This is a digital copy of a book that was preserved for generations on library shelves before it was carefully scanned by Google as part of a project to make the world's books discoverable online.

It has survived long enough for the copyright to expire and the book to enter the public domain. A public domain book is one that was never subject to copyright or whose legal copyright term has expired. Whether a book is in the public domain may vary country to country. Public domain books are our gateways to the past, representing a wealth of history, culture and knowledge that's often difficult to discover.

Marks, notations and other marginalia present in the original volume will appear in this file - a reminder of this book's long journey from the publisher to a library and finally to you.

Usage guidelines

Google is proud to partner with libraries to digitize public domain materials and make them widely accessible. Public domain books belong to the public and we are merely their custodians. Nevertheless, this work is expensive, so in order to keep providing this resource, we have taken steps to prevent abuse by commercial parties, including placing technical restrictions on automated querying.

We also ask that you:

+ *Make non-commercial use of the files* We designed Google Book Search for use by individuals, and we request that you use these files for personal, non-commercial purposes.

+ *Refrain from automated querying* Do not send automated queries of any sort to Google's system: If you are conducting research on machine translation, optical character recognition or other areas where access to a large amount of text is helpful, please contact us. We encourage the use of public domain materials for these purposes and may be able to help.

+ *Maintain attribution* The Google "watermark" you see on each file is essential for informing people about this project and helping them find additional materials through Google Book Search. Please do not remove it.

+ *Keep it legal* Whatever your use, remember that you are responsible for ensuring that what you are doing is legal. Do not assume that just because we believe a book is in the public domain for users in the United States, that the work is also in the public domain for users in other countries. Whether a book is still in copyright varies from country to country, and we can't offer guidance on whether any specific use of any specific book is allowed. Please do not assume that a book's appearance in Google Book Search means it can be used in any manner anywhere in the world. Copyright infringement liability can be quite severe.

About Google Book Search

Google's mission is to organize the world's information and to make it universally accessible and useful. Google Book Search helps readers discover the world's books while helping authors and publishers reach new audiences. You can search through the full text of this book on the web at `http://books.google.com/`

MEDICAL SCHOOL
LIBRARY



BEITRÄGE

ZUR

KLINISCHEN CHIRURGIE

MITTEILUNGEN AUS DEN KLINIKEN

ZU

TÜBINGEN HEIDELBERG ZÜRICH BASEL

Herausgegeben

von

Dr P. Bruns, Professor in Tübingen
Dr V. Czerny, Professor in Heidelberg
Dr R. U. Kroenlein, Professor in Zürich
Dr A. Socin, Professor in Basel

Redigiert von

Dr P. Bruns

VIERTER BAND

MIT ABBILDUNGEN IM TEXT UND XII TAFELN.

TÜBINGEN, 1889.
VERLAG DER H. LAUPP'SCHEN BUCHHANDLUNG

VORWORT.

Die „Beiträge zur klinischen Chirurgie", welche bisher aus dem Schoosse der Tübinger Klinik hervorgegangen sind, erscheinen nunmehr als Publikationsorgan der chirurgischen Kliniken zu Basel, Heidelberg, Tübingen und Zürich. Sämmtliche Arbeiten, welche aus den vier Kliniken hervorgehen, sollen im Original oder in einem ausführlichen Referat in den Beiträgen niedergelegt werden.

Die zahlreichen separat erscheinenden Mittheilungen aus den deutschen chirurgischen Kliniken scheinen zu beweisen, dass die Archive für klinische Mittheilungen noch immer nicht für unsere literarische Produktion ausreichen.

So wünschenswerth es erscheinen muss, die Arbeiten einer Schule in einem fortlaufenden Werke vereinigt zu sehen, so droht doch auf diesem Wege die Gefahr einer Zerstreuung der chirurgischen Publikationen wie nicht minder die Gefahr einer gewissen Einseitigkeit durch das Material und die Arbeitsrichtung der einzelnen Schule.

Die unterzeichneten Herausgeber hoffen durch ihre Vereinigung in den „Beiträgen zur klinischen Chirurgie" sich gegenseitig zu ergänzen und in gemeinsamer Arbeit ein erfreuliches Bild der Fortschritte unserer chirurgischen Wissenschaft und Kunst zu liefern.

IM OKTOBER 1888.

BRUNS, CZERNY, KRŒNLEIN, SOCIN.

21612

Inhalt des vierten Bandes.

ERSTES HEFT

ausgegeben im November 1888.

Seite

Aus der Züricher chirurgischen Klinik.

I. Herniologische Beobachtungen (I. Artikel.) Von Dr. Conrad Brunner. (Hierzu Tafel I. u. II) 1

Aus der Heidelberger chirurgischen Klinik.

II. Die Geschwülste der Brustdrüse. Von Dr. C. B. Schmidt . . 40

Aus der Tübinger chirurgischen Klinik.

III. Ueber die Verbiegung des Schenkelhalses im Wachstumsalter. Ein neues Krankheitsbild. Von Dr. Ernst Müller. (Hierzu Taf. V.) 137

Aus der Züricher chirurgischen Klinik.

IV. Zur Pathologie und operativen Behandlung der Dermoidcysten der Orbita. Von Prof. Dr. R. U. Krönlein. (Hierzu Taf. VI u. VII) 149

Aus der Heidelberger chirurgischen Klinik.

V. Ueber die Vornähung der rückwärts gelagerten Gebärmutter. Von Prof. Dr. V. Czerny 163

Aus der Tübinger chirurgischen Klinik.

VI. Beiträge zur Leber-Chirurgie. Von Dr. C. Garré 181

Aus der Baseler chirurgischen Klinik.

VII. Eine Nephrektomie bei einseitig erkrankter Hufeisenniere. Von Prof. Dr. A. Socin 197

Aus der Tübinger chirurgischen Klinik.

VIII. Ueber die Jodoform-Behandlung der tuberkulösen Abscesse, insbesondere der spondylitischen Senkungsabscesse. Von Prof. Dr. P. Bruns 206

ZWEITES HEFT

ausgegeben im Januar 1889.

Seite

Aus der Tübinger chirurgischen Klinik.

IX. Zur Behandlung der Granulationsstenosen der Trachea nach Tracheotomie. Von Dr. Th. Köstlin 221

Aus der Heidelberger chirurgischen Klinik.

X. Ueber die Amputation des männlichen Gliedes und die Anwendung versenkter Etagennähte bei derselben. Von Dr. Heinrich Keller 235

Aus der Züricher chirurgischen Klinik.

XI. Herniologische Beobachtungen. (II. Artikel.) Von Dr. Conrad Brunner. (Hierzu Tafel III/IV) 259

Aus der Tübinger chirurgischen Klinik.

XII. Ueber die Erfolge der Hauttransplantationen nach Thiersch. Von O. Nagel 321

Aus der Heidelberger chirurgischen Klinik.

XIII. Ueber multiple symmetrische Xanthelasmen und Lipome. Von Dr. Julius Ehrmann 341

Aus der Tübinger chirurgischen Klinik.

XIV. Ueber die operative Behandlung irreponibler traumatischer Luxationen des Schultergelenks. Von Dr. O. Knapp . . . 372

Aus der Baseler chirurgischen Klinik.

XV. Beiträge zur Hautverpflanzung nach Thiersch. Von Dr. C. Hübscher 395

Aus der Tübinger chirurgischen Klinik.

XVI. Zur elektrolytischen Behandlung der Angiome. Von Dr. Th. Gessler 422

XVII. Kleinere Mittheilungen.

1. Socin's Zinkpasteverband nach der Hasenschartenoperation. Mitteilung aus der Tübinger Klinik. Von Dr. W. v. Noorden 439
2. Ein neues Winkelmass. Mitteilung aus der Baseler Klinik. Von Dr. C. Hübscher 441

DRITTES HEFT

ausgegeben im April 1889.

Seite

Aus der Züricher chirurgischen Klinik.

XVIII. Statistische Untersuchungen über die Aetiologie des Mammacarcinoms. Von Dr. H. Schulthess 445

Aus der Tübinger chirurgischen Klinik.

XIX. Ueber 32 traumatische Hüftgelenks-Luxationen. Von Dr. F. Kneer (Hiezu Taf. VIII) 513

Aus der Tübinger chirurgischen Klinik.

XX. Ueber die operative Behandlung irreponibler traumatischer Luxationen des Hüftgelenks. Von K. Kirn 537

Aus der Heidelberger chirurgischen Klinik.

XXI. Ein Beitrag zur Kenntnis der Atresiae vaginales. Von Dr. E. Simon 561

Aus der Züricher chirurgischen Klinik.

XXII. Ein Osteophyt der Fossa poplitea, — die Folge eines Aneurysma traumaticum A. poplitеae, nicht die Ursache. Von Prof Dr. R. U. Krönlein (Hiezu Taf. IX) 615

Aus der Heidelberger chirurgischen Klinik.

XXIII. Ein Beitrag zur Wangenplastik mit gedoppeltem Halshautlappen. Von Prof. Dr. V. Czerny (Hiezu Taf. X) 621

Aus der Tübinger chirurgischen Klinik.

XXIV. Ueber die histologischen Vorgänge bei der Anheilung der Thiersch'schen Transplantationen. Von Prof. Dr. C. Garrè (Hiezu Taf. XI—XII) 625

Aus der Heidelberger chirurgischen Klinik.

XXV. Durch welche Mittel kann man das Entstehen von pseudomembranösen Verwachsungen bei intraperitonealen Wunden verhindern? Von Dr. R. Stern 653

AUS DER

ZÜRICHER CHIRURGISCHEN KLINIK

DES PROF. DR. KRÖNLEIN.

I.

Herniologische Beobachtungen.

Von

Dr. Conrad Brunner,

Sekundararzt der chirurgischen Klinik in Zürich.

Die Publikation merkwürdiger aus der unerschöpflichen Fundgrube der Herniologie gezogener Beobachtungen bleibt für die Wissenschaft niemals wertlos, dem Arbeiter selbst aber bringt das Analysieren eigener auf diesem Gebiete gemachter Erfahrungen reichen Gewinn. — Von diesem Gedanken lässt Verfasser sich leiten, indem er im Folgenden eine Arbeit der Oeffentlichkeit übergiebt, in welcher aus dem Material von 65 Herniotomien, die in den Jahren 1884—1887 an hiesiger Klinik ausgeführt wurden, eine Anzahl von Fällen herausgegriffen und zusammengestellt sind, die besonderes Interesse für sich beanspruchen.

Es handelt sich um Hernien, die meist in Bezug auf ihren Inhalt einen ungewöhnlichen Befund darboten. Es folgen der Reihe nach:

1. Ein Fall von Hernia retroperitonealis parietalis s. Hernia diverticuli peritonei parietalis incarcerata.

2. Brüche, deren Inhalt Dickdarm mit seinen verschiedenen Abschnitten bildete: Brüche des Coecum. — Brüche des Proc. vermiformis. — Brüche der Flexura sigmoidea. — Bruch des Colon transversum.

3. Brüche, an deren Inhalt weibliche Geschlechtsorgane sich beteiligen: Brüche der Tuben. — Ein Fall von Hydrokele ligamenti rotundi inflammata, vortäuschend eine Hernia inguinalis incarcerata. — Brüche des Uterus.

1.

Ein Fall von Hernia retroperitonealis parietalis s. Hernia diverticuli peritonei parietalis incarcerata.

(Hierzu Tafel I u. II.)

Herr Dr. med. Schlaepfer, vormals Sekundararzt der chirurgischen Abteilung des hiesigen Kantonsspitals, hat der klinischen Sammlung ein seltenes Präparat von Hernia interna incarcerata geschenkt und die Beschreibung desselben, sowie die Publikation der dazu gehörenden Krankennotizen dem Verfasser freundlichst überlassen.

Im März des Jahres 1887 wurde Dr. Altheer in Heiden, Kanton Appenzell zu einem Kranken gerufen, der alle Erscheinungen des Ileus darbot.

Die Anamnese ergab Folgendes: Lacker B., 32 J., stammt aus Südtyrol, war Steinbrecher und Erdarbeiter. Von früheren Krankheiten ist demselben nur bekannt, dass er an einem Gelenkrheumatismus gelitten habe. Von dem Vorhandensein eines Bruches weiss der Mann nichts. Am 4. März arbeitete er in einem Steinbruch und war streng beschäftigt mit der Errichtung von Gerüsten zum Schutze der Arbeiter vor Regen und Schnee. Um 9 Uhr Morgens, zu welcher Zeit er sich noch ganz wohl fühlte, genoss er etwas Brot und Most, musste sich aber sofort nach diesem Essen erbrechen, zugleich bekam er die heftigsten Leibschmerzen, so dass er zu Mittag auf einem Wagen in sein Heimatdorf und von hier am 5. März ins Krankenhaus zu Heiden transportirt werden musste. Der zu dieser Zeit von Herrn Dr. Altheer kurz aufgenommene Befund lautet folgendermassen:

Patient macht einen sehr schweren Krankheitseindruck und zeigt einen schwachen Puls von 120 Schlägen. Kein Abgang von Stuhl oder Flatus. Der Bauch erheblich aufgetrieben und hart anzufühlen, hauptsächlich auf der rechten Seite. Starker Hochstand des Zwerchfells. Es fehlt jede äussere Hernie, sowie eine circumscripte Vorwölbung am Abdomen. Der rechte Leistenkanal scheint etwas weiter als der linke. Testis an normaler Stelle.

Die Diagnose wurde auf innere Einklemmung in der Gegend des rechten Hypochondrium gestellt.

Die Therapie bestand zunächst in Wasserklystieren und Magenausspülungen; zugleich wurden kleine Dosen Opium verabreicht. — Am

9. März fand der konsultierte Arzt, Herr Dr. Schlaepfer sich ein, um die auf diesen Tag festgesetzte Laparotomie vorzunehmen. Kurz vor seiner Ankunft aber erfolgte der tötliche Ausgang. —

Zum Verständnis des bei der Sektion gewonnenen seltenen Präparates sollen folgende auf die beigegebenen Zeichnungen sich beziehende Erläuterungen dienen (vergl. Tafel I u. II).

Es enthält das Präparat den Bruchsack mit einem Stück der vorderen und seitlichen Bauchwand samt dem rechten Testikel und Samenstrang. Bei a (Tafel I) ist die Linea alba durchschnitten; unten trennt der Schnitt die Bauchwand vom horizontalen Schambeinast und rechts ist ein Stück des M. ileo-psoas samt dem peritonealen Ueberzug von der Darmbeinschaufel abpräpariert. Die kugelige Bruchgeschwulst (b) ist 5 cm breit, 8 cm hoch und hat die Grösse einer kleinen Mannesfaust; sie nimmt die Gegend der Fovea externa ein, überschreitet die Plica epigastrica gegen die Mittellinie nicht, erstreckt sich rechts gegen die Fossa iliaca hin und berührt unten den Ramus horizontalis ossis pubis. Der ganze Sack ist rings vom parietalen Bauchfell überzogen. Bei c sehen wir die Plica vesico-umbilicalis lateralis auf den Tumor sich hinziehen, oben und seitlich rechts schlägt der Peritonealüberzug der vorderen und seitlichen Bauchwand auf denselben sich um, an diesen Stellen zu einer tiefen Grube sich einsenkend. Das Peritoneum der Fossa iliaca geht mit derselben Falte, welche die Kuppe des Coecum und den Processus vermiformis bedeckt, auf die Bruchgeschwulst über, so dass der Wurmfortsatz eng an diese letztere angeheftet erscheint. Auf der obersten Wölbung des kugeligen von hinten nach vorn nur leicht plattgedrückten Sackes, sehen wir bei d eine Ileumschlinge mit ihrem Gekröse durch eine ovale in ihrer grössten Axe kaum 1 ½ cm messende Oeffnung in diesem Sacke verschwinden. Diese Oeffnung wird formiert durch einen scharfen, harten, und wie wir sehen werden, aus der Umschlagsstelle einer Bauchfellduplikatur gebildeten Ring. Die Darmschlinge wird durch diesen Ring so fest gefangen gehalten, dass der kräftigste Zug dieselbe auch nicht um ein kleinstes Stück aus dem Sacke herauszuziehen imstande ist. — Der Lappenschnitt bei e verschafft uns Einblick ins Innere des Bruchsackes. Hier präsentiert sich, in eine ziemlich glattwandige, geräumige Höhlung eingebettet, als Fortsetzung der in die Bruchpforte eintretenden Darmschlinge ein fast kreisrund gewundenes Stück des Ileum, welches stark gebläht, missfarbig und von anscheinend frischen, ziemlich fest aufklebenden Faserstoffgerinnseln bedeckt ist, aber nirgends eine perforierte Stelle nachweisen lässt. Die Wandung des Bruchsackes ist durchschnittlich ¼ cm dick und zeigt in ihrem Querschnitt, der Innenseite aufgelagert, eine mehrere Millimeter dicke Schichte eines dunkelbraunroten Gewebes, das sich makroskopisch wie glatte Muskulatur ansieht (Tafel II Fig. 2 u. 3). Unter dem Mikroskop lässt ein Durchschnitt, der durch den einklemmenden Ring geht und einen Teil der Wandung in sich fasst, die

folgenden, für die ganze Auffassung des Präparates wichtigen Verhältnisse erkennen, wie sie in Tafel II Figur 3 dargestellt sind. Wir sehen im Schnitt deutlich die Duplikatur des Peritoneum (p) auf der freien Seite a mit noch vorhandenem aber maceriertem und zum Teil abgehobenem Endothel. Gegen die Höhle des Sackes hin bei b ist die Endothelbekleidung (das Präparat hat längere Zeit schon in Alkohol gelegen) histologisch nicht mehr deutlich nachzuweisen, doch grenzt sich das innere eingestülpte Blatt des Bauchfells scharf ab gegen eine Schichte aufgelagerten Bindegewebes, das mit neugebildeten Gefässen und zahlreichen elliptischen Kernen versehen ist. Diese organisierte Gewebsschichte (c) geht allmählich über in eine Schichte nicht organisierter Auflagerungen jedenfalls neuern Datums, in welcher keine Gefässe und nur spärliche Kerne sich blicken lassen (d). — Auf dem Grunde des Bruchsackes ist nur eine einfache peritoneale Auskleidung zu finden, die einem lockeren subperitonealen Fettgewebe und der Fascia transversa aufliegt (Tafel II Fig. 2). Zwischen Darm und Bruchsack sind bindegewebige Adhäsionen nicht vorhanden, sondern nur bröckelige Faserstoffmassen aufgehäuft. Die ganze Höhle des Sackes ist überall in sich geschlossen und von einer Ausbuchtung gegen den Inguinalkanal hin ist auch nicht eine Andeutung zu sehen. Die Art. epigastrica inferior ist frei präpariert bei f. Tafel I Fig. 1 sichtbar. Verfolgen wir dieselbe von ihrem Abgang aus der Art. femoralis an, so finden wir, dass sie in der gewöhnlichen Richtung verlaufend nach innen vom Bruchsack zwischen den beiden Blättern des Peritoneum sich hinzieht (s. Tafel II Fig. 1). Das Vas deferens (v. d.) verläuft ebenfalls zwischen den beiden Bauchfellblättern (Tafel II Fig. 1 p. i) des Sackes über die Bruchgeschwulst hinweg zur Fovea externa, um daselbst im Inguinalkanal zu verschwinden. Verfolgen wir dasselbe bis hinab zum Testis, so sehen wir, dass die Kreuzung mit der Art. epigastrica an der normalen Stelle stattfindet und wir finden zugleich, den Inguinalkanal präparierend und die Gewebe des Samenstranges untersuchend, dass hier von einem weiteren Bruchsack oder von Resten eines solchen absolut nichts zu sehen ist.

Wir haben die beschriebene Bruchform als Hernia retroperitonealis parietalis aufgeführt. Unter diesem Namen schildert Linhart in seinen Vorlesungen [1]) eine Form von Hernia interna, die, nicht wie dies bei der Hernia Treitzii der Fall ist, durch eine physiologische Grube gebildet wird, sondern pathologischen Bildungen ihre Entstehung verdankt. Diese pathologischen Bildungen sind divertikelartige Ausbuchtungen des parietalen Bauchfells, so wie sie haupt-

1) l. c. pag. 108.

sächlich bei alten Leuten in der Inguinalgegend in der Fossa iliaca und neben dem Harnblasenscheitel beobachtet werden. Wenn in ein solches Divertikel Eingeweide sich eindrängen, so kann dasselbe zum Bruchsacke werden und es entsteht so eine Hernia interna, die für sich allein bestehen bleiben kann, wenn der Bruchsack einer nicht nachgiebigen Stelle der Bauchwand aufliegt, in welchem Fall sie sich zwischen Peritoneum und Bauchdecken hineinschiebt, sich vergrössert und gelegentlich zur inneren Einklemmung führt. Liegt dagegen das Divertikel in der Gegend einer Bruchpforte, so kann es als Bruchsack durch dieselbe allmälig nach aussen vortreten.

Wenn wir unser Präparat als ein Beispiel von Divertikelhernie im Sinne Linharts auffassen, so bestimmt uns hiezu das Studium der vorliegenden anatomischen Verhältnisse und die daraus gewonnene Ansicht, dass keine andere Erklärung für die Genese unserer Bruchgeschwulst zutreffend sein kann. In seinen Arbeiten über Hernia inguino-properitonealis [1]) hat Herr Professor Krönlein, mein hochverehrter Lehrer, die bekannten Beobachtungen solcher Divertikelhernien einer eingehenden Kritik unterworfen und ihre Beziehungen zur Aetiologie der obigen, von ihm genau analysirten Bruchform klargelegt. Unter den verschiedenen Erklärungsversuchen, die mit der Genese der Hernia inguino- resp. cruro-properitonealis sich befassen, hält Krönlein bekanntermassen die Streubelsche Darstellung der Bruchsackbildung für die Mehrzahl der beobachteten Fälle als die zutreffendste. Diese Erklärung lautet: der Saccus inguinalis resp. cruralis entwickelt sich zuerst und die Bildung des Saccus properitonealis kommt sekundär durch Ablösung des Bruchsackhalses von dem innern Leisten- resp. Schenkelring und seitliche Ausstülpung der Bruchsackwand hinter den Bauchdecken und vor dem parietalen Bauchfell zustande. Dieser Ansicht Streubel's steht entgegen die Erklärung, die Linhart und Bär [2]), gestützt auf beweisende Beobachtungen, gegeben haben. Nach diesen Autoren ist der Saccus properitonealis zuerst vorhanden, ein grösseres oder kleineres Divertikel des parietalen Bauchfells in der Gegend des Leisten- oder Schen-

1) Herniologische Beobachtungen aus der v. Langenbeckschen Klinik. Archiv f. klin. Chirurgie. XIX p. 408.

Weitere Mitteilungen über die Hernia inguino-properitonealis. Arch. f. kl. Chir. XXV p. 548.

2) Die Hernien und Hydrokelen bei Abirrungen des Testikels in die Schenkelbeuge und die Perinealregion. Von Dr. I. Bär. Prager Vierteljahrsschrift für praktische Heilkunde 1866 p. 88.

kelkanales darstellend. Durch Ausstülpung einer Wand dieses Sackes durch den Leistenkanal oder Schenkelkanal nach aussen entsteht dann sekundär der inguinale oder crurale Bruchsack. Diese Genese der Bruchform unterscheidet sich so wesentlich von der Streubel'schen Anschauung, dass Krönlein die wenigen auf diese Art entstandenen Fälle, zum Unterschied von den eigentlichen Herniae ing. properitoneales, als Herniae diverticuli parieto- inguinales resp. parieto- crurales bezeichnet.

Sehen wir zu, wie weit unsere Beobachtung sich für diese Frage verwerten lässt, so gelangen wir zu dem Schlusse, dass unser Präparat vorerst nur dafür einen weiteren Beweis zu erbringen vermag, dass wie Linhart und Bär beobachtet haben, properitoneale Bruchsäcke durch Divertikelbildung entstehen und für sich allein existieren können. Durch Massenreduktion oder auf dem Wege der Streubel'schen Theorie der properitonealen Bruchsackbildung kann diese Hernie sich nicht gebildet haben, denn es fehlt der inguinale Bruchsack oder Reste eines solchen am Präparate, und es war auch, wie die Anamnese uns sagt, zeitlebens niemals ein äusserer Bruch vorhanden. Demnach fallen auch alle jene mechanischen Einflüsse, welche die Ablösung des Bruchsackhalses vom Leistenring und die seitliche Ausstülpung der Bruchsackwandungen bedingen können, ausser Betracht; auch die Bildungshemmung beim Descensus testiculi kann hier nicht in Frage kommen, denn der Testis nimmt, wie das Präparat zeigt, vollkommen normale Lage ein. Für die Genese der Hernia inguino- properit. nach Linhart und Bär spricht unser Fall insofern, als eben die Möglichkeit nahe liegt, dass ein Bruchsack, wie er hier über der Fovea externa, am Annulus inguinal. int. vorliegt, sehr leicht eine Ausbuchtung in den Inguinalkanal hinein erleiden kann. Der Beweis fehlt, weil, wie wir gesehen haben, am Präparate nicht die leiseste Andeutung eines inguinalen Fortsatzes zu erkennen ist. — Grösste Aehnlichkeit zeigt unsere Bruchform mit der Schilderung, die Bär[1]) vom 2. Fall seiner Beobachtungen über eigentümliche Bruchsackbildungen gibt; nur liegt dort der Bruchsack nicht in der äusseren Leistengrube, sondern im kleinen Becken, neben der Harnblase; der Sektionsbefund dieses analogen Falles sei hier kurz referiert:

Auf der rechten Seite, neben der Harnblase, schreibt Bär, fand sich

1) l. c. p. 103.

ein mehr als apfelgrosser Sack, in welchen der Dünndarm durch eine rundliche, beinahe ½" im Durchmesser haltende Oeffnung hineinsteigt. Diese Oeffnung hat feste, ligamentöse, sehr scharfe Ränder und umschnürt den Darm vollkommen. Der Sack liegt in seiner Grenze in der kleinen Beckenhöhle neben der Harnblase, ist inwendig überall mit dem Bauchfell überkleidet, welches rückwärts doppelblätterig die hintere Wand des Sackes bildet. Die darin befindliche Dünndarmschlinge ist 4" lang, dunkelrot gefärbt und stellenweise mit der Innenwand des Sackes durch eine dünne Exsudatschicht verklebt. Der übrige Raum wird durch eine blutig getrübte seröse Flüssigkeit erfüllt. Der von der Oeffnung aufsteigende Teil des Dünndarms hat von dieser bis zur Coecalklappe eine Länge von ungefähr 10" und ist leer. Dieser Sack, für sich ein abgeschlossenes Ganzes, schickt keinen Fortsatz in den Leisten- oder Schenkelkanal. Die Eingangsöffnung entspricht der äussern Leistengrube, woselbst der Darm fest eingeschnürt und undurchgängig wurde. An dieser Stelle sieht man an der Peritonealseite des Darmes eine scharf begrenzte, ringförmige Schnürfurche. Weiter entfernt von dem im Sacke befindlichen Darmstücke sind an verschiedenen Stellen weisse, sehnige Streifen längs des Querdurchmessers des Darms wahrzunehmen, die auf frühere Strangulationsfurchen hindeuten.

Auf eine eingehende Epikrise über den klinischen Verlauf unseres Falles können wir uns nicht einlassen, da die Geschichte des Präparates uns nur durch Ueberlieferung bekannt geworden ist und der Patient in vivo sich unserer eigenen Beobachtung entzog. Für die Symptomatologie ist es von Wichtigkeit, aus den spärlichen Krankennotizen zu erfahren, dass eine wenn auch nicht circumscripte Vorwölbung in der rechten Bauchgegend, sowie eine deutlich nachweisbare Härte in dieser Region zu konstatieren war, so dass vom Arzte die Diagnose auf eine innere Einklemmung, deren Sitz er ins rechte Hypochondrium verlegte, gestellt werden konnte.

Wenn wir uns die Frage vorlegen, wie lange schon die Bruchgeschwulst hinter den Bauchdecken bestanden haben mag, so giebt uns die Anamnese hierauf keinen Bescheid. Wir finden weder angegeben, dass der Mann viel an Verdauungsstörungen gelitten habe, noch dass jemals Erscheinungen von Einklemmung in früherer Zeit aufgetreten seien, und doch ist es derartigen innern Hernien eigentümlich, dass sie häufig Tage lang andauernde, aber wieder vorübergehende Incarcerations-Symptome veranlassen. Dass gleichwohl die Bruchtasche lange schon existiert und Darmschlingen nicht nur in freiem, sondern auch jedenfalls in eingeklemmtem Zustande beherbergt haben muss, glauben wir aus jenen Fibrinablagerungen schliessen

zu dürfen, die das Innere des Sackes mit einer dicken Schichte organisierten Gewebes ausgekleidet haben, und die als das Produkt früherer, wiederholt aufgetretener und wieder abgelaufener hämorrhagischer Entzündung im Bruchsack aufzufassen sind, während die nicht organisierten lose aufgelagerten obersten Schichten, und die zwischen Darm und Bruchsack locker angehäuften Gerinnsel ihren Ursprung der letzten zum Tode führenden Einklemmung des Darmes zu verdanken haben werden. Ein fernerer Beweis für obige Annahme würde in jenen Strangulationsfurchen zu suchen sein, wie sie Bär an Stellen des Darmes gefunden hat, die weiter entfernt waren von dem im Bruchsack gefangenen Stück. Leider fehlen die Mitteilungen über die Existenz solcher Schnürfurchen bei unserem Falle.

2.

Brüche, deren Inhalt Dickdarm mit seinen verschiedenen Abschnitten bildete.

In den Lehrbüchern der Chirurgie [1]) finden wir angegeben, dass die Abschnitte des Dickdarmes in einer zur Beweglichkeit proportionalen Häufigkeit als Bruchinhalt vorkommen; am häufigsten ist demgemäss das Colon transversum für den Eintritt in den Bruchsack disponiert; ihm folgt die Flexura sigmoidea, während das seltenste Vorkommnis nach dieser Annahme das Coecum bildet. Erkundigen wir uns nach diesen Verhältnissen in den Spezialwerken einzelner Autoren, so finden wir bei Scarpa [2]) Folgendes angegeben: „Nach dem, was wir über die nächsten und entfernten Ursachen der Brüche im allgemeinen wissen, ist es wahrscheinlich, dass der Blinddarm häufiger in den Hodensack herabsinkt als der dünne Darm". Hesselbach sagt [3]): „Der dünne Darm kann sich vermöge seines grossen Gekröses am freiesten in der Bauchhöhle bewegen, darum hat man ihn auch in allen Bruchsäcken gefunden. Auf der rechten Seite finden wir öfters, besonders, wenn der Bruchsack gross ist den Blinddarm mit seinem Anhang liegen. Wernher [4]) führt in seiner Statistik an: „das S romanum kommt sehr selten in Hernien und rechts beinahe ebenso häufig als links vor, das Coecum allein oder mit Proc. vermiformis und dem unteren Teil des

1) Albert. Lehrbuch der Chirurgie III B. p. 141.
2) Scarpa. Abhandlungen über die Brüche, übersetzt von Sailer p. 171.
3) Hesselbach. Lehre von den Eingeweidebrüchen p. 127.
4) Wernher. Zur Statistik der Hernien p. 59.

Ileum dagegen verhältnismässig häufig. Bei 136 Herniotomien von denen Anderegg [1]) aus der Baseler Klinik berichtet, wurde 6mal Dickdarm im Bruche gefunden, und zwar 2mal die Flexur, 2mal das Coecum mit Wurmfortsatz und 1mal das Colon transversum. Billroth erwähnt in seiner Züricher Klinik 1860—1867, dass er bei 35 Herniotomien nur einmal das Coecum gesehen habe. Bei 137 Operationen die Rose in den Jahren 1867—1880 an hiesiger Klinik ausführte, wurde 6mal Dickdarm, darunter 4mal das Coecum als Inhalt beobachtet. Krönlein [2]) fand unter 109 Fällen 10mal Dickdarm; darunter 1mal das Colon transversum, 4mal die Flexur, 5mal Coecum mit Proc. vermiformis und 2mal Proc. vermiformis allein.

Aus diesen Daten wäre zu schliessen, dass Dickdarm in ca. 6 % der Fälle als Bruchinhalt vorkommt, dass das Coecum häufiger sich findet als die Flexur und dass das Colon transversum keineswegs die erste Stelle in dieser Häufigkeits-Skala einnimmt. In dieser Reihenfolge führen wir unsere Krankengeschichten an:

A. Coecalbrüche.

1. Fall. Hernia inguino-scrotalis dextra acquisita, incarcerata. Bruchinhalt: Netz, Ileum, Coecum mit Processus vermiformis und Colon ascendens.

Anamnese: Stierli Albert, Taglöhner, 39 J., wurde am 24. August 1886 ins Spital aufgenommen. In seiner Jugend will Patient stets gesund gewesen sein. Vor 4 Jahren machte er eine schwere mit Delirium tremens komplizierte Lungenentzündung durch; auch will er in den letzten Jahren jedenfalls infolge von allzu reichlichem Alkoholgenuss an Appetitlosigkeit und chronischem Magenkatarrh gelitten haben. Die Entstehung der jetzt vorhandenen rechtseitigen Leistenhernie führt er auf einen Fall zurück, den er im 16. Jahre beim Pflastertragen gethan. Dieser Bruch soll immer leicht zurückgegangen und nur bei grösseren Anstrengungen vorgetreten sein. Ein Bruchband hat der Mann nie getragen. In letzter Zeit trat der Bruch wieder häufiger aus und Pat. musste bei der Reposition mehr Gewalt anwenden als je zuvor; dabei war der Stuhl angehalten, die Beschwerden steigerten sich und am Tage vor Eintritt ins Spital ging die Hernie nicht mehr zurück; zugleich traten Uebelkeit und schlechtes Allgemeinbefinden ein.

---

1) Anderegg, Die Radikaloperationen der Hernien. Basel 1886.

2) Ueber 50 in den Jahren 1881—84 ausgeführte Herniotomien berichtet Walter Munzinger in seiner Dissertation über die neueren Resultate der Herniotomie. Zürich 1884.

Status praesens: Kräftig gebauter Mann mit deutlichen Symptomen des chronischen Alkoholismus. Die Untersuchung der Brustorgane ergibt normalen Befund. In der rechten Skrotalhälfte ein 2 faustgrosser Tumor, der sich nach oben gegen den Leistenkanal fortsetzt. Der Testis dieser Seite ist unvergrössert an der hinteren unteren Seite der Geschwulst zu fühlen. Die Geschwulst fühlt sich prall an und zeigt bei der Perkussion tympanitischen, an einzelnen Stellen gedämpft tympanitischen Schall. Die Haut ist gespannt, verschieblich, nicht entzündet. Taxisversuche bleiben erfolglos.

Herniotomie (Herr Prof. Krönlein). Ein ca 20 cm langer Schnitt über die grösste Länge der Geschwulst trennt die Haut. Die accessorischen Hüllen sind undeutlich geschichtet und unter sich verschmolzen, doch lässt der Bruchsack sich leicht isoliren. Es wird dieser an einer Stelle emporgezogen, incidiert und von dieser Oeffnung aus durch Scheerenschnitt ausgiebig gespalten, wobei rötlich gefärbtes Bruchwasser in mässiger Menge ausfliesst. Ein Blick auf den voluminösen Inhalt des Sackes zeigt zu oberst einen dicklappigen Netzklumpen, der höchst wahrscheinlich dem Ligamentum colicum Halleri angehört. Unter diesem und neben demselben vorragend das Coecum mit dem Wurmfortsatz, mit Peritoneum allseitig überzogen, an einem ziemlich langen Mesocoecum frei in die Bruchsackhöhle hineinragend, übergehend alsdann in ein Stück des Colon ascendens, welches hinten am Bruchsack fixiert ist, dabei ins Coecum einmündend das Ileum, mit einem ca 5 cm langen Stück vorliegend. Der in die Bruchpforte eingeführte Finger konstatiert als einklemmende Stelle den Annulus ing. internus. Das Débridement wird in der Richtung nach oben ausgiebig vermittelst des Herniotoms vorgenommen. Die hierauf folgende Reposition des Bruchinhaltes ist mit den grössten Schwierigkeiten verbunden. Vom vorliegenden Dickdarm ist wohl, wie schon gesagt, das Coecum mobil, der Ansatz des Colon ascendens aber kann nur durch sorgfältigste blutige Ablösung von seiner Unterlage getrennt werden. Indem der Bruchsack mit spitzen Schiebern in die Höhe gezogen und das Netz durch die Hand eines Assistenten nach oben gehalten wird, gelingt es ganz allmählich, den ganzen vorliegenden Darm, der durch die Einklemmung wenig Not gelitten hat, in die Bauchhöhle zu schieben. Das Netz wird nun in zwei Portionen unterbunden und abgetragen. Der Bruchsack, der durch die Ablösung des Colon ascendens an seiner hintern Wand defekt geworden, wird zuletzt exstirpirt. Ins Bruchbett wird ein Drainrohr eingelegt und dieses durch ein Knopfloch in der Scrotalhaut hinausgeleitet. Desinfektion mit ½‰ Sublimatlösung. Verband mit Jodoformgaze und Sublimatholzwolle.

Verlauf. Schon am Abend nach der Operation beginnt der Kranke sich unruhig im Bett herumzuwälzen. Temp. 39,2°. In den folgenden Tagen steigert sich diese Unruhe und es stellen sich, wie dies vorauszusehen war, die Symptome des Delirium tremens ein. Wegen Harnre-

tention muss katheterisiert werden. Die neben dem Kranken zum Eintauchen des Katheters aufgestellte Oelschale wird von diesem, der bei 2 Liter Wein und 150 Gramm Spiritus cerasorum pro die über unlöschbaren Durst klagt, gänzlich ausgetrunken, ohne Erbrechen zu bewirken. Am 3. Tag nach der Operation erfolgt Stuhlentleerung. Der am 5. Tag vorgenommene Verbandwechsel zeigt eine gut verklebte Wunde und ganz wenig Sekret im Verband. Abdomen schmerzfrei, nicht aufgetrieben. Am 6. Tage beginnen Delirien, denen ein Zustand völliger Apathie nachfolgt, so dass der Kranke Stuhl und Urin unter sich gehen lässt. Am 4. September, 10 Tage nach der Operation, erfolgt Exitus letalis.

Die Sektion zeigt bei Eröffnung der Bauchhöhle in der Nähe der Bruchpforte, das, wie in vivo vermutet wurde, dem Lig. colic. Halleri angehörende Netz mit den noch nicht resorbierten Katgutligaturen.

In bezug auf den Situs des Coecums wird bestätigt, was bei der Operation konstatiert worden. Das Aussehen des Darmes, der im Bruche vorgelegen, unterscheidet sich weder in Farbe noch sonstiger Beschaffenheit vom übrigen normalen Darmrohr; nur das Colon ascendens ist etwas dunkel gefärbt. Im übrigen: Lebercirrhose, Fettherz, Hirnödem.

2. Fall. Hernia inguinalis incarcerata. Herniotomie. Bruchinhalt: Coecum mit Proc. vermiformis.

Anamnese: Rosine Helfenstein, 53 J., wurde am 11. Nov. 1884 wegen rechtsseitiger Pleuritis und Perikarditis auf die interne Abteilung des Spitals aufgenommen. Sie litt zugleich an einer rechtsseitigen Inguinalhernie, die schon mehr als 20 Jahre bestand, und immer reponibel war. Am 27. Dez., als Patientin wiederholt hustete, trat der Bruch aus und konnte nicht mehr zurückgebracht werden, worauf bald heftiges Erbrechen sich einstellte. Die Kranke wurde deshalb wegen Hernia incarcerata auf die chirurgische Abteilung translociert.

Status praesens. Kleine, anämisch aussehende Person. Trockene Zunge, starke Dyspnoe. Ausgesprochene Symptome von Perikarditis und Pleuritis exsudativa. In der rechten Inguinalgegend eine prall gespannte, faustgrosse, in das rechte Labium majus hinabreichende Geschwulst, die bei Druck wenig empfindlich ist. Perkussionsschall gedämpft — tympanitisch. Taxisversuche ohne Erfolg.

Herniotomie (Herr Prof. Krönlein): Hautschnitt von 8 cm Länge in schräger Richtung von oben nach unten. Nach Durchtrennung der Fascia propria zeigt sich ein bläulich gefärbter Bruchsack von glatter Oberfläche. Bei Eröffnung desselben quillt wenig gelb seröses Bruchwasser hervor. Als Bruchinhalt liegt das Coecum mit Proc. vermiformis, in Form einer ca 10 cm langen Schlinge an einem mässig langen Mesocoecum hangend, nirgends fixirt, aber stark gebläht, zu Tage. Färbung des Darmes bläulich. Strangulationserscheinungen nicht sehr ausgesprochen. Der in die Bruchpforte eingeführte Finger konstatiert eine

beträchtliche Weite derselben, so dass man den Eindruck bekommt, als ob der Reposition kaum ein Hindernis sich darbieten könnte, und dennoch gelingt es erst nach vorausgegangenem Débridement und lange fortgesetzten Versuchen, die Schlinge hineinzubringen. Bei dieser Manipulation reisst der seröse Ueberzug des Coecum in der Taenia ein. Der vollständig ausgebildete Bruchsack wird nach zwei Seiten unterbunden und abgetragen. An der breit eröffneten Bruchpforte werden drei Katgutnähte angelegt. Drainage. Sublimatholzwolleverband. Desinfektion mit $^1/_2$‰ Sublimat.

Der Heilverlauf war ein sehr schöner und Patientin konnte am 5. Februar nach Hause entlassen werden, um dort ihre Lungenaffektion weiter behandeln zu lassen.

3. Fall. Hernia inguino-scrotalis irreponibilis. Radikaloperation. Bruchinhalt: Netz, Coecum mit Proc. vermiformis, Colon ascendens.

Anamnese: Hägi J., 44 J., Uhrmacher, wird an Paranoia leichten Grades leidend aus der Irrenanstalt Burghölzli am 7. Juli 1886 uns zugeschickt. Pat. soll von Jugend auf einen grossen rechtsseitigen Bruch besitzen, der ihm früher wenig Beschwerden verursachte. In den letzten Monaten jedoch vergrösserte sich die Geschwulst, es traten Verdauungsstörungen und zeitweise Erbrechen ein, weshalb Patient zur Vornahme der Radikaloperation der chirurgischen Abteilung zugeschickt wird.

Status praesens: Mageres Individuum mit periodisch auftretenden wenig ausgesprochenen Symptomen von Paranoia. Die Untersuchung der Brustorgane ergibt nichts besonderes. Die rechte Skrotalhälfte ist in einen kindskopfgrossen Tumor umgewandelt, der in den Inguinalkanal sich fortsetzt. Perkussionsschall überall tympanitisch. Konsistenz schlaff. Der Testis hinten unten leicht abzutasten. Keine Einklemmungssymptome.

Herniotomie (Herr Prof. Krönlein). Grosser Hautschnitt über die Längsachse der Geschwulst. Präparatorisches Vordringen auf den Bruchsack. Nach Eröffnung des letzteren entleert sich wenig helles Bruchwasser und es präsentiert sich als Inhalt zu oberst Netz, darunter das Coecum mit Proc. vermiformis und einem ca 6 cm langen Stück des Colon ascendens. Von Mesocoecum ist nichts zu sehen; der ganze vorliegende Dickdarm ist wenig aufgebläht und bis zu seiner Kuppe, wo der Wurmfortsatz sich ansetzt mit der hinteren und äusseren Seite des Bruchsackes und an der weiten Bruchpforte starr und unbeweglich verwachsen, so dass trotz der beträchtlichen Weite der Bruchpforte an eine Reposition ohne blutige Ablösung nicht zu denken ist. Der Darm wird auf das sorgfältigste teils stumpf, teils mit dem Messer von seinen Verwachsungen getrennt und nach langer mühsamer Arbeit gelingt es, denselben mobil zu machen. Die Reposition aber des mobilen Bruchinhaltes gelingt trotz blutiger Erweiterung der Bruchpforte und Anwendung der Arnaudschen Hacken

nicht und der Operateur muss sich entschliessen, den Bruchinhalt mit Ausnahme des Netzes, welches abgetragen wird, im Bruchsacke liegen zu lassen, den letzteren mit fortlaufender Katgutnaht zu schliessen und nach Einlegen eines Drainrohres die Hautwunde zu vereinigen.

Verlauf: Patient erträgt den Eingriff sehr gut und wird am 20. August mit solid vernarbter Wunde doch mit wenig kleinerer Bruchgeschwulst als wie beim Eintritt, bei gutem Allgemeinbefinden entlassen.

4. Fall[1]). Hernia inguino- scrotalis dextra incarcerata. Herniotomie. Bruchinhalt: Coecum mit Proc. vermiformis. Perforation des letzteren im Bruchsack. Perityphlitis im Bruchsack.

Anamnese: Vaterlaus Jakob. 51 J. Landwirt wurde am 20. Dez. 1883 ins Spital gebracht. Vor 20 Jahren will derselbe eine heftige und langdauernde Unterleibsentzündung durchgemacht haben, die mit hohem Fieber und starken Schmerzen einherging. Vor 6 Jahren acquirierte Patient bei anstrengender Arbeit an einem Abhange eine rechtseitige Inguinalhernie, die nie ganz reponibel war. Der Versuch, ein Bruchband zu tragen, musste wegen auftretenden Entzündungserscheinungen aufgegeben werden. Im vergangenen Frühjahr empfand der Kranke plötzlich in der Gegend des Bruches heftige Schmerzen verbunden mit Brechreiz und hernach stellte sich 5 Tage lang andauernde Verstopfung ein. Von diesem Zeitpunkte an litt Patient während des ganzen folgenden Sommers an nicht genau lokalisirbaren Schmerzen im Bauch, verbunden mit Brechreiz; er magerte ab, fühlte sich schwach und elend. Am 15. Dezember, als der Kranke von der Arbeit zurückkehrte, soll der Bruch sich sozusagen plötzlich um das Doppelte vergrössert haben und konnte nicht mehr zurückgebracht werden. Bei den heftigsten Schmerzen kam Pat. an Kräften rasch herunter. 5 Tage lang wurde dieser Zustand ohne ärztliche Hilfe ertragen und erst als ein halbstündiger Schüttelfrost eintrat, wurde zum Arzt geschickt, der sofortiges Ueberbringen ins Spital anordnete. Der Transport dauerte 6 Stunden und Pat. war bei seiner Ankunft dem Tode nahe.

Status praesens: Mittelgrosser, ordentlich kräftig gebauter Mann. Die Körperhaut ist welk und trocken, lässt sich in grossen Falten abheben. Von der rechten Inguinalgegend her zieht sich ein grosser Tumor in die rechte Scrotalhälfte, welch letztere bedeutend vergrössert und von entzündet roter Haut bedeckt ist. Der Tumor fühlt sich oben weich elastisch an, unten ist er hart, deutlich fluktuierend. Der Perkussionsschall ist über den obern Partien gedämpft, an der fluktuierenden Stelle vollständig leer. Berührung verursacht heftigen Schmerz. Die Diagnose wird auf Hernia inguinalis incarcerata gestellt; von Taxisversuchen kann keine Rede sein.

---

1) Munzinger referiert kurz über diesen Fall l. c. p. 50.

Herniotomie: (Herr Prof. Krönlein). Der Hautschnitt verläuft senkrecht in einer Ausdehnung von ca. 12 cm über die Bruchgeschwulst. Auffallende Trockenheit der Gewebe. Bei Eröffnung des Bruchsackes entleert sich eine ziemlich grosse Menge trüben, faserstoffhaltigen Bruchwassers. Es liegt ein Convolut von stark injicierten, mit punktförmigen Ecchymosen versehenen Darmschlingen vor und der tastende Finger fördert ein haselnussgrosses Stück Fäkalmasse zu Tage. Eine aus dem Darmknäuel hervorragende Schlinge ist schwarz, gangränös; es wird diese breit eröffnet. Nachdem das ganze Operationsfeld mit Karbolwasser irrigirt worden, wird bei nicht erweiterter Bruchpforte Alles in situ gelassen und mit einem antiseptischen Verbande bedeckt.

Verlauf: Wenige Stunden nach der Operation trat der Tod ein.

Sektion: Abdomen stark aufgetrieben und gespannt. Aus der Operationswunde quellen stark mit Gas aufgeblähte Darmschlingen hervor, die unlöslich mit einander verwachsen, stark injiziert und oberflächlich eingetrocknet sind. Bei leisem Druck entweicht Gas aus der am weitesten rechts gelegenen Schlinge, einem Teil des Ileum, an welchem eine mehrere Centimeter lange Incisionswunde sich befindet. Nach Eröffnung des Bruchsackes und Bruchsackhalses sieht man das Colon ascendens nach unten verzogen, an die hintere Bauchwand angepresst über die Fossa iliaca verlaufen und an der Bruchpforte im Darmconvolut verschwinden. Der zuführende Schenkel der Schlinge liegt stark gebläht nach oben. Am Bruchsackhalse sind Därme und parietales Peritoneum rings verwachsen. Das ganze Coecum mit der Ileocoecalklappe und dem Proc. vermiformis nehmen am Bruchinhalt Teil und zwar liegen sie nach innen, überlagert von den geblähten Dünndarmschlingen, die durch ältere bindegewebige Adhäsionen mit einander verlötet sind. Im Grunde des Bruchsackes findet sich blutig jauchiger Eiter. Der Proc. vermiformis ist in dicke bindegewebige Schwarten eingebettet, die eiterige Höhlen zwischen sich lassen, jedenfalls Reste einer älteren Perityphlitis. Der Wurmfortsatz selbst ist stark erweitert und zeigt an seiner Spitze eine frische Perforation, welche in eine jauchig ulceröse kirschgrosse Höhle mündet. Der Dünndarm ist im Verlauf von 1 Meter über der Klappe ausserordentlich dilatirt, das grosse Netz ist bindegewebig geschrumpft und schwartig verdickt. Ein zweites Darmconvolut, dessen Schlingen die obere Fortsetzung des ersteren bilden, dessen Verwachsungen jedenfalls auch älteren Datums sind, liegt von Gas gebläht und ziemlich fest gekeilt im kleinen Becken. Der übrige Darm zeigt alle Zeichen einer frischen, fibrinösen Peritonitis.

Bei den beschriebenen 4 Fällen von Coecalbrüchen, die in therapeutischer Hinsicht hauptsächlich instruktiv sind, haben wir es zu thun mit rechtsseitigen Inguinalhernien. In rechtsseitige Brüche steigt das Coecum, unter welchem wir mit Bardeleben[1]) nur

1) Beno Schmidt. Unterleibsbrüche p. 38.

denjenigen Teil des Dickdarmes verstehen, der unter der Valvula coli liegt und vollständig vom Bauchfell überzogen ist, nur dadurch herab, dass der ganze aufsteigende Dickdarm sich mit nach abwärts verschiebt. Ist dabei das Gekröse des Blinddarmes, das Mesocoecum von solcher Länge, dass es eine förmliche Falte bildet und liegt das Coecum allein vor, so hängt dasselbe in den Bruchsack wie eine Dünndarmschlinge frei herab und kann, da das darüber liegende Colon ascendens nicht nach oben zu verschieben ist, unter Knickung des Darmrohres reponiert werden. Dieses Verhältnis, wo bei langem Mesocoecum der sofortigen Zurücklagerung des allein vorliegenden Blinddarmes meist kein Hindernis im Wege steht, findet sich konstant bei den wenigen bekannten Brüchen der linken Seite [1]); es findet sich auch, wie die 2. unserer Beobachtungen lehrt, bei rechtsseitigen Coecalhernien. Bei diesem 2. unserer Fälle stand aber trotz der Beweglichkeit des Coecums der Reposition ein Hindernis entgegen, wie es bei eingeklemmten Blinddarmbrüchen oft beobachtet wird, nämlich die starke Blähung des Darmes.

Bei den meisten Coecalbrüchen, so auch beim 1. und 3. unserer Fälle liegt ausser dem Blinddarm noch ein Teil des Colon ascendens mit im Bruchsacke vor und dann kann wie bei Fall 1 das ganze, überall vom Bauchfell bekleidete Coecum mobil sein, während der aufsteigende Dickdarm unbeweglich an der hintern Wand des Bruchsackes durch natürliche Verwachsung fixiert ist, wobei die hintere Fläche gerade wie in der Bauchhöhle vom Peritoneum unbedeckt bleibt. Bei Fall 3 finden wir ausser dieser natürlichen Fixation des Darmrohrs noch eine ausgedehnte Verwachsung, jedenfalls entzündlichen Ursprunges, durch welche auch das Coecum mit dem Wurmfortsatz allseitig fest verklebt ist. Was die Entstehung unserer Coecalbrüche betrifft, so sind wir nicht imstande, für jeden einzelnen der Fälle, sei es aus der Anamnese oder aus dem anatomischen Befund ein bestimmtes ätiologisches Moment herauszufinden. Bei jenem Kranken, bei dem der Blinddarm frei im Bruchsack flottierte, kann irgend eine der mechanischen Gelegenheitsursachen, Aktion der Bauchpresse, Anhäufung von Fäkalmassen etc. genügt haben, um das bewegliche Darmstück in den präformierten Bruchsack hineinzutreiben; während für Fall 1 und 3, wo der ganze vorliegende Darm oder ein Stück desselben mit dem parietalen Peritoneum verlötet

1) **M. von Arx.** Coecum in einer linksseitigen Skrotalhernie. Korrespondenzblatt für Schweizer Aerzte. 1886. XXI p. 652.

2) **Scarpa** l. c. p. 169.

zum Bruchinhalt wurde, die Linhart'sche [1]) Erklärung zutreffen dürfte, laut welcher die Ursache in einem von aussen auf das Peritoneum parietale wirkenden Zug gesucht werden muss.

Ueber die therapeutischen Grundsätze, die bei der operativen Behandlung der Blinddarmbrüche an hiesiger Klinik befolgt werden, hat vor 3 Jahren Dr. J. Pfister in seiner Dissertation über Anatomie und Therapie der Coecalhernien sich ausgesprochen. Die Schlussfolgerungen, die in dieser Arbeit gezogen werden und die auch für die hier beschriebenen Fälle gelten, lauten: „Entweder sind Coecalbrüche leicht beweglich und nach Eröffnung des Bruchsackes ohne weiteres zurückzubringen, oder sie sind irreponibel. Ist die Irreponibilität durch natürliche oder entzündliche Verwachsung des Darmes mit den Bruchhüllen verursacht, dann besteht die Behandlung in Blosslegung, sorgfältiger blutiger Ablösung des Darmes von seiner Insertion und Reposition des mobil gemachten Eingeweides. Alles unter streng antiseptischen Kautelen". — Dass diese Ablösung des Darmes aus seinen Verlötungen eine sehr mühsame und schwierige Arbeit ist, wird durch die hier publicierten Fälle wiederum bestätigt; dass diese Ablösung, wenn sie gelungen ist, dennoch die Reposition auch bei fehlender starker Blähung des Darmes nicht immer möglich macht, ist für uns eine neue Erfahrungsthatsache.

Besondere Besprechung verdient noch die 4. der Beobachtungen, welche das seltene Vorkommnis einer Perityphlitis im Bruchsacke darbietet. Es handelt sich um einen Kranken, der lange vor Acquisition der Hernie, zur Zeit als wohl Coecum und Wurmfortsatz noch an normaler Stelle sich befanden, eine heftige Peritonitis wahrscheinlich Perityphlitis durchgemacht hat. Der 6 Jahre vor Eintritt in unsere Behandlung entstandene Bruch enthielt höchstwahrscheinlich von Anfang an den Blinddarm als Inhalt, welche Annahme aus der bestimmten anamnestischen Notiz hervorgeht, dass die Hernie vom Tage der Entstehung an, niemals habe ganz zurückgebracht werden können. Das in den Bruchsack dislocirte und mechanischen Insulten verschiedenster Art ausgesetzte Coecum wurde nun später ganz akut von Neuem der Sitz einer Erkrankung, die unter den Erscheinungen von Schmerz, Brechreiz und Obstruktion einherging. Ob dabei speziell der Wurmfortsatz oder das Coecum den Ausgang des entzündlichen Processes bildete, ist nicht zu entscheiden. Eine dritte zur Zeit des Eintrittes ins Spital auftretende Entzündung, neh-

1) Linhart. Schenkelbrüche p. 41.

men wir an, führte zur Perforation des Proc. vermiformis und zugleich als Folge der entzündlichen Stauung innerhalb der vorliegenden Eingeweide, zur Einklemmung des Coecum sowohl wie auch eines zu dieser Zeit mit vorgefallenen Dünndarmconvolutes. Die 5 Tage andauernde Incarceration bewirkte Gangraen der Dünndarmschlinge; die Peritonitis im Bruchsack ging über auf die Bauchhöhle und führte zu Exitus letalis.

B. Brüche des Processus vermiformis.

Den Coecalbrüchen reihen wir im Folgenden zwei Beobachtungen an, die als Bruchinhalt den Wurmfortsatz allein zeigen.

1. Fall. Hernia inguinalis dext. irreponibilis. Herniotomie. Bruchinhalt: Proc. vermiformis allein, mit dem Bruchsack verwachsen.

Anamnese: Joh. Müller 48 J., Vater, wurde am 12. Februar 1886 in hiesige Klinik aufgenommen. Der Kranke gibt an, dass er als zwölfjähriger Knabe sich beim Heben einer Last zu sehr angestrengt habe, so dass bei dieser Gelegenheit in der rechten Leistengegend eine nussgrosse Vorwölbung sich bildete. Diese Geschwulst verursachte keinerlei Beschwerden und gieng von selbst wieder zurück, so dass nichts mehr davon zu sehen war. Im Jahre 1882 entstand aus derselben Ursache an derselben Stelle eine neue Bruchgeschwulst, von der Grösse eines Hühnereies, die vollkommen reponibel gewesen sein soll, so dass der gerufene Arzt ein Bruchband verordnete, welches regelmässig ohne Beschwerden getragen wurde. 3 Monate vor Eintritt ins Spital wurde die Reposition schwieriger und am 2. Februar gelang sie gar nicht mehr. Es trat lokal ziemlich heftiger Schmerz auf, das Allgemeinbefinden aber war wenig gestört. Der nun konsultierte Arzt schickte den Kranken ins Spital, damit er daselbst einer Operation sich unterziehe.

Status praesens: Pat. ist ein kräftiger wohlgenährter Mann. an dessen inneren Organen keinerlei abnorme Verhältnisse sich nachweisen lassen. Kein Erbrechen. Regelmässige Diurese und Defäkation. Die rechte Skrotalhälfte ist grösser als die linke und hängt weiter nach unten; dabei ist die Haut viel faltenreicher als links. Beide Testikel zeigen normale Lage und Gestalt. Im Bereiche des rechten Inguinalkanales liegt in der Gegend des äusseren Leistenringes eine kleine Geschwulst, die mit der Unterlage fest verwachsen scheint, so dass sie nach den Seiten hin sich nur wenig verschieben lässt. Diese Geschwulst die eine derbe Konsistenz besitzt, erstreckt sich schräg nach unten gegen das Skrotum in einer Länge von 5 cm und lässt sich nach oben in die Bauchhöhle hinein nicht verfolgen. Der Perkussionsschall ist vollkommen leer. Unterhalb dieses Tumors fühlt der Skrotalsack sich schlaff an und man gewinnt den Eindruck, als ob hier eine leere der Wandung adhärente

Darmschlinge den Bruchinhalt bilde. Der Perkussionsschall ist auch in dieser Gegend leer.

Herniotomie: (Herr Prof. Krönlein). Hautschnitt von 15 cm Länge. Durchtrennung der accessorischen Hüllen, die nichts Besonderes zeigen. Der freigelegte Bruchsack ist durch eine Einschnürung in zwei Teile geteilt, von denen der obere derb, der untere schlaff sich anfühlt. Der untere Abschnitt wird zuerst eröffnet, wobei keine Spur von Bruchwasser sich entleert; es zeigt sich dieses Fach völlig leer, ohne jeden Inhalt. Nun wird über der einschnürenden Brücke der obere Sack aufgeschnitten und hier präsentiert sich als Inhalt ein längliches Gebilde, das mit seiner Spitze am unteren Ende des betreffenden Bruchsackabschnittes fest angeheftet ist und auch in seiner Längsrichtung der Unterlage adhäriert. Es wird dies Gebilde auf den ersten Blick als Netz taxiert, bei genauerem Zusehen jedoch als Proc. vermiformis erkannt. Um die Diagnose sicher zu stellen, wird dieser von seiner Unterlage sorgfältig abgelöst, mobil gemacht und etwas nach unten angezogen, worauf ein Teil der Kuppe des Coecum in der Bruchpforte sich blicken lässt. Der im übrigen ganz gesund aussehende, nur etwas in die Länge gezogene Wurmfortsatz wird sorgfältig in die Bruchhöhle zurückgeschoben. Der Bruchsack kann nicht isoliert werden und wird infolge dessen nur durch eine fortlaufende Katgutnaht geschlossen. Nach Einlegung eines Drainrohrs in das Bruchbett wird die Hautwunde vernäht und ein antiseptischer Verband angelegt.

Der Heilverlauf gieng ungestört vor sich und Pat. konnte am 21. März als geheilt entlassen werden.

2. Fall. Hernia cruralis dextra. Hernio-Laparotomie. Bruchinhalt: Der perforierte Proc. vermiformis allein. Perityphlitis im Bruchsack.

Anamnese: Barbara Schellenberg, 59 J., stammt aus gesunder Familie, in welcher sonst Hernien nicht vorkommen. Seit 6 Jahren wurde die Frau von Zeit zu Zeit von heftigen krampfartigen Schmerzen in der Unterbauchgegend befallen, die urplötzlich ohne erkennbare Ursache auftraten, mehrere Stunden anhielten und dann wieder verschwanden, nachdem es zum Erbrechen galliger Massen gekommen war. Diese Schmerzen kehrten 2 Jahre lang alle 5—6 Wochen, nachher seltener wieder. Seit ebenfalls 6 Jahren will die Kranke eine wallnussgrosse Geschwulst in der rechten Schenkelbeuge bemerkt haben, die nie vollständig verschwunden sein soll, doch wusste Pat. bis zur Stunde nicht, dass es dabei um einen Bruch sich handelte. Zwei Tage vor Eintritt ins Spital stellten sich wiederum heftige Bauchschmerzen ein, die von intensivem galligem Erbrechen begleitet wurden. Zugleich wurde ein Anschwellen der kleinen Geschwulst in der Schenkelbeuge bemerkt und der konsultierende Arzt

verordnete die Ueberbringung ins Spital, woselbst Pat. am 15. Dez. 1887 ankam.

Status praesens: Kräftige, gutgenährte Frau von gesundem Aussehen. Temperatur 38,2°. Mässig aufgetriebenes Abdomen. Keine diffuse Druckempfindlichkeit. In der rechten Schenkelbeuge eine länglich spindelförmige, bis zum rechten Lab. majus reichende Schwellung, bedeckt von geröteter, infiltrierter, teigig sich anfühlender Haut. Konsistenz prall. Perkussionsschall leer. Durch eine Furche von dieser Schwellung getrennt, über dem lig. Poupart. und tiefer im Becken liegend ist ein kleinapfelgrosser, derber, äusserst druckempfindlicher Fortsatz zu fühlen, über welchem die Hautdecken normal und frei verschiebbar sind. Der inguinale Tumor ist durch das rechte Scheidengewölbe nicht fühlbar. Der Uterus ist frei beweglich, ohne Zusammenhang mit der Geschwulst. Im Urin geringe Mengen von Eiweiss und starke Indicanvermehrung.

Die Diagnose lautet auf Hernia cruralis incarcerata abscedens.

Hernio-Laparotomie: (Herr Prof. Krönlein). Der Hautschnitt wird parallel dem ligament. Poupart. über der höchsten Wölbung der Geschwulst geführt. Nach Spaltung des Unterhautzellgewebes wird ein streng abgegrenzter, apfelgrosser Tumor von solider Konsistenz und höckeriger Oberfläche sichtbar, welcher sich stielartig durch den Schenkelkanal nach der Bauchhöhle fortsetzt. Bei weiterer präparatorischer Durchtrennung zwischen Pincetten gerät der Operateur nicht in einen freien Hohlraum; es wird nur an einer Stelle eine Bindegewebslücke sichtbar, ausgekleidet von einer schmierig-grünlichen Membran, zugleich wird Fäkalgeruch wahrnehmbar. Neben dem nach oben sich fortsetzenden Stiel, gelangt der Finger in die Bauchhöhle. Um über die Natur des eröffneten Tumors ins Klare zu kommen, wird auf den ursprünglich queren Operationsschnitt, ein 2. senkrecht aufgesetzt, worauf auf dem in den Cruralkanal eingeführten Finger die verschiedenen Schichten gespalten werden. Dadurch kommt, nach aussen oben von der Bruchgeschwulst, das an den Tänien erkennbare Coecum zum Vorschein. Unmittelbar nach aussen von der Tänie, am Ansatze eines bandförmigen Stranges, der das Coecum mit dem oben beschriebenen Tumor verbindet, ist eine zerfetzte, erbsengrosse Oeffnung mit suggilierten, grünlich verfärbten Rändern zu sehen, aus welcher Fäkalgeruch herausdringt und kleine Kotkrümmel sich entleeren. Es gibt sich dieses strangförmige Gebilde als Anfangspartie des Proc. vermiformis zu erkennen. In dem durch die Einmündung des Ileum ins Coecum gebildeten Winkel liegen mehrere zu dicken Läppchen aufgequollene Appendices epiploicae.

Nachdem so die Verhältnisse klar übersehbar geworden, wird zunächst der Verschluss der Perforationsöffnung am Coecum durch fortlaufende Lembertsche Nähte hergestellt, dann wird über die genähte Stelle eines jener Appendices als Deckel hinweggelegt und durch feine Seidennähte befestigt. Dann wird der strangförmige Stiel abgebunden und der Tumor vor der Ligatur abgetragen. Das Bruchbett wird durch

einen Jodoformgazebausch austamponiert, dazu ein Drainrohr eingelegt und die Haut vernäht. Sublimatantiseptik 1 ‰.

Gleich nach beendigter Operation wird der abgetragene Tumor genau untersucht. Derselbe wird gebildet durch einen lipomatös, fibrös degenerierten, entzündlich infiltrierten Bruchsack, mit welchem der erheblich lange Wurmfortsatz einen Kreis bildend innig verwachsen ist. Das Lumen des letztern ist nicht verödet, sondern es gelingt eine feine Sonde durch den Kanal bis zur Kuppe vorzuschieben.

Den Notizen über den Verlauf nach der Operation entnehmen wir:

Dez. 24. Patientin fiebert. Abendtemperatur 39.4°. Beim Verbandwechsel zeigt sich das ganze Operationsgebiet intensiv gerötet und hart infiltriert. Beständiger Brechreiz.

Dez. 30. Allgemeinbefinden zunehmend schlechter. Puls klein. Neigung zu Somnolenz.

Januar 5. In der Coecalgegend zeigt die Haut eine flache aber deutliche Vorwölbung. Trockene Zunge. Hin und wieder Delirien. Fast täglich Stuhlentleerung.

Januar 15. Venenthrombose am linken Oberschenkel. Sepsis. Benommenes Sensorium. Schwellung der Submaxillardrüsen. Zunehmender Collaps.

Januar 17. Exitus letalis.

Autopsie: Auszug aus dem von Herrn Dozent Dr. Hanau im pathologischen Institut des Herrn Prof. Klebs aufgenommenen Protokoll.

In der Peritonealhöhle keine Flüssigkeit. Der unterste Teil des Ileum stark injiziert. Das Coecum im Bereich der Fossa iliaca mit dem Peritoneum parietale verwachsen. Die Kuppe desselben in der Gegend der Bruchpforte fest verlötet; bei der Ablösung von dieser Stelle wird als Residuum des zur Ueberdachung bei der Operation benutzten Appendix ein mit der Serosa des Coecum solide verklebter Knopf von Fettgewebe sichtbar. Beim Ablösen des Coecum von der Darmschaufel wird ein hühnereigrosser Abscess eröffnet, der bis zur Psoassehne sich erstreckt. Nach Eröffnung des Coecum zeigt sich entsprechend der Stelle, wo jenes Appendix aufliegt, ein kleines Geschwür der Mucosa mit unterminierten Rändern und in denselben Reste von Seidensuturen. Eine Perforation der Serosa ist nirgends vorhanden. Im Douglas'schen Raume eine jauchige Eiterhöhle, ausgekleidet mit fetzigen Bindegewebsschichten. Kommunikation dieser Höhle mit dem Rectum.

Infarct der Milz; Thrombose der Vena cruralis sinistra. Eiterige Entzündung beider Submaxillardrüsen. Lobuläre Pneumonie.

Von Brüchen, in denen der Wurmfortsatz allein den Bruchinhalt bildet, stellt Klein [1]) in einer im Jahre 1868 publizierten

1) Klein. Ueber die äusseren Brüche des Proc. vermiformis. Inaug.-Dissertation. Giessen, 1868.

und oft citierten Arbeit 18 Fälle zusammen und seither ist die Kasuistik durch manche neue Beobachtung bereichert worden [1]).

Bei fast allen den beschriebenen Fällen zeigt sich der Prozessus vermiformis so wie bei unsern Patienten durch meist alte Adhäsionen mit dem Bruchsack verklebt. Bei kongenitalen Hernien mit offenem Processus vaginalis wird, wie Sandifort und Wrisberg an fötalen Leichen beobachtet haben, der Wurmfortsatz meist durch den strangförmig mit ihm verbundenen Hoden in den Bruchsack hineingezogen. Anders zu erklären sind die Verhältnisse bei Brüchen mit adhärentem Wurmfortsatz bei geschlossenem Proc. vaginalis überhaupt bei erworbenen Brüchen. Von den einen Autoren ist für die Entstehungsweise dieser Fälle die Annahme gemacht worden, dass hier eine intra abdominelle infolge von idiopathischer Entzündung entstandene Verklebung des Wurmfortsatzes mit dem parietalen Bauchfell vorauszusetzen sei [2]) und dass alsdann durch Zug von aussen diese Stelle des Peritoneum samt dem Proc. vermiformis ausgestülpt werde. Nach anderer Erklärung kann der mobile Wurmfortsatz gerade so gut wie ein anderes Intestinum in einen präformierten Bruchsack durch mechanische Gewalt hineingedrängt und dann hier durch im Bruchsacke selbst sich abspielende Entzündungsprozesse der Wandung adhärent werden. Welche dieser beiden Erklärungen für den einzelnen Fall, so auch für unsere Beobachtungen zutrifft, wird schwer zu entscheiden sein. Bei beiden Kranken handelt es sich um erworbene Brüche. Bei der Inguinalhernie hat sich der Leistenkanal über dem Hoden geschlossen und inmitten der Länge des ausgestülpten Bruchsackes ist der Wurmfortsatz an seiner Spitze durch alte feste Adhäsionen derartig ringsum mit der Wandung verwachsen, dass der Raum der Höhlung in 2 Teile geteilt wurde, von denen der untere kugelförmig vollkommen für sich abgeschlossen war, während der obere einen Trichter mit der Spitze nach unten bildend mit der Bauchhöhle kommunizierte, Verhältnisse, wie sie ganz ähnlich bei dem von Klein [3]) beschriebenen Präparate aus der Giessener Sammlung sich vorfinden, nur handelt es sich dort um einen kongenitalen Bruch, es schliesst demgemäss der unter der Verwachsung liegende Raum den von der Scheidenhaut unbedeckten Hoden in sich ein. Was den Krank-

1) Davies-Colley. On hernia of the appendix vermiformis. Guys hospital reports 1884. vol. XLII. p. 429.

2) E. Richter. Studien zur Lehre von den Eingeweidebrüchen. p. 139.

3) Klein. l. c. Figur 1.

heitsverlauf betrifft, so gehört dieser erste Fall zu jenen wahren Hernien des Wurmfortsatzes, die nur mit ganz geringen Störungen des Allgemeinbefindens einhergehen; eine Einklemmung, die fast immer mit intensiven Incarcerationserscheinungen verbunden zu sein pflegt, war, wie die Krankengeschichte lehrt, hier niemals eingetreten. Die Diagnose konnte vor der Operation unmöglich gestellt werden. Bei der Behandlung liess sich der Operateur von den nämlichen Regeln leiten, die bei der Besprechung der Coecalbrüche aufgestellt worden sind.

Nicht so symptomlos gestaltete sich der Verlauf bei unserer Cruralhernie. Hier finden wir, ähnlich dem früherer beschriebenen Fall von Coecalhernie, jene pathologischen Veränderungen, die als Folgezustände einer bösartigen Perityphlitis sich kundgeben, welche höchstwahrscheinlich ausging von jener Ansatzstelle des Wurmfortsatzes am Coecum, woselbst die Perforation zu Stande kam. Die Entzündung griff vom Zerstörungsheerd über auf die Nachbarschaft, führte zu umfangreicher Eiterung im subperitonealen Zellgewebe, zu phlegmonösen Abscessen im kleinen Becken und zur Pyämie. Durch die Hernio-Laparotomie gelang es dem Operateur den Verschluss der Perforation in origineller Weise zu bewerkstelligen, der fortschreitenden Eiterung und Allgemeininfektion aber konnte nicht mehr Einhalt gethan werden.

C. Brüche der Flexura sigmoidea.

1. Fall. Hernia inguinalis ext. sin. incarcerata. Herniotomie. Bruchinhalt: S romanum. Netz.

Anamnese: J. Stahl, 76 J., wurde am 12. Februar 1886 ins Spital aufgenommen. Patientin macht über die Entstehung ihres Leidens äusserst schlechte Angaben, doch ist so viel mit Sicherheit zu eruieren, dass schon lange Zeit ein linksseitiger Leistenbruch bestanden, der durch ein Bruchband zurückgehalten werden konnte. 5 Tage vor Eintritt ins Spital trat der Bruch in der Nacht aus und klemmte sich ein. Dem Rate guter Freundinnen folgend kataplasmierte Patientin einige Tage lang bis zu umfangreicher Verbrennung der Haut und als dadurch das Leiden nicht besser wurde, rief man den Arzt, der nach erfolglosen Taxisversuchen die Kranke ins Spital schickte, woselbst sie unter stetigem Erbrechen im Zustande beginnenden Collapses sich einfand.

Status praesens: Schlechter Puls. Trockene Zunge. Stark aufgetriebener Bauch. Rechtsseitige reponible Leistenhernie. Links Inguinallabialhernie von Kindskopfgrösse; darüber tympanitischer Schall. Haut ödematös, z. Teil suggiliert, bei Berührung schmerzhaft.

Herniotomie (Herr Prof. Krönlein): Schnitt von oben nach unten über die Längsachse der unregelmässig geformten Bruchgeschwulst. Haut und Unterhautzellgewebe überall suggiliert, trocken. Bei Eröffnung des Bruchsackes entleert sich wenig dunkel blutig gefärbte Flüssigkeit. Als Inhalt tritt tief blauschwarzer Darm zu Tage, der, mit deutlichen Taenien gezeichnet, als Colon sich zu erkennen gibt; daneben liegt ein grosser, dem Bruchsack teilweise adhärenter, stinkend gangränöser Netzklumpen. Nach Débridement der einschnürenden Stelle am Annulus int. wird die Schlinge aus der Bruchpforte sachte vorgezogen; die dabei sichtbar werdenden Schnürfurchen sind grauweiss gefärbt, papierdünn, morsch. An eine Reposition dieser Teile ist nicht zu denken. Es handelt sich entweder um eine sofortige Darmresektion oder Anlegung eines Anus praeternaturalis. Der Operateur entschliesst sich zum erstgenannten operativen Eingriff. Die Schlinge wird so weit vorgezogen, dass gesunder Darm in grösserer Ausdehnung am zuführenden und abführenden Rohr vor der Bruchpforte liegt, dann werden die beiden Schenkel durch Darmklemmen undurchgängig gemacht. Das nekrotische Darmstück wird reseciert in einer Länge von 28 cm an der Convexitaet gemessen, mit einem keilförmigen Stück des dazu gehörenden Mesenterium. Nach möglichst sorgfältiger Reinigung wird hierauf mit der Vereinigung der beiden Darmenden begonnen. Durch fortlaufende Katgutnaht wird zuerst circulär die prolabierende Mucosa genäht und hierauf durch 22 Lembertsche Knopfnähte (mit feinster englischer Seide) die Serosa circulär vereinigt. Nachdem der Operateur sich überzeugt, dass der Verschluss so solide als möglich, wird der Darm in die Bauchhöhle geschoben. Der mesenteriale Wundrand wird behufs genauer Blutstillung mit Katgutsuturen umsäumt, nachdem grössere Gefässstämme isoliert gefasst und unterbunden worden waren. Das vorliegende Netz wird in 3 Portionen abgebunden und abgetragen. Der Bruchsack nach zwei Seiten abgeschnürt und reseciert. Drainage. Naht der Hautwunde. Antiseptischer Verband. Desinfektion mit $^1/_2$ ‰ Sublimat. Dauer der Operation $1^1/_2$ Stunden.

Verlauf: Nachdem in den ersten 24 Stunden das Befinden ein ordentliches gewesen, tritt am 2. Tage heftiges Erbrechen ein und am 14. Juni stirbt Patientin unter den Erscheinungen der Perforativ-Peritonitis.

Sektion: Dem von Herrn Prof. Klebs aufgenommenen Protokoll entnehmen wir: In der rechten Inguinalgegend wölbt sich eine hühnereigrosse Geschwulst vor. In der Bauchhöhle eine reiche Menge graulichen, stinkenden Eiters. Die Serosa der Baucheingeweide überall mit dünneiterigen Fibrinfetzen bedeckt. In der linken unteren Bauchgegend liegt das Colon descendens, welches direkt ins Rectum übergeht. Die Flexur fehlt fast ganz. Oberhalb und unterhalb der Naht geballte Kotmassen. Nach Entfernung derselben wird der Darm von oben mit Wasser gefüllt, wobei ein feiner Strahl an einer Stelle zwischen den Suturen herausspritzt. Beim Aufschneiden des Darmes wird konstatiert, dass am An-

satz des Mesocolon am Darmrohr eine kleine nekrotische Stelle sich vorfindet, an welcher die Naht gewichen und Perforation eingetreten war.

2. Fall. Hydrokele communicans funiculi congenita sinistra cum hernia flexurae sigmoideae incarcerata.

Anamnese: Hermann Hübscher, 15 Monate alt, wurde am 5. Aug. 1885 in die chirurgische Klinik gebracht. Nach bestimmter Angabe der Mutter hat der Kleine sowohl einen linksseitigen wie rechtsseitigen Leistenbruch zur Welt gebracht. Im Alter von 3 Monaten wurde das Kind wegen Einklemmung des linksseitigen Bruches poliklinisch behandelt, wobei die Taxis leicht gelang; bei dieser Gelegenheit wurde denn auch eine Hydrokele des linken Testis diagnostiziert. 4 Tage vor Eintritt ins Spital erkrankte Pat.; er bekam Erbrechen, hatte keinen Stuhl mehr, schrie Tag und Nacht und es stellte sich starke Aufblähung des Bauches ein. Der konsultierende Arzt schickte das Kind mit der Diagnose „Eingeklemmter Leistenbruch" ins Spital.

Status praesens: Schwächliches, kollabiert aussehendes Kind. Bauch stark aufgetrieben. Die Gegend des linken Leistenkanals wird durch einen oval geformten, ungefähr wallnussgrossen Tumor eingenommen, der von einer im Skrotum vorhandenen Geschwulst sich nicht deutlich abgrenzen lässt. Deutlich aber lässt sich am hinteren unteren Ende des Tumors der kleine Testis abtasten. Die Geschwulst in der Leistengegend ist derb anzufühlen und lässt sich nicht reponieren.

Herniotomie: (Herr Prof. Krönlein.) Hautschnitt schräg über die grösste Ausdehnung der Bruchgeschwulst. Die accessorischen Hüllen bieten keinen besonderen Befund. Nach Freilegung des zarten pelluciden Bruchsackes wird dieser letztere an einer Stelle angeschnitten und dabei spritzt im Strahl eine klare, gelb tingierte Flüssigkeit hervor. Nach Erweiterung der Incisionsöffnung zeigt sich eine dunkelrot gefärbte, mit Kot prall angefüllte, an einem kleinen Stück Mesenterium aufgehängte durch die Tänie als Dickdarm, durch Appendices epiploicae als Flexur charakterisierte Darmschlinge. Nachdem es gelungen den aus kompakten Kotmengen bestehenden Inhalt des im übrigen gut aussehenden Darmes nach oben durch die Bruchpforte hindurchzudrängen, gleitet auch der Darm bei leichtem Druck in die Bauchhöhle hinein. Von Verwachsung des Darmes mit dem Bruchsacke ist nirgends eine Spur zu sehen. Der Bruchsack selbst ist nach unten gegen den Hoden abgeschlossen; es steht aber sein hell seröser Inhalt mit der Bauchhöhle in Kommunikation und es sind ohne Zweifel die vorliegenden Verhältnisse im Sinne der oben formulierten Diagnose zu deuten. Der Bruchsack, resp. die Wandung der Hydrokele funicularis wird durch eine fortlaufende Katgutnaht verschlossen. Während des Nähens der Hautwunde erfolgt schon eine kopiöse Stuhlentleerung, worauf die geblähten Bauchdecken rasch einsinken. Desinfektion mit Sublimat 1 : 3000.

Der Verlauf war ein äusserst günstiger, so dass der Kleine nach kurzer Zeit geheilt mit doppelseitigem Bruchband entlassen werden konnte.

3. Fall. Hernia cruralis sin. incarcerata. Herniotomie und Darmnaht. Bruchinhalt: Flexura sigmoidea.

Anamnese: Wyler A., 73 J. trat am 30. Mai 1886 in Spitalbehandlung. Patientin litt seit vielen Jahren, so weit ihre Erinnerung zurückreicht an einem linksseitigen Schenkelbruch, der schon 5mal sich einklemmte und sich dabei stets manuell meist von der Patientin selbst reponieren liess. Den Mahnungen des Arztes, ein Bruchband zu tragen, schenkte die Frau kein Gehör. In der Nacht vor Ankunft ins Spital erfolgte von neuem Einklemmung. Taxisversuche, vom Arzte in Narkose ausgeführt, hatten diesmal keinen Erfolg.

Status praesens: Schwache, anämisch aussehende Frau mit hochgradiger Struma. Mitralinsufficienz. In der linken Leistengegend eine kinderfaustgrosse, pralle Geschwulst, die unter dem Poupart'schen Bande hervortritt und sich nach oben umlegt. Der Tumor ist druckempfindlich, die Haut darüber stark gerötet.

Herniotomie: (Herr Prof. Krönlein.) Fast senkrecht geführter 10 cm langer Hautschnitt. Durchtrennung der accessorischen Hüllen, an denen eine deutliche Schichtung fehlt. Sorgfältige Blutstillung. Nachdem die Fascia propria, die aus morschem Gewebe besteht, stumpf getrennt worden, wird die nun vorliegende Hülle, die als Bruchsack imponiert, an der medianen Seite mit der Pincette gefasst, eine Falte vorgezogen, diese mit dem Scalpell angeschnitten, da dringt mit vernehmbarem Geräusch Gas hervor und zugleich eine trübe Flüssigkeit. Die perforierte Stelle wird erweitert und der Operateur überzeugt sich, dass er Darmschleimhaut vor sich hat. Nun wird auf der äusseren Seite der Bruchgeschwulst vorgegangen, indem äusserst sorgfältig die Gewebe getrennt werden und hier gelangt man denn auch in eine wirkliche Bruchsackhöhle. In dieser Höhle liegt eine Darmschlinge vor, die nach ausgiebigem Debridement sich vorziehen lässt, wobei Mesocolon und Appendices epiploicae die Flexur zu erkennen geben, die an dieser Seite mit Serosa überall überzogen ist. Auf der inneren Seite, wo zuerst vorgegangen wurde, war eine komplete Verwachsung des Bruchsackes mit dem Darm vorhanden. Die Schlinge konnte nur dadurch mobil gemacht werden, dass ein Teil des Sackes mit ihr reseziert wurde. Nun wird zur Naht der eröffneten Stelle des Darmrohres geschritten. Es wird die Mucosa wiederum durch fortlaufende Katgutnaht, die Serosa durch Lembert-Nähte geschlossen. Hernach wird der Darm reponiert. Naht der Haut. Drainage. Desinfektion mit Sublimatlösung 1 : 3000.

Der Heilverlauf war fieberfrei und reaktionslos; die Vereinigung der Wunde eine primäre.

Am 30. Juni konnte Patientin mit Bruchband, bei trefflichem Allgemeinbefinden geheilt entlassen werden.

4. Fall. Hernia inguino-scrotalis sin. irreponibilis. Hernio-Laparotomie. Bruchinhalt: Flexura sigmoidea.

Anamnese: R. Bär, 54 J., Wagner, wird am 10. Januar 1888 ins hiesige Spital aufgenommen. Pat. gibt an, dass er seit 15 Jahren an einem linksseitigen Leistenbruch leide, den er früher immer durch ein Bruchband habe zurückhalten können. Vor 8 Wochen sei er von einer Leiter gefallen und von da an konnte der Bruch nicht mehr vollständig zurückgedrängt werden, sondern trat beim Husten und des Nachts unter dem Bruchband vor. Dabei hatte Patient immer heftige Schmerzen, die Bruchgeschwulst spannte sich zeitweise hart an und es stellte sich alsdann Erbrechen ein.

Status praesens: Kräftig gebauter Mann von gesundem Aussehen. Bedeutendes Lungenemphysem. Schwache Herztöne. Im Urin kein Eiweiss. Die linke Skrotalhälfte bietet eine grosse Geschwulst dar, die mit einem Stiel nach der Bauchhöhle sich fortsetzt. Perkussionsschall tympanitisch. Bruchpforte weit. Der grössere Teil des Bruchinhaltes lässt sich unter gurrendem Geräusch in die Bauchhöhle zurückschieben; immer aber bleibt ein Teil zurück. Der Testis ist deutlich von der Geschwulst abgrenzbar.

Die Diagnose lautet auf linksseitige Inguinalhernie mit adhärentem Netz und Darm als Inhalt. Um dem Patienten das Tragen eines Bruchbandes möglich zu machen, wird von Herrn Prof. Krönlein die Radikaloperation ausgeführt.

Herniotomie: 1. Dez. 1887. Schnitt über die äussere Seite der Bruchgeschwulst in deren Längsachse, nach oben fortgesetzt bis in die Höhe des Annulus ing. ext. Schichtweise Trennung von Haut, Unterhautzellgewebe und accessorischen Hüllen unter sorgfältiger Blutstillung. Indem der zunächst an seiner vorderen Fläche freigelegte Bruchsack eröffnet wird, zeigt sich als Bruchinhalt neben Dünndarmschlingen ein Gebilde, welches als mit dem Bruchsack verwachsenes Netz imponiert; der weitere Verlauf aber der Operation lehrt, dass diese Annahme eine irrtümliche war. Der Testis liegt ausserhalb des Bruchsackes. Während durch die Hand eines Assistenten der reponible Teil des Bruchinhaltes zurückgehalten wird, isoliert der Operateur den Bruchsack, indem er mittelst anatomischer Pincette die adhärenten Gewebe unter sorgfältiger Schonung der Samenstranggefässe ablöst. Es wird alsdann vor der Bruchpforte durch eine Wölflersche Darmklemme das vermeintliche Netz mit dem isolirten Bruchsack abgeklemmt, um das periphere im Bruche vorgelegene Stück abtragen zu können. Indem aber nochmals ein Blick auf das Operationsfeld geworfen wird, fällt es auf, dass an der Stelle, wo das als Netz imponierende Fettgewebe an der Serosa des Bruchsackes

angewachsen erscheint, ein tänienähnlicher Streifen an der letzteren sichtbar wird, welcher den Verdacht aufkommen lässt, dass die Flexur vorliege. Die Klemme wird entfernt, es wird an dem vermeintlichen Netzstrang ein Zug nach unten sachte ausgeübt und nun erscheint vor der Bruchpforte deutlich erkennbar ein Stück des S romanum und das Netz gibt sich als ein Convolut von Appendices epiploicae zu erkennen, welche an der hinteren Wand des Bruchsackes an dem daselbst adhärenten Teil der Flexur sich ansetzen. Die vorgezogene Schlinge aber lässt sich trotz aller Anstrengung nicht reponieren, es wird der Darm stets nur in eine zwischen äusserem und innerem Inguinalring gelegene Tasche hineingedrängt und es bleibt nichts anderes zu thun übrig, als den Inguinalkanal in seiner ganzen Länge zu spalten. Erst nachdem dies geschehen, gelingt es den Darm ganz in die Bauchhöhle hineinzuschieben und durch Fingerdruck zurückzuhalten. Es wird dabei der Teil des Bruchsackes der mit der Flexur verwachsen war, ebenfalls hineingedrängt. Der übrige Teil des Bruchsackes wird durch fortlaufende Katgutnähte vereinigt. Einlegen eines Drainrohrs ins Bruchbett. Naht der Haut. Desinfektion mit Sublimatlösung $^1/_2$ ‰. Beim Anlegen des antiseptischen Verbandes wird eine Pelotte formiert, welche durch Bindentouren fest gegen die Inguinalgegend gedrängt wird.

Der Verlauf nach der Operation war ein sehr glatter. Primäre Vereinigung der Wunde. Am 10. Januar wird Pat. mit einem gut sitzenden Bruchband geheilt entlassen.

5. Fall. **Hernia inguinalis sinistra reponibilis. Bruchinhalt: S romanum.**

Herr Professor Krönlein führt im Operationskurs an einer Leiche, die zufällig eine Hernia inguinalis vorwies, die Radikaloperation aus. Alleiniger Inhalt des Bruches ist eine an zahlreichen Appendices und an der Tänie sofort erkennbare Flexurschlinge, die sich, nirgends adhärent, mit grösster Leichtigkeit reponieren lässt. Bei Eröffnung des Abdomens präsentiert sich die oberflächlich liegende, weit über der Mittellinie nach rechts sich hinziehende Flexur, die an einer grossen Gekrösfalte hangend, gleich einer Dünndarmschlinge jede Bruchpforte der unteren Bauchhöhle zu erreichen imstande ist.

Das S romanum welches an einem ziemlich langen Mesenterium hangend, eine durchschnittlich bis zur Mittellinie des Körpers sich hinziehende Krümmung macht, wird als Inhalt von Leisten- und von Schenkelbrüchen rechter wie linker Seite nach Wernher's Statistik, wie wir gesehen haben sehr selten gefunden. Rechterseits, so wird in der Litteratur allgemein angegeben [1]), ragt es frei

1) Benno Schmidt. l. c. pag. 41. Albert. l. c. p. 141. Teale-Hölder. Lehrbuch der Unterleibshernien p. 18.

an seinem Gekröse aufgehängt in den Bruchsack hinein, in linksseitige Brüche hingegen, gelangt es nur dadurch, dass es sich ähnlich wie das Coecum auf der rechten Seite mit seiner Insertion allmählich in das Bruchbett hinunterschiebt, so dass es an seiner hinteren Fläche mit den unter ihm liegenden Teilen verwachsen, d. h. an der hinteren Wand des Bruchsackes fixiert ist und dem entsprechend nur vorn und seitlich vom Peritoneum überzogen wird, Mit dieser Angabe der Lehrbücher stimmen unsere Beobachtungen insofern nicht überein, als bei dreien der beschriebenen Fälle von links seitigen Flexurbrüchen (Fall 1, 2 und 5) jene Verhältnisse vorliegen, die man nach der geläufigen Anschauung bei rechtsseitigen Hernien dieser Art zu finden pflegte und wir dürfen aus dieser Erfahrung jedenfalls den Schluss ziehen, dass jenes bei linksseitigen Flexurhernien geschilderte Verhältnis von Gekröse zu Bruchsack zum mindesten kein konstantes ist.

Besondere Würdigung beansprucht der 2. unserer Fälle, welcher jene Kategorie von Hernien repräsentiert, die nach Malgaigne allgemein als Herniae congenitae funiculares benannt worden sind. Der Scheidenfortsatz hat sich über dem Hoden geschlossen und es ist zur Bildung einer Tunica propria testis gekommen; der über dem Hoden gelegene Teil aber des Processus vaginalis ist nicht obliteriert, sondern kommuniziert mit der Bauchhöhle. Aus dem angebornen Bruchsack ist durch Füllung mit Serum eine Hydrokele communicans s. aperta geworden, in welche hinein die bewegliche Flexurschlinge hineingepresst wurde. Es entstand so, wie wir den Fall betitelt haben, die Hydrokele communicans hernialis. Die Darmocclusion wurde hervorgerufen durch Stagnieren von Kot in der vorgefallenen Schlinge. Ein genaues Analogon zu dieser Beobachtung bildet ein Fall, den Benno Schmidt[1]) referiert. Goyrand, lesen wir daselbst, berichtet von einem 6 monatlichen Kinde, bei welchem bereits seit 8 Tagen Verstopfung bestand. Bei der Operation fand sich die Flexur im Bruche liegend, durch konsistente Fäkalmassen erfüllt, ohne Entzündungsercheinungen. Nach Erweiterung des Bruchringes konnte der Darminhalt allmählich aus der vorliegenden Schlinge entfernt und der Darm selbst reponiert werden, wonach reichlicher Stuhl eintrat, das Kind aber demungeachtet starb.

Während wir bei dreien unserer Fälle die Flexur frei im Bruchsacke vorliegen sahen, stossen wir bei der 3. und 4. Beobachtung

1) l. c. pag. 138.

auf jenen Befund, den links seitige Flexurbrüche wie oben auseinandergesetzt worden, nach der geläufigen Anschauung immer darbieten sollen. Wir konstatieren eine Verlötung des Darmes mit dem Bruchsacke, eine natürlich fleischige Verwachsung, wie sie Scarpa [1]) nennt, welche trotz aller Sorgfalt des operativen Vorgehens in einem der Fälle zur Verletzung des Darmes führt und im andern Fall die Spaltung des Inguinalkanales notwendig macht. Dass gerade bei diesen Hernien der Flexur die Verletzung des Darmes, wenn zufällig bei Eröffnung des Bruches an einer Stelle vorgegangen wird, wo die Verwachsung vorliegt, leicht stattfinden kann, geht auch aus den Erfahrungen anderer Autoren hervor. So berichtet beispielsweise Anderegg [2]) in der früher genannten Arbeit über einen ähnlichen Fall aus der Socin'schen Klinik; auch hier wird bei der Operation die am Bruchsack adhärente Flexur angeschnitten.

D. Bruch des Colon transversum.

Fall von Hernia inguino-scrotalis aquisita incarcerata sinistra. Herniotomie. Bruchinhalt: Omentum majus, Colon transversum.

Anamnese: Am 7. Januar 1887 wird S. V., ein 50jähriger Mann mit eingeklemmtem linksseitigen Leistenbruch aufgenommen. Patient gibt an, dass er vor der jetzigen Affektion niemals ernstlich krank gewesen sei. Die Entstehung des linksseitigen Bruches verlegt er in die frühe Jugendzeit, während eine rechtseitige Hernie erst später sich eingestellt haben soll. In den letzten Jahren vergrösserte sich die linksseitige Geschwulst ganz allmählich und zugleich machten Verdauungsstörungen sich bemerkbar, bestehend in Aufstossen nach dem Essen, Gefühl von Druck und Blähung in der Magengegend, sowie auch in Erbrechen, welches in mehrwöchentlichen Intervallen ohne vorhergegangene Diätfehler sich einstellte. Dabei stets unregelmässiger Stuhl, bald Obstipation, bald Diarrhoe. Im August vergangenen Jahres traten bei einer Eisenbahnfahrt plötzlich heftige, kolikartige Schmerzen auf, die von der linken Schenkelbeuge ausstrahlten und ohne von Erbrechen begleitet zu sein, nach kurzer Zeit bei ruhiger Bettlage wieder verschwanden. Mehrfach konsultierte Patient Aerzte, die ihm die nötigen Ratschläge erteilten, ein Bruchband aber trug er nie. Am Tage vor Eintritt ins Spital wurde Herr Prof. Krönlein zugezogen, der den Kranken auf die Gefahr einer eventuellen Einklemmung des linksseitigen Bruches aufmerksam machte und in der Nacht darauf schon stellten sich die Symptome der Incarce-

2) Scarpa. l. c. p. 171.

ration ein. Es entstand Leibschmerz heftigster Art, Rötung und Druckempfindlichkeit des Bruches, Vergrösserung derselben auf das doppelte, Erbrechen und beständige Uebelkeit.

Status praesens: Schwächlich gebauter Mann von ordentlichem Ernährungszustand. Puls beschleunigt. Lungen und Herzbefund normal. Im Urin kein Eiweiss. Magendilatation bis 4 cm über die horizontale Nabellinie. Abdomen leicht aufgetrieben und druckempfindlich. Die linke Skrotalhälfte und Inguinalgegend geschwulstartig, zu Kindskopfgrösse aufgetrieben. Die Haut unverändert. Der Tumor selbst prall gespannt, in dessen unterstem Teil der nicht vergrösserte Testis deutlich abgrenzbar. Perkussionschall gedämpft tympanitisch.

Herniotomie: (Herr Prof. Krönlein.) Taxisversuche bleiben erfolglos. Hautschnitt in schräger Richtung von oben nach unten; dann werden successive, unter genauer Blutstillung die sämtlichen accessorischen Hüllen gespalten, bis der Bruchsack blossliegt. Bei Eröffnug des letztern entleert sich reichlich vollständig klares Bruchwasser und es präsentiert sich als Inhalt der Hernie eine wohl zweifaustgrosse Masse von körnig, gelappt, nicht gangränös aussehendem Netz, und unter diesem eine ca. 20 cm lange, mässig aufgeblähte, in der Farbe wenig veränderte Darmschlinge, welche durch die Tänie als Dickdarm sich manifestiert und durch den Ansatz des vorligenden grossen Netzes an demselben als Colon transversum charakterisiert ist. Der in den Inguinalkanal eingeführte Finger lässt eine deutliche Einschnürung des Darmes am Annul. ing. int. nachweisen. Diese einschnürende Stelle lässt sich durch stumpfe Gewalt d. h. nur durch den Druck des Fingers dilatieren. Nach Reposition der Schlinge wird durch Fingerdruck der Inguinalkanal tamponiert und so der Wiedervorfall der Intestina verhindert. Die Netzmasse wird, nachdem sie durch Darmklemmen vor der Bruchpforte quer komprimiert worden, in 4 Portionen mit Katgut abgeschnürt und das periphere Stück abgetragen. Die Klammer wird entfernt und das zentrale Stück reponiert, nachdem die Netzgefässe einzeln gefasst und sorgfältigst unterbunden worden, so dass jede Blutung steht. Der Bruchsack wird vom Samenstrang isoliert und nach Abbindung in 2 Partien, getragen. Ins Bruchbett wird ein Drainrohr eingelegt, das oben bis an die Bruchpforte reicht und unten an der tiefsten Stelle durch ein Knopfloch hinausgeleitet wird. Nach Vereinigung der Hautwunde und Bedeckung derselben mit Jodoformgaze, Anlegung eines Sublimatholzwolle-Verbandes.

Verlauf: Höchste Temperatur am Tage nach der Operation 38,5°. Erster Verbandwechsel 6 Tage nach der Operation. Reaktionslose Heilung der Wunde per prim. int. Trotz genauester Regelung der Diät in den ersten Wochen von Zeit zu Zeit Erbrechen, das allmählich aufhört. Patient wird am 2. Februar geheilt entlassen.

Die vorstehende Krankengeschichte bedarf keines weitläufigen

Kommentars. Gewiss handelte es sich in diesem Fall primär um eine voluminöse Hernie des grossen Netzes, welch letzteres allmählich auch das Colon transversum durch die immer grösser werdende Bruchpforte herabzog. Der Zug setzte sich, wie dies bei derartigen Brüchen meist beobachtet wird, auch auf den Magen fort, daher die vorhandene Dilatation und die oft wiederkehrenden cardialgischen Beschwerden.

3.

Brüche an deren Inhalt weibliche Geschlechtsorgane sich beteiligen.

A. Brüche der Tuben.

1. Fall. Hernia cruralis dextra incarcerata. Herniotomie. Bruchinhalt: Tuba dextra.

Anamnese: R. Meier, 68 J., wurde am 27. Oktober 1887 ins Spital aufgenommen. In der Familie der Patientin scheint eine Disposition für Hernien zu bestehen, indem sowohl die Mutter der Kranken wie auch zwei Geschwister an Brüchen leiden. Pat. erinnert sich nicht, jemals ernstlich krank gewesen zu sein; sie hat nie geboren. Die Menstruation kehrte regelmässig alle 4 Wochen wieder, dauerte gewöhnlich 4 Tage und war während der ganzen Zeit mit sehr heftigen, krampfartigen Schmerzen im Unterleib und in der Kreuzgegend verbunden. Das Vorhandensein eines Bruches bemerkte Patientin erst im 50. Jahre, nachdem das Climacterium längst eingetreten war. Der Bruch sei nie ganz zurückgegangen, sondern es sei beim Versuch denselben zurückzubringen ein haselnussgrosser Teil stets vor der Bruchpforte geblieben. Bei körperlichen Anstrengungen wurde die Bruchgeschwulst etwas grösser und jedesmal begleiteten krampfartige Schmerzen, die bis in die Magengegend ausstrahlten den stärkeren Austritt des Bruches. Seit fast 4 Wochen nun hatte Pat. konstant, wenn auch nur mässige Schmerzen in der Hernie; seit dem 20. Oktober liess sich der Bruch auch nicht mehr teilweise verkleinern, die Schmerzen wurden heftiger, es stellten sich verminderter Appetit, gestörter Schlaf, unregelmässiger Stuhl ein, dabei kein Erbrechen. Der konsultierte Arzt machte erfolglose Taxisversuche und schickte alsdann die Patientin zur Vornahme der Herniotomie in die hiesige Klinik.

Status praesens: Mittelgrosse, senile Person mit stark geschwundenem Fettpolster und schlaffer Muskulatur. Puls regelmässig, von ordentlicher Füllung. Pat. ist bei freiem Sensorium und klagt über heftige Schmerzen im Bauche. Abdomen aufgetrieben, stark gespannt, nicht druckempfindlich. Perkussionsschall tympanitisch. In der rechten Schenkelbeuge, unter dem Poupart'schen Bande ein ca. hühnereigrosser Tumor, über dem die Haut etwas gerötet ist. Der Tumor fühlt sich prall an,

ist auf Druck sehr empfindlich und zeigt bei der Perkussion gedämpft tympanitischen Schall. Im Urin kein Eiweiss, aber bedeutende Vermehrung des Indicans.

Die Diagnose lautet auf Hernia cruralis omentalis incarcerata.

Herniotomie: (Herr Prof. Krönlein). Chloroformnarkose mit ruhigem Verlauf. Präparatorische Durchtrennung der Haut und der accessorischen Bauchhüllen. Der freigelegte Bruchsack zeigt ein eigenartiges Aussehen, in dem eine bläulich durchscheinende untere Partie (der eigentliche Bruchsack) von einer grösseren überlagert und durch eine tiefe Furche getrennt wird. Dieser obere Teil der Geschwulst ist von gelber Farbe und solider Konsistenz und erweist sich bei genauerem Zusehen als ein subseröses Lipom. Der Bruchsack selbst wird nun unter Vorziehung einer Falte an umschriebener Stelle eingeschnitten, wobei klares Bruchwasser im Strahl herausfliesst. Es wird von dieser Oeffnung aus der ganze Sack auf dem eingeführten Finger gespalten und die Wandung durch spitze Schieber entfaltet. Als Inhalt präsentiert sich ein dunkelrot gefärbtes krauses Gebilde, welches an seinem Grunde in einen kleinen Schlauch übergeht und sich als das ödematös gequollene Fimbrienende einer Tube zu erkennen gibt. Nur mit Mühe lässt sich der Zeigefinger neben diesem Organ vorbei in den einklemmenden Ring hineinzwängen. Nachdem dieser letztere mit dem Herniotom am innern Umfang eingekerbt worden, gelingt die Reposition der Tube mit Leichtigkeit. Der Bruchsack wird nun aus seinem Lager ausgelöst, mit Sublimatseide abgebunden und vor der Ligatur abgetragen. Das Lipom wird durch stumpfe Gewalt lospräpariert. Die Fovea ovalis ist auffallend tief, der Proc. falciformis stark ausgebildet.

Desinfektion mit Sublimatlösung $^1/_2$ ‰. Einlegen eines Drainrohrs. Naht der Haut. Verband mit Jodoformgaze und Sublimatholzwollekissen.

Der Heilverlauf nach der Operation war ein sehr glatter. Die Wunde heilte per primam intent. Erbrechen trat nie ein und das Allgemeinbefinden besserte sich von Tag zu Tag, so dass Pat. am 18. November geheilt entlassen werden konnte. Die am Tage der Entlassung vorgenommene Untersuchung per vaginam ergab: kleiner beweglicher, stark anteflektierter Uterus. Beide Ovarien deutlich fühlbar, nicht vergrössert.

2. Fall. Hernia cruralis dextra incarcerata. Herniotomie. Bruchinhalt: Tuba dextra.

Anamnese: Huber Johanna, 38 J., wird am 7. Sept. in die Klinik gebracht. Patientin stammt aus gesunder Familie, in welcher keine Brüche vorkommen sollen. Sie selbst erinnert sich nicht, jemals krank gewesen zu sein. Seit dem 17. Jahre wurde sie regelmässig menstruiert. Die Menses pflegten am ersten Tage des Auftretens mit Schmerzen verbunden zu sein, doch war dabei der Schmerz nicht in der rechten Leisten-

gegend lokalisiert. Im 20. Jahre verheiratete sich Patientin und gebar zweimal; zum letzten mal anno 1871. Das erste Kind lebt und ist gesund. Das zweite starb an Croup.

Vor 8 Jahren wurde Pat. zur Zeit der Menses, als sie sich bei der Feldarbeit sehr anstrengen musste, plötzlich von heftigen Schmerzen in der rechten Leistengegend befallen und bemerkte zum erstenmal eine reichlich wallnussgrosse Geschwulst daselbst. Dieser Tumor, den Pat. selbst für einen Bruch hielt, war hart und konnte anfänglich von ihr nicht zurückgebracht werden; sie machte Einreibungen mit heissem Oel und auf dieses hin sollen die Schmerzen sowohl, wie die Geschwulst im Verlauf weniger Wochen zurückgegangen sein. Seit dem soll die Hernie nicht mehr ausgetreten sein, oder sie wurde von der Patientin nie mehr beachtet. Vor 2 Jahren, als Pat. sich beim Heuen sehr anstrengte, entstand ein Vorfall der Gebärmutter und zugleich traten wieder heftige Schmerzen und jene wallnussgrosse Geschwulst in der rechten Schenkelbeuge auf. Den Vorfall, der seitdem sehr häufig sich wieder einstellte, reponierte sie, doch weiss sie nicht anzugeben, ob die anfänglich im Bruche bestehenden Schmerzen momentan geringer wurden, oder gänzlich schwanden. 2—3 Wochen nach diesem Auftreten soll der Bruch wieder verschwunden sein. Die Angaben, die sich auf die nun bis zum Eintritt ins Spital verflossene Zeit beziehen, sind unklar. Pat. weiss nicht anzugeben, ob zur Zeit der Menses jene Schmerzen in der Bruchgegend stärker geworden seien. Am 2. September, als sie wieder mit Feldarbeiten beschäftigt war, fiel der Uterus wieder vor und zugleich beobachtete sie an Stelle des früheren Bruches eine hühnereigrosse, irreponible Geschwulst. Zugleich traten die heftigsten Schmerzen auf, so dass die Kranke nicht mehr schlafen und essen konnte. Beständig war Brechreiz vorhanden, dabei erfolgte täglich regelmässig Stuhl. Der gerufene Arzt soll die Reposition des Bruches zu Stande gebracht haben, gleich nachher aber soll dieser von neuem ausgetreten sein. Das verordnete Bruchband entzündete die Haut, der Zustand verschlimmerte sich, und nun schickte der Arzt die Patientin ins Spital. Auf dem Transport stark vermehrte Beschwerden, Brechreiz, Schmerzen, Formikationen und das Gefühl von Eingeschlafensein an Händen und Füssen. Früher sollen nie nervöse Erscheinungen vorhanden gewesen sein.

Status praesens: Gut genährte, kräftige Frau. Temp. 37,5°, Puls 80 regelmässig, von guter Qualität. An Herz und Lungen kein abnormer Befund. Zunge feucht. Bauch nicht aufgetrieben, bei Druck nicht schmerzhaft. In der rechten Schenkelbeuge ein zum grossen Teil unter dem Poupart'schen Bande liegender Tumor von der Grösse eines Hühnereies. Die Haut darüber leicht verschiebbar, gerötet, an einer Stelle von Epidermis entblösst (Decubitus durch Bruchband bewirkt). Die Konsistenz der Geschwulst ist eine feste, der Perkussionsschall leer. Keine Fluktuation. Druck verursacht Schmerz. Während der Untersuchung stöhnt

Pat. beständig. Der Genitalbefund ergibt: Uteruskörper antevertiert und retroponiert, vergrössert, verdickt, druckempfindlich; bimanuell vom hinteren Scheidengewölbe aus leicht abtastbar; sehr mobil, nirgends fixiert. Die Sondierung ergibt eine Länge von 14 cm. Stark hypertrophierter Cervix mit Scheidenprolaps. Die Reposition des hypertroph. Cervix samt dem Scheidenvorfall gelingt leicht. Das rechte Ovarium ist vom rechten Scheidengewölbe aus abtastbar, leicht vergrössert, stark druckempfindlich. Das linke Ovarium zur Zeit nicht abtastbar.

Herniotomie: (Herr Prof. Krönlein.) Hautschnitt fast senkrecht zum Lig. Poupart. Die äusseren Hüllen des Bruches sind dünn, unter sich verwachsen, ohne erkennbar deutliche Schichtung. Die vom Bruchsack allein eingehüllte Geschwulst ist gestielt, nach oben umgeschlagen, von unregelmässiger Gestalt, mit fingerartigen Ausbuchtungen versehen. Bei Eröffnung des Bruchsacks quillt wenig klares, etwas rötlich gefärbtes Bruchwasser hervor. Nachdem der Sack ausgiebig gespalten, durch spitze Schieber gefasst und entfaltet worden, zeigt sich ein höchst merkwürdiger Befund. Der ganze Sack ist ausgefüllt durch ein dunkelrotes, hahnenkammartiges Gebilde, das sich weich anfühlt und aus sehr blutreichem cavernösem Gewebe zu bestehen scheint. Nach unten, in der Tiefe des Bruchsackes setzt sich dies Gebilde in einen ziemlich dicken, durch die sehr enge Bruchpforte in die Bauchhöhle hineinlaufenden Strang fort. Nachdem das Débridement in der Richtung nach Innen vorgenommen worden, lässt dieser Strang ohne Mühe sich vorziehen und nun gibt dieser Inhalt des Bruches als Tube sich zu erkennen, deren stark geschwollene Fimbrien oben aufliegen. Beim Vorziehen kommt auch das ganz gesund aussehende Ovarium zu Gesicht. Durch die nun genügend weite Bruchpforte lässt der Bruchinhalt sich leicht reponieren; es ist der letztere weder durch frische, noch durch alte Adhäsionen mit dem Bruchsacke verwachsen. Der Bruchsack wird in zwei Portionen abgebunden und abgetragen; der entfernte Teil zeigt keinen besonderen Befund, nur reichlich eingelagertes Fett. Drainage. Naht der Haut. Desinfektion mit Sublimatlösung $^1/_2$ ‰. Jodoform-Holzwolleverband. Die Narkose verlief ohne jegliche Störung.

Verlauf. 8. Sept. Gutes Allgemeinbefinden; weder Fieber, noch Erbrechen. Unvermögen zu urinieren. Deutlicher Eiweissgehalt im Urin; zeitweise krampfartige Schmerzen im Bauch.

14. Sept. Verbandwechsel. Wunde bis auf die Drainstelle per primam geschlossen.

23. Sept. Vollständige Vernarbung der Wunde. Pat. wird entlassen und zur Behandlung des Scheidenvorfalles der gynäkologischen Klinik übergeben. —

So wie nach Englisch[1]) alle cruralen Ovarialhernien er-

1) J. Englisch. Ueber Ovarialhernien. Wiener medizin. Jahrbücher. 1871. p. 235.

worbene Brüche sind, so sind auch Schenkelbrüche, in denen wie bei unseren Fällen die Tube allein zur Vorlagerung gelangt, erworbene Hernien. Als prädisponierendes Moment muss bei der Entstehung dieser erworbenen Brüche nach der wohl richtigen Ansicht Englisch's eine grössere Länge der Ala vespertilionis oder des ganzen Lig. latum angenommen werden, während die unmittelbare Ursache ein Fall oder heftige Anstrengung während eines Geburtsaktes sein kann.

Während bei der ersten unserer Patientinnen die Entstehung der Hernie ins spätere Lebensalter nach bereits eingetretenem Klimakterium fällt, sehen wir beim zweiten Fall den Bruch während des geschlechtsreifen Alters auftreten. Als ätiologisches Moment fällt im ersten Fall für die Ausstülpung des Bruchsackes sowohl, wie für die Vorlagerung der Tube in denselben jene im höheren Alter vorhandene Lockerheit des Beckenzellgewebes und die daraus resultierende leichte Verschiebbarkeit des Beckenperitoneums in die Wagschale, für deren Vorhandensein in diesem Falle auch der Prolaps des Uterus spricht. Im zweiten Fall ist die Bildung des Bruchsackes nach der Theorie Linhart's und Roser's mit der Existenz jenes wallnussgrossen subperitonealen, bei der Operation vorgefundenen Lipomes ohne Zweifel in Zusammenhang zu bringen. In den präformierten Bruchsack ist in beiden Fällen die infolge bedeutender Länge der Peritonealfalten frei bewegliche Tube mit ihrem Fimbrienende durch den abdominalen Druck hineingetrieben worden. Was die Symptome betrifft, so fehlen beim zweiten Fall in der Anamnese die für die Diagnose von Ovarialhernien wichtigen Angaben, dass während der Menses die Bruchgeschwulst grösser und schmerzhaft geworden; es fehlen aber nicht jene sympathischen Erscheinungen, bestehend in krampfhaften ausstrahlenden Schmerzen und Brechreiz, die als Einklemmungssymptome aufgefasst werden müssen. Der Umstand, dass die Tube in keinem der Fälle bei der Operation Zeichen von Degeneration darbot, sondern nur die Erscheinungen hochgradiger, durch Strangulation im Bruchring bedingte Stauung zur Schau trug, das Fehlen ferner jeder Adhäsionen und die nach vorgenommenem Débridement leicht zu bewerkstelligende Reposition lassen darauf schliessen, dass es um eine akute Einklemmung des Organes damals sich handelte und dass die Tube, wenn sie vorher schon zur Vorlagerung kam, jedenfalls nur kurze Zeit im Bruchsack exponiert blieb. Das Bild, welches in solchen Fällen die Tube mit ihren gequollenen Fimbrien bei Eröffnung des Bruchsackes dem Operateur darbietet, ist von einem

französischen Autor auf das treffendste mit der Blüte einer Purpurnelke verglichen worden.

B. Ein Fall von Hydrokele ligamenti rotundi inflammata, vortäuschend eine Hernia inguinalis incarcerata.

Anamnese: Bluhm H., 39 J., wurde am 29. April 1887 ins Spital aufgenommen. Patientin war nie schwer krank und hat stets normal verlaufende Geburten durchgemacht. 7 Kinder leben und sind gesund. Die letzte Geburt fand vor 5 Jahren statt und im Anschluss daran trat eine Unterleibsentzündung auf, die unter ärztlicher Behandlung zurückgieng. Die Menses, welche früher regelmässig in 4 wöchentlichen Intervallen sich einstellten, wurden in den letzt vergangenen Monaten wenig kopiös, dünnflüssig, übelriechend, auch stellten sich in der Zwischenzeit Blutungen und stinkender Ausfluss ein.

Schon als kleines Mädchen will Pat. einen linksseitigen Leistenbruch beim Springen über eine Hecke sich zugezogen haben; es soll jedoch dieser Bruch bei längerer Rückenlage oder auf Druck wieder verschwunden sein. Im Laufe der letzten Jahre aber soll die Geschwulst allmählich gewachsen sein, bis sie die jetzt vorhandene Grösse eines Apfels erreichte. Ein Bruchband wurde nie getragen. Im Anschluss an die letzte Menstruation (10 Tage vor Eintritt ins Spital) erkrankte Patientin unter Auftreten von Fieber, Kopfschmerz, Appetitlosigkeit, Verstopfung und Bauchweh. Dazu kam drei Tage später heftiges Erbrechen. Der gerufene Arzt diagnosticierte eine eingeklemmte linksseitige Inguinalhernie und schickte Patientin nach erfolgloser Taxis zur Operation in die chirurgische Klinik.

Status praesens: Schwächlicher Körperbau. Guter Ernährungszustand. Puls 130, bisweilen intermittierend, von mittlerer Füllung. Sensorium frei, Respiration koupiert, beschleunigt. An Lungen und Herz nichts besonderes. Zunge wenig feucht. Der Bauch ist aufgetrieben und gespannt, aber nicht besonders druckempfindlich. In der linken Inguinalgegend, über dem Ligament. Poupart. eine ovoide, apfelgrosse Geschwulst, deren Längsdurchmesser dem Poupart'schen Band ungefähr parallel läuft. Die Haut über dem Tumor zeigt viele Varicen, ebensolche sind in grosser Anzahl am Oberschenkel zu sehen. Die Beweglichkeit des Tumors ist äusserst gering; leichter Druck verursacht heftigen Schmerz. Der Perkussionsschall ist gedämpft. Es gelingt weder manuelle Verkleinerung, noch die Reposition. Kein Gurren. Starke Brechneigung, öfters Singultus. Am Tage des Eintritts ins Spital soll noch etwas fester Stuhl abgegangen sein.

Anamnese und Befund bestimmen Herrn Prof. Krönlein zur Diagnose: Hernia inguinalis incarcerata und zur sofortigen Ausführung der Herniotomie. In Narkose Hautschnitt parallel zum Ligament. Poup. über die

grösste Circumferenz des Tumors. Bei Durchtrennung der accessorischen Hüllen fällt auf: ein aussergewöhnlicher Reichtum an hochgradig erweiterten, bis federkieldicken Venen, die eine grosse Zahl von Ligaturen erheischen. Der blossgelegte kleinapfelgrosse Bruchsack hat eine kugelige Form und ist von Fett rings umwachsen; es wird derselbe an einer Stelle angeschnitten, wobei eine ungewöhnlich dicke Wand zum Vorschein kommt. Beim Anschneiden fliesst eine ziemlich reiche Menge trübeiteriger mit Fibringerinnseln vermischter Flüssigkeit hervor. Um Einblick zu gewinnen, wird der ganze Sack bis zum äussern Inguinalring gespalten. An der Innenfläche der Wandung sind überall fibrinöse Auflagerungen zu sehen und das starre Gewebe ist durchsetzt von grossen Gefässen. Es fehlt jeglicher Bruchinhalt. Der durch die Bruchpforte eingeführte Finger gelangt bis zum inneren Annulus inguinal. und fühlt hier einen elastischen Körper, vermutlich das linke Ovarium. Der bisherige Befund lässt schliessen, dass es sich entweder um einen vereiterten leeren Bruchsack oder aber wahrscheinlicher um eine mit dem Ovarium in Zusammenhang stehende Cyste handelt. Der Sack wird nach zwei Seiten hin mit Katgutfaden abgebunden und am Stiel abgetragen; beim Durchtrennen dieses Stiels fällt auch hier derselbe Reichtum an Gefässen auf. Das Gewebe des exstirpierten Sackes zeigt eine kavernöse Beschaffenheit und durch dasselbe hindurch zieht sich deutlich sichtbar und fühlbar eine strangförmige Verdickung, die beim Einschneiden ebenfalls weit klaffende Gefässdurchschnitte zeigt.

Verlauf. Gleich nach der Operation beginnt Pat. zu erbrechen. Puls wird schneller, 140—150 Schläge.

2. Mai. Wiederholtes Erbrechen. Seit der Operation kein Stuhl. Temperatur 39,8°. Unter den Erscheinungen zunehmenden Collapses erfolgt abends der tödtliche Ausgang.

Sektion: Dem von Herrn Prof. Klebs aufgenommenen Protokoll entnehmen wir: Der gespaltene Inguinalkanal zeigt eiterig belegte Wandungen. Im untern Teil der Bauchhöhle eiterige Flüssigkeit, das Netz überlagernd. Die Därme untereinander verklebt, lassen sich von den Geschlechtsteilen leicht trennen. Der Uterus überragt die Blase und reicht bis zum Beckeneingang. An seiner Seite senken sich die Tuben in den Douglas'schen Raum hinunter. Die Vagina ist von mässiger Weite. Im obersten Teil des Uterus Abstossung des Epithels, der Cervix ersetzt durch eine mit weisslichen Fetzen bedeckte Geschwürsfläche (Carcinoma cervicis). Die linke Tube ist stark angeschwollen, blassrot gefärbt, am Ostium abdominale geschlossen und mit Eiter und schleimiger Flüssigkeit prall gefüllt. Das linke Ovarium liegt an regelmässiger Stelle hinter der Tube; es ist ziemlich gross, sein Gewebe feucht, graurot gefärbt, enthält mehrere cystisch degenerierte Follikel. Das Gewebe im Hylus ist mächtig verdickt und von weiten Gefässen durchzogen. In der Gegend des Ansatzes des Lig. rotundum (links) befindet sich ein mit Katgut unterbun-

dener Stiel, der vorn eine glatte Schnittfläche zeigt. Nach Entfernung der Ligatur gelangt die Sonde in einen Kanal, der kaum 1 cm weit führt und blind in der Ansatzgegend des Lig. rotund. endigt. Dieser Stiel zeigt ganz dasselbe Gewebe, wie der exstirpierte Sack und ist als Fortsetzung dieses letztern zu betrachten. Das rechte Ovarium ist kleiner, stark durchfeuchtet und mit einigen Cysten besetzt. Die rechte Tube ist verschlossen und mit Eiter gefüllt, dabei sehr dickwandig. Im Douglas eine mässige Menge flockigen Eiters. Die Darmserosa überall gequollen, getrübt und mit frischen Fibrinauflagerungen bedeckt. Därme gleichmässig gebläht; nirgends eine Einklemmung oder Stenose. An Nieren, Leber, Milz nichts besonderes. Lungen und Herzbefund normal.

Zu den Cysten, die bei der Differentialdiagnose der Hernien eine Rolle spielen, gehört als seltenes Vorkommnis die Hydrokele des Ligament. rotundum, ein foetaler Bildungsexcess, den Klob[1]) in seiner patholog. Anatomie der weiblichen Geschlechtsorgane folgendermassen charakterisiert: „Man findet im Verlaufe des Ligament. rotundum und zwar meistens am inneren Leistenringe dünnwandige seröse, am häufigsten bohnen- bis haselnussgrosse, mit gelblichem Serum erfüllte Cysten, und das Verhalten des runden Mutterbandes zu denselben ist, wie ich mich zu überzeugen Gelegenheit hatte, ein verschiedenes. Entweder bemerkt man das letztere in der Wand der Cyste derart verlaufend, dass es als weisslicher, blassrötlicher Strang meist an der hinteren und inneren Wand der Cyste durchschimmert, oder aber die Cyste ist derart in den Verlauf des runden Mutterbandes eingeschalten, dass derselbe von der Cyste selbst wie unterbrochen scheint.“ Eine Hydrokele des Lig. rotundum liegt auch in unserm Falle vor, und es trifft die Schilderung Klob's insofern genau zu, als in dem exstirpierten Sacke das runde Mutterband als deutlicher Strang sichtbar ist. Meist durch ein Trauma veranlasst[2]), aber hie und da auch ohne bestimmte Ursache kommt es in diesen Hydrokelen zu Entzündung und Eiterung. Die Geschwulst wird gross, es entsteht Rötung und Schwellung der Haut, dazu kommen Reizerscheinungen des nahe liegenden Peritoneum und so entsteht das Bild, wie man es bei incarcerierten Hernien zu sehen gewohnt ist. Eine Anzahl von Fällen, wo, durch dieses Symptomenbild getäuscht, Chirurgen sich zur Vornahme der

1) Klob, l. c. p. 386.

2) Bandl, Krankheiten der Tuben, der Ligamente und des Beckenperitoneum. Pitha and Billroth. p. 94.

Herniotomie gezwungen glaubten, sind von Chiari[1]) zusammengestellt worden, und an diese Fälle reiht unsere Beobachtung sich an. Die Ursache, auf welche die Vereiterung der Cyste hier zurückzuführen ist, liegt sehr nahe: es ist die von Uterus und Tube auf diesen Sack fortgepflanzte eiterige Entzündung. Die Aehnlichkeit mit den Symptomen einer eingeklemmten Inguinalhernie war hier in jeder Beziehung eine so frappante, dass wir es bei derartigen Fällen kaum für möglich halten, vor der Operation die Diagnose richtig zu stellen, und auch bei der Operation wird es selbst dem erfahrensten Herniologen, dem ein solches Vorkommnis nicht neu ist, äusserst schwer fallen, die Cyste von einem leeren, vereiterten Bruchsack zu unterscheiden. Für die Differentialdiagnose dürfte vielleicht von Bedeutung sein die in unserem Fall auffallend reiche venöse und arterielle Gefässentwickelung in der die Geschwulst bedeckenden Haut sowohl, wie namentlich in den äusseren Hüllen der Cyste und in deren Wandung selbst; auch wird man bei diesen zweifelhaften Fällen das Augenmerk darauf zu richten haben, ob das durch die Wand des Sackes als strangförmiges Gebilde sich hinziehende Lig. rotundum wahrzunehmen ist.

---

1) Chiari, Ueber Entzündung der weiblichen Hydrokele. Wiener med. Blätter 1879. 20 u. 23.

(Schluss folgt.)

AUS DER

HEIDELBERGER CHIRURGISCHEN KLINIK

DES PROF. DR. CZERNY.

II.

Die Geschwülste der Brustdrüse.

Im Anschluss an eine Statistik von 150 Fällen aus der Klinik des Herrn Geheimrat Czerny.

Von

Dr. Georg Benno Schmidt,

Privatdocent und I. Assistent an der Klinik.

Die ersten Aufklärungen in der Diagnostik der Geschwülste brachte uns die pathologische Anatomie. Mit dem Mikroskope in der Hand bemühte man sich Differenzen in der Gewebsart, Architektonik und Genese der Tumoren aufzufinden und nach ihnen die letzteren in geordnete Systeme einzureihen. Erst von der pathologischen Anatomie hat die Praxis gelernt, die durch sie gewonnenen Anschauungen für die Beurteilung klinischer Erscheinungen zu verwerten, und am lebenden Organismus das vorauszusagen, was der Pathologe am Präparate finden wird. Mit der zunehmenden Erfahrung wurde der Kliniker in den Stand gesetzt, Maximen aufzustellen, nach denen er sich im Einklange mit den anatomischen Lehren sein System bilden konnte. Diese mit der Zeit gewonnene Sicherheit in der klinischen Geschwulstdiagnose bedeutete nicht nur einen rein wissenschaftlichen Fortschritt, sondern sie blieb auch auf die Resultate unserer Therapie nicht ohne merklichen Einfluss. Während der alte Chirurg, dem diese Regeln unbekannt waren,

jede Geschwulst nach dem gleichen Schema entfernte, weiss man jetzt zu differenzieren und wird sich beispielsweise bemühen, bei dem Krebse selbst der Hauptgeschwulst fernliegende Partien mit wegzunehmen, während man mit ruhigem Gewissen sich bei dem harmloseren Fibrom auf den Ort seiner Entstehung beschränken kann.

So mannigfach die Erscheinungen sind, welche die Geschwülste eines Organes in ihren Einzelheiten bieten, so wechselvoll die Art ihrer Entstehung, ihres Wachstums, ihrer subjektiven und objektiven Symptome ist, so lassen sich doch durch eine Vergleichsreihe von Einzelbeobachtungen für jede Kategorie gewisse Grundzüge normieren und gewisse Gesetze aufstellen, nach welchen sie auftreten, wachsen und in das Getriebe des Organismus hindernd und schädigend eingreifen. Eine Fixierung dieser Regeln ist nur möglich, wenn man das Resultat aus zahlreichen beobachteten Fällen zieht und aus ihnen dann ein Gesamtbild konstruiert, welches den betreffenden Tumor charakterisiert. Diese Aufgabe kommt denjenigen Anstalten zu, in denen eine grössere Zahl gleicher Erkrankungen in relativ kurzer Zeit beobachtet und behandelt worden ist. Eine Menge solcher Beobachtungen und die Kürze des Zeitraumes ist eine unabweisbare Vorbedingung; denn rasch bringt eine neue Zeit neue Gesichtspunkte in der Anschauung, neue Methoden in der Behandlung, und gerade das Einheitliche in der Diagnostik und Therapie ist es, welches bei einer Vergleichung der einzelnen Fälle und ihres Heilerfolges für eine statistische Zusammenstellung postuliert wird.

Statistik machen hat seine nicht zu unterschätzenden Schwierigkeiten und auch nicht zu übersehenden Mängel. Man schöpft aus einem Materiale, wenn man sagen darf, aus wissenschaftlichen Dokumenten, deren Verfasser nicht mit dem gleichen Talente und der gleichartigen Beobachtungsgabe an ihr Werk gegangen sind; man findet neben Aufzeichnungen flüchtigerer Art, welchen diese und jene Angabe vollkommen fehlt, voluminös angelegte Krankenjournale, welche jeden einzelnen Punkt bis in das Kleinste detaillieren. Hier ist das Wesentliche zu resumieren, dort muss durch nachträglich eingezogene Erkundigungen der Mangel ergänzt werden. Wie unvollkommen selbst das letztere in einzelnen Fällen möglich sein kann, ist zu begreifen, wenn man bedenkt, dass die Kranken der Mehrzahl nach den niederen, weniger gebildeten Ständen angehörten, oder dass der Tod der Patientinnen hindernd dazwischen getreten ist.

In der vorliegenden Arbeit wird der Versuch gemacht, 150 Tumoren der Mamma aus einem Zeitraum von 10 Jahren statistisch

zusammenzustellen und das über sie angesammelte Krankengeschichtsmaterial sowie die pathologisch anatomischen Präparate nach einem einheitlichen Gesichtspunkte zu betrachten und auszubeuten. Anschliessend daran habe ich mich bemüht, über das weitere Schicksal der Kranken Notizen zu erlangen und in Erfahrung zu bringen wie lange der therapeutische Eingriff sie von ihrem Uebel befreit, oder ob sie durch ihn völlig genesen waren.

Die Patientinnen wurden in den Jahren 1877 bis 1886 auf der chirurgischen Klinik des Herrn Geheimrat Czerny behandelt, und zwar waren es nicht nur solche, welche den mittleren und unteren Volksklassen angehörten und auf den allgemeinen Krankensälen lagen, sondern es standen mir durch die Güte des Herrn Professor Czerny auch diejenigen Fälle zur Verfügung, welche seiner Privatpraxis angehörten, im Hause aber operiert und verpflegt wurden. Ich darf es nicht unerwähnt lassen, dass bei einer nicht unbeträchtlichen Zahl der Patientinnen das Leiden schon weite Fortschritte gemacht hatte und eben noch die Grenze der Operabilität streifte. Es erklärt sich dieser Umstand daraus, dass eine ganze Reihe von Aerzten der Bezirke, aus welchen die Klinik in der Hauptsache ihr Krankenmaterial bezieht, selbst operativ thätig sind und häufig nur schwerere Fälle ins Haus schickten, dann aber auch aus dem Grundsatze des Herrn Geheimrat Czerny, auch solchen Kranken die Aufnahme und Operation nicht zu verweigern, deren Chancen bezüglich einer dauernden Heilung durch das Messer nur geringe waren. Durch eine solche immerhin weitgehende Normierung der Operationsmöglichkeit musste sich selbstverständlich die Häufigkeit der schweren Fälle steigern, wobei die statistischen Resultate dementsprechend nicht eben gebessert wurden. Doch eine Klinik oder ein grösseres Krankenhaus muss dieses Prinzip aufrecht erhalten. Denn wo anders, als hier, finden sich derartig umfassende Vorbereitungen, derartig organisierte Einrichtungen, um einen verhältnismässig schweren Eingriff zu ermöglichen. Und wenn bei den ungünstigen Fällen ein dauernder Erfolg nur bei einer kleinen Zahl Stich hielt, so sind es gerade die Wenigen, welche diesem Prinzipe ihr Leben verdanken. Ich möchte nach dem Vorgange von Winiwarter's hier Astley Cooper's Wort wiederholen: „Auch derjenige macht sich um das Menschengeschlecht verdient, welcher unter hundert dem nahen Tode Geweihten einen einzigen rettet."

Die Fälle habe ich tabellarisch zusammengestellt, um in der Weise eine für die Statistik notwendige Uebersicht zu schaffen.

In Tabelle A finden sich Carcinome, in Tabelle B die übrigen Geschwülste verzeichnet. Bei den Carcinomen finden sich insofern Unterabteilungen, als zuerst die Fälle angeführt werden, welche bei uns die erste Operation durchmachten (darunter zwei Männer); in zweiter Linie diejenigen, deren primärer Tumor nicht von uns operiert wurde, welche sich aber eines später auftretenden Recidives wegen an die Klinik wandten; und drittens die wenigen inoperabeln Fälle, welche ein paar Tage bei uns beobachtet, verpflegt und bald wieder entlassen wurden. Die Zahl der letzteren ist aus erklärlichen Gründen gering. Diejenigen, welche ich in das Bereich dieser Arbeit mit aufnehmen konnte und von denen genaue Krankengeschichten geführt waren, wurden nur zum Zwecke des klinischen Unterrichts kurze Zeit auf der Abteilung behalten. Die Ambulanzbücher weisen eine grössere Zahl inoperabler Mammatumoren auf, enthalten jedoch über dieselben nur kurze, für die Statistik nicht verwertbare Notizen.

Die einzelnen Krankengeschichten sind wieder so in Unterabteilungen geteilt, dass in der ersten Rubrik nach der Ordnungsnummer der Name, das Alter und der Stand (verh., ledig) der Patientinnen eingetragen ist; in der zweiten die Aufenthaltszeit in der hiesigen Klinik (fast überall übereinstimmend mit der Heilungsdauer der Operationswunde); in der dritten die anamnestischen Angaben (Heredität, Geburten, Mastitis, Trauma; Entstehungszeit, Wachstum, Schmerzen). Die vierte Kolonne enthält den genauen Status bei der Aufnahme, die fünfte die Operation und die Art des Verbandes, die sechste die pathologisch anatomische Diagnose nach mikroskopischen Präparaten, die nächste die aufgetretenen Recidive nach Zeit und Ort; die letzte den jetzigen Zustand der Kranken resp. den Ausgang des Leidens. So sehr mir die Zusammenstellung der ersten Kategorien durch fast ausnahmslos gut geführte Krankengeschichten erleichtert wurde, so schwer wurde es mir oft den Anforderungen gerecht zu werden, welche die beiden letzten Rubriken stellen. Ich habe mich abweichend von v. Winiwarter, Oldenkop, Hildebrand u. A., welche die Güte von den Orts-Pfarrern, Lehrern und Aerzten in Anspruch nahmen, an das Bürgermeisteramt des betreffenden Wohnortes der Patientinnen gewandt und bin meist mit der Gewissenhaftigkeit der Beantwortung recht zufrieden gewesen. Dass die Anfragen an Laien gemeinverständlich gestellt werden mussten und dass dann auch ihre Antworten entsprechend waren, ist einzusehen. Aber sie genügten mir in vielen Fällen.

Anderenfalls habe ich mich zu weiteren Recherchen an die behandelnden Aerzte gewendet, deren Namen ich durch meine Zirkulare erfahren hatte; ihrer dankenswerten Güte entstammen eine Reihe interessanter Mitteilungen. —

Aus dieser Pionnierarbeit ein Ganzes zu schaffen, das klinische Bild der Mammatumoren, ihre pathologisch anatomischen Erscheinungen, ihre differenten Symptome, das Resultat ihrer operativen Behandlung und ihre Ausgänge nach einer grossen Anzahl von Einzelfällen festzustellen und herauszubilden — war meine Aufgabe.

A. Die Carcinome der Mamma.

Wir beginnen mit den häufigsten der Mammageschwülste, den Carcinomen, von denen unsere Statistik 126 Fälle aufweist.

Wenn Billroth's These, welche er seiner grossen Statistik nach aufgestellt hat, dass 82 % aller Mammatumoren Carcinome seien, noch einer Bestätigung bedurfte, so wäre unsere Statistik im Stande, ihr eine neue Stütze zu verleihen: von 150 Fällen waren 126 Carcinome, also 82,66 %.

Bezüglich der Lebensstellung der Patientinnen aus den Angaben, welche die Krankengeschichten bieten, einen Schluss ziehen zu wollen, halte ich nicht für ausführbar. Ich konnte nur konstatieren, dass es von den 150 Kranken 51 waren, welche sich auf Grund günstigerer finanzieller Verhältnisse als Privatpatienten konnten verpflegen lassen, während die übrigen 99 auf den allgemeinen Krankensälen lagen. Die Angabe muss für die Entscheidung der Frage ohne Wert sein, wenn man bedenkt, dass eine grosse Anzahl wohlhabender Patientinnen einer häuslichen Operation und Behandlung den Vorzug gaben, und dass gewiss auch andererseits eine Reihe weniger bemittelter Leute, oft den geringen Betrag, welchen das Krankenhaus fordert, scheuend, sich von ihren Landärzten behandeln liessen. Manche Autoren fanden, dass die Mehrzahl der mit Mammacarcinom behafteten Frauen den oberen und mittleren Klassen angehörten. Sollte das darin seinen Grund haben, dass die Frauen niederen Standes der Erkrankung weniger Aufmerksamkeit und Aengstlichkeit entgegenbringen und so lange sie noch arbeitsfähig sind, sich nicht einer ärztlichen Behandlung unterziehen, oder etwa in der abweichenden Lebensweise und Kost der tieferen Schichten, welche letztere Beneke ja geradezu als Diät für inoperable Carcinome empfohlen hat?

Eine Topographie der Häufigkeit des Vorkommens von Mammatumoren nach Krankenhausstatistiken aufstellen zu sollen, ist gleichfalls ein Verlangen, dem nicht entsprochen werden kann. Eine Anstalt, wie die hiesige, trägt, wie Sprengel sagt, keinen lokalen, sondern mehr einen interprovinzialen Charakter und bekommt Kranke aus einem grossen Umkreise zur Behandlung zugeschickt. Die Erörterung einer solchen Frage muss vielmehr den Erkrankungs- und Mortalitätslisten der einzelnen statistischen Aemter zugewiesen werden.

Aetiologie.

1. Alter, Gravidität, Laktation. Das weibliche Geschlechtsleben ist einem steten Wechsel unterworfen und in ununterbrochenem Steigen und Fallen begriffen: Beginn mit dem Eintritte der Pubertät, kleinere Schwankungen in der Menstruation, Zeiten der höchsten Flut in der Gravidität und der tiefsten Ebbe nach dem beendeten Klimakterium. Mehr als andere Organe müssen von diesen Veränderungen diejenigen betroffen werden, welche den Geschlechtsfunktionen dienen: Uterus, Ovarien und Brustdrüsen. Und gerade in den letzteren spielen sich die wechselvollsten Vorgänge ab, wenn an sie nach jahrelanger Ruhepause die Forderung herantritt, wieder in Funktion zu treten, oder wenn mit der Altersinvolution des Uterus auch ihre Rückbildung beginnt. Dass bei solchen Wandelungen auch Unregelmässigkeiten im grossen Getriebe des Organismus eintreten können, und dass hier ein zu Viel und dort ein zu Wenig geleistet werden kann, ist verständlich. Und wenn man sagt, dass die Entstehung des Carcinomes ein Kampf der Epithelien gegen das Stroma sei, in welchem erstere die Oberhand behalten, wo anders könnten derartige Gleichgewichtsschwankungen in den Geweben eher auftreten, als da, wo sich solche histogenetische Revolutionen vollziehen? Das Alter, die Gravidität und die Laktation schaffen die weitestgehenden Veränderungen. Ihren Einfluss darf man auch bei der Frage nach der Aetiologie der Brustdrüsentumoren nicht unberücksichtigt lassen.

Ich habe die von uns beobachteten Fälle nach dem Alter, in welchem der Beginn des Carcinomes bemerkt wurde, in Intervallen von 5 zu 5 Jahren geordnet und zum Vergleiche die statistischen Aufzeichnungen von Velpeau, Birkett, Billroth, Volkmann, v. Winiwarter, Oldekop, Sprengel, Henry und Hildebrand danebengesetzt und die absoluten Zahlenangaben prozentarisch umgerechnet.

Alter	Velpeau	Birkett	Billroth	v. Volkmann	v. Winiwarter	Oldekop	Sprengel	Henry	Hildebrand	Schmidt
20—25	1,32	4,14	5,46		0,6	—	—	0,55	1,5	—
26—30					4,2	2,0	—	1,65		—
31—35	9,63	21,83	18,06	30,0	6,0	8,5	2,45	10,45	9,3	1,64
36—40					12,0	9,8	8,19	11,55		8,20
41—45	31,56	42,13	39,07	24,5	20,4	15,5	19,68	11,55	33,7	22,15
46—50					17,4	27,0	18,86	20,35		22,97
51—55	39,53	21,17	24,36	36,5	14,4	13,0	19,68	13,75	34,2	19,68
56—60					8,0	13,8	16,40	12,65		7,39
61—65	6,82	7,42	12,60	9,0	8,0	7,3	9,83	9,9	17,8	9,03
66—70					1,8	3,1	4,91	4,95		3,29
71—75	1,66	3,27	0,84		—	—	—	3,3	2,5	1,0
76—80					1,2	—	—			—

Nur von neuem kann ich darauf aufmerksam machen und die Angaben der früheren Autoren bestätigen, dass die grösste Häufigkeit des Vorkommens von Carcinomen der Brustdrüse in das 5. und 6. Lebensdecennium fällt. In meiner Zusammenstellung mehren sich die Fälle im 41.—50. Lebensjahre besonders, steigen zu diesem sehr langsam an und fallen von der zweiten Hälfte des 6. Decennium an ziemlich rasch ab. Ich befinde mich in diesem Befunde in Uebereinstimmung mit Billroth, Birkett, v. Winiwarter und Oldekop. Dass Winiwarter die häufigsten Fälle in der ersten Hälfte des 5. Decennium angibt, während sie sonst in den Jahren 45—50 auftreten, erklärt Billroth aus der frühzeitigen Geschlechtsreife der ungarischen und galizischen Jüdinnen, welche den überwiegenden Teil des Beobachtungsmaterials bildeten.

Nicht ohne Interesse ist es, dass beide aus der Hallenser Klinik stammenden Statistiken von v. Volkmann und Sprengel übereinstimmend die höchsten Krankenzahlen in das 6. Decennium verlegen. Zu gleichen Resultaten kommt Hildebrand. Welche Ursachen hier beeinflussend wirkten, ist schwer zu eruieren. Vor dem 31. und nach dem 73. Lebensjahre kam in der hiesigen Klinik kein Fall zur Beobachtung.

Rubrizieren wir unsere 120 Patientinnen, von denen das Alter angegeben ist, nach den drei von Anderen schon aufgestellten Lebensabschnitten: der Blütezeit (bis zum 48. Lebensjahre), des Klimakterium (48.—58. Jahr) und des erloschenen Geschlechtslebens, so

haben wir in dem Zeitalter der Blütezeit 52 Fälle,
„ des Klimakterium 43 „
„ des erloschenen Geschlechtslebens 24 „

Das sind Zahlen, welche durch die Erörterungen anderer Autoren (bes. Sprengel) annähernd Bestätigung finden. —

Von 122 Patientinnen waren 109 verheiratet, 13 ledig. Alle übrigen Statistiken geben gleichfalls überwiegende Zahlen der Verheirateten über die Unverheirateten.

	verh.	ledig
v. Winiwarter	90 %	10 %
Oldekop	88 „	12 „
Henry	87 „	13 „
Sprengel	84 „	16 „
Hildebrand	89,5 „	10,5 „
Schmidt	89,0 „	11 „

Von 104 Frauen, bei denen sich Angaben über die Geburten, Wochenbetten und das Stillen der Kinder fanden, hatten 83 geboren, 21 waren kinderlos.

Zahl der Geburten	0	1	2	3	4	5	6	7	8	9	10	11	12	13	14	mehrmals
Zahl der Fälle	21	12	9	14	14	3	12	4	3	2	2	1	—	1	1	4

Wenn andere Autoren aus einer Tabelle wie der obigen gefolgert haben, dass nicht die Häufigkeit der Geburten bestimmend wirke, die Entwickelung eines Mammacarcinomes zu begünstigen, so kann ich diese Schlüsse nicht anerkennen. Die blosse Ueberlegung muss lehren, dass es eben relativ wenige Frauen gibt, welche mehr als 6 Kinder geboren haben, und dass dieser Abfall der Zahlen in der Tabelle nur aus diesem Grunde erklärt werden kann.

Von den 122 Frauen hatten gestillt 56, nicht gestillt 32, unbekannt 34.

Ob die Frauen meist auf der später erkrankten Brust gestillt hatten, oder ob eine übermässige oder ganz ausgebliebene Sekretion der Drüse, in welcher später das Carcinom aufgetreten war, beobachtet wurde, darüber finden sich in den Krankenjournalen nur wenige nicht zu verwertende Angaben.

2. Mastitis. Weit wichtiger als aetiologisches Moment ist die früher überstandene puerperale Mastitis. Durch sie wird zweifellos ein günstiger Boden für eine spätere Krebsentwickelung geschaffen. Von den Entzündungen der Brustdrüse kommen die meisten in der Periode

der Laktation vor. Winkel berechnete aus einer Statistik mehrerer Tausend, dass von 100 Wöchnerinnen 6 an puerperaler Mastitis erkrankten. Bryant's Zusammenstellung von 102 Fällen von Mastitis konstatiert gleichfalls die meisten (79) an stillenden Frauen. Ihr Auftreten schliesst sich oft an das Bestehen kleiner Fissuren und Schrunden an der Mammilla an, welche die Eingangspforte der Infektion bilden mögen. Von den 3 Arten derselben: der phlegmonösen, subkutan sich abspielenden, der interstitiellen eitrigen und dem retromammären Abscess ist es die zweitgenannte, welche an Häufigkeit des Vorkommens überwiegt. Geburtshelfer haben gefunden, dass die meisten in dem ersten und zweiten Monat nach der Geburt und zwar meist bei Erstgebärenden vorkommen.

Von 109 Frauen, welche geboren hatten, erkrankten 24 an Mastitis und zwar

einmal	mehrmals	
22	2	
auf der später erkrankten Brust		17
auf der vom Tumor nicht ergriffenen Brust		3
beiderseits		4.

Nach Ablauf der Abscedierung bildet sich in dem interstitiellen Bindegewebe eine narbige Schrumpfung und bei der Vorliebe von Carcinomen in Narben Platz zu greifen, wo das Bindegewebe seine normale Widerstandskraft der epithelialen Wucherung gegenüber eingebüsst haben mag, ist es verständlich, warum gerade narbig veränderte Partien in der Brustdrüse leicht der Sitz später auftretender Krebswucherungen sein können. Dass die Zeit des Ablaufes der Mastitis keine Rolle spielt, erhellt aus folgender Tabelle, in welcher Carcinome in Brustdrüsen verzeichnet sind, welche vor 3 und 4 Jahren und solche, welche vor 32 und 36 Jahren an Mastitiden erkrankt waren.

Seit der Mastitis waren verstrichen:

Jahre	1	2	3	4	7	8	10	14	15	16	22	23	24	28	32	36	unbekannt
Fälle	—	—	1	1	2	1	2	2	3	1	1	2	1	1	3	1	4

Darunter finden sich, wie oben angegeben, 2 Frauen, welche vor 15 und 23, resp. 10 und 15 Jahren eine Mastitis an der später betroffenen Brust durchzumachen hatten.

3. Trauma. Das Trauma hat ätiologisch wohl dieselbe Bedeutung wie die Mastitis, da seine Residuen häufig im Kleinen dieselben sein können, als bei dieser. Im Anschluss an einen Stoss oder einen chronisch

ausgeübten Druck (Korsettknopf etc.) kann sich in der Drüse selbst ein mehr oder weniger kleines Blutextravasat bilden, nach dessen Resorption interstitielle Narbenbildungen zurückbleiben, welche ebenfalls zur Entstehung eines Carcinoms disponieren können.

6 Frauen berichten von früher erlittenen Traumen und zwar je eine vor 1/2 Jahre (Fall 24), 1 Jahre (Fall 12), 1 1/4 Jahren (Fall 80), 1 1/2 Jahren (Fall 112), 2 Jahren (Fall 74), 6 Jahren (Fall 97). Die geringe Zahl der Angaben ist immerhin auffällig, denn gewiss sucht jede Patientin in ihrer Erinnerung nach einer die Verhärtung erklärenden Ursache. Aber es bedarf nicht immer gröberer Insulte, deren die Frauen noch gedenken; schon täglich sich wiederholende kleinere Stösse und Druckwirkungen, wie sie bei der arbeitenden Klasse häufig genug vorkommen, denen aber die Patientinnen wegen der regelmässigen Wiederkehr keine genügende Beachtung schenken, können die Schuld tragen.

Dass auf einen äusseren mechanischen Reiz hin eine Geschwulst in unserem Sinne entstehen könnte, ist nicht glaubhaft, dagegen wird eben in den durch eine derartige Läsion betroffenen Bezirken eine spezifische Disposition der Gewebsteile für das spätere Entstehen einer solchen geschaffen.

Wir finden bei Virchow den gleichen Gedanken ausgedrückt. Er sagt: „Wenn ich auch nicht angeben kann, in welcher speziellen Weise die Irritation stattfinden muss, durch welche gerade in einem gegebenen Falle eine Geschwulst hervorgerufen wird, während in einem anderen Falle vielleicht unter scheinbar ähnlichen Verhältnissen nur einfache Entzündung erregt wird, so habe ich doch eine ganze Reihe von Thatsachen beobachtet, welche lehren, dass in der anatomischen Zusammensetzung einzelner Teile gewisse bleibende Störungen existieren können, welche das Zustandekommen regulatorischer Prozesse hindern, und welche bei einem Reiz, welcher an einem anderen Orte nur eine einfache entzündliche Affektion zu Stande gebracht haben würde, eine Reizung erzeugt, aus welcher die spezifische Geschwulst hervorgeht."

4. Heredität. Die Heredität der Carcinome, so selten ihr Vorkommen bei den letzteren auch gegenüber anderen chronischen Erkrankungen, wie der Tuberkulose, beobachtet worden sein mag, ist doch ein Faktor, der bei der Aetiologie nicht ausser Frage zu stellen ist. Wohl kaum einem Laien wird ein Krebsleiden, welches in absehbarer Zeit bei einem seiner Vorfahren oder Verwandten zum Tode geführt hat,

unbekannt geblieben sein und es ist anzunehmen, dass die Angaben der Patientinnen in dieser Hinsicht zuverlässig waren. Auch ist es wohl kaum einmal versäumt worden, anamnestische Erörterungen in dieser Richtung einzuziehen. So finden wir in 10 Fällen possitive Aussagen einer vorhandenen Familienerblichkeit: Nr. 36, bei welcher die Mutter und Grossmutter an Carcinoma mammae litten; von Fall Nr. 115 starb der Vater an Magencarcinom; in den Fällen Nr. 38 und 56 wurden die Mütter an Carcinoma mammae operiert; bei Nr. 55 litt die Mutter an Krebs der Schilddrüse, und eine Schwester an Magencarcinom; Nr. 49 Schwester an Mammacarcinom operiert; Nr. 123 ein Bruder „mit Erfolg" an Carcinom der Brustdrüse operiert; in Fall 72 litt die Mutter an einer „bösartigen Geschwulst des Rückens" und starb daran. Am interessantesten für die Frage der Heredität ist in unserer Statistik der Fall Nr. 24, welcher eine 42jährige Patientin betrifft. Eine Schwester von ihr starb an Carcinoma ventriculi, eine andere Schwester an Carcinoma ovarii, die dritte Schwester (Nr. 87 unserer Rubrik) litt an Carc. mammae und wurde daran in der hiesigen Klinik operiert; eine Tante litt an doppelseitigem Brustkrebs. Die Patientin selbst erkrankte gleichfalls an Brustcarcinom 5 Monate vor ihrem Eintritt. In einer ganzen Reihe von Fällen haben die Patientinnen angegeben, dass einer ihrer Familienangehörigen an „Unterleibswassersucht" gestorben sei. So wenig die Möglichkeit ausgeschlossen werden kann, dass es sich in einzelnen der Fälle um eine carcinomatöse Erkrankung der Unterleibsorgane (Leber, Uterus) gehandelt habe, können wir diesen anamnestischen Daten doch nicht den gleichen Wert beilegen, wie den obigen. In welcher Weise diese Vererbung vor sich geht, wissen wir nicht. Dass bereits bei der Zeugung die Keime für die später entstehenden Carcinome dem Descendenten eingeimpft werden, ist nicht erwiesen und kaum anzunehmen. Weit glaubhafter erscheint es, dass es die „Gewebsschwäche" (Koch) ist, welche von carcinomatös belasteten Eltern auf den Nachkommen übertragen wird. Damit nun auf dem Boden dieser vererbten Strukturanomalie sich später ein Carcinom entwickele, dazu ist unbedingt das Hinzukommen einer einwirkenden Schädlichkeit notwendig, deren Art und Angriffsweise wir noch nicht kennen. —

Bezüglich der weiteren anamnestischen Angaben lesen wir in den meisten Krankenjournalen, dass die Patientinnen in der Mehrzahl der Fälle früher gesund waren; nur wenige hatten schwerere Krankheiten durchzumachen.

Inwieweit durch die Carcinomentwickelung die Menstruation gestört wurde, ist eine Frage, welche leider in den meisten Krankengeschichten nicht berücksichtigt worden ist und für deren Beantwortung die spärlich zu findenden Notizen nicht aufkommen können.

Pathologisch anatomische Befunde.

Abweichend von der Reihenfolge der Kategorien in den Tabellen will ich vor allen anderen Erörterungen zunächst die pathologisch anatomischen Formen der verschiedenen Carcinome, welche hier beobachtet wurden, in Betrachtung ziehen, da ich in allen folgenden Darstellungen auf die verschiedenen Krebsarten und ihre differenten Aeusserungen bezüglich der Schnelligkeit des Wachstums, der Infektion der Lymphdrüsen und der Schädigung des Organismus zurückgreifen möchte.

Es war leider nicht immer möglich das makroskopische Bild aus konservierten Spirituspräparaten, welche im Laufe der Zeit viele Veränderungen erfahren hatten, so zu rekonstruieren, wie es frisch nach der Operation erschienen ist. Auch gaben die Krankengeschichten nicht immer zutreffende und genaue Auskunft darüber. Von denjenigen Geschwülsten, welche ich selbst beobachten konnte, habe ich mir bei den meisten eigene kurze Notizen gemacht. Deshalb kann ich nicht auf jeden Fall einzeln eingehen, sondern möchte nur über das resumieren, was ich habe finden können.

In der Mehrzahl der Fälle fanden sich auf dem Durchschnitte der exstirpierten carcinomatös erkrankten Mamma einer oder mehrere Knoten. Meist war der Uebergang von dem Kranken in das Gesunde ein ganz allmählicher; nur selten waren die Tumoren von einer Bindegewebskapsel eingeschlossen, welche von den wuchernden Massen mehrfach durchwachsen war. Die Schnittfläche war rotgrau bis gelblich, je nachdem die Geschwulst gefässreicher oder schon mehr oder weniger fettig degeneriert war. Bei den weicheren Formen sah man ein durch Bindegewebsmaschen gebildetes Netz, in dessen Hohlräumen markige, opakweissliche Partien lagen, aus denen durch Ueberstreichen mit dem Messerrücken der Krebssaft sich entleerte.

Bei den Tumoren, welche mehr skirrhöser Natur waren, bestand die Hauptmasse fast ausschliesslich aus faserigem knirschendem Bindegewebe, während weichere, zellreichere Partien nur spärlicher verteilt zu sein schienen. Hie und da fanden sich Cysten bis zu Haselnussgrösse, von einer bald derben, bald fetzigen Membran aus-

gekleidet, deren Inhalt hämorrhagisch-serös, in wenigen Fällen milchig getrübt erschien. Die Gallertcarcinome hatten eine mehr körnige Schnittfläche; bei ihnen quoll die kolloide, glasige Masse aus den eröffneten Alveolen leicht hervor. — Das in vielen Fällen noch erhaltene Drüsengewebe war oft welk, verkümmert, selten frisch und unverändert, zeigte häufig fibröse Induration und interstitielle chronische Entzündung.

In etwa 1/4 der Fälle war die ganze Drüse in das Bereich des Neoplasma gezogen; ob hier eine gleichzeitige Geschwulstbildung in dem ganzen Systeme der einzelnen Acini stattgefunden oder ob ein Knoten durch ein unbegrenztes Wachstum allmählich das umliegende Gewebe erdrückt hat, lässt sich durch unsere Beobachtungen nicht entscheiden.

17 % aller Carcinome unserer Statistik waren ulceriert; der Tumor selbst zeigte in seinem Zentrum meist schon die Anfänge der regressiven Metamorphose, fettigen Zerfall, Verkäsung u. s. w. Auf der trichterförmig vertieften Geschwürsfläche begannen die Gewebsmassen zu nektrotisieren; die geröteten, meist callös verdickten Hauträndер hingen pilzartig über, ohne wesentlich unterminiert zu sein. Die miterkrankten Lymphdrüsen boten meist dasselbe Bild, wie die primären Geschwülste, nur schienen sie frischer, saftiger, viel weniger mit Bindegewebsbalken durchzogen und weniger degeneriert. Häufig zeigten sie nur das Bild einer Hyperplasie, graurot, ohne makroskopisch sichtbare Merkmale einer Infektion, befanden sich nach klinischen Begriffen aber gewiss mindestens schon im Vorstadium zu dieser und enthielten sicher schon die Keime der Erkrankung, wenn man sie auch mit blossem Auge noch nicht entdecken konnte.

Durch die Einrichtung in der hiesigen Klinik, dass von nahezu allen operierten Tumoren mikroskopische Präparate bewahrt werden, wurde es mir ermöglicht, von 82 Fällen die Schnitte selbst noch einmal mit dem Mikroskope durchmustern zu können.

Bezüglich der histologischen Einteilung folgen wir Billroth's Vorgange. Er unterscheidet

a) die acinöse Form (Markschwamm, Carcinoma medullare von Birkett, Encephaloid von Velpeau);

b) die tubulöse Form (Infiltrating form of Cancer-Birkett; Squirrhe rameux-Velpeau; Carcinoma simplex);

c) Skirrhus (Squirrhe atrophique-Velpeau, Faserkrebs);

d) Gallertcarcinom (Cancer colloide-Velpeau).

Die erste, acinöse Form wird charakterisiert durch die strenge Aufrechterhaltung der äusseren Gestalt des Acinus. Die Krebszellen scheinen hier, ohne dass wir die Uebergänge, Zellteilungen etc. zu beobachten imstande wären, direkt aus den Drüsenepithelien hervorzugehen. Die letzteren bilden durch eine nummerische Zunahme aneinander geschichtete Zellmassen, welche zunächst nur das Lumen ausdehnen. Bald hat der Drüsenacinus seine typische Konfiguration aufgegeben; an seine Stelle ist ein Krebsnest getreten, welches noch nicht die physiologisch vorgeschriebenen Grenzen überschritten hat. Der gleiche Vorgang spielt sich in den benachbarten Drüsenläppchen ab, bis ganze Bezirke von acinös angeordneten Krebsmassen durchsetzt sind. Hand in Hand damit geht eine kleinzellige Infiltration des interstitiellen Bindegewebes, welche nach Billroth's Meinung das Gewebe erweicht und vorbereitet für das weitere Vordringen der epithelialen Gebilde.

Bei der zweiten Art, der tubulären, geht die Krebsentwickelung schrankenloser vor sich; hier wachsen die Zellmassen als dünne „verzweigte langgestreckte Cylinder oder gefüllte Röhren" in das kleinzellig infiltrierte Bindegewebe aus. Es kommt dabei zu einer mehr diffusen Krebsinfiltration und zu einer „rascheren Konfluenz" der einzelnen Partien. Die tubuläre Form ist im Gegensatz zur acinösen bindegewebsreicher, derber und fester und neigt mehr zur Schrumpfung, während die acinöse öfter dem eitrigen Zerfall und der Verjauchung anheim fällt.

Schuh bezeichnet sehr treffend die erste Form als „Faserkrebs mit grossen Knoten", die zweite als „Faserkrebs mit kleinen Knoten."

Der Faserkrebs als solcher, der Skirrhus, ist das Produkt einer narbigen Schrumpfung zellreicherer Formen — ein Vorgang, welcher sich in den verschiedensten Altersstufen der Krebse vollziehen kann. Früher vielleicht, wenn die Vaskularisation eine mangelhafte ist (Billroth), später, wenn die Säftezufuhr besonders bei jüngeren kräftigen Individuen noch lebhafter stattfindet; doch haben wir selbst auch ausnahmsweise Skirrhen bei gutgenährten Frauen mittleren Alters beobachtet. Unter dem Mikroskope sieht man, wie zwischen Zügen derben Bindegewebes, welches in einigen Fällen hyaline Degeneration zeigte, spärliche Krebszellnester verstreut sind. Die Alveolen haben einen mehr spaltförmigen Charakter angenommen, ihr Inhalt ist zerfallen, kleinkörnig verfettet. Eine Grenze zwischen Skirrhus und tubulärem Carcinom ist häufig nicht zu

ziehen, da in einem und demselben Tumor Partien der verschiedensten Degenerationsstufen nebeneinander liegen können. Hier sind die Zellherde noch ziemlich reichlich, üppig, das Stroma spärlich, während sie an anderen Stellen ganz erdrückt sind und das Bindegewebsgerüst die Oberhand erhalten hat.

Der Gallertkrebs hätte eigentlich ebensowenig wie jede andere Degenerationsform des Carcinomes die Berechtigung, als eigene Art rubriziert zu werden, wenn er nicht eine ausserordentlich gefürchtete Malignität besässe und infolge dessen klinisch eine beachtenswerte Stelle einnähme. Sein histologisches Bild zeigt uns Alveolen, von intaktem Bindegewebe gebildet und mit glasigen homogenen zähen Massen angefüllt, in deren Zentrum hie und da noch einzelne konglobierte Krebszellen liegen. Die meisten sind bei der colloiden Degeneration mit zu Grunde gegangen. —

Unter 82 Mammacarcinomen unserer Statistik waren

Formen	acinöse	tubuläre	Skirrhus	Gallertkrebs
Anzahl	17	36	28	1
Durchschnittsalter der Patientinnen	48⅓ J.	49⅞ J.	56 J.	47 J.

Das tubuläre Carcinom kam demnach am häufigsten zur Beobachtung; ihm am nächsten stand der Skirrhus, eine Form, welche aus der ersteren meistens hervorzugehen scheint; mit einer geringeren Zahl folgt das acinöse Carcinom, noch seltener wurde der Gallertkrebs beobachtet.

Das für die Frauen berechnete Durchschnittsalter ergibt nur bei dem Skirrhus die Thatsache, dass er im höheren Alter öfter vorkommt und dass seine Schrumpfungsprozesse doch vielleicht mit den verschlechterten Ernährungsbedingungen in Zusammenhang zu bringen sind.

Klinische Erscheinungen der Carcinome.

Betreffs der Darstellung des Krankheitsbildes in statistischer Form ist v. Winiwarter in seiner grossen Carcinomstatistik mit einem so nachahmenswerten Beispiele vorangegangen, dass ich keinen Grund sehe, von der von ihm vorgeschriebenen Einteilung im wesentlichen abzuweichen. Er bespricht zunächst den Allgemeinzustand der Patientinnen. Nur wenige Kranke waren durch frühere Leiden heruntergekommen und entkräftet; 4 litten ausserdem an Lungentuberkulose, 2 an Herzfehler, 2 an Struma. Inwieweit das Carcinom schädigend auf die Konstitution eingewirkt hatte,

darüber geben folgende Zahlen Aufschluss. Von 104 Patientinnen, bei denen sich Angaben darüber finden, war aufgezeichnet:

Konstitution		Allgemeinbefinden und Ernährung gut	Befinden gut Ernährung gelitten	Blass und mager	Kachektisch herabgekommen
Zahl der Fälle		44	20	30	10
Durchschnittl. Dauer der Erkrankung		14½ Mon.	15 Mon.	13 Mon.	20 Mon.
Carcinomart	Skirrhus	9 (32 %)	8 (28,5 %)	9 (32 %)	2 (7,5 %)
	Tubuläre F.	14 (39 »)	9 (25 »)	10 (28 »)	3 (8 »)
	Acinöse F.	8 (47 »)	3 (18 »)	5 (29 »)	1 (6 »)
	Gallertcarc.	1 (100 »)	—	—	—

Man erkennt aus dieser Berechnung, dass nicht die Dauer der Erkrankung allein Schuld an der Konsumption der Kräfte sein kann, denn die ersten drei Rubriken geben kaum Unterschiede in der Durchschnittszeit des Bestehens der Tumoren: eher waren die Frauen, deren Aussehen als „blass und mager" gekennzeichnet wird, im Durchschnitte kürzere Zeit krank, als diejenigen, deren Konstitution noch eine bessere war, Nur in der letzten Rubrik scheint es, als gienge auch mit dem längeren Bestehen des Neoplasma ein rascherer Verfall der Kräfte einher; doch sind bei diesen relativ kleinen Zahlen, welche dies entscheiden sollen, selbstverständlich Zufälligkeiten nicht ausgeschlossen.

Auch die Form des Tumors scheint in Bezug auf das Sinken des Allgemeinzustandes nicht massgebend zu sein. Die Fälle und ihr berechnetes Prozentverhältnis differieren nur wenig. Nach unseren Beobachtungen haben die acinösen Carcinome am wenigsten schädigend auf den Organismus gewirkt. Doch, wie gesagt, nur grössere Zahlen können hier die Regel aufstellen. Es würde nicht ohne Interesse sein und sowohl diagnostischen als prognostischen Wert besitzen, wenn die hier gemachten Beobachtungen durch Schlüsse aus grösseren Beobachtungsreihen erweitert werden könnten.

Die ersten Erscheinungen, welche das Entstehen eines Mammacarcinomes begleiten, oder sein zu erwartendes Auftreten ankündigen, sind häufig stechende lancinierende Schmerzen, welche meist in der Brust lokalisiert, oft in den Arm ausstrahlend empfunden werden. Nicht selten tritt der Schmerz erst ein, wenn schon eine Reihe von Wochen oder Monaten die Geschwulst be-

merkt worden ist, oder cessiert, wenn der Krebs die Haut durchbrochen hat und zerfällt; manchesmal fehlt er überhaupt.

Von 98 Patientinnen, welche Angaben darüber gemacht haben, waren 63 (64 %) von Schmerzen gequält, während 35 (36 %) keine abnorme Empfindungen zu klagen hatten. v. Winiwarter ist geneigt, den Grund für die lancinierenden Schmerzen in dem Verwachsen des Carcinomes mit der Haut oder in der Infiltration der Lymphdrüsen zu suchen, ist jedoch, wie er selbst sagt, nicht imstande, dasselbe durch Daten zu beweisen. Auch meine Zusammenstellung ergibt nichts Verwertbares, doch finden sich in ihr Fälle enthalten, in denen die Patientinnen heftigste Schmerzen in der Brustdrüse spürten, ohne dass der zu Rate gezogene Arzt eine Veränderung an der Mamma oder in der Axilla hätte wahrnehmen können. Auch Schuh's Hypothese, welche den Schmerz von der Zerrung der Gewebe, durch die Wachstumsverhältnisse bedingt, ableitet und welche schon v. Winiwarter zurückweist, findet durch unsere Tabelle keine Stütze. Gerade bei den von Schmerzen am meisten heimgesuchten Frauen, welche Monate lang keine Ruhe gefunden hatten, fanden sich leicht und allseitig verschiebliche Tumoren, welche auch bei der Operation keinerlei Verwachsungen zeigten.

Dass ausstrahlende Schmerzen im Arme vorkommen können, wenn die Lymphdrüseninfiltration bes. in der Nähe des Plexus ihren Sitz hat, ist verständlich. —

Ohne der Angabe ein besonderes Gewicht beizulegen, oder aus ihr Schlüsse ziehen zu wollen, erwähne ich, dass von 123 Carcinomen 59 in der rechten Mamma, 62 in der linken Mamma, 2 beiderseits ihren Sitz hatten.

Betreffs der Lokalisation in der Mamma fanden sich unter 108 Fällen

oben aussen	34	unten aussen	4
oben innen	15	unten innen	2
oben	18	unten	2
innen	2	zentral	11

Die ganze Brust war ergriffen in 30 Fällen.

Der Prädilektionssitz der Mammacarcinome im oberen äusseren Quadranten lässt mancherlei Deutungen zu. Unter anderem halte ich folgende nicht für unberechtigt. Bekanntlich besitzt die Brustdrüse einen dreieckigen zapfenförmigen Fortsatz, welcher dem nahezu scheibenförmigen Organe aussen oben ansitzt und mit seiner Spitze

nach der Achselhöhle gerichtet ist. Das Vorkommen dieses Appendix ist kein konstantes. Unter 120 Drüsen wurde er nur 91mal gefunden, also in 75 % der Fälle. Wie leicht also können hier, wo schon in der Anlage derartige Unregelmässigkeiten vorkommen, Keime versprengt und abgeschnürt werden, hier, wo die Natur in ihrem Aufbau sich selbst nicht immer getreu bleibt.

Ueber den weiteren Befund bezüglich des Sitzes lässt sich nur sagen, dass die unteren und inneren Partien, vielleicht, weil sie den äusseren Attaken weniger preisgegeben sind, seltener von Geschwulstbildungen heimgesucht sind.

Die Neoplasmen selbst bestanden in klinischer Hinsicht aus einem oder mehreren Knoten von Nuss-, Ei-, Faust- bis Kindskopfgrösse, waren gegen die Umgebung selten scharf abzugrenzen, verliefen vielmehr meist allmählich in diese, oder bildeten das härtere Zentrum einer diffusen Infiltration. Ihre Konsistenz war meist hart, mitunter elastisch weich, ja bei einzelnen Fällen eine teigige fluktuierende, je nachdem sich skirrhöse oder erweichende Prozesse in ihr abspielten.

Die Geschwülste waren zum Teil gegen Haut und Unterlage verschieblich, oder mit der einen oder anderen verwachsen oder sogar allseitig fixiert. Hatte der Tumor einmal einen grösseren Teil der Drüse ergriffen, so wuchs er meist unbegrenzt gegen die Oberfläche oder die Tiefe weiter. Eine Verwachsung mit der Haut hatte in der bei weitem grössten Zahl der Carcinome stattgefunden, während das Fortwuchern der Geschwulstelemente bis auf die Fascie oder durch diese in den Musc. pectoralis selbst seltener beobachtet wurde.

Unter 111 Fällen waren mit der Haut fixiert 94, mit der Unterlage nur 24. Die Durchschnittszeit des Eintrittes der Verwachsung mit der Haut betrug 16,6, mit der Fascie 15 Monate.

Bei der Zeitberechnung des Eintrittes einer Komplikation befanden wir uns bei dieser, wie bei mehreren folgenden Gelegenheiten insofern in einem wissentlichen Irrtum, als wir den ersteren gleichsetzen mussten mit der Zeit der Aufnahme in die hiesige Anstalt. Dieses zu Viel gleicht sich aber meist aus, da es in nahezu allen Fällen mitgezählt wurde, und wird irrelevant bei der prozentarischen Umrechnung.

Ist die Wucherung bis in die oberen Schichten der Haut fortgeschritten, so beobachtete man öfter, dass kleine Geschwulstpartikelchen in das auf der Oberfläche netzförmig ausgebreitete Lymphsystem gelangen. Von dem Lymphstrome erfasst werden sie radiär

zu dem Ausgangspunkte in die Bahnen fortgeführt und werden dort in kleinerer oder grösserer Entfernung embolisiert, festgehalten entweder durch die Klappen der Lymphgänge oder durch ihr mit der Zeit angenommenes grösseres Volumen. Dieser Vorgang der lentikulären Infektion ist kein allzu häufiger und wurde nur in 14 Fällen (11 %) beobachtet, und zwar betrug die Durchschnittsdauer der Erkrankung bei seinem Eintritt 16 Monate. Die Mitbeteiligung der Haut kann soweit gehen, dass in ihr Knötchen an Knötchen sitzt; daneben finden sich starr infiltrierte, streifige bläulich gerötete Stellen, welche meist strahlig in der Richtung der Lymphgefässe in die Umgebung auslaufen. Diese vom Arzte gefürchtetste Form des Cancer en cuirasse kam zweimal zur Beobachtung.

War der Tumor weicher, oder waren seine Ernährungsbedingungen, sei es durch das Alter oder die zunehmende Kachexie der Patientin oder durch lokal veränderte Blut- und Lymphverhältnisse eine mangelhaftere geworden, so hatte er häufig die Tendenz zu zerfallen. Die bereits infiltrierte Haut rötete sich entzündlich, wölbte sich halbkugelig vor und zeigte deutliche Fluktuation. Nach kurzer Zeit brach sie auf, es entleerte sich mehr oder weniger hämorrhagischer Eiter, durchsetzt mit nekrotisierenden Gewebsfetzen. Das Resultat dieses Prozesses war die Bildung eines kraterförmigen Geschwüres mit pilzartigen Rändern, welches ununterbrochen ein faderiechendes eitrig-seröses Sekret produzierte und je nach der Schnelligkeit des Fortschrittes der Nekrose zu Blutungen geneigt war. 25-mal (20 % der Fälle) waren die Tumoren exulceriert und zwar, nachdem die Erkrankung im Durchschnitt 19 Monate bestanden hatte.

Die Beteiligung der retromammären Fascie fand sich in 24 Fällen (19,3 %) nach durchschnittlich 15 Monaten des Krankseins.

Es ist nicht ohne Bedeutung, die einzelnen Formen des Carcinomes bei der Frage nach der Mitbeteiligung der Umgebung in Betracht zu ziehen. Bei 82 Fällen, bei denen die mikroskopische Diagnose kontrolliert werden konnte, stellt sich folgendes Ergebnis heraus:

	Haut				Unterlage	
	verwachsen	ulceriert	lenticul.	frei	verwachs.	frei
Skirrhus	11	10	3	4	16	12
Tubulär	13	7	3	13	4	4
Acinös	9	4	0	4	4	11
Gallertcarc.	1	—	—	—	—	1

Die Tabelle bedarf keines Kommentars. Sie zeigt, dass der Skirrhus infolge seiner schrumpfenden Eigenschaften am häufigsten

mit der Umgebung zu verwachsen pflegte, während die tubulären und acinösen Tumoren ihr Wachstum mehr gegen die Haut als gegen die Unterlage richteten.

Die Bilder sind schön, welche man erhält, wenn man dieses Fortschreiten auf Schnitten unter dem Mikroskope beobachtet. Bei der Infektion der Haut sieht man, wie an der Genze eines dichten unter der Oberfläche gelegenen Knotens die kleinzellige Infiltration büschelförmig in die Cutis vordringt, im Zentrum dichter und verworren, unter Konsumption alles Gewebes, nach der Peripherie hin feine Ausläufer sendend, welche sich in den Gewebsspalten verzweigen. Ebenso schön präsentiert sich mikroskopisch die Metastase im Pectoralis. Auf einem Muskelquerschnitt verzweigen sich dentritisch, von einem etwas dichteren Zentrum aus, eine Menge gewundener vielfach verästelter Ausläufer, welche sich zwischen den einzelnen Muskelbündeln, meist mit einer Zelle endigend, verlieren. In einzelnen grösseren Interstitien sitzen längliche, schlauchförmige Infarkte gleicher Zellbildung. Dabei sind eine Reihe Muskelfasern ganz zu Grunde gegangen oder haben unter Uebergang zu bindegewebsähnlichen Fasern ihre ursprüngliche Gestalt aufgegeben; andere sind auf dem Querschnitte unregelmässig atrophisch gestaltet, an noch anderen Stellen scheinen die Muskelbündel durch die kleinen Zellgruppen nur auseinandergedrängt. Die Zellen selbst sind kleiner als die des ursprünglichen Tumors. Billroth meint, dass es nur eine kleinzellige Infiltration im Sinne der Entzündung wäre, da ihn seine Untersuchungen bezüglich der epithelialen Natur der Zellen im Stich gelassen haben. In unserem speziellen Falle tragen die Zellen einen entschiedenen epithelialen Charakter. Der Grund, warum sie relativ klein und verkümmert geblieben sind, ist allerdings nicht anzugeben. Der Weg, den sie genommen, scheint in der Hauptsache doch ein kontinuierlicher zu sein: ein Hineinwachsen der Zellen in die Tiefe, den Spalträumen nach, welche durch die Lymph- und Kapillarbahnen gegeben sind. Werden dann einzelne Zellen, sei es vom Lymph- oder vom Blutstrome erfasst, so können sie wohl unter der treibenden Kraft der letzteren auswandern und durch ihr Weiterwachsen eine selbständige Kolonie bilden. Auch die Infektion der tieferen Schichten, des Rippenperiostes und der Pleura scheint den eben geschilderten Prinzipien unterworfen zu sein und den Saft- und Blutbahnen nachzugehen, welche den Muskel senkrecht durchsetzen. Immerhin gehört das Tieferwachsen des Carcinomes in den Muskel hinein bis auf die Pleura zu den selteneren

Erscheinungen. Die Pektoralisfascie bildet gegen die unter ihr liegenden Schichten einen schwer zu durchdringenden Schutzwall, da, wie v. Volkmann angegeben, die Lymphbahnen über und in derselben parallel ihrer Flächenausdehnung verlaufen; dadurch werden die kleinen morphologischen Elemente durch die dort herrschende Lymphströmung eher über die Fascie hinweg oder in derselben weiter transportiert, als dass es ihnen gelänge, dieselbe senkrecht zu durchbrechen.

Der Hauptlymphstrom der Mamma begibt sich bekanntlich nach den Achseldrüsen, durch diese hindurch zu den Drüsen um die Clavicula, um von da aus in die tiefer gelegenen Körperschichten abzufliessen. Die Achseldrüseninfektion ist deshalb die erste Erscheinung einer Generalisation der Erkrankung. In 111 Fällen von Mammacarcinom waren 96mal die Drüsen erkrankt, 15mal frei. Fragt man nach der Zeit, zu welcher die Drüsen in Mitleidenschaft gezogen wurden, so fanden wir als längste Krankheitsdauer ohne Lymphdrüseninfektion 2 Fälle mit 3 Jahren, 1 Fall mit 2 Jahren, 4 mit 1 Jahre, während wir infiltrierte Lymphdrüsen schon konstatieren konnten bei Carcinomen, welche in einem Falle erst seit 8 Tagen, in einem Falle seit 2 Wochen, in mehreren anderen erst seit 1½—2 Monaten bemerkt wurden. Ziehen wir das Mittel, so finden wir, dass Carcinome mit Achseldrüsen 15,8 Monate, ohne Achseldrüsen 13 Monate bestanden hatten; mit anderen Worten, dass die Lymphdrüseninfiltration zwischen dem 13. und 15,8 Monat vom Anfang der Erkrankung gerechnet, eintritt. Eine weitere Thatsache, die ich nirgends so ausgesprochen gefunden habe, ergibt sich aus unseren Tabellen, dass nämlich die Infektion der Drüsen in einem gewissen Zusammenhange stehen muss mit dem Ergriffensein der Haut.

Ergriffen war:	weder Haut noch Achseldrüsen	Haut ohne die Achseldrüsen	Achseldrüsen ohne die Haut	Haut und Achseldrüsen
Zahl d. Fälle	5	10	12	84
Mittlere Dauer d. Erkrankung	7⅙ M.	16 M.	8 M.	17 M.

Das heisst: unter 96 Fällen von Drüsenschwellung war 84mal die Haut infiltriert, ein Befund, der immerhin Interesse hat und bezüglich der Therapie dazu auffordert, mit Wegnahme der Haut nicht zu sparsam zu sein, denn sie scheint die Keime für das spätere Rezidiv am ehesten aufgenommen zu haben. Andererseits kann man bei fetten Frauen, bei welchen mit Bestimmtheit eine Vergrösserung der Achseldrüsen nicht nachweisbar ist, bei denen aber der Tumor

auf die Haut übergegriffen hat, mit grösster Wahrscheinlichkeit annehmen, dass eine Lymphdrüsenschwellung besteht, und dass sich dieselbe nur dem untersuchenden Finger durch ihre Fettumkleidung entzieht. Dasselbe Verhältnis zur Hautinfektion lässt sich bei den Supraclaviculardrüsen auffinden. Sie waren in 11 Fällen mitergriffen, und bei allen zeigte sich die Haut über der Mamma in das Bereich der Geschwulst hineingezogen. Im Mittel hatte die Erkrankung 20,5 Monate bestanden, ehe die Supraclaviculardrüsen infiltriert wurden.

Inwieweit der Sitz des Tumors auf die Drüsenschwellung bestimmend wirkte, zeigt folgende Zusammenstellung:

Der Tumor sass:	oben aussen	oben innen	oben	unten aussen	unten innen	unten	zentral	in der ganzen Drüse
	34	15	18	4	2	2	11	30 mal
Die Lymphdrüsen waren geschwollen	26	10	7	4	2	2	11	29 mal

Die Zahlen enthalten keinen Beweis dafür, dass „die in der Nähe der Achselhöhle sich entwickelnden Carcinome viel eher zu einer Lymphdrüseninfektion Veranlassung geben, als die an der unteren Peripherie oder gar im inneren unteren Quadranten gelegenen Knoten". Wir müssen uns in diesem Punkte fast allen übrigen Beobachtern anschliessen, welche einen bemerkenswerten Einfluss der verschiedenen Lokalisation des Tumors auf die Drüsenschwellung negieren.

Therapie.

Ich halte es für unerlässlich, ehe wir die Erfolge der operativen Therapie zusammenstellen, auf die Technik der Operation und ihre Nachbehandlungsmethode in kurzem einzugehen.

Im Durchschnitt betrug die Zeit, in welcher sich die Patientinnen zur Operation stellten, 14,7 Mon. nach dem Beginne der Erkrankung.

Von 125 Fällen wurde in der hiesigen Klinik in 104 die erste Operation, die Entfernung des primären Tumors ausgeführt, bei 9 Fällen wurde nach auswärts gemachter erster Operation die Exstirpation von aufgetretenen Recidivknoten vorgenommen; 12 wurden als inoperabel erklärt. Die Gründe, warum in den letzteren Fällen von einer Operation abgesehen wurde, kommen später zur Sprache.

In 94 Fällen wurde die Amputatio mammae mit gründlicher Ausräumung der Axilla vorgenommen, in 9 Eällen umgieng man

diese späterhin zur Methode erhobene Operation und begnügte sich mit einer Excision des Tumors oder mit der blossen Hinwegnahme der Drüse ohne Eröffnung der Achselhöhle. Die Fälle der partiellen Mamma-Amputation gehören früheren Jahren an, noch ehe man, durch die Erfahrung belehrt, dass auch nicht äusserlich palpable Drüsen den Krankheitskeim in sich tragen können, die radikale Entfernung der ganzen Mamma mit ihrem Lymphsysteme zum typischen operativen Eingriffe gemacht hatte.

Bei dem letzteren umkreist ein unterer und ein oberer Bogenschnitt die ganze Drüse, so dass der spätere Defekt ein ausgezogenes, beiderseits etwas spitz zulaufendes Oval darstellt, dessen längste Achse von unten innen nach der Achselhöhle zu verläuft. In jedem Falle wird von der Haut nur soviel zurückgelassen, dass eben der entstandene Defekt gedeckt werden kann; und wenn die Haut noch weiterhin nur einigermassen suspekt erscheint, mehr davon hinweggenommen, auch auf die Gefahr hin, die Wundfläche nicht vollkommen abschliessen zu können. Die Mamilla wurde in jedem Falle mit entfernt. Mit langen Schnitten wird die ganze Drüse unter Mitnahme der retromammären Fascie ausgeschält und, wenn in dem Muskel verdächtige Infiltrationen sich zeigen, dieselben mit Scheere und Pincette excidiert. Nach allmählichem Wegziehen der komprimierenden Schwämme wird durch Ligaturen die Blutstillung vorgenommen. Ein in der Hauptsache am äusseren Rande des Pectoralis nach aufwärts geführter Schnitt eröffnet den Zugang zur Achselhöhle. Aus derselben werden nicht nur alle fühlbaren Drüsen, sondern thunlichst auch alles Fett und Bindegewebe entfernt, mit diesem der Bindegewebszug, welcher nach der Brustdrüse verläuft und deren Lymphgefässe enthält. Bei der Ausräumung werden, soweit es möglich, alle grösseren Gefäss- und Nervenstränge geschont, auch die Art. und Vena thoracica longa sowie die Nervi subscapulares, sobald sie nicht mit dem Tumor in direktem Zusammenhange stehen, umgangen. Nur in wenigen Fällen schien es unerlässlich die Vena axillaris, welche eng in die Geschwulstmasse eingebettet lag, stückweise zu resecieren. Die Resektion derselben, welche in früherer Zeit von den Operateuren gefürchtet wurde, hatte keine dauernden schlimmen Folgen. Der Arm und die Hand wurden im Anschluss daran vorübergehend ödematös, doch schien sich der Collateralkreislauf bald hergestellt zu haben.

Helferich hat in einer seiner letzten Arbeiten den Vorschlag gemacht, noch weiter, als man es bis jetzt meist gethan, „im

Gesunden" zu operieren. Er geht von folgender Ueberlegung aus: Bei jeder Amputatio mammae wegen Carcinom ist man nach der Erfahrung, dass auch nicht vergrösserte Lymphdrüsen den Krankheitserreger aufgenommen haben können, heutzutage verpflichtet, die Achseldrüsen mitzuentfernen. Der Lymphstrom passiert die Axillardrüsen und geht bekanntlich zu denen der Clavicula. Sollte man nun nicht durch logische Ueberlegung und durch die Konsequenz des eben Gesagten bei jeder Mamma-Amputation, bei welcher man die Axillardrüsen vergrössert und sichtbar inficiert findet, sich bestimmen lassen, auch die Infraclaviculardrüsen zu exstirpieren, welche die nächste Etappe bilden, wo die Krebskeime Halt machen? Und wer beweist, dass nicht schon einige Keime die carcinomatösen Achseldrüsen passiert haben und weiter getrieben worden sind? Der Vorschlag klingt einleuchtend. Helferich sucht ihn zu verwirklichen, indem er angibt, nicht wie bisher im Dunkeln unter dem emporgezogenen Pectoralis mit dem Finger tastend vorzugehen und das, was man mit diesem fühlt, herauszunehmen, sondern durch einen den Muskel quer durchtrennenden Schnitt das Operationsfeld dem Auge blosszulegen. Allerdings wird die Aussicht auf ein günstiges Resultat der späteren Gebrauchsfähigkeit des Armes wohl verringert, aber was würde man nicht thun, um einer definitiven Heilung grössere Chancen zu bieten? An der hiesigen Klinik liegen noch keine Versuche zu dem Vorschlage vor. Man wird, ehe man ihn auf seine Leistungsfähigkeit beurteilen kann, erst eine Summe von Erfolgen abwarten müssen. Prinzipiell würden wir kein Bedenken tragen, ihm uns anzuschliessen.

Die Antisepsis bei den Operationen bestand früher in Carbolirrigationen und Spray, später mit Hinweglassung des letzteren in Jodoform und Sublimatdesinfektion. Die Naht der Wunde wurde in früheren Jahren mit gekochter Karbolseide ausgeführt, späterhin erwuchs, nach der Einführung des Dauerverbandes, die Notwendigkeit, dieselbe mit Katgut zu vertauschen. Ebenso wurden die sonst gebräuchlichen Gummidrainagen im Dauerverbande durch decalcinierte Knochendrains ersetzt. Bis Ende des Jahres 1882 wurde von der Vorschrift des typischen Listerverbandes nur selten abgewichen und nur vorübergehend kamen Jodoform- und Thymolverbände in Anwendung. Anfang 1883 wurde, wie für die meisten grösseren Operationen, auch bei den Mamma-Amputationen der Sublimatholzwollverband als Dauerverband eingeführt. Seitdem ist im Wundverlaufe ein entschiedener Fortschritt zu verzeichnen. Während früher häufig

Störungen kleinerer und grösserer Art vorkamen und die Wundheilung 3—4 Wochen und noch länger in Anspruch nahm, wurde durch den Dauerverband mit wenigen Ausnahmen schon in 12—14 Tagen eine komplete Heilung der Operationswunde erzielt, abgesehen natürlich von den Fällen, in denen grössere Wundpartien schon bei der Operation nicht mit Haut bedeckt werden konnten. Mit kleineren Holzwollekissen wurde zunächst die Achselhöhle weich ausgepolstert und die Wunden und ihre Umgebung unter Freilassung der Drainöffnung bedeckt; ein grosses geschlitztes Kissen deckte das Ganze; die Verbandränder wurden mit entfetteter Watte umsäumt. Nach Fixierung des Kissens um den Thorax mit mässiger Kompression wurde der durch Watte bedeckte Arm an den Leib gebracht und durch einen darüber gelegten Velpeau'schen Verband befestigt. Nach 10—12 Tagen fand, wenn keine Störungen vorkamen, der erste Verbandwechsel statt, bei welchem fast ohne Ausnahme bereits alles geheilt war. Durch den Dauerverband wird neben vielem anderen vor allem die wichtige Bedingung erfüllt, welche Lister für einen thunlichst raschen Wundverlauf p. p. i. aufstellte: die absolute Ruhigstellung der aseptischen Wunde und die Vermeidung einer durch häufigen Verbandwechsel verursachten späteren Infektion.

Ausgänge.

Von 112 Fällen, welche in der hiesigen Klinik wegen Mammacarcinom bez. dessen Recidives operiert wurden, starben direkt nach der Operation 5 (4,4 %) und zwar 4 an Erysipel sowie eine besonders fettreiche Patientin an Fettembolie.

Von den übrigen 98 Patientinnen, bei welchen auf der hiesigen Klinik die erste Operation vorgenommen wurde, konnte bei 72 durch briefliche Erkundigungen das weitere Schicksal verfolgt werden. Von ihnen sind bis zum heutigen Tage noch 18 (18,3 %) am Leben darunter 16 vollkommen gesund und recidivfrei; 2 leben mit Recidiven, welches bei der einen $2^1/_2$ Jahre nach der Operation, bei der zweiten $1^1/_4$ Jahr nach derselben auftrat. Die älteste der noch Lebenden hat vor $10^1/_4$ Jahren die Operation durchgemacht; bei 2 waren 7 Jahre, bei den übrigen 6, 5, $4^1/_2$, 4, $3^3/_4$, $2^1/_2$, 2 (in 2 Fällen) $1^1/_2$ (in 2 Fällen) 1 Jahr (in 3 Fällen) seit der Operation vergangen. Wenn wir, um mich der Worte v. Volkmann's zu bedienen, nachdem nach der ersten Operation ein volles Jahr verlaufen ist, ohne dass die sorgfältigste Untersuchung ein örtliches

Recidiv, Drüsenschwellungen oder Symptome innerer Erkrankungen nachweisen kann, anfangen dürfen zu hoffen, dass ein dauernder Erfolg erreicht werden wird, nach zwei Jahren gewöhnlich, nach dreien fast ausnahmslos sicher sind, dass eine radikale Heilung eingetreten ist," so können wir die Mehrzahl der oben angeführten Fälle unter die Zahl der durch die Operation „Geheilten" rechnen.

Die Zahlen mögen klein erscheinen im Verhältniss zu denen, welche der Krankheit erliegen, müssen aber immerhin befriedigen, wenn man bedenkt, dass die Zeit noch nicht zu weit hinter uns liegt, in welcher die Krebse überhaupt für unheilbar gehalten wurden. Erst die zunehmende Verbesserung der Operationstechnik und die Praezisierung der Gesichtspunkte, welche dieselbe zu berücksichtigen hat, haben definitive Heilungen zu schaffen vermocht und es ist zu erwarten, dass mit der weiteren günstigen Entwickelung derselben und dem zunehmenden Vertrauen auf dieselbe bei den leidenden Frauen die Heilungsresultate noch höhere Grade erreichen werden.

Sehen wir uns die 16 „definitiv Geheilten" genauer an, so sind von ihnen 15 nur einmal operiert worden, eine (Fall 92) an einem Recidiv in der Narbe 3 Monate nach der ersten Operation. Die folgende Tabelle gibt Aufschluss über die bereits verflossene Dauer der Erkrankung, ehe sie zur Operation kamen, die Verhältnisse der Infektion der Haut und der Achseldrüsen, die vorgenommene Operation (A. = amput. mammae, A.A. = amp. mammae mit Entfernung der Achseldrüsen) und die pathologisch anatomische Form des Tumors.

Tabellen Nr.	Recidivfrei seit	Der Tumor hatte bis zur Operation bestanden	Haut ergriffen	Achseldrüsen inficiert	Operation	Form des Krebses
2	10¼ J.	3 Mon.	nein	ja	A.A.	Acinös
22	7 »	4 J.	ja	»	»	—
32	7 »	3 J.	ja	»	»	Tubulär
42	6 »	5 Mon.	nein	nein	A.	—
49	5 »	3 Mon.	ja	ja	A.A.	Tubulär
70	4½ »	3 Mon.	»	»	»	Acinös (necrot)
77	4 »	5 J.	»	»	»	Skirrhus
79	3¾ »	1½ M.	»	»	»	—
84	2½ »	1 J.	»	»	»	Acinös Cylinderz.
89	2 »	½ J.	»	»	»	Tubulär
90	2 »	5 Mon.	ulceriert	»	»	Acinös
92	1½ »	4 Mon.	ja	»	»	Acinös beginnend
93	1½ »	¾ J.	»	»	»	Acinös Cylinderz.
97	1 »	1 J.	»	»	»	Skirrhus
100	1 »	½ J.	»	»	»	Skirrhus
101	1 »	1 J.	»	»	»	Gallertcarc.

Bezüglich der Zeit, welche die Patientinnen verstreichen liessen, ehe sie sich zur Operatien stellten, schwanken die Grenzen ungeheuer. Wir finden, dass 5 J., 4 J. u. s. w., dann aber, dass nur $1^1/_2$ und 3 Monate verflossen waren. Im Durchschnitt berechnet sich die Zeit bei diesen Fällen auf 14,1 Mon., also nur wenig unterschieden von der mittleren Zeit des Bestehens sämtlicher Carcinome bei der Aufnahme, welche 14,7 Mon. betrug. Es waren demnach nicht die zeitlich günstigsten Fälle, welche recidivfrei blieben. Nur in einem Falle (42) waren Haut und die Achseldrüsen verschont geblieben — in diesem wurde bloss die Amputatio mammae ausgeführt —; in einem anderen war die Haut noch frei, die Achseldrüsen dagegen ergriffen. Also auch betreffs des Uebergreifens der Carcinome auf die Umgebung waren die geheilten Fälle nicht die besten. Bei allen wurde mit Ausnahme des einen, eben erwähnten die Amputatio mammae mit Ausräumung der Achselhöhle vorgenommen. Auch wenn wir erwarteten, dass ein Carcinom bestimmten anatomischen Charakters leichter durch die Operation ganz zu beseitigen gewesen wäre, als die Uebrigen, fänden wir uns getäuscht: Unter den 16 Fällen lagen nur 13 Präparate vor; 3 von ihnen waren Scirrhi, 6 acinöse (darunter bemerkenswerterweise die beiden beobachteten Cylinderzellencarcinome (No. 84 und 93)) 3 tubuläre und 1 Gallertcarcinom.

Die Zahlen sind zu klein und die Unterschiede zu verschwindend, als dass man berechtigt wäre, Konsequenzen daraus zu ziehen. Wenn wir nicht annehmen wollen, dass durch die Beseitigung des ersten Tumors der Organismus derartig gebessert worden ist, dass er in den Stand gesetzt wurde, versteckt zurückgebliebenen Keimen den nötigen Widerstand entgegen zu bringen, so müssen wir die gut verlaufenen Fälle der glücklichen Hand des Operateurs zuweisen, welche alle, auch die minimalsten Erkrankungsherde zu finden verstand.

Das Befinden war bei allen diesen Patientinnen laut eingelaufener Berichte nicht nur lokal, sondern auch im allgemeinen ein sehr befriedigendes. Ich habe in jedem Falle nach der Gebrauchsfähigkeit des Armes der erkrankten Seite Erkundigungen eingezogen und dabei allerdings erfahren, dass derselbe häufig schwach und in der Bewegung behindert, nur in einigen Fällen zu allen Arbeiten tauglich war. Zunächst wird durch die grosse und in die Tiefe gehende Narbe in der Achselhöhle die Elevation des Armes nicht unerheblich gestört, die Muskeln werden infolge der Scho-

nung atrophisch, dann aber scheinen doch auch Zirkulationsstörungen mitzuspielen. Je mehr die Narbe in der Achselhöhle schrumpft — und das kann erst nach Wochen eintreten — umsomehr zieht sie die Umgebung mit in ihr Bereich. Die Gefässe und Nerven werden gezerrt geknickt; durch die Laesion der ersteren kommt es zu Thrombosen, nachträglichen Oedemen und durch die Verlagerung und Quetschung der letzteren zu trophischen Veränderungen und öfter zu ausstrahlenden Neuralgien. Methodisch ausgeführte passive und aktive Bewegungen und eine leichte Massage könnten hier vielleicht mancher dauernden Störung vorgreifen.

Recidive. 48 Patientinnen, einschliesslich derer, welche die erste Operation von ihrem Arzte zu Haus ausführen liessen (No. 4. 105 bis 112) wurden in der hiesigen Klinik an Recidiven operiert und zwar wurden an ihnen im ganzen 67 Operationen vorgenommen; 49 erste Recidivoperationen, 14 zweite, und bei 4 wurde auch noch ein drittes Mal die wieder aufgetretene Geschwulst entfernt. Berechnen wir die Fälle nach der Zeit, in welcher die Recidive bemerkt wurden, so kommen auf den

1	Monat	4	Fälle
2— 6	„	35	„
7—12	„	15	„
13—18	„	5	„
19—24	„	0	„
25—36	„	3	„
37—48	„	3	„
Im 6ten Jahre		1	„
Nach Ablauf von 7 Jahren		1	„

Mit unseren Angaben stimmen v. Winiwarter, Henry, und Sprengel überein, welche gleich uns das Auftreten eines Recidives in dem 2.—6. Monat am häufigsten beobachteten.

Bezüglich der Dauer der Zwischenzeit zwischen den einzelnen Operationen fanden wir durchschnittlich das erste Recidiv nach 10,1 Monat auftreten, das zweite nach 14, das dritte nach 10,7 Monaten. Unsere Zahlen weichen deshalb so auffallend von denen v. Winiwarters (3, 2 Mon.) Sprengels, Oldekops und Henrys (8,6—9,2 Mon.) ab, weil wir Gelegenheit hatten, eine ziemliche Reihe von Spätrecidiven zu beobachten. Im ganzen traten nach 2 Jahren noch in 8 Fällen Recidive ein, 3 im 3ten, 3 im

4ten, 1 im 6ten und 1 im 7ten Jahre. Diese Zahlen müssen natürlich das Mittel der relativ kleinen Gesamtsumme erhöhen.

In 33 Fällen war der erste Recidivknoten in der Narbe entstanden, in 16 Fällen in der Axilla, in 2 Fällen an beiden Stellen zugleich; in 2 Fällen waren die Claviculardrüsen erkrankt, in 1 Falle die andere Mamma, wenn man diese letztere als kontinuierliche Infektion auffassen darf. — Die zweiten Recidive sassen 5mal in der Narbe, 4mal in der Achselhöhle, 1mal in der anderen Brustdrüse. Die dritten Recidive jedesmal in den Claviculardrüsen. Die nach relativ kurzem Zeitraume in der Narbe und Achselhöhle auftretenden Knoten fassen wir nach Billroths Vorgange als kontinuierliche Recidive auf, welche aus Keimen hervorgegangen sind, die bei der ersten Operation zurückgeblieben, während wir in Fällen (wie z. B. Nr. 3, 8, 29, 34 etc.), in denen nach 5¾ J., 4 J., 3¾ J., 4. J. u. s. w. erst Recidive in der Narbe und Axilla sich zeigten, kaum glauben können, dass zurückgelassene Keime so lange latent bleiben, um dann späterhin nach langer Zeit von neuem zu wachsen. Hier müssen wir eher glauben, dass es eine neue Aeusserung der substituierten Disposition, der carcinomatösen Diathese, deren Wesen wir nicht kennen, ist und dass vielleicht durch die dort entstandene Narbe den epithelialen Wucherungen ein erwünschtes Feld geboten wird. Billroth bezeichnet diese Art als „regionäre Recidive" und verneint ebenfalls einen Zusammenhang derselben mit der früheren Geschwulst. Zu den „Infektionsrecidiven" können wir diejenigen rechnen, bei denen die erste Wiederkehr der Erkrankung in den Klavikulardrüsen sich lokalisierte. Sie trugen schon das Seminium in sich, als die erste Operation vorgenommen wurde, ohne dass sie durch eine Volumenszunahme dem Operateur verdächtig erschienen wären. Ich rekurriere hier auf den oben erwähnten Operationsvorschlag von Helferich, welcher durch eine prophylaktische Exstirpation der Infraclaviculardrüsen diese Infektionsrecidive zu vermeiden bestrebt ist.

Metastasen. Wie erwähnt, geschieht also der Transport der von dem primären Carcinomherde abgelösten Geschwulstpartikelchen durch den Lymphstrom. Dabei wurden sie zunächst in den Lymphdrüsen, welche selbst für kleine corpusculäre Elemente undurchgängig sind, aufgehalten und nach fortgeschrittener Drüsenerkrankung weiter geschwemmt. Ihre Invasion in die inneren Organe ist nun eine ungehinderte und häufig regellose, wenn auch

gewisse Prädilektionssitze für die Metastasenbildung zu bestehen scheinen.

Die Angaben über Metastasen, welche bei Lebzeiten konstatiert werden konnten, sind gegenüber denen, welche Sektionsstatistiken, wie z. B. die grosse von Török und Wittelshöfer zu machen imstande sind, verschwindend kleine. In ganz wenig Fällen nur konnten unsere klinisch diagnostizierten Metastasen durch die Sektion bestätigt werden. Nur 6 Patientinnen starben im Krankenhause und wurden von uns obduziert, die übrigen erlagen zu Haus und von nur wenigen konnte ich das Sektionsresultat erfahren; bei den meisten mag vielleicht gar keine Autopsie vorgenommen worden sein.

Bei 32 Patientinnen fand sich die Angabe von metastatischen Erkrankungen und zwar

12 in der Leber,
12 in der Pleura,
6 in der Lunge,
4 im Hirn,
1 im Magen,
6 in den Wirbeln,
2 in den Röhrenknochen,
2 in den Schädelknochen,
2 im Brustbein,
1 in der Scapula,

1mal war „allgemeine Carcinose" verzeichnet, ohne eine speziellere Angabe.

Ueberwiegend lokalisierten sich also, wie schon andere Statistiker fanden, transportierte Keime in der Leber und der Pleura. Zweimal wurde die Beobachtung gemacht, dass Metastasen in Leber und Pleura bestanden, ohne dass die Achseldrüsen in Mitleidenschaft gezogen waren. Solche Fälle erklären viele als ein direktes Fortschreiten des Seminium in Lymphbahnen, welche senkrecht durch den Brustmuskel in die Tiefe treten und hier zunächst auf die Pleura gelangen und von da durch das Zwerchfell die Leber infizieren. Abgesehen davon, dass in unserer Statistik die isolierte Leberinfektion bei Carcinoma mammae sinistrae vorkam, bestand in beiden Fällen eine ausgiebige Verschieblichkeit der Geschwulst auf der Pectoralis fascie, ein Symptom, welches wohl bestimmt in erster Linie gefehlt hätte, wenn man ein direktes Fortwuchern in die Tiefe hätte annehmen wollen. Sprengel beschreibt freilich einen

Fall, in dem ein solches regionäres Fortschreiten bei der Nekroskopie direkt beobachtet werden konnte, auf alle Fälle jedoch scheint diese Erklärung keine Anwendung finden zu können. Török und Wittelshöfer vermuteten, da sie in ihren path. anatomischen Untersuchungen in einer ganzen Reihe von Fällen diese unvermittelte Infektion innerer Organe beobachteten, dass doch die Carcinom-Partikelchen öfter als man glaubte, die Blutbahn zur Weiterreise benutzten; doch bedarf diese Annahme durch fernere Beobachtungen einer weiteren Stütze.

In 12 Fällen metastasierten die Carcinome in dem Skelett, darunter 6mal in der Wirbelsäule. Hier erkrankt entweder der Wirbelkörper zuerst und wird, wenn er erweicht, durch den Druck der auf ihn lastenden Wirbelsäule nach hinten hinausgetrieben. Die dadurch entstehende Kyphose bildet sich entweder allmählich aus; in den meisten Fällen aber tritt sie ziemlich rasch ein und veranlasst hiebei eine plötzliche Kompression der Medulla spinalis. Auf diese Art wird ein Krankheitsbild hervorgerufen, welches dem der transversalen Myelitis vollkommen entspricht; sensitive und motorische Paraplegie, Blasen- und Mastdarmlähmung, Decubitus etc. Häufiger noch als in der vorbeschriebenen Art ergreift der Erweichungsprozess den ganzen Wirbel. Hierbei vollzieht sich weniger eine Kompression des Rückenmarkes, als vielmehr eine Quetschung der austretenden Nervenwurzeln. Der hierfür von Charcot und Cruveilhier zuerst beschriebene Symptomenkomplex der Paraesthesia dolorosa beginnt mit den heftigsten Neuralgien, welche je nach der Höhe des affizierten Wirbels als Gürtelschmerzen, Ischias etc. sich äussern. Erst ganz allmählich treten Paresen in der Motilität ein, welche nach und nach in eine komplete motorische Paraplegie überzugehen pflegen. Mit ihr Hand in Hand gehen trophische Störungen in den ergriffenen Muskelgebieten; zuletzt erlischt auch die sensible Leitung und die Lähmung wird eine vollkommene. Der Zustand dieser armen Patientinnen ist der qualvollste den man sich denken kann. Sie erliegen meist einer in den Vordergrund tretenden Cystitis oder einem erschöpfenden Dekubitus, wenn nicht Metastasen in anderen lebenswichtigen Organen ihrem Leiden schon früher ein Ende machen.

Billroth's Erfahrung, dass es meist die scirrhöse Form des Krebses ist, welche sekundäre Wirbelerkrankungen zur Folge hat, können wir insofern nicht ganz bestätigen, als unter 6 Fällen sich nur 2 Scirrhen befanden.

Abgesehen von den bereits früher erwähnten, in der Klinik tödtlich verlaufenen 5 Fällen erhielten wir von auswärts über 54 bei uns operierter Patientinnen Kunde vom eingetretenen Tode. In 22 Fällen wurde uns nur die kurze Todesnachricht gemeldet, ohne eine Angabe der Ursache desselben und des Obduktionsbefundes. Die übrigen erlagen den eben besprochenen Metastasen, ausserdem gingen 5 an „Hirnembolie", 1 an Typhus, eine Patientin an Altersschwäche zu Grunde.

Von diesen Operierten starben nach Beginn der ersten Krankheitssymptome:

Im 1.	Jahre	10	(18,5 %)
„ 2.	„	18	(33,3 „)
„ 3.	„	10	(18,5 „)
„ 4.	„	2	(3,7 „)
„ 5.	„	6	(11,1 „)
„ 6.	„	4	(7,4 „)
„ 7.	„	2	(3,7 „)
„ 8.	„	2	(3,7 „)

Die Durchschnittsdauer der Erkrankung bis zum Tode betrug 32,4 Monate.

Dass diese Zahl eine relativ niedrige im Vergleich zu einer Reihe anderer statistischer Zusammenstellungen ist, findet, wie schon eingangs hervorgehoben wurde, zumeist seinen Grund darin, dass der überwiegende Teil der Patientinnen schon im vorgeschrittenen Stadium der Erkrankung zur Operation kamen, und dass mit der Grösse der Ausdehnung der Wucherung auf Haut und Lymphdrüsen auch die Chancen einer dauernden Heilung oder eines längeren Freibleibens von Rückfällen schwinden müssen.

Die wenigen inoperabeln Fälle können ihrer Minderzahl wegen nur ganz kurz in das Bereich der statistischen Betrachtung gezogen werden. Weshalb ihnen die Operation von Seiten der Klinik verweigert wurde, erklärt der in den Tabellen aufgeführte Status. In der Hauptsache war es das Vorhandensein innerer Metastasen oder das Ergriffensein aller in der Umgebung gelegenen Lymphdrüsen, welches den Erfolg eines vorzunehmenden operativen Eingriffes illusorisch gemacht hätte. Von besonderem Interesse ist der erste Fall: er ähnelt sehr einem von v. Volkmann als Mastitis carcinomatosa beschriebenen, ist jedoch insofern nicht ganz ihm gleichzustellen, als er weder in der Gravidität, noch in der Lactation eintrat.

Er betraf eine 58jährige Frau, welche 1 Monat vor ihrer Auf-

nahme eine Schwellung ihrer linken Brust, bald darauf eine Fleckenerkrankung der darüber liegenden Haut bemerkt hatte. Bei ihrem Eintritt war die linke Mamma in eine kugelige derbe Geschwulst verwandelt. Die Haut, welche allseitig mit dem Tumor verwachsen war, war fleckig gerötet mit zahlreichen ulcerierten Knoten durchsetzt; in der rechten Mamma befand sich ein apfelgrosser Geschwulstknollen, die linken Axillardrüsen waren derb infiltriert. An eine Radikalheilung mit dem Messer war nicht zu denken. Sie ging nach Haus und 2 Monate später war sie tot. Der ganze Prozess hatte nur 3 Monate gedauert. Derartig foudroyant verlaufende Fälle gehören zum Glück zu den grössten Seltenheiten.

Epithelialcarcinome.

Auf 2 Fälle möchte ich gesondert die Aufmerksamkeit lenken, da sie nur äusserst selten zur Beobachtung kamen: es ist dies 1) Nr. 34 (Frau Schwarz) ein ulceriertes Fibrom, auf dessen Boden sich ein tiefwuchernder Epithelialkrebs entwickelte, und 2) der Fall Nr. 125, welcher Frau Belzer betraf, bei welcher ein oberflächliches Epithelialcarcinom der Brusthaut nach chronischem Eczem des Warzenhofes entstand. Der letztere Fall ist bereits von A. Hanser in einer Dissertationsschrift („Ueber das Epithelialcarcinom der Mamma und über Paget's disease" Heidelberg 1886) ausführlich besprochen worden. Der erste Fall betrifft, wie das Krankenjournal berichtet, eine 34jährige Frau, welche vor einem Jahre während der Laktation das Entstehen eines harten Tumors in der linken Mamma beobachtete. Vor 5 Monaten brach die Geschwulst an einzelnen Stellen auf und begann unter hinzutretenden Schmerzen eiterig zu zerfallen. Bei dem Eintritt der Patientin in die hiesige Klinik fand sich die ganze linke Mamma in einen festen, verschieblichen, mehrhöckerigen Tumor verwandelt, welcher in der Nähe der Mammilla mehrfach aufgebrochen und ulceriert war. Die Achseldrüsen waren vergrössert. In der Meinung, es handle sich um einen zerfallenden Drüsenkrebs, wurde die Mamma amputiert und die Achseldrüsen entfernt.

Die mikroskopische Untersuchung des Tumors ergab folgenden interessanten Befund: Ein derb fibröses, an elastischen Fasern reiches Grundgewebe war netzartig durchzogen von mässig breiten, unter einander vielfach anastomosierenden Epithelschläuchen. Die Zellen der letzteren waren grosse geschichtete Plattenepithelien und standen mit dem Epithelüberzug in direkt nachweisbarem Zusammen-

hange. Meist an den Teilungsstellen lagen kleine Hornkügelchen, während in anderen Bezirken ein fettiger Zerfall Platz gegriffen hatte. Das Ganze umgab eine derb fibröse Bindegewebskapsel, welche an einzelnen wenigen Stellen schon von der epithelialen Wucherung durchwachsen war.

Die Beobachtung, dass ein Epithelialcarcinom sich auf der Ulcerationsfläche eines Fibromes entwickelt hat und klinisch die Erscheinungen eines Cancer apertus darbot, ist gewiss selten gemacht worden. Der ganze Prozess ist ohne Zweifel in Parallele zu stellen mit der Epitheliomentwickelung auf Geschwürsflächen und Narben überhaupt, wie sie besonders auf Fuss- und Unterschenkelgeschwüren, Fistelgängen etc. beschrieben worden ist.

Bezüglich des zweiten Falles möchte ich mich kürzer fassen und nur das resumieren, was die Krankengeschichte und der anatomische Befund bringt, zur weiteren Orientierung aber auf Hanser's Arbeit verweisen. Es handelte sich um eine 53jährige Frau, bei welcher sich aus einem bereits ca. ein Jahr bestehenden Eczeme des Warzenhofes der linken Mamma unter zunehmender Sekretion und Schmerzen ein flaches Epitheliom entwickelt hatte. Bei ihrem Eintritt fand sich an Stelle der linken Areola und Papille ein fast handtellergrosses scharfrandiges Ulcus, dessen Unterlage flach induriert erschien. Die Supraclaviculardrüsen der gleichen Seite waren geschwollen, die Achseldrüsen frei. Die Operation bestand in der Amputatio mammae mit Entfernung der fühlbar vergrösserten Drüsen. Unter dem Mikroskope präsentierte sich die Geschwulst als ein plexiformes Epitheliom mit vielfachen Kernteilungsfiguren, wenig Tendenz zur Verhornung, welches einen direkten Zusammenhang mit der äusseren Epidermis erkennen liess. Das Zwischengewebe war reich an elastischen Fasern an einzelnen Stellen zu hyaliner Degeneration geneigt. Die Pat. kam nach ½ Jahre mit einem 20-Pf.-stückgrossen Ulcus in der Narbe wieder, welches wegen des Verdachtes auf ein Recidiv excochleiert und thermokauterisiert wurde. Ein vor kurzem an sie gerichtete Anfrage wegen ihres weiteren Befindens kam leider als unbestellbar zurück. —

Noch einige Worte über zwei Fälle von

Brustdrüsencarcinomen bei Männern.

Neben 102 Fällen bei Frauen fanden wir diese Erkrankung zweimal bei Männern — ein Prozentverhältnis von 1,9, etwas nied-

riger als das Billroth's (2,82 %). Einer von ihnen war 50 Jahre alt, bei dem anderen fehlte die diesbezügliche Angabe, doch gehörte auch er schon dem höheren Alter an. In beiden Fällen sass der Tumor links, war bei beiden mit der Haut verwachsen ulceriert und hatte die Achseldrüsen in Mitleidenschaft gezogen. Bezüglich der Form ist nach mehreren Statistiken die tubuläre als die häufigste gefunden worden; in unseren Fällen zeigte sich der eine als ein echter derber Scirrhus, während der andere ein tubulärer mit scirrhösen Metamorphosen war. — Der Verlauf war ein relativ langsamer; der erste kam mit einem eigrossen Tumor nach 1½ Jahren, der andere erst nach 2 Jahren mit einer nussgrossen Geschwulst zur Operation. In beiden Fällen trat trotz erstmaliger exakter Beseitigung der kranken Partien keine dauernde Heilung ein. Nach 11 Monaten schon erlag der eine einem inoperabeln Recidive, während der andere kurz nach der Operation an einer Metastase in cerebro zu Grunde ging.

Fibrome, Sarcome, Adenome der Mamma.

Das überwiegende Vorkommen der Carcinome im Vergleich zu den übrigen Geschwulstarten an der Brustdrüse, wurde schon früher hervorgehoben. Neben 126 Krebsen (84 %) fanden sich 24 andere Geschwülste (16 %) und zwar

11 Fibrome und Fibrosarcome (darunter 2 intracanaliculäre),
1 Rundzellensarcom,
1 intracanalicul. Myxosarcom,
3 Cystosarcome,
7 Angiosarcome,
1 Cystoadenom.

Fibrome. (Tabelle B. Fall Nr. 13—19.)

Die Mannigfaltigkeit der hier beobachteten Fibrome war eine recht reichliche. Wir finden unter ihnen 6 Adenofibrome, ein Fibrosarcom, ein intracanaliculär entwickeltes Fibrosarcom, ein intracanaliculäres Fibrom, ein cystisches Fibrom und ein Fibroma pendulum mammillae. Die Fibrome kamen auch hier, wie schon Billroth hervorhob, nicht vor Eintritt der Pubertät und nicht nach dem 40. Jahre zur Beobachtung. Das Durchschnittsalter der Kranken betrug 30,6 Jahre. Von ihnen waren 8 verheiratet, 3 ledig; geboren hatten nur 6. Eine Heredität bestand niemals; ätiologisch konnte in keinem Falle eine puerperale Mastitis oder ein

Trauma beschuldigt werden. Dagegen gaben eine ganze Reihe von Frauen an, dass die erkrankte Brustdrüse, häufig auch beide, sich diffus verdickt hätten und erst nach einiger Zeit habe sich ein isoliert fühlbarer Knoten bemerkbar gemacht, dessen Wachstum sie zum Arzte getrieben habe. Das gleichzeitige Vorhandensein einer chronischen interstitiellen Mastitis war auch in fast allen Fällen der operative und mikroskopische Befund bei der Entfernung der Fibrome. Die Mastitis chronica scheint also den günstigsten Boden für die Entstehung dieser Geschwülste abzugeben, wenn man nicht mit Kennedy das Fibrom „als eine bis zur höchsten Entwickelung getriebene circumscripte interstitielle Mastitis" selbst ansehen will, welche allmählich durch eine Abkapselung ihre Verbindung mit der Umgebung aufgibt, dann als isolierter Tumor imponiert und als solcher weiterwächst. Der Prozess ihres Auftretens und ihres Wachstums ist ein langsamer; manche bestanden seit Jahren, hatten sich dann lange Zeit auf einer erreichten Grösse erhalten und später von neuem in der Gravidität oder ganz ohne Anlass ihr Wachstum wieder aufgenommen. Eine Prädilektion bezüglich des Sitzes der Geschwulst in der Drüse liess sich nicht herausfinden. Es waren meist Tumoren bis zu Hühnereigrösse, einzeln oder mehrfach auftretend, ausgiebig auf der Unterlage und gegen die Haut verschieblich, gegen das übrige Drüsengewebe leicht abzugrenzen, wenn nicht eine diffuse chronische Entzündung der Umgebung die Abgrenzung erschwerte. Eine Schwellung der Lymphdrüsen wurde nie beobachtet.

Die Operation bestand in fast allen Fällen in der Incision auf den Knoten und Ausschälung des letzteren unter Zurücklassung des umgebenden Gewebes.

Die exstirpierten Tumoren zeigten auf dem Durchschnitt ein blass gelblich, rotes Colorit, und bestanden aus einem derben, harten unter dem Messer oft knirschenden Gewebe. Die einzelnen Faserbündel hiengen meist fest untereinander zusammen; dazwischen waren spaltförmige Hohlräume verteilt, welche in der Faserrichtung verliefen. Unter dem Mikroskope erscheint ein unregelmässiges Netz aus derben, durcheinander verlaufenden Bindegewebszügen, in dem sich nur wenige Gefässlumina finden. Die Zellen darin sind spärlich verteilt, an einzelnen Orten zu mehr oder minder grösseren Herden angehäuft. Mehren sich diese Zellconglomerate, so spricht man von einem Fibrosarcom. Derartige Tumoren sind im Durchschnitt weicher, schlaffer und geben beim Darüberstreichen mit dem Messerrücken mitunter einen gelblich weissen Saft ab, welcher im

mikroskopischen Bilde einzelne Rund- und Spindelzellen in einem zähen, schleimig serösen Medium zeigt. Einige Fibrome liessen in ihrem Inneren mehrere Entwickelungscentren erkennen: um mehrere Mittelpunkte gruppierten sich fast concentrisch die Faserzüge, während die einzelnen Knollen durch lockeres Bindegewebe von einander getrennt waren. Eine grössere Cystenbildung wurde in einem Falle (Nr. 15) beobachtet. Der seltene Fall von exulceriertem Fibrom, auf dessen Boden sich ein Epitheliom entwickelt hatte, findet sich seiner Metamorphose wegen unter den Carcinomen.

Von Interesse ist der Fall eines Fibroma pendulum papillomatosum mammillae. Von ihm wurde eine 30jährige Frau betroffen. Die Geschwulst hatte sich innerhalb zweier Jahre langsam entwickelt, und war in den letzten 5 Monaten im Anschluss an eine bestehende Gravidität rascher gewachsen. Die ganze Mammilla der rechten Brust war in eine traubenartig-gestielte, harte, vielhöckerige Geschwulst verwandelt, welche von einer verdünnten, rötlich durchscheinenden Haut überzogen war. Der Stiel war sehr gefässreich, bei der einfachen Abtragung der Geschwulst bluteten ziemlich zahlreiche Arterien. Die Mamma selbst war normal. Von einem Ausführungsgange neben oder durch die Geschwulst wird nicht berichtet. Der Beschreibung nach zeigte der Tumor auf dem Durchschnitt das Bild eines zell- und gefässreichen Fibromes; ein mikroskopisches Präparat stand mir leider nicht zur Verfügung.

Im Allgemeinen war der Charakter der Fibrome ein gutartiger; in keinem Falle traten Recidive ein oder gesellten sich Metastasen hinzu, welche das Leben gefährdet hätten. Die Fibrosarcome schlossen sich in unseren Fällen bezüglich ihrer Gutartigkeit den Fibromen an, wiewohl man anderwärts die Erfahrung gemacht hat, dass mit dem zunehmenden Zellreichtum auch die Gefahr der Recidivfähigkeit sich steigern kann. Zwei intracanaliculären Fibromen möchten wir eine besondere Aufmerksamkeit schenken (Nr. 14 und 18). Sie betrafen eine 40jährige Frau und ein 17jähriges Mädchen.

In dem ersten Falle bestand seit der Pubertät ein Knoten, welcher seit einem halben Jahre plötzlich zu wachsen begann; bei dem Mädchen entwickelte sich seit 3 Jahren langsam und schmerzlos eine Anschwellung in der Drüse. Es waren bis gänseeigrosse Geschwülste von mehrlappigem höckerigen Bau, wechselnder, teils fluktuierender, teils derber Konsistenz, gegen die Unterlage und die Haut durchaus verschieblich. Bei Kompression entleerte sich in dem einen Falle aus der Brustwarze tropfenweise eine bräunlich

klare Flüssigkeit. — Die Achseldrüsen waren nicht in Mitleidenschaft gezogen. —

Auf der Schnittfläche drängten sich zahlreiche, kleine, breitgestielte, wärzchenartige Gebilde vor, von graurötlichem Aussehen und weicher Konsistenz. Diesesben fielen leicht aus und eröffneten dadurch einen kleinen, glattwandigen präformierten Hohlraum. Unter dem Mikroskope zeigte der Tumor einen ziemlichen Zellreichtum und war durchzogen von einer grossen Menge unregelmässiger Spalträume, deren Breite an den einzelnen Stellen variierte. Die Begrenzung dieser Kanäle bildeten halbinselförmige Läppchen, welche häufig schmal- öfter breitergestielt in das Lumen hineinragten. Das Grundgewebe, dem diese Läppchen aufsitzen, ist ein zartes bündelförmiges Fasergebilde, dessen einzelne Fibrillen im Zentrum der Stränge nahezu parallel laufen, während ihre Randfasern büschelförmig in die Läppchen hinein ausstrahlen. Je mehr sie dem Rande der kleinen Papillen näher kommen, desto mehr schwindet ihr faseriges Stroma und um so zellreicher wird das Gewebe. Diese warzigen Excrescenzen ragen in Hohlräume hinein, welche ihrer Natur nach erweiterte Milchgänge darstellen, die an einzelnen Stellen durch allzureiche Wucherungen zu selbständigen Höhlen abgeschnürt wurden. —

Das Wachstum derartiger Geschwülste ist ein relativ langsames, kann aber schliesslich infolge der Cystenbildung ein unbeschränkt grosses werden. Sie tragen einen gutartigen Charakter, insofern sie ganz selten durch Recidive, niemals durch Metastasen schädigend auf den Organismus einwirken.

Den einzigen Fall von intracanaliculären Myxom, welcher an der Mamma beobachtet wurde, hat C. Jüngst in Virchow's Archiv Bd. 95 einer so eingehenden mikroskopischen und genetischen Besprechung unterworfen, dass ich von einer ausführlichen Erörterung hier abstrahieren möchte. Ob die Patientin dauernd durch die Operation geheilt wurde, habe ich nachträglich leider nicht in Erfahrung bringen können.

Sarcome.

Dass nur 7,03 % aller bei uns operierten Mammatumoren Sarcome waren, ist ein durch die Erfahrung erklärtes Faktum. Billroth hatte bei dem grossen Krankenmateriale, welches an ihm vorübergieng, nur einmal ein Rundzellensarcom zu beobachten Gelegenheit. Es erscheint deshalb berechtigt den Fall (Nr. 3), welcher

in unserer Klinik zur Operation kam, etwas näher zu schildern. Er betraf eine 58jährige Frau, welche das Entstehen einer Geschwulst einem vor 4 Monaten erlittenen Stosse gegen die rechte Brustdrüse zuschrieb. Der Tumor wuchs rasch und brach 6 Wochen vor dem Eintritt der Pat. in das Krankenhaus auf. Er erwies sich damals als ein kindskopfgrosses, grobhöckeriges, in grosser Ausdehnung verjauchtes, leicht blutendes Neoplasma, welches die ganze Brustdrüse einnahm, auf der Unterlage leicht verschieblich, mit der ödematösen Haut dagegen allenthalben Verwachsungen eingegangen war. Die Achseldrüsen waren nur ganz wenig vergrössert fühlbar: Die Operation bestand in der Amputatio mammae mit Wegnahme der Haut in grosser Ausdehnung und Ausräumung der Achselhöhle.

Histologisch setzte sich der Tumor zusammen aus kleinen, kugeligen Zellen mit grossen Kernen, zwischen denen ein fadenförmiges Stützgerüst sich verästelte; daneben durchzogen spärlich angelegte, dünnwandige Gefässe die Zellconglomerate. In einzelnen Partien hatte eine myxomatöse Degeneration Platz gegriffen. — Leider war die Heilung nicht von langer Dauer. Die Frau kam nach 5 Monaten mit einem Recidiv über der Narbe wieder, welches seit 2 Monaten bestand, aber schon als inoperabel erklärt werden musste. 2 Monate später ist sie gestorben, vermutlich an inneren Metastasen; leider konnten unsere Erkundigungen in dieser Richtung nichts Positives in Erfahrung bringen.

Die Cystosarcome betrafen Frauen im Alter von 56, 45 und 29 Jahren. Die Geschwülste bestanden lange Zeit, bei zwei Frauen 7 Jahre, bei der dritten 3 Jahre lang und waren stetig, ohne äussere Veranlassung unter Schmerzen gewachsen; in einem Falle hatte die Laktationsperiode das Wachstum etwas beschleunigt. Die Tumoren waren bis faustgross, mehrhöckerig, von wechselnder Konsistenz, an einzelnen, besonders den prominierenden Stellen fluktuierend. Mit der Haut waren sie in zwei Fällen verwachsen, auf der Unterlage allseitig verschieblich; die Achseldrüsen waren nicht vergrössert. Zwei wurden mit Zurücklassung eines Teiles der Drüse excidiert, im dritten Falle wurde die totale Amputation mit Eröffnung der Axilla vorgenommen.

Leider habe ich keinen der drei Tumoren zu Gesicht bekommen, vermochte sie auch späterhin nicht mehr in der Sammlung zu finden, so dass ich nur auf das mikroskopische Bild, welches mir vorlag, eingehen kann. In dem myxomatös degenerierten Grundgewebe sieht man eine grosse Anzahl ungleichmässig gestalteter Cavernen, welche von polypösen Wucherungen, die der Cystenwand breitbasig

ansitzen und in ihr Lumen hineinragen nahezu ausgefüllt sind. Diese knospen- und blattförmigen Zotten sind zellreicher als ihr Grundgewebe, von einzelnen Gefässen durchzogen; die Hohlräume, welche sie erfüllen, sind allem Anscheine nach als erweiterte Milchgänge zu deuten, in denen es, wie bei den intracanaliculären Tumoren durch lokale Abschnürungen zur Bildung isolierter Cysten leicht zu kommen pflegt.

Die Cystosarcome haben im Allgemeinen eine mehr lokale Bedeutung. Auch bei den grössten, welche bis jetzt z. B. von Velpeau beobachtet wurden, blieb die Erkrankung auf die Drüse beschränkt, ohne dass das Lymphsystem oder die inneren Organe in Mitleidenschaft gezogen worden wären. Zwei unserer Fälle waren die denkbar günstigsten. Bei ihnen wurde mit der ersten Operation das Leiden beseitigt: die eine der Patientinnen ist seit 6, die andere seit 3 Jahren recidivfrei. Von der dritten fehlen fernere Nachrichten. —

Zu den seltensten Tumoren der Mamma gehören ohne Frage die Angiosarcome. So wenig ihr Vorkommen überhaupt beobachtet wurde, so selten scheinen sie sich an der Brustdrüse zu lokalisieren. Meine Publikation (Langenbeck's Archiv, Bd. XXXVI, 1887) war die erste über Angiosarcome der Mamma. Sie umfasst 11 Fälle, von denen ich 7 (Nr. 6—12), welche auf der hiesigen Klinik behandelt wurden, noch einmal kurz in die Betrachtung ziehen möchte. Das Durchschnittsalter der Patientinnen betrug 49,4 Jahre; die älteste war 75, die jüngste erst 26 Jahre, die übrigen gegen 50 Jahre alt. 5 waren verheiratet, 4 von ihnen hatten mehrmals geboren, 3 ihre Kinder selbst gestillt. Eine hatte auf der später betroffenen Brust ein Mastitis durchgemacht, eine andere an der Stelle der späteren Erkrankung ein Trauma erlitten. Die Entstehungszeit betrug im Mittel 8,6 Monate, bei der einen Patientin 1½ Jahre, im frühesten Falle 2 Monate. Die Tumoren wuchsen langsam und schmerzlos; in einem Falle wurde das Wachstum durch einen die bereits bestehende Geschwulst treffenden Stoss gefördert.

Bei ihrer Aufnahme zeigten die Frauen fast ausnahmslos ein blühendes, nicht kachektisches Aussehen; eine von ihnen war tuberkulös und dadurch in ihrer Ernährung reduziert. Fünfmal hatte die Geschwulst die rechte, zweimal die linke Brustdrüse ergriffen und zwar sass sie fünfmal im oberen äusseren Quadranten, einmal über der Mammilla, einmal diffus in der ganzen Mamma. Ihre Grösse variierte in fast allen Zwischenstufen zwischen der eines

Eies und der eines kindlichen Schädels. Ihre Konsistenz war nicht bei allen eine konstante; während sie in einzelnen derb und fest, in anderen weich elastisch war, lagen sogar in ein und demselben Tumor Partien verschiedener Konsistenz nebeneinander.

Die Geschwülste waren meist gegen ihre Umgebung und gegen das noch spärlich vorhandene Drüsengewebe abzugrenzen und auf der Unterlage leicht verschieblich; dagegen zeigten sie schon in frühen Stadien ein Uebergreifen auf die sie überziehenden oft geröteten Hautdecken. Die letzteren waren durch das Neoplasma flachkugelig vorgewölbt, nirgends eingezogen, die Mammilla nie nach der Tiefe fixiert.

Die Achseldrüsen waren in 5 Fällen fühlbar vergrössert, doch waren sie in pathologisch-anatomischer Hinsicht nur hyperplastisch verändert, ohne das Strukturbild des Tumors nachzuahmen.

In der Darstellung des histologischen Befundes wiederhole ich im wesentlichen die bereits früher von mir geschriebenen Worte:

„Die Geschwülste waren auf dem Durchschnitt rötlich bis rotgelblich, meist gegen die Umgebung abgekapselt; bisweilen jedoch sandten sie auch in dieselbe feine, zapfenförmige Ausläufer hinein. In einigen Fällen zeigte sich schon makroskopisch die gröbere alveoläre Struktur durch eine deutliche Differenzierung der Septa gegen die Zellmassen. Ihre Konsistenz schien mit dem Widerstande zu wachsen, welcher der Geschwulstentwickelung durch den Druck der umgebenden Gewebe entgegengesetzt wurde. Fest eingeschlossene Angiosarcome, welche allseitig von Drüsengewebe umgeben waren, waren härter und derber, als solche, deren Zellproliferation ungehindert in die Umgebung stattfinden konnte.

Mikroskopisch zeigen die Tumoren eine retikulierte oder alveoläre Anordnung der Zellelemente, welche umschlossen sind von einem oft eng- oft weitmaschigen Netzgerüst. Die Zellen besitzen eine schwache Kontourzone, sind meist rund, haben einen grossen Kern mit sichtbarem Kernkörperchen, einen schmalen Protoplasmahof und tragen im Allgemeinen einen epithelialen Charakter. Das Netzgerüst ist von feinen Kapillarfäden gebildet, deren Ausläufer sich zwischen die Zellen noch weiter fortsetzen; eine grössere Summe solcher Alveolen umschliesst ein mehr oder weniger breiter Bindegewebssaum. Daneben zeigte sich in allen Tumoren eine ausgesprochene Tendenz zur Degeneration. Dieselbe ist entweder eine hyaline: in dem Falle scheint sie in den Resten der Kapillaren zu beginnen und auf die denselben nächstliegenden Zellpartien über-

zugreifen — dann resultieren Bilder, wie sie das Meckel'sche Schlauchsarkom und die Cylindrome Sattler's u. a. geboten haben; oder sie ist eine myxomatöse; dabei macht sie den Anfang in den Zellmassen selbst und schreitet peripherwärts gegen die Gefässsepta fort, so dass man zwischen den myxomatösen Gebieten noch Gefässreste mit intakten Zellmänteln erhalten sieht.

Die Angiosarcome sind diejenigen Geschwülste, welche am leichtesten eine Verwechselung mit den Carcinomen herbeiführen. Nur eine kleine Reihe abweichender Symptome können bei der Differentialdiagnose ausschlaggebend sein. Einmal ist es ihr schmerzloses, relativ langsames Wachstum, andererseits das Fehlen jeder Kachexie, welches ein Carcinom unwahrscheinlich macht.. Dann sind die Gefässsarkome meist grösser, gegen die Unterlage verschieblicher, mit der Haut schon frühzeitig verwachsen und metastasieren nie in den Lymphdrüsen. Vielmehr erscheinen die letzteren erst spät vergrössert, vielleicht erst von der Zeit, wo sich eine reaktive Entzündung in der Brustdrüse geltend macht. Nichtsdestoweniger wurden, vielleicht gerade in dem Gefühle der diagnostischen Unsicherheit in allen Fällen mit der total entfernten Mamma auch die vergrössert fühlbaren Achseldrüsen exstirpiert. Trotz dieser sorgfältigen Operation stellten sich schon frühzeitig Recidive ein, und zwar meist in der Narbe. Meist schon nach wenigen Monaten erschienen die Geschwülste von neuem in der Narbe und machten in zwei Fällen so rapide Fortschritte, dass sie nach kurzer Zeit schon dem auswärtigen Arzte als inoperabel erschienen. Eine Patientin erkrankte an „Leberschmerzen und Wassersucht" und erlag ihren Leiden 5 Monate nach der Operation. Im Ganzen starben 5 und zwar durchschnittlich im 19,4. Monat nach dem Auftreten der ersten Symptome und 16. Monat nach der ersten Operation. Eine von ihnen ist nach den eingegangenen Berichten noch sicher am Leben. Bei der anderen ist über ein Jahr seit der ersten Operation verflossen. Falls auch die letztere noch gesund ist — was wir nicht erfahren konnten — so ist doch bei beiden für eine dauernde Heilung der kurzen Beobachtungszeit wegen kein Gewähr zu leisten. —

Eine statistische Zusammenstellung wie die eben gegebene erreicht ihren Zweck, wenn wir, durch sie belehrt, in den Stand gesetzt werden, Fragen zu entscheiden, die bei der klinischen Beurteilung einer Geschwulst an uns herantraten. — Ich möchte noch einmal kurz die Hauptsachen zusammenfassen und die Tumoren

dabei einer Vergleichung in ihren klinischen Eigenschaften unterziehen, sowie auf einige differenzialdiagnostische Momente hinweisen, welche aus der vorliegenden Statistik hervorgehen.

Bei der Untersuchung einer mit einem Mammatumor behafteten Kranken werden wir in den meisten Fällen zunächst das Alter der Patientin in Betracht ziehen müssen. Wir haben die Erfahrung gemacht, dass die epithelialen Geschwülste mehr den höheren Altersstufen angehören und zu einer Zeit auftreten, wo das Bindegewebe, sei es aus Mangel an Nahrungszufuhr oder aus anderen Altersveränderungen seine Resistenzfähigkeit den epithelialen Elementen gegenüber verliert und wo zwischen beiden sich ein Missverhältnis einstellt. Die Geschwülste der Bindegewebsreihe kommen mehr bei jugendlichen, kräftigeren Individuen zum Ausbruch. Freilich haben wir hierin manche Ausnahmen zu beobachten Gelegenheit gehabt in Fällen, wo z. B. durch andere hinzutretende Umstände die Konstitution eine Schädigung erfahren hatte. Dieselben sind aber besonders für die Carcinome so selten, dass sie nicht ausreichen, die Regel zu entkräften. Unter den Sarcomen sind es die plexiformen, welche von der Norm abweichen und sich wie in vielen anderen Erscheinungen, so auch in der des Alters mehr an das Carcinom anschliessen. Die Fibrome, deren Durchschnittsalter 30,6 Jahre betrug, werden in der Mamma ebenso wie an anderen Stellen des Körpers meist in früheren Jahren gefunden und entstehen häufig schon mit der beginnenden Pubertät.

Folgen wir den anamnestischen Angaben, so hören wir wohl öfter von einer Geschwulsterblichkeit in der Familie der Kranken. Bei Carcinomen ist erfahrungsgemäss die Heredität öfter, selbst in ausgedehnten Verwandschaftsgraden beobachtet worden. Ueber das Sarcom und Fibrom bringen unsere Tabellen keine derartigen Angaben. Wir hören, dass die Geschwulst sich im Anschluss an einen Stoss oder Druck entwickelt habe. Für die differentialdiagnostische Beurteilung kann diese Aussage keinen Anhalt bieten, da einerseits sowohl bei Carcinomen als Sarcomen, ja in einem Falle auch bei einem Fibrome eine äussere Gewalt beschuldigt wurde, und wir uns andererseits über die Disposition, welche das Trauma schafft, noch keine bestimmte Vorstellung machen können. Bei den Carcinomen vermuteten wir, dass eine Narbenbildung, welche das Endresultat eines traumatisch veranlassten Entzündungsprozesses darstellte, den epithelialen Keimen den Boden zur Wucherung vorbereite, während wir bei den Sarcomen eine durch das Trauma gesteigerte Vasku-

larisation annehmen mussten, welche in den Gebilden des mittleren Keimblattes atypische Wucherungen veranlasste. In welchem Falle das eine oder das andere eintritt oder ob überhaupt beide Vorstellungen neben einander bestehen können, entzieht sich unserer Beurteilung.

Wir werden nach der Zeit des Entstehens, nach der Schnelligkeit des Wachstums und den mit denselben verbundenen Beschwerden fragen: Die Krebse wachsen relativ langsam, da ihre Proliferation abhängig ist von dem sie ernährenden Bindegewebe. Wachsen sie in dasselbe hinein oder vermögen sie durch irgend einen Reiz dasselbe zum Weiterwuchern zu veranlassen, so können sich ihre Ernährungsbedingungen und ihr Wachstum günstiger gestalten; entfernen sie sich aber zu weit vom Mutterboden, so finden sie nicht mehr die genügende Nahrung; sie degenerieren und zerfallen oder werden schliesslich von der wuchernden Bindesubstanz erdrückt und verändern sich skirrhös. Die Sarcome wachsen wegen ihres Gefässreichtums ungleich rascher; sie sind mehr den jüngeren Bindegewebszellen gleichzustellen, welche bei genügender Nahrungszufuhr unbeschränkt sich vermehren können (Lücke). Die Fibrome vermögen bei ihrer Zellarmut nur ganz langsame Fortschritte zu machen.

Schmerzen verursacht eine Geschwulst, wenn sie in ihrer Nachbarschaft liegende Nervenzüge drückt oder umwächst. Carcinome wachsen meist unter schmerzhaften Begleiterscheinungen, während Sarcome und Fibrome fast nie von Schmerzen gefolgt sind.

Das Verhalten des Tumors zur Umgebung im Allgemeinen ist diagnostisch sehr wichtig und bestimmt in der Mehrzahl der Fälle seinen gut- oder bösartigen Charakter. Fibrome und Adenome sind meist gegen das übrige Drüsengewebe abgekapselt verschieblich, die Sarcome in wenigen Fällen, die Carcinome niemals. Die letzteren wachsen meist mit zahlreichen Ausläufern in die Umgebung, infiltrieren diese und ziehen sie in das Bereich ihrer Wucherung. Fibrome, in deren Umgebung eine chronische interstitielle Mastitis bestand, haben öfter mit ihnen zur Verwechselung geführt.

Auch die Beteiligung der Haut und der Unterlage kann für die Beurteilung der Geschwulst verwertet werden. Carcinome waren in vielen Fällen mit beiden verwachsen, Sarcome nur ganz selten, Fibrome niemals.

Ulcerierte Tumoren tragen fast immer den Stempel der Malignität. Ektatische Venen in der Haut weisen auf eine Kompression der tieferen venösen Abflussgebiete hin und müssen in der Mehr-

zahl der Fälle den Verdacht auf eine bösartige Geschwulst erwecken.

Die Gestalt der Neoplasmen ist knollig kugelig bei den Carcinomen, oft vielhöckerig bei den Sarcomen, eirund, selten mehrgestaltig bei den Fibromen.

Die Konsistenz findet man bei den Sarcomen elastisch weich, öfter circumscript fluktuierend; hart bei den Fibromen und dem Faserkrebs; dazwischen etwa steht mit einer Neigung zu den letzteren das Carcinom in seiner gewöhnlichen Form.

Die Infiltration der Lymphdrüsen kommt bei den Krebsen fast ausnahmslos schon frühzeitig vor, bei den Sarcomen nur ganz selten, da diese meist die venösen Blutbahnen als Transportwege für ihre Keime wählen. Wenn sie sich trotzdem bei dem Sarcom vorfindet, so ist sie erst ganz spät aufgetreten, ein Faktum, welches man meist aus den anamnestischen Angaben konstatieren kann und trägt dann nicht den Charakter einer inficierten, sondern einer sympathischen Drüsenschwellung.

Eine Ausnahmsstellung in vielen Beziehungen nehmen die Angiosarcome ein. Sie nähern sich klinisch den Carcinomen, was das Alter der Patientinnen, die Langsamkeit des Wachstums und die Infiltration der Haut betrifft und schliessen sich mehr den Erscheinungen der Sarcome an in Bezug auf die Konstitution der Kranken, auf die Verschieblichkeit des Neoplasmas auf der Unterlage und das Freisein der Achseldrüsen. In den meisten Fällen bleibt wohl vorläufig noch eine sichere Diagnose derselben dem Mikroskopiker überlassen.

Die Therapie hat aus den vorbesprochenen Erfahrungen schon längst ihre Schlüsse gezogen. Ihr Bestreben ist es, gutartige Tumoren mit möglichster Schonung alles Gesunden zu excidieren; ihre Aufgabe aber muss es sein, bei der Diagnose auf eine Malignität der Geschwulst radikal alles zu entfernen, was krank und verdächtig erscheint, und weder mit der Haut noch mit der Umgebung zu sparen, sondern sich bei der Exstirpation des Tumors weitab im Gesunden zu halten; aber bei unabgrenzbarem Uebergreifen auf die Nachbarschaft und bei dem Vorhandensein innerer Metastasen das Messer aus der Hand zu legen und der Patientin nicht durch eine resultatlose Operation die letzten Tage ihres Lebens zu verkümmern.

Anhang. Krankheitsfälle.

A.

Carcinome.

	Name Alter Stand.	Aufenthaltszeit.	Anamnese: Heredität, Geburten, Mastitis, Trauma, Entstehungszeit, Wachstum, Schmerzen.	Status praesens: Allgemeinzustand, Lokalbefund, Metastasen.	Operation.	Klinische und path. anat. Diagnose.	Recidive.	Jetziger Zustand. Tod. Sektionsbefund.
1	Ries, Magd. 56 J. verh.	1877 13. I. 21. IV. 4. VII. 1. VIII. 29. XI 22. XII. 1878 30. III. 17. IV.	Keine Heredität. Menstruation im 16. Jahre 4mal geboren; selbst gestillt bei der I. Geburt (1845). Mastitis suppurativa dextra. Seitdem Verhärtung dieser Drüse. Seit 1 Jahre Wachsen der Geschwulst; Schmerzen.	Ziemlich guter Ernährungszustand. Hühnereigrosser Knoten in der rechten Mamma. Keine Drüsenschwellung.	13. I. 1877. Excision der Geschwulst ohne Entfernung der Mamma.	Carcinom. Tubulöses Carcinom bis dicht an die Haut heranreichend, von dieser nur durch eine schmale Zone hämorrhagisch imbibierten Bindegewebes getrennt.	I. Recidiv April 1877 in der Narbe. Excision. II. Juni 1877. Hühnereigross in der Mamma. Achseldrüsen rechts geschwollen. Leber vergrössert. Amputatio mammae partialis. Ausräumung der Achselhöhle. III. Nov. 1877. Hühnereigross in der Narbe. Excision des Knotens, bis auf d. Rippenperiost. IV. März 1878. Grosser Knoten am Sternum u. d. III. Rippe. Eine ganseigrosse Drüse in der Achselhöhle. Deutliche Kachexie.	† 12. Okt. 1878 an einem inoperabeln Recidiv in der Narbe.
2	Dörsam Kath., 44 J. verh.	1877 7. VII. 4. VIII.	6mal geboren; selbst gestillt. Seit 3 Monaten ohne bekannte Ursache Knoten in der r. Brust. Viel Schmerz.	In der R. Brust über der Mamilla ein apfelgrosser Knoten. Haut verschieblich, elast. Konsistenz. Einige kleine Drüsen in der r. Achselhöhle.	9. VII. 1877. Amputatio mammae mit Ausräumung der Achselhöhle. (5 Drü-	Acinöses Carcinom, medulare Form.		Befindet sich (lt. Nachricht v. 1. X. 87) vollkommen gesund. Kein Recidiv. Guter Er-

				sen). Lister-verband.				nährungszustand. Ausgiebige Gebrauchsfähigkeit des Armes der kranken Seite.
3	? Westheimer Cäcilie, 66 J., verh.	1877 28. VIII. 20. IX.	Hat nie geboren. Geschwulst seit 1 Jahre bemerkt, langsam gewachsen; ohne Schmerzen.	Leicht verschieblicher Knoten zwischen l. Mamma und Achselhöhle. In der Mamma derselbe Knoten: keine Drüsenschwellung.	28. VIII. 77. Ovaläre Excision der grossen Knoten. Lister-Verband.	Skirrhus mit kleinen zellgefüllten Alveolen. Daneben noch Partien normalen Drüsengewebes, in welches die Ausläufer der Faserpartien hineinstrahlen.	Febr. 83. Entstehung eines kleinen Knötchens in der Narbe in der Nähe der Axilla. Exstirpation 14. III. 83. (Mikroskopisch: derbes Skirrhus).	† 17. Okt 1883 »an der Wassersucht«.
4	Dexheimer Marie, 38 J., verh.	1877 16. X. 29. X.	Jan. 1877. Amputatio mammae dextr. wegen Carcinom.	Blasse Frau, im 6. Monat der Gravidität. In der Achselhöhle rechterseits 2 bohnengrosse Drüsen verschieblich.	18. X. 77. Exstirpation Lister-Verband.	Tubulöses, kleinzelliges Carcinom.		
5	Friedrich Kath. 54 J., verh.	1878 3. I. 26. I.	Hat nie geboren. Vor 3/4 Jahren bemerkte sie in der r. Brust einen Knoten, der anfangs langsam, zuletzt rascher wuchs; vor 3 Wochen aufbrach.	Kräftige Frau. In dem ob. äusseren Quadranten der r. Brust kastaniengrosser exulcerierter Tumor. Drüsen nicht nachweisbar vergrössert.	4. I. 78. Amputatio mammae mit Ausräumung der Achselhöhle Lister-Verband.	Tubulöses Carcinom. Eingesprengte Herde in den Musc. pect.	Sept. 78. Recidiv in der Narbe. Exstirpiert. Bald darauf carcinomatöse Metastase in der Halswirbelsäule mit hochgradigen Occipitalneuralgien u. Lähmungen.	† 16. III. 1879.
6	Haas Amalie, 44 J., verh.	1878 9. IV. 28. IV.	Hat 2mal geboren, selbst gestillt beiderseits. Juli 1877.	Schwächliche Frau. R. Brust kleiner als die l., enthält einen derb-platten	10. IV. 78. Amputatio mammae mit	Derber Skirrhus mit breitem Bindege-		† 28. IV. 1878 an Erysipel und doppelseitiger

	Name Alter Stand.	Aufenthaltszeit.	Anamnese: Heredität, Geburten, Mastitis, Trauma, Entstehungszeit, Wachstum, Schmerzen.	Status praesens: Allgemeinzustand, Lokalbefund, Metastasen.	Operation.	Klinische und path. anat. Diagnose.	Recidive.	Jetziger Zustand. Tod. Sektionsbefund.
			Schmerzloser hühnereigrosser Knoten in der r. Brust. Seit März 1878 Knötchen in der Haut.	höckerigen Tumor mit d. M. pectoralis verwachsen. Mammilla eingezogen. Zahlreiche Knötchen in der Haut. Eine Achseldrüse fühlbar.	Ausräumung der Achselhöhle. Wunde linear vereinigt. Thymolverband.	websfachwerk, nur wenigen mit Zellen gefüllten Alveolen.		Pneumonie. Sektion: Metastasen in den Achseldrüsen der r. Lunge, Pleura und Leber. Lungenödem, Atelectase der unteren Lungenlappen. Milztumor.
7	Schmitt Georgine, 64 J., verh.	1878 24. IV. 29. V. 14. XI. 15. XII.	Hat 1mal geboren. L. gestillt. Vor 3 Jahren Anschwellung der l. Brust. Seit 4 Wochen rasch sich vergrössernd.	Mässig gut genährt. L. Brust bedeutend vergrössert, mehrere grössere konfluierende Knoten; verschieblich Haut an einzelnen Stellen verwachsen. L. Achseldrüsen vergrössert.	26. IV. 78. Amputatio mammae mit tiefer Achselhöhlenausräumung. Lister-Verband.		Juli 1878. Recidiv in der Narbe, das sich bis Nov. 78 auf einen grossen Teil d. l. Torax erstreckt. L. Pleuritisches Exsudat.	† 15. XII. 1878. Carcinommetastasen in Pleura pulmonalis et costalis.
8	Stotz Friederike, 66 J., verh. P.	1878 15. V. 27. V.		Schwächliche Frau. In der r. Brust ein hühnereigrosser u. l. e. haselnussgrosser Knoten. Achseldrüsen frei.	15. V. 78. Amputatio mammae Ausräumung der Achselhöhle, wobei keine Drüsen gefunden werden.	Grosszelliges acinöses Carcinom. Nur schmale bindegewebige Septa.	April 1882. Recidiv in d. r. Axilla. Exstirpation 12. VII. 82. Pat. hat sich seit der letzten Operation sehr erholt.	† 1882 an Erscheinungen von Gehirnembolie.

9	Morasch Christine, 52 J., verh.	1878 6. VIII. 24. X.	4mal geboren. Seit 3 Jahren rasch zunehmende Geschwulst in der l. Brustdrüse; schmerzlos.	Gut genährte Frau. Ganze linke Mamma vergrössert induriert. Haut nicht verschieblich, mit zahlreichen Knötchen durchsetzt. Achseldrüsen mit ergriffen.	Lister-Verband. 8. VIII. 78. Amputatio mammae. Zahlreiche Knoten im Pectoralis. Ausräumung der Achselhöhle. Grosser Defekt. Lister-Verband.		Jan. 79. Recidiv in der Haut, den Stichkanälen, im Muskel u. d. Supraclaviculardrüsen. Excision der erkrankten Partien. März 79. inoperables Recidiv in d. Haut.	† Frühjahr 1880.
10	Fink Katharine 50 J., verh.	1878 19. IX. 27. X. 1879 13. I. 22. II.	Hat 6mal geboren. Vor 6 Monaten nussgrosser harter Knoten in der r. Brust. Wuchs rasch, ulcerierte nach Applikation feuchter Umschläge. Seit 6 Wochen Supraclaviculardrüsen ergriffen.	In der r. Mamma ein faustgrosser Knoten, auf der Unterlage verschieblich, ulceriert. Supraclaviculardrüsen geschwollen. Nach der Achselhöhle zu läuft ein harter Strang. Achseldrüsen selbst frei.	23. IX. 78. Amputatio mammae mit Entfernung der Supraclaviculardrüsen.	Tubulöses grosszelliges Carcinom mit zentralem käsigem Zerfall in den einzelnen Zapfen	Okt. 78. Recidiv in der Narbe, vereitertes Drüsenrecidiv über der Clavicula mit dieser u. der Haut verwachsen. — 13. I. 79. Operation des Recidiv. Kurz darauf Recidiv in d. Supraclaviculardrüsen.	† 2. Juli 1879.
11	Gernsheim, 60 J., verh.	1879 10. II. 4. III.		In der l. Brustdrüse ein apfelgrosser derbhöckeriger Knoten. Achseldrüsen ergriffen.	11. II. 79. Amputatio mammae mit Ausräumung		Sommer 79. lenticuläres Recidiv in der ganzen l.	† 22. Febr. 1880.

	Name Alter Stand.	Aufenthaltszeit.	Anamnese: Heredität, Geburten, Mastitis, Trauma, Entstehungszeit, Wachstum, Schmerzen.	Status praesens: Allgemeinzustand, Lokalbefund, Metastasen.	Operation.	Klinische und path. anat. Diagnose.	Recidive.	Jetziger Zustand. Tod. Sektionsbefund.
					der Achselhöhle. Lister-Verband.		Thoraxseite.	
12	Lang Elise, 47 J., verh. P.	1879 21. IV. 8. V.	Hat 5mal geboren. Herbst 78. Stoss gegen die l. Brust. Sofort Schmerz u. Entstehen eines kleinen Tumors daselbst. Seit Jan. 79 rasch gewachsen.	In der l. Mamma ein faustgrosser derber gut verschieblicher Tumor. In der Achselhöhle eine nussgrosse Drüse.	22. IV. 79. Amputatio mammae Ausräumung der Achselhöhle. Lister-Verband.	Beginnendes tubulöses Carcinom. Umgebung entzündlich, kleinzellig, infiltriert.		
13	Fendrich Elisabeth, 53 J.	1879 20. V. 3. VI.	Frühjahr 1878 Schmerzen in d. l. Brust. Juni 1878 daselbst kleine Härte, langsames Wachstum. Seit 8 Wochen zunehmende Abmagerung.	In der l. Brustdrüse e. in der Mitte ein sehr harter hühnereigrosser höckeriger verschieblicher Tumor. Haut fest verwachsen. Achseldrüsen beiderseits vergrössert.	20. V. 1879. Amputatio mammae ohne Entfernung der Achseldrüsen Lister-Verband.		»Ist nach Verlassen des Spitals nie wieder ganz gesund geworden, war meist bettlägerig.«	† 22. Febr. 1880.
14	Kompf, 72 J., verh. P.	1879 4. VI. 22. VI.	Seit 1 Jahre Schwellung der r. Achseldrüsen. Febr. 79. Kleiner Knoten in der r. Mamma.	Gesund aussehende Frau. In der r. Mamma unterhalb der Mammilla ein harter, verschieblicher, mit der eingezogenen Haut verwachsener Knoten. R. Axillardrüsen derb geschwollen.	9. VI. 1879. Amputatio mammae mit Ausräumung der Achselhöhle. Lister-Verband.	Tubulöses Carcinom grosszellig.		
15	Pertzdorf Kath., 48 J. verh.	1879 26. VI. 26. VII.	Hat 7mal geboren, selbst gestillt. Bei der 2. Geburt eite-	Kräftige Frau. R. Mamma nach aussen oben verzogen. Warze eingesunken. Im	27. VI. 79. Amputatio mammae	Skirrhus.	Kein Recidiv.	† 21. Febr. 1881. am Typhus.

			rige Mastitis R. Vor 3 Jahren in d. alten Narbe kleiner harter Knoten, der verschwand. Frühjahr 1879. Schmerzen in der r. Brust. Geschwulstbildung, Rötung, Ulceration.	r. ob. äusseren Quadranten ein 4 cm langer, 1 cm breiter ulcerierter eiternder Knoten. Achseldrüsen frei.	ohne Achseldrüsen. Lister-Verband.			
16	Schneider Kath., 73 J., verh.	1879 3. VIII. 26. VIII.	Hat 4mal geboren. Vor 32 Jahren eine Mastitis dextra, welche einen Knoten hinterliess, der seit $^3/_4$ Jahren wuchs, vor 4 Wochen exulceriert.	Abgemagerte Frau. An der Innenseite der r. Brust ein kindskopfgrosser, harter, knolliger Tumor. Haut verwachsen. In der Mitte eine blutende Ulceration. Achseldrüsen infiltriert.	4. VIII. 79. Amputatio mammae viel vom M. pectoralis mitentfernt. Ausräumung der Achselhöhle. Lister-Verband.		»Nach Verlassen des Spitales hat sich kein Recidiv bei der Patientin gezeigt.«	† 30. Aug. 1880. »an Altersschwäche.«
17	Bohrmann Rebekka, 69 J., verh. P.	1879 16. X. 13. XI.	Mehrmals geboren. Seit 1 Jahre harter Knoten im ob. äusseren Quadranten der l. Mamma.	Pat. von pastösem Aussehen. Im ob. äusseren Quadranten der l. Mamma ein apfelgrosser, leicht verschieblicher, unregelmässiger Tumor mit der Haut verwachsen. Mammilla eingezogen. Achseldrüsen nicht vergrössert. Schmerzen im l. Arm.	21. X. 79. Amputatio mammae mit Ausräumung der Achseldrüsen. (2 kleine der Vena axill. ausnützende.) Lister-Verband.	Skirrhus an einzelnen Stellen noch ziemlich zellreich.	Herbst 81. Inoperables Recidiv in der Narbe d. Supraclavicular u. Cervicaldrüsen.	† Febr. 1883.
18	Bartholomä Marie. 70 J., verh.	1879 17. X. 5. XI.	Febr. 79. Haselnussgrosser Knoten, harter Tumor an der r. Mamma. Nicht schmerzhaft. Vor 5 Wochen ulceriert.	Gutes Aussehen. Im ob. äusseren Quadranten der r. Mamma ein kleinapfelgrosser, derber, verschieblicher Tumor. Achseldrüsen mit ergriffen.	18. X. 79. Amputatio mammae Achseldrüsen mitentfernt. Listerverb.	Derber Skirrhus.	Jan. 1880. Recidiv in der Narbe nicht operiert worden; Sommer 1880.	† 23. Jan. 1881.

	Name Alter Stand.	Aufenthaltszeit.	Anamnese: Heredität, Geburten, Mastitis, Trauma, Entstehungszeit, Wachstum, Schmerzen.	Status praesens: Allgemeinzustand, Lokalbefund, Metastasen.	Operation	Klinische und path. anat. Diagnose.	Recidive.	Jetziger Zustand. Tod. Sektionsbefund.
							Knochenmetastasen im l. Unterschenkel, dann allgemeine Knochencarcinose.	
19	Schwarzenberg Pauline, 50 J., verh. P.	1879 18. X. 16. XI.	Vor ½ Jahre kirschgrosser, harter Tumor in der l. Brust verschieblich. Wuchs in d. letzten Zeit rasch, wurde schmerzhaft, abscedierte vor 6 Wochen.	In der l. Mamma ein mannsfaustgrosser, knolliger, von geröteter Haut überzogener Tumor fühlbar. Daneben mehrere derbe Knollen. Eitert aus einer Incisionswunde. Achseldrüsen vergrössert.	30. X. 79. Amputatio mammae mit Ausräumung der Achselhöhle.			
20	Hild Christine, 47 J., verh.	1879 6. XI. 18. XII.	Hat 6mal geboren. Selbst gestillt. Bei der letzten Geburt v. 6 Jahren schmerzhafter, verschieblicher, kastaniengrosser Knoten in d. r. Mamma. Langsam gewachsen. Zuletzt Anästhesien im r. Arm und Fingern.	R. Brustdrüse derb, auf der Unterlage verschiebbar, mit der Haut verwachsen. Achseldrüsen infiltriert. Supraclaviculardrüsen hart und derb. In der l. Mamma gleichfalls mehrere sehr harte Knollen von Wallnussgrösse. Achseldrüsen l. gleichfalls infiltriert.	7. XI. 79. Amputatio mammae dextrae. Exstirpation der Achseldrüsen Drüsenpakete in der Clavicular-gegend nicht entfernt. Lister-Verband.	Tubulöses Carcinom, kleinzellig. Achseldrüsen ebenso.	Jan. 1880. Recidiv in der Narbe u. der Achselhöhle, welches ihr Arzt für inoperabel erklärte	† Mitte Febr. 1880.
21	v. Günderrode	1879 18. XI.	Vor 2 Jahren bildete sich am ob. äusseren	Gutgebaute kräftige Frau. In der r. Brust ein hühnereigros-	20. XI. 79. Amputatio	Kleinzelliges tubulöses	Nov. 1880. Recidiv in d.	† Mai 1882. Metastasen in

	Ida, 65 J., verh. P.	16. XII. 1881 29. XI. 22. XII.	Quadranten der r. Mamma eine kleine Warze. bald in der Umgebung 5 kleinere. Aetzung, Exulceration. Ausbildung eines hühnereigrossen Tumors.	ser Tumor, der pilzförmig das Niveau überragt, exulceriert ist, auf der Unterlage verschieblich. Achseldrüsen nicht vergrössert. R. Arm leicht ödematös, schmerzhaft.	mammae mit Herausnahme der Achseldrüsen. Lister-Verband.	Carcinom.	Achseldrüsen R. Exstirpation. Juli 1881. Recidiv in der alten Narbe, Nov. 81. Inoperable Knoten in der Haut um die Narbe.	der Pleura.
22	May Amalie, 44 J., verh. P.	1880 19. I. 31. I.	Hat 8mal geboren. Jüngstes Kind 6 J. alt. Vor 4 Jahren Entstehung einer schmerzhaften Härte in der l. Brust. Seit ¼ Jahr Achseldrüsenschwellung.	Mässig kräftige Frau. Neben der Mammilla der l. Brust ein kleinapfelgrosser mit der Haut verwachsener Tumor. L. Achseldrüsen vergrössert	20. I. 80. Amputatio mammae mit Ausräumung der Achselhöhle. Lister-Verband.		Kein Recidiv.	Befinden sehr gut. Gebrauchsfähigkeit des Armes vorzüglich. (Bericht 20. XI. 1887).
23	Kranz 56 J., verh. P.	1880 29. IV. 19. V.	Hat 4mal geboren, selbst gestillt. Vor 3 Jahren Eintritt des Klimacterium, seitdem kleiner, langsam wachsender Tumor in der l. Brust bemerkt.	Gut genährte Frau. Im inneren ob. Quadranten der l. Mamma ein derber, leicht verschieblicher Tumor. Achseldrüsen frei.	30. IV. 80. Amputatio mammae ohne Ausräumung der Achseldrüsen Lister-Verband.	Acinöses Carcinom.	17. III. 82. In der hinteren Hälfte d. os parietale dextr. eine halbhühnereigrosse derbe Geschwulst. Das linke Bein schwach. Kein lokales Recidiv. Sept. 82. Knochencarcinom des l. Oberschenkels.	† 18. Juni 1883.

	Name Alter Stand.	Aufenthaltszeit.	Anamnese: Hereditität, Geburten, Mastitis, Trauma, Entstehungszeit, Wachstum, Schmerzen.	Status praesens: Allgemeinzustand, Lokalbefund, Metastasen.	Operation.	Klinische und path. anat. Diagnose.	Recidive.	Jetziger Zustand. Tod. Sektionsbefund.
24	Biermann Julie, 42 J., verh. P.	1880 1. V. 1. VI.	Eine Schwester † an Ovarialcarcinom, eine zweite Schwester † an Magencarcinom, eine Tante litt an doppelseitigem Brustkrebs. Hat nie geboren. Weihnacht 79 in der l. Brust, wohin sie ein Korsettknopf längere Zeit gedrückt hatte eine kleine langsam wachsende Härte.	Kräftig gut genährte Frau. Im ob. inneren Quadranten der l. Mamma ein hühnereigrosser, harter, verschieblicher Knoten. Achseldrüsen nicht vergrössert fühlbar.	2. V. 80. Amputatio mammae Ausräumung der Achselhöhle unterlassen. Lister-Verband.	Tubulöses Carcinom mit starker Bindegewebsentwickelung.	Kein lokales Recidiv. April 87. Pneumonie. Kurz darauf exsudative Pleuritis. Leberknoten. Ascites.	† Juni 1887. Bei der Sektion: Carcinomknoten in der Lunge, Pleura und der Leber.
25	Neuert Karoline, 52 J., verh.	1880 3. V. 4. VI.	2 Fehlgeburten. Nie gestillt. Vor 1½ Jahren haselnussgrosser Knoten in der r. Mamma. Nach und nach Auftreten neuer Knoten. Seit 6 Wochen Exulceration der grössten. Seit 3 Tagen Abscess in der rechten Achselhöhle.	Schwächliche Frau. R. Mamma in ein Convolut derber bis faustgrosser mit der Haut verwachsener Knoten verwandelt Ueber der Mammilla ein markstückgrosses Geschwür. Achseldrüsen bis Bohnengrösse geschwellt. Wenig Schmerz.	12. V. 80. Amputatio mammae mit Wegnahme der ob. Pectoralisschicht. Ausräumung der Achselhöhle. Lister-Verband.	Tubulöses Carcinom bis dicht unter die Haut gehend. Wenig Bindegewebe.		† 25. Juli 1881.
26	Korn Karoline, 62 J.,	1880 12. V. 26. V.	Hat 3mal geboren. Selbst gestillt. Seit 1 Jahre kleines, har-	Robuste Frau. Im inneren ob. Quadranten der r. Mamma ein harter hühnerei-	15. V. 80. Amputatio mammae	Tubulöses Carcinom mit scirrhösen		Bekam von der Wunde ausgehend am 5.

	verh. P.		tes, schmerzloses Knötchen in der r. Mamma. Langsames Wachstum. Vor 14 Tagen exulceriert.	grosser, auf der Unterlage verschieblicher, mit der Haut verwachsener Tumor. In dessen Mitte eine c. Pfennigstück grosse Exulceration. Achseldrüsen nicht ergriffen.	Entfernung einer rabenkieldicken, mit Geschwulstmassen thrombosierten Vene, welche nach der Achselhöhle gieng. Ausräumung der Axilla. Lister-Verband.	Partien.	Tage nach der Operation ein Erysipel. † 26. Mai 1880 an erysipelatöser Phlegmone der r. Thoraxseite.
27	Wolf Karoline, 47 J., verh. P.	1880 27. V. 23. VI.	3mal geboren. Nie gestillt. Im letzten Wochenbett, vor 7 Monaten Entstehung eines harten Knotens in der r. Mamma, rasch wachsend Eine Incision ergab Blut. Bald darauf Bildung eines zweiten Knotens, endlich Verhärtung der ganzen Mamma. Viel Schmerzen. Abmagerung.	Blasse magere Frau. R. Mamma vergrössert; in toto von einer harten, leicht verschieblichen, mit der Haut verwachsenen Geschwulstmasse eingenommen. 2 Achseldrüsen vergrössert, eine davon ulceriert, eine zweite zeigt deutliche Fluctuation.	30. V. 80. Amputatio mammae mit Ausräumung der Achselhöhle Lister-Verband.	Acinöses Carcinom grosszellig mit Verkäsung in den Centren der Alveolen.	
28	Schwab Karoline, 49 J., verh.	1880 2. VI. 11. VII.	Hat 4mal geboren, selbst gestillt. Vor 3 Jahren an der l. Brust eine hirsekorngrosse Warze. Seit Okt. 79 wuchs dieselbe, vereiterte u.	Ueber der l. Mammilla eine ulcerierte Stelle im verhärteten Gewebe. Nach aussen ein nussgrosser subkutan verschieblicher Knoten. Linksseitige Acheldrüsenschwellung.	5. VI. 80. Amputatio mammae mit Ausräumung der Achselhöhle. Obere Pectoralisfa-	Skirrhus mit spärlichen Carcinomzellennestern.	

	Name Alter Stand.	Aufenthaltszeit.	Anamnese: Heredität, Geburten, Mastitis, Trauma, Entstehungszeit, Wachstum, Schmerzen.	Status praesens: Allgemeinzustand, Lokalbefund, Metastasen.	Operation	Klinische und path. anat. Diagnose.	Recidive.	Jetziger Zustand. Tod. Sektionsbefund.
			griff auf die Umgebung über. Häufige Blutungen.			sern mit entfernt. Lister-Verband.		
29	Saal, 50 J., verh. P.	1880 14. VI. 26. VI.	Hat 4mal geboren, selbst gestillt. Im letzten Puerperium, vor 14 Jahren rechtsseitige Mastitis. Vor 5 Wochen schmerzhafter Knoten in d. r. Brust. Langsam wachsend.	Blasse Frau. Phthisis pulmon. Im unt. äuss. Quadranten der r. Brust ein hühnereigrosser verschieblicher mit der Haut nicht verwachsener Tumor. Achseldrüsen frei.	15. VI. 80. Amputatio mammae Achseldrüsen fett entfernt. Enthält keine Drüsen. Lister-Verband.	Tubulöses Carc. an einzelnen Stellen derbfaseriges Bindegewebsgerüst. In d. Achseldrüsen tubulöse Form.	März 1884. Haselnussgrosses Recidiv in der Narbe u. Entstehung eines Drüsenpaketes in der r. Axilla. Excision beider 17. X. 84. (Mikroskopisch Scirrhus).	
30	Rumpf Margarethe, 38 J., verh.	1880 11. VII. 1. VIII.	Hat 9mal geboren, selbst gestillt. Im letzten Wochenbett, vor 4 Monaten, heftige Schmerzen in der l. Brust. Entstehen eines harten stets wachsenden Tumors.	Magere Frau. Im ob. inneren Quadranten der l. Mamma ein harter, länglich ovaler Tumor; auf der Unterlage und gegen die Haut verschieblich. Schmerzhaft. In der l. Axilla mehrere Drüsen fühlbar.	16. VII. 80. Amputatio mammae Entfernung d. Achseldrüsen. Lister-Verband.	Derber Skirrhus.		
31	Grettmann Luise, 52 J.,	1880 30. VIII. 31.	Hat 1mal geboren, selbst gestillt. Seit 3 Jahren besteht oberhalb der Mam-	Magere Frau. Ueber der Mammilla der l. Brust ein wallnussgrosser verschieblicher Knoten.	1. VIII. 80. Amputatio mammae Ausräumung	Tubulöses Carcinom.	Recidiv in der Narbe u. der Axilla linkerseits am Ende	Juni 81. Recidiv in der Narbe und der Achselhöhle, auswärts

	verh.	VIII.	milla der l. Brust ein hartes, langsam wachsendes Knötchen. Seit 2 Mon. Achseldrüsen geschwollen.	3 Achseldrüsen zu fühlen. Sehr viel Schmerzen.	der Achselhöhle. Lister-Verband.	Nov. 80 aufgetreten, Ende Dezbr. operiert.	operiert. † 31. Mai 1888.
32	Joseph Johanna, 44 J., verh. P.	1880 8. VIII. 2. IX.	Hat 3mal geboren, selbst gestillt. Das letzte mal vor 10 J. Seit 3 Jahren in d. r. Mamma ein kleiner, langsam wachsender, sehr schmerzhafter Knoten.	Ziemlich gut genährte Frau. Im ob. äuss. Quadranten der r. Mamma sitzt ein wallnussgrosser mit der Haut verwachsener, verschieblicher, sehr harter Knoten. Achseldrüsen vergrössert.	9. VIII. 80. Amputatio mammae mit Ausschälung der Achseldrüsen. Lister-Verband.		Befindet sich vollkommen wohl; kein Recidiv. Kann den rechten Arm gut gebrauchen. (Bericht 15. X. 1887.)
33	Perpente Minna, 48 J., verh. P.	1880 14. XII. 25. XII. 1881 16. VII. 8. VIII.	Hat 2mal geboren, nie gestillt. Vor 2 Jahren zeigte sich in der l. Brust ein kleines Knötchen, langsam wachsend. Nach einer Incision soll es rascher gewachsen sein; seit 5 Monaten Achseldrüsenschwellung.	Mässig kräftige Frau. Im ob. äuss. Quadranten der l. Mamma ein hühnereigrosser, harter Geschwulstknoten. Haut fixiert. Mammilla eingezogen. In der Achselhöhle eine haselnussgrosse Lymphdrüse.	15. XII. 80. Exstirpation d. Geschwulst welche sich cystisch degeneriert erweist. Exstirpation der Lymphdrüsen, welche deutlich carcinomatösen Charakter tragen. Lister-Verband.	Recidiv März 1881. Rasch wachsender Tumor der l. Achselhöhle. Juli 81. Exstirpation des gänseeigrossen Knotens. Zwischen die Muskelfasern des Pectoralis hineingewuchert. 16. VII. 82. Exstirpation eines Recidivknotens in der l. Infraclaviculargegend. 6. III. 83. Inoperables	

	Name Alter Stand.	Aufenthaltszeit.	Anamnese: Heredität, Geburten, Mastitis, Trauma, Entstehungszeit, Wachstum, Schmerzen.	Status praesens: Allgemeinzustand, Lokalbefund, Metastasen.	Operation.	Klinische und path. anat. Diagnose.	Recidive.	Jetziger Zustand. Tod. Sektionsbefund.
34	Schwarz Kath., 34 J., verh.	1881 21. II. 17. III. 1881 22. VIII. 24. VIII.	Hat 1mal geboren. Selbst gestillt (bis vor 1 Jahre). Danach Schwellung der l. Mamma bei unregelmässiger Periode. Spätjahr 80 Abscedierung, viel Schmerzen.	Gut genährt, etwas blass. L. Mamma in toto in einen festen Tumor verwandelt; auf der Unterlage verschieblich. In der Gegend der Warze mehrere exulcerierte Knoten. Achseldrüsen vergrössert.	25. II. 81. Amputatio mammae Exstirpation der Achseldrüsen. Lister-Verband.	Exulceriertes Fibrom mit sekundär aufgetretenem Epithelium.	Recidiv in d. Narbe u. der l. Axilla. Recidiv Juni 81 in der Narbe. 23. VIII. 81. Exstirpation des nussgrossen schmerzhaften Knötchens Frühjahr 85. Inoperables Recidiv in der Narbe.	† März 1886.
35	Henkenius Therese, 46 J., verh. P.	1881 14. III. 31. III.	Hat 6mal geboren. Selbst gestillt, 2mal (vor 15 u. vor 10 J.) doppelseitige, eiterige Mastitis durchgemacht. Seit Aug. 1880 Schwellung u. Schmerzen in der l. Mamma. Dez. 80. Schwellung der l. Achseldrüsen.	Kräftige gut genährte Frau. In der l. Brustdrüse mehrere faustgrosse derbe Tumoren. Warze eingezogen. Haut nicht verschiebbar. In der l. Axilla ein hühnereigrosses, verschiebliches Drüsenpaket. Multiple Fibromyome des Uterus.	14. III. 81. Amputatio mammae mit Entfernung der Achseldrüsen. Lister-Verband.	Grossacinöses sehr grosszelliges Carcinom.	10. X. 81. Grosses Recidiv in der Narbe. Metastasen in der Wirbelsäule.	† 10. Nov. 81.
36	Spener Elise, 63J., verh.	1881 28. IV. 18. VI.	Grossmutter u. Mutter litten an Mammageschwülsten,	Kräftige Frau; ziemlich gesundes Aussehen. L. Mamma von einem über faust-	30. IV. 81. Amputatio mammae mit	Nekrotisierendestubulöses Carcinom.	Juli 1881. Inoperables Recidiv in der	† 29. Okt. 81. »An allgemeiner Infektion u.

			welche operiert wurden. Hat mehrfach entbunden, gestillt. Nov. 80. Nussgrosser Tumor in der l. Mamma. Langsam gewachsen. Keine Schmerzen.	grossen Tumor eingenommen, höckerig, hart, derb, mit der geröteten Haut verwachsen. In der l. Axilla ein Drüsenpaket.	Ausräumung der Achselhöhle. Lister-Verband.		Narbe und Achselhöhle exulceriert.	Inanition.«
37	Wolff Johanna, 53 J., verh. P.	1881 23. V. 13. VI.	Keine Heredität. Bemerkt seit Aug. 80 einen schmerzlosen, nussgrossen Tumor in der l. Mamma. Wuchs ziemlich rasch. Zunehmende Abmagerung.	Anämische Frau. Die ganze l. Mamma in einen derben faustgrossen Tumor verwandelt mit der Haut verwachsen, gegen die Unterlage verschieblich. Höckerige Oberfläche. Keine Achseldrüsen fühlbar.	24. V. 81. Amputatio mammae ohne Ausräumung der Achselhöhle. Lister-Verband.			
38	König Josefine, 45 J., verh. P.	1881 30. V. 25. VI.	Mutter an Mammacarcinom amputiert. Hat 3mal geboren Vor 16 Jahren abscedierende Mastitis. sin. Vor 3 Jahren Knoten in der l. Brust, schmerzhaft gewachsen.	Gut genährte gesund aussehende Frau. Im inneren ob. Quadranten der l. Mamma eine knollige, harte, hühnereigrosse Geschwulst mit der Haut verwachsen, auf der Unterlage verschieblich. Achseldrüsen undeutlich fühlbar.	1. VI. 81. Amputatio mammae geringe Verwachsung mit d. Muskel. Ausräumung der Achseldrüsen (2 Drüsen).	Tubulöses Carcinom.	2. Mai 82. Lentikuläres Recidiv seit 1½ Mon. um die Narbe.	
39	Müller Karoline, 58 J., verh.	1881 7. VII. 2. VIII.	Keine Heredität. Hat mehrfach geboren, nur vor 36 Jahren ihr ältestes Kind gestillt. Herbst 79. Hinter der Warze der r. Mamma ein kleines hartes Knötchen.	Gesund aussehende Frau. Im äusseren ob. Quadranten der r. Mamma mehrere harte Tumoren, Mamilla eingezogen. Haut verwachsen, auf der Unterlage verschieblich. In der r. Achselhöhle ein hühnereigrosser Drüsentumor.	8. VII. 81. Amputatio mammae mit Entfernung der ob. Pectoralisschichten. Ausräumung der Achselhöhle.			

	Name Alter Stand.	Aufenthaltszeit.	Anamnese: Heredität, Geburten, Mastitis, Trauma, Entstehungszeit, Wachstum, Schmerzen.	Status praesens: Allgemeinzustand, Lokalbefund, Metastasen.	Operation.	Klinische und path. anat. Diagnose.	Recidive.	Jetziger Zustand. Tod. Sektionsbefund.
			Jan. 81. Auftreten mehrerer Knoten, Schmerzen.		Lister-Verband.			
40	Schnepper Luise, 39 J., verh.	1881 11.VII. 6.VIII.	Keine Heredität. Hat nie geboren. Febr. 81. Knoten in der r. Brust, ziemlich rasch aber schmerzlos wachsend.	Die r. Mamma ist in einen faustgrossen, höckerigen, derben Tumor verwandelt der auf der Unterlage festsitzt, mit der Haut fest verwachsen ist. Ueber der ganzen Mamma in der Haut eine Menge linsengrosser Knötchen. In der Axilla 2 wallnussgrosse Drüsen.	14. VII. 81. Amputatio mammae mit Ausräumung der Achselhöhle. Grosser Hautdefekt. Lister-Verband.		Kein Recidiv.	† 27. Dez. 1881.
41	Hirsch Eleonore, 53 J., verh. P.	1881 20. VIII. 5. IX.	Keine Heredität. Vor 4 bis 5 Monaten hartes Knötchen in der l. Mamma, wuchs unter heftigen Schmerzen.	Gesund aussehende, kräftige, sehr fette Frau. Im inneren ob. Quadranten der l. Mamma ein hartes, wallnussgrosses Knötchen unter der eingezogenen Haut. Keine Drüsenschwellung.	22. VIII. 81. Amputatio mammae ohne Eröffnung der Axilla. Lister-Verband.			
42	Völker Karoline, 71 J., verh. P.	1881 1. XI. 12. XI.	Juni 81. Langsam wachsender, wenig schmerzhafter Knoten in der r. Mamma.	Gut genährt, gesund aussehend. In der r. Brust unter der Mammilla ein eigrosser, verschieblicher, harter Knoten. Haut darüber verdünnt, nicht mit ihr verwachsen. Achseldrüsen frei.	1. XI. 81. Amputatio mammae partialis, ohne Ausräumung der Achselhöhle. Lister-Verband.		Kein Recidiv.	»Befindet sich ganz ausgezeichnet, kann den r. Arm ungehindert brauchen.« (Bericht 1. XII. 1887.)
43	Schaadt	1881	Keine Heredität.	Leidlich genährt. In der r.	9. XII. 81.	Skirrhus.	I. Recidiv.	† 7. Jan. 1885.

	Elise, 53 J., verh.	7. XII. 82. 2. I. 1882 14. VI. 28. VI. 1882 7. XII. 14. XII.	Hat 3mal geboren. Ende Oktober 81. Haselnussgrosses Knötchen in der r. Mamma, schmerzlos langsam vergrössert	Mamma oberhalb der Warze ein wallnussgrosser harter Tumor, auf der Unterlage verschieblich, mit der Haut nicht verwachsen. In der r. Achselhöhle einige kleine verhärtete Lymphdrüsen.	Amputatio mammae mit Entfernung der axillaren Lymphdrüsen. Lister-Verband.	April 82. Knötchen in der Narbe. Cystisch degeneriert; im Juli entfernt. II. Recidiv. Dez. 82. Knötchen kirschgross in der Achselhöhle cystisch degeneriert. Exstirpiert. Später kein sichtbares Recidiv.	»An Hirnschlag.«
44	Osberger Klara, 66 J., verh.	1881 15. XII. 1882 2. I.	Hat 2mal geboren. Selbst gestillt. R. Mamma immer grösser als die linke. Vor 3/4 J. schmerzhafte Vergrösserung der r. Mamma, allmähliche Ausbildung einer Härte in derselben.	Kachektisches Aussehen. In der r. Mamma ein derber, flacher, handtellergrosser Tumor verschieblich. In der r. Achselhöhle 3 harte Drüsen. In der l. Mamma eine mehr diffuse lappige Härte; in der l. Achselhöhle einige kleine harte Lymphdrüsen. Sensible und motor. Störungen im r. Arme.	21. XII. 81. Amputatio mammae dextrae mit Entfernung der Achseldrüsen. Lister-Verband.		7 Tage post. operat. Erysipel von der Wunde ausgehend. † 2. Jan. 1882. Sektion: Eiterige Infiltration der Weichteile der Brust und Axilla. Thrombose der Vena axil. sin. Metastasen in der l. Lunge u. Leber.
45	Benz Agnes, 58 J., ledig.	1881 22. XII. 1882 19. I.	Hat 1mal geboren. Vor 1/4 Jahr Knötchen in der r. Mamma. Mit viel Schmerzen langsam	In der r. Mamma ein gänseeigrosser Knoten verschieblich; mehrere kleinere in der Umgebung. Mit der Haut verwachsen, Warze eingezogen. Nach der r.	27. XII. 81. Amputatio mammae mit Ausräumung der Achsel-		† 19. Jan. 82. An Jodoformintoxication. Sektion: Eiterige Pleuritis.

	Name Alter Stand.	Aufenthaltszeit.	Anamnese: Heredität, Geburten, Mastitis, Trauma, Entstehungszeit, Wachstum, Schmerzen.	Status praesens: Allgemeinzustand, Lokalbefund, Metastasen.	Operation	Klinische und path. anat. Diagnose.	Recidive.	Jetziger Zustand. Tod. Sektionsbefund.
			wachsend.	Axilla geht ein fingerdicker Strang. In derselben selbst mehrere kleine Drüsen.	höhle. Jodoform-Verband.			Metastatische Carcinome in der Pleura costalis u. diaphragmatica, der Leber und der l. Achselhöhle. Eiterige Abscesse in der r. Niere. Dekubitus.
46	Nöther Friederike, 46 J., verh. P.	1881 25. X. 5. XI. 1884 28. IV. 10. V.	Keine Heredität. Hat nie geboren. Aug. 1881. Kleiner Knoten in der l. Mamma, nie schmerzhaft, langsam gewachsen.	Gut genährte Frau. In der l. Mamma 2 Querfinger oberhalb der Mammilla ein hühnereigrosser auf der Unterlage fest sitzender mit der Haut nicht verwachsener harter Knoten. Achseldrüsen frei.	25. X. 81. Excision des Tumors ohne Eröffnung der Achselhöhle Lister-Verband.	Tubulöses Carcinom.	Recidiv 28. IV. 84, taubeneigross in der l. Achselhöhle seit einigen Wochen bemerkt. Excision. Ende 84. Schmerzen in der l. Thoraxseite unterhalb des Skapula.	† 21. Febr. 1885. »An einer sehr akut verlaufenden Bronchitis.«
47	Gehrich, Kath., 50 J., ledig.	1881 26. X. 20. XI.	Keine Heredität. Hat 1mal geboren. Selbst gestillt. Vor 1 Jahre haselnussgrosse Infiltration in der l. Mamma. All-	R. Brust vergrössert. Im oberen äusseren Quadranten eine knollige Härte mit adhärenter geröteter Haut überzogen, an einer kleinen Stelle exulceriert, an 2 Stell. fluktuierend. Axillardrüsen	30. X. 81. Amputatio mammae Ausräumung der Achselhöhle, 3 ziem-	Kleinzelliges tubulöses Carcinom necrotisierend.		† 13. Juli 1883.

			mählich wachsend unter heftigen Schmerzen.	nicht geschwollen.	lich weiche carcinomatöse Drüsen. Lister-Verband.			
48	Glimm Sophie, 52 J., verh.	1882 27. III. 22. IV.	Hat 3mal geboren. Selbst gestillt. Keine Heredität. Bei der letzten Geburt vor 8 Jahren Schwellung der l. Brustdrüse, die zurückgieng. Vor 1 Jahre Ausbildung eines Knotens in derselben, d. schmerzlos wuchs.	Gesund aussehende, gut genährte Frau. In der l. Mamma über der Warze ein faustgrosser, verschieblicher, mit der Haut verwachsener Tumor. Haut gerötet, der Perforation nahe. Ein derber Lymphstrang verläuft nach den geschwollenen l. Achseldrüsen. L. Supraclaviculardrüsen fühlbar.	28. III. 82. Amputatio mammae mit Ausräumung der Achselhöhle u. Exstirpation der Supraclaviculardrüsen. Lister-Verband.	Tubulöses Carcinom.	März 83. Recidiv in der Narbe, exulceriert; später in der Achselhöhle. Operation von der Patientin verweigert.	† 23. April 84. »Ganz plötzlich.«
49	Weltz Christine, 46 J., ledig. P.	1882 15. IV. 13. V.	Eine Schwester an Carcinoma mammae operiert. Sie bemerkte vor 10 Wochen in der r. Brust ein hartes, langsam wachsendes, schmerzhaftes Knötchen.	Schwächlich gebaut. Im ob. äusseren Quadranten der r. Mamma ein flacher, kleinapfelgrosser Knoten, mit der Haut verwachsen, auf der Unterlage verschieblich. In der Achselhöhle mehrere harte Drüsen.	16. IV. 82. Amputatio mammae mit Entfernung der Achseldrüsen. Pectoralisfascie z. T. mit weggenommen. Lister-Verband.	Kleinzelliges tubulöses Carcinom. Achseldrüsen desgl.	Kein Recidiv.	»Befinden sehr gut. R. Arm etwas schwächer. Seit 1885 Menspause ohne Störung.« (Bericht 24. XI. 1887.)
50	Held Anna, 62 J., verh.	1882 28. IV. 15. V. 1883 30. IV. 26. V.	Hat 6mal geboren. Vor 28 Jahren im Puerperium linksseitige Mastitis purulenta. Stillte ihre anderen Kinder nur rechts, da die l. Brust keine Milch mehr gab.	Gut genährte kräftige Frau. Im inneren ob. Quadranten der l. Mamma eine faustgrosse, derbe, mit der Haut nicht verwachsene, leicht verschiebliche Geschwulst. Achseldrüsen frei.	29. IV. 82. Excision des Tumors ohne Eröffnung d. Achselhöhle. Lister-Verband.	Tubulöses weiches Carcinom.	Juni 1882. Schwellung u. Entstehung eines Tumors in d. r. Brust. Im ob. äuss. Quadranten der r. Mamma ein hühnerei-	† 26. Mai 1883. Infolge der II. Operation an Fettebmolien, Schluckpneumonie. Thrombose d. Vena subclavia. Sepsis. Fettnekrose.

	Name Alter Stand.	Aufenthaltszeit.	Anamnese: Heredität, Geburten, Mastitis, Trauma, Entstehungszeit, Wachstum, Schmerzen.	Status praesens: Allgemeinzustand, Lokalbefund, Metastasen.	Operation.	Klinische und path. anat. Diagnose.	Recidive.	Jetziger Zustand. Tod. Sektionsbefund.
			Aug. 81. Rasch wachsendes Knötchen in der l. Brust. Keine Schmerzen.				grosser Tumor. Achseldrüsen r. vergrössert. 4. V. 83. Amputatio mammae dextrae mit Ausräumung der Axilla.	Carc. Drüse in der l. Axilla.
51	Bach Marie, 55 J., verh.	1882 15. V. 18. VI.	Keine Heredität. Hat 5mal geboren. 3 Kinder selbst gestillt. Nov. 81. Tumor in der l. Mamma haselnussgross. Haut gerötet. 1 Woche danach Geschwulst in d. l. Achselhöhle. Oedem des l. Armes.	Gesund aussehende fette Frau. L. Mamma deutlich grösser als r. Nach aussen von der Mammilla daselbst eine diffuse verschiebliche Verhärtung. Haut verwachsen, ödematös. Ein breiter, harter Strang zieht in die Achselhöhle, deren Drüsen fühlbar vergrössert sind.	19. V. 82. Amputatio mammae mit Entfernung zahlreicher Drüsen, welche in der Achselhöhle und unter der Clavicula gelegen sind. Venen der Axilla in Carcinommasse eingebettet. Lister-Verband.		»Arbeitete nach ihrem Weggange auch mit dem l. Arme wieder. Okt 82. Oedem des l. Armes, grosse ausstrahlende Schmerzen. März 1883. Nach Aussage ihres Arztes Magencarcinom. Hochgradige Inanition.«	† 18. März 1883.
52	Böhmer Luise, 46 J., ledig.	1882 24. V. 29. VII.	Keine Heredität. Hat nie geboren. Seit 1 Jahr Ge-	Blass aussehend, spärlich genährt. Im inneren ob. Quadranten der r. Mamma ein faustgrosser, höcke-	25. V. 82. Amputatio mammae			† 17. Sept. 1882.

			schwulst in der r. Brust. Stechende Schmerzen. Seit 2 Wochen schneller gewachsen.	riger Tumor, der auf 3. bis 5. Rippe fest aufsitzt. In der r. Axilla eine hühnereigrosse Drüse. In der l. Mamma eine diffuse Verhärtung.	dextra mit Ausräumung der Achselhöhle. Lister-Verband.			
53	Fischer Wilhelmine, 54 J., verh.	1882 10. VII. 3. VIII.	Tuberkulose in der Familie. Hat nie geboren. Vor 1¼ Jahren bohnengrosser, derber, verschieblicher Knoten in der r. Mamma. Seit 1 Jahr gewachsen, vor 4 Mon. exulceriert.	Sehr gealterte Frau. Phthisis pulm. Im ob. äusseren Quadranten der r. Mamma ein hühnereigrosser, derber, auf der Unterlage fixierter Tumor, an einer Stelle mit der Haut verwachsen, exulceriert. In der r. Axilla eine haselnussgrosse Drüse.	12. VII. 82. Amputatio mammae mit Ausräumung der Achselhöhle. Lister-Verband.	»Dez. 82. Recidiv in der Narbe, später in der Achselhöhle. Ist nicht wieder operiert worden.«	† 10. Sept. 1883. »An einem Lungenleiden, welches sich hinzugesellte.«
54	Wilhelm Rosine, 66 J., verh.	1882 27. VII. 30. VIII.	Keine Heredität. Hat 2mal geboren. Vor 36 Jahren eine Mastitis lat. dextr. durchgemacht. Seitdem bestand in der r. Mamma immer eine Härte. Vor 1 Jahre zog dieselbe sich um die Mammilla zusammen,« wuchs rasch. Dez. 81. Schwellung der r. Achseldrüsen. Schmerzen.	Unter der Mammilla der r. Brust ein nussgrosser Knoten. Uebriges Mammagewebe geschwunden. Tumor mit der stark pigmentierten Areola verwachsen. In der r. Axilla 2 grosse Drüsentumoren.	31. VII. 82. Amputatio mammae mit Ausräumung der Achselhöhle. Lister-Verband.		† 21. Juli 1883.
55	Petri Sophie, 56 J., verh.	1882 4. XII. 22. XII.	Mutter † an Carcinom der Schilddrüse, Schwester an Magenkrebs. Hat 6 mal geboren. Selbst gestillt. Vor 8 Wochen	Magere Frau. Die l. Mamma in einen gänseeigrossen Tumor umgewandelt, der mit der Haut verwachsen, auf der Unterlage verschieblich ist; Mammilla eingezogen. In der l.	7. XII. 82. Amputatio mammae mit Entfernung der Achseldrüsen.	März 83. Doppelseitige exsudative Pleuritis. Nach Auskunft des	† Dez. 1883.

	Name Alter Stand.	Aufenthaltszeit.	Anamnese: Heredität, Geburten, Mastitis, Trauma, Entstehungszeit, Wachstum, Schmerzen.	Status praesens: Allgemeinzustand, Lokalbefund, Metastasen.	Operation.	Klinische und path. anat. Diagnose.	Recidive.	Jetziger Zustand. Tod. Sektionsbefund.
			Knoten in der l. Brust, langsames Wachstum, stechende Schmerzen.	Axilla ein wallnussgrosser Knoten.	Jodoform-Sublimat. Torfmull-Verband.		Ärztes Metastase in der anderen Brustdrüse.	
56	Oedel Gertrud, 62 J., verh.	1883 8. I. 26. II.	Mutter † an »Brustverhärtung«. Hat 2mal geboren, selbst gestillt. Litt häufig an tiefen Schrunden der Warze. Vor 1 Jahre derber Knoten in der l. Brust, wuchs allmählich. Wenig Schmerzen.	Magere blasse Frau. Die ganze l. Mamma eingenommen von einem faustgrossen derbhöckerigen Tumor, der auf der Unterlage verschieblich, mit der Haut allenthalben verwachsen ist. In der Achselhöhle ein nussgrosser Drüsentumor.	13. I. 83. Amputatio mammae mit Ausräumung der Achselhöhle. Pectoralisfascie mit entfernt. Jodoform-Sublimat-Torfkissen-Verband.	Tubulöses Carcinom.		
57	Ottmann Babette, 50 J., ledig. P.	1883 16. I. 5. II.	Keine Heredität. Hat nie geboren. Bei der Periode schwoll stets die l. Brust etwas mehr an. Vor 3 Monaten entwickelte sich eine Härte in der l. Brust. Die Warze zog sich ein. Ausstrahlender Schmerz i. d. l. Axilla.	Gut genährte blasse Frau. In den ob. und unt. äusseren Quadranten der l. Mamma eine diffuse Verhärtung. Leicht verschieblich; nach der Axilla zu zieht ein strangförmiger Fortsatz. Achseldrüsen frei.	17. I. 83. Amputatio mammae mit Ausräumung der Achselhöhle. Jodoform-Sublimat-Torfmull-Verband.	Derber Skirrhus.		† Herbst 1883.
58	Huber Christine, 54 J.,	1883 20. I. 4. II.	Hat 3mal geboren, 1mal abortiert. Häufig Schrunden an	Magere Frau. Vitium cordis. In der l. Mamma ein hühnerei-grosser Knoten, der mit einer von	22. I. 83. Amputatio mammae mit			

	verh. P.		der Brustwarze beim Stillen. Beim letzten Puerperium (v. 24 Jahren) linksseitige Mastitis purulenta. Seit 1 Jahre Stechen in der l. Brust, Ausbildung einer Geschwulst.	der früheren Mastitis herrührenden Narbe zusammenhängt. Warze eingezogen. Tumor im ob. äuss. Quadranten; auf der Unterlage verschieblich. Achseldrüsen frei.	Ausräumung der Achselhöhle (mehrere kleine Knötchen.) Jodoform-Torfmull-Verband.			
59	Michaeli Elisabeth, 63 J., verh.	1883 1. II. 17. III.	Phthise in der Familie. Hat 2mal geboren. Selbst gestillt. Vor 32 Jahren eine puerperale Mastitis sin. suppurat. Vor 1½ Jahren nussgr. Anschwellung in d. l. Brust; Schmerzen, Abmagerung.	Kachektische Frau. Phthisis pulmon. In der l. Mamma ein mannsfaustgrosser Tumor derb, leicht verschieblich. Mit der Haut verwachsen, fluktuiert an einer Stelle. In beiden Achselhöhlen geschwollene Lymphdrüsenpakete.	9. II. 83. Amputatio mammae mit Ausräumung der l. Axilla. Dauer-Verband.	Tubulöses Carcinom.		† Mai 1883.
60	Schönthaler Elisabeth, 46 J., verh.	1883 22. II. 19. III.	Hat 3mal geboren, selbst gestillt. Vor 3 Jahren Verhärtung der r. Brust, langsame Vergrösserung Seit 4 Monaten Schmerzen. Seit 1 Jahre Achseldrüsenschwellung r.	Blasse magere Frau. Grosse Struma. Die r. Brust eingenommen von einem faustgrossen mehrhöckerigen derben Tumor, auf der Unterlage verschieblich, mit der Haut ausgiebig verwachsen. Warze eingezogen. In der Haut nach der Axilla zu zahlreiche erbsengrosse Knötchen, in der Achselhöhle rechts mehrere bis wallnussgrosse Drüsentumoren. In der l. Achselhöhle ein hühnereigrosser Tumor. L. Brust frei.	24. II. 83. Amputatio mammae mit Ausräumung der r. Achselhöhle. Jodoform-Torfmullverband.	Grosszelliges tubulöses Carcinom. Umgebung kleinzellig infiltriert. Nekrotisierung in den Alveolen.		† Jan. 1885.
61	Stumpf Elisabeth,	1883 26. II.	Keine Heredität. Hat 8mal geboren,	Sehr fette Frau. Emphysem, Bronchitis. Im inneren ob. Quadran-	1. III. 83. Amputatio	Tubulöses Carcinom	Anfang April 1883. Recidiv	† Nov. 1884.

	Name Alter Stand.	Aufenthaltszeit.	Anamnese: Heredität, Geburten, Mastitis, Trauma, Entstehungszeit, Wachstum, Schmerzen.	Status praesens: Allgemeinzustand, Lokalbefund, Metastasen.	Operation.	Klinische und path. anat. Diagnose.	Recidive.	Jetziger Zustand. Tod. Sektionsbefund.
	56 J., verh.	7. IV.	selbst gestillt. Sept. 1882 in der l. Brust eine wallnussgrosse Geschwulst; wuchs langsam unter Schmerzen. Mitte Jan. 83. Achseldrüsenschwellung.	ten der l. Brust eine faustgrosse, derbe, verschiebliche, mit der Haut verwachsene Geschwulst an einzelnen Stellen fluktuierend. In der l. Achselhöhle ein kleinfaustgrosser verschieblicher Tumor.	mammae mit Ausräumung der Achselhöhle. Jodoform-Torfmullverband.	zentral zerfallend.	in der Narbe.	
62	Köhler Elise, 49 J., verh. P.	1883 27. II. 14. III.	Hat 2mal geboren, nicht gestillt. Im Klimakterium vor 4 Jahren, angeblich nach »Erkältung« Entstehung eines hühnereigrossen Knotens in der r. Brust. Derselbe blieb 3 Jahre lang unverändert, schrumpfte dann und wurde schmerzhaft.	Fette gesunde Frau. In der r. Mamma im unt. äusseren Quadranten ein hühnereigrosser derber verschieblicher Knoten. Warze eingezogen. Achseldrüsen durch das reichliche Fett nicht fühlbar.	28. II. 83. Amputatio mammae unter Mitnahme der Pectoralisfascie. Ausräumung der Achselhöhle (3 erbsengrosse Drüs.) Sublimattorfkissen.			
63	Fasolt Elise, 55 J., verh. P.	1883 7. III. 21. III.	Hat mehrmals geboren, selbst gestillt. Seit 1½ Jahren bestehende, langsam wachsende, zeitweise schmerzhafte Geschwulst in der l. Mamma.	Korpulente Frau. In der l. Brust ein harter, höckeriger, faustgrosser, verschieblicher Tumor. Haut nicht verwachsen. In der l. Axilla mehrere bis nussgrosse Drüsenschwellungen.	8. III. 83. Amputatio mammae mit Ausräumung der Achselhöhle Jodoform-Torfmull.			
64	Kuhn	1883	Hat 1mal vor 20	Blasse magere Frau.	14. III. 83.	Derber Skirr-	Seit Mitte	† 8. Nov. 1884.

	Elise, 44 J., verh. P.	13. III. 27. III. 17. IX. 1. X.	Jahren geboren, selbst gestillt. Hatte schon als Mädchen in der r. Brust einen kleinen Knoten. Jan. 83 begann es zu wachsen, exulcerierte vor 4 Wochen.	Im inneren ob. Quadranten der r. Mamma ein mit der Haut verwachsener, hühnereigrosser Tumor, der in Thalergrösse exulceriert ist. In der r. Axilla ein haselnussgrosser Knoten. Schmerzlos.	Amputatio mammae partialis. Ausräumung der Achselhöhle. Jodoform Lister-Verband.	hus. Achseldrüsen desgl. Recidiv, Skirrhus.	Aug. 83 bemerkt mehrere rasch wachsende Knoten in der Narbe. Ablatio mammae u. Excision d. Narbe. 19. IX. 83. Holzwollverb. Okt. 84. Brustst echen, Pleuritis exsudat. dextr.	Sektion: Metastasen in der r. Pleura.
65	Flörke Auguste, 36 J., verh. P.	1883 17. IV. 9. V.	Hat 4mal geboren, selbst gestillt, zuletzt vor 1½ Jahren. Beim Stillen des vorletzten Kindes (vor 7 Jahren) Mastitis. Im letzten Puerperium Entstehen eines nussgrossen Knotens in der r. Brust. Keine Schmerzen.	Ueber der Warze in der r. Mamma ein apfelgrosser, mit der Haut und der Unterlage verwachsener Tumor. In der r. Axilla eine nussgrosse harte Lymphdrüse.	18. IV. 83. Amputatio mammae mit Ausräumung der Axilla. Lister-Verband.	Grossacinöses kleinzelliges Carcinom.		
66	Süssmeier Agathe, 60 J., verh.	1883 23. IV. 31. V.	Hat 1mal vor 34 Jahren geboren, nicht gestillt. Puerperale Mastitis r. Vor 2 Jahren in der r. Mamma ein runder, harter, schmerzloser Knoten im inn. ob. Quadranten.	Gut genährt, gesund aussehend. Im inneren Quadranten der r. Mamma faustgrosse, mit der Haut als auch mit der Unterlage verwachsene Geschwulst. Mammilla eingezogen. In der r. Achselhöhle Drüsenpakete. Eine Supraclaviculardrüse fühlbar.	26. IV. 83. Amputatio mammae mit Ausräumung der Achselhöhle. Jodoform-Torfmull.	Skirrhus.		† 27. Juli 1883.
67	Heymann Rosalie,	1883 27. IV.	Hat 5mal geboren, nie gestillt. Seit 8	Blasse Frau. Die ganze r. Mamma von einem	27. IV. 83. Amputatio	Tubulöses Carcinom.		

	Name Alter Stand.	Aufenthaltszeit.	Anamnese: Heredität, Geburten, Mastitis, Trauma, Entstehungszeit, Wachstum, Schmerzen.	Status praesens: Allgemeinzustand, Lokalbefund, Metastasen.	Operation.	Klinische und path. anat. Diagnose.	Recidive.	Jetziger Zustand. Tod. Sektionsbefund.
	44 J., verh. P.	15. V.	Mon. rasch wachsende, schmerzhafte Geschwulst in der r. Mamma.	faustgrossen Tumor, der mit der Haut ausgiebig verwachsen ist. Mammilla eingezogen. Feste Adhäsion auf dem Pectoralis. In der Achselhöhle 2 grosse Drüsen.	mammae mit Ausräumung der Achselhöhle. Jodoform-Torfmull.	Achseldrüsen ebenso.		
68	Bender Marie, 43 J., verh.	1883 15. V. 3. VI.	Hat 4mal geboren, nie gestillt. Vor 4 Monaten ein kirschgrosses Knötchen in der r. Mamma, langsam wachsend. Keine Schmerzen.	Im Zentrum der r. Mamma ein eigrosser, harter, unebener, höckeriger Knoten mit der Pektoralisfascie verwachsen. Haut in grosser Ausdehnung adhärent, Mammilla eingezogen. Achseldrüsen r. vergrössert.	16. V. 83. Amputatio mammae Ausräumung der Achselhöhle. Jodoform-Torfmull.	Skirrhus mit stellenweise hyaliner Degeneration.	Jan. 1884. Mehrere Knötchen in der Narbe excidiert. Anfang April 1886 II. Recidiv in der Narbe, der Achselhöhle u. d. l. Brust.	† August 1887. »An Inanition.« »Heftige ischiatische Schmerzen, Verjauchung. d. Recidivtumoren u. der l. Brust.«
69	Kern Therese, 48 J., verh. P.	1883 19. VI. 1. VII.	Hat nie geboren. Vor 2 Monaten der ber Knoten in der r. Brust. Stechende Schmerzen.	Blasse, mässig genährte Frau. Im ob. äusseren Quadranten der r. Brust ein zitronengrosser, derber, glatter, empfindlicher Knoten. Haut verwachsen, auf der Unterlage verschieblich. Achseldrüsen frei.	21. VI. 83. Amputatio mammae mit Ausräumung der Achselhöhle (c. 10 linsengrosse Drüschen.) Dauer-Verband.	Skirrhus. Hyperplastische Lymphdrüsen in der Axilla.	Aug. 85. »Ikterus mit Leberschmerzen«.	
70	Kaufmann Sophie,	1883 21. VII.	Hat 3mal geboren, selbst gestillt. Seit 3 Monaten eine lang-	Blasse Frau. In der r. Brust gänseeigrosse, harte, verschiebliche Geschwulst	21. VII. 83. Amputatio mammae mit	Grosszelliges tubulöses Carcinom mit		Hat kein Recidiv (lt. Bericht vom 6. X. 87).

	46 J., verh.	18. VIII.	sam wachsende schmerzlose Geschwulst in der r. Mamma.	zentral gelegen, mit der Haut verwachsen, Mammilla eingezogen. In der r. Achselhöhle mehrere bohnengrosse Lymphdrüsen.	Ausräumung der Achselhöhle. Sublimat-Holzwollekissen-Verband.	Verkäsung in den Centren der Alveolen.		Kann den Arm der kranken Seite sehr gut brauchen. Ist »vollkommen gesund.«
71	Blodt, Elisabeth, 47 J., verh. P.	1883 31. VII. 15. VIII.	Hat 3mal geboren. Im 1. Puerperium (vor 23 Jahren) doppelseitige eiterige Mastitis. Seit 2 Jahren haselnussgrosser Knoten in der l. Brust, der seit 4 Wochen mit Schmerzen wuchs.	Magere kachektische Frau. Im Zentrum der l. Brust ein wallnussgrosser Knoten, mit der Haut verwachsen, Mammilla eingezogen, auf der Unterlage verschieblich. In der l. Axilla eine bohnengrosse Drüse.	1. VIII. 83. Amputatio mammae mit Ausräumung der Achselhöhle. Jodoform-Lister-Verband.			
72	Böckler Elisabeth, 42 J., verh.	1883 16. VIII. 24. IX.	Hat 3mal geboren, selbst gestillt. Phthise in der Familie. Mutter † an malignem Tumor des Rückens. Seit 1 Jahre ziemlich rasch wachsende Geschwulst in der l. Mamma.	Gut genährte Frau. Die l. Brust in einen kindskopfgrossen Tumor umgewandelt, der auf der Unterlage fest aufsitzt, mit der ödematösen Haut ausgedehnt verwachsen und an einer halbhandtellergrossen Stelle exulceriert ist. In der l. Axilla grosses Drüsenpaket.	20. VIII. 83. Amputatio mammae Wegnahme des infiltrierten M. pectoralis z. T. bis auf die Rippen. Ausräumung der Axilla. Dauer-Verband.	Skirrhus mit teilweise hyaliner Degeneration. Achseldrüsen tubulöse Form.	Okt. 83. Recidiv in der Narbe. Ist nicht operiert worden.	† 31. Mai 1884.
73	Pfälzer Hannchen 54 J., verh. P.	1883 17. IX. 1. X.	Hat 6mal geboren, nie gestillt. Seit 4 Monaten langsam wachsende schmerzlose Anschwellung in der l. Brust bemerkt.	Gut genährte Frau. Im ob. äusseren Quadranten der l. Mamma eine faustgrosse verschiebliche, mit der Haut verwachsene Geschwulst. In der l. Axilla mehrere Drüsen fühlbar.	18. IX. 83. Amputatio mammae. Pectoralisfascie mit entfernt. Ausräumung der Axilla. Dauerverbd.	Tubulöses Carcinom mit stellenweise nekrotisierenden Partien.		† März 1884.

	Name Alter Stand.	Aufenthaltszeit.	Anamnese: Heredität, Geburten, Mastitis, Trauma, Entstehungszeit, Wachstum, Schmerzen.	Status praesens: Allgemeinzustand, Lokalbefund, Metastasen.	Operation.	Klinische und path. anat. Diagnose.	Recidive.	Jetziger Zustand. Tod. Sektionsbefund.
74	Portius Anna, 49 J., verh. P.	1883 29. XI. 20. XII.	Hat nie geboren. Seit 7 Monaten Klimakterium. Vor 2 Jahren Stoss gegen die l. Brust. Vor 7 Monaten Entwickelung eines Knotens daselbst. Viel Schmerzen, seit 4 Wochen Einziehung der Warze. Schmerzen.	Fette, gut genährte Frau. In der ob. Hälfte der l. Mamma ein faustgrosser, derber, mit der Haut nicht verwachsener Tumor. In der Achselhöhle ein hühnereigrosses Drüsenpaket.	30. XI. 83. Amputatio mammae Eröffnung der Achselhöhle.	Tubulöses Carcinom Axillardrüsen desgl.	Jan. 84. Inoperables Recidiv in der Narbe rasch wachsend.	† 7. Febr. 1885.
75	Hauck Elisabeth, 65 J., verh.	1883 3. XII. 22. XII.	Hat 6mal geboren, selbst gestillt. Vor 1 Jahre bohnengrosse Anschwellung in der l. Brust. Seit 1½ Jahren Schmerzen. Seit ¼ Jahre exulceriert.	Blasse, ziemlich gut genährte Frau. Im ob. äusseren Quadranten der l. Brust eine handtellergrosse, platte, derbe, mit der Unterlage verwachsene, z. T. ulcerierte Geschwulst. Mammilla eingezogen In der l. Achselhöhle mehrere bohnengrosse Drüsen.	6. XII. 83. Amputatio mammae mit Ausräumung der Achselhöhle. Holzwolle-Dauerverband.	Skirrhus mit myxomatös degenerierten Partien. Achseldrüsen desgl.		† Okt. 1884.
76	Scheurich Karoline, 43 J., verh.	1883 4. XII. 23. XII.	Hat 4mal geboren, selbst gestillt. Im zweiten Wochenbett vor 14 Jahren rechtsseitige eiterige Mastitis. Seit 1 Jahre langsam wachsende schmerzhafte Geschwulst in der r. Brust.	Blasse Frau. Scoliose. Struma. Im inneren ob. Quadranten der r. Mamma ein apfelgrosser, mit d. Pectoralis u. der darüber liegenden Haut verwachsener Tumor. Harter Strang führt in die Achselhöhle, wo 2 erbsengrosse Drüsen fühlbar sind.	6. XII. 83. Amputatio mammae mit Ausräumung der Achselhöhle. Sublimat-Holzwolle-Verband.	Skirrhus mit ziemlich reichlichen Zellnestern.		† 16. Juli 1884.

77	Risten-part Freya, 55 J., verh.	1883 19.XII. 30.XII.	Hat nie geboren. Seit 5 Jahren Verhärtung der ganzen r. Brust. Seit mehreren Monaten Schrumpfen des Tumors. Leichte Schmerzen.	Schwächliche Frau. Kyphoskoliose. Im ob. äuss. Quadranten der r. Mamma ein nussgrosser verschieblicher derber Knoten, mit d. Haut fest verwachsen (»Krebsnabel«). In dem Gewebe beider Mammae fibröse derbe Stränge. In der r. Achselhöhle mehrere derbe Lymphdrüsen.	21. XII. 83. Amputatio mammae mit Ausräumung der Achselhöhle. Holzwolle-Dauer-Verband.	Skirrhus mit reichlich vorhandenen Zellnestern. Uebergangsform. Drüsen hyperplastisch.		»Befindet sich höchst befriedigend, kann den Arm der kranken Seite gut gebrauchen.« Kein Recidiv. (Bericht v. 9. X. 87).
78	Neureuther Anna, 55 J., ledig.	1884 31. I. 25. II.	Hat nie geboren. Im Klimakterium Juni 83. Entstehen eines harten wallnussgrossen Knotens in der l. Mamma. Ziemlich rasches Wachstum. Viel Schmerzen.	Kräftige, gesund aussehende Frau. Zentral in der l. Mamma ein faustgrosser, harter, derber, verschieblicher Tumor. Mammilla eingezogen. In der l. Axilla 2 Drüsenpakete.	4. II. 84. Amputatio mammae Entfernung fast des ganzen Pectoralis, da derselbe v. zahlreichen Carcinomknötchen durchsetzt ist. Ausräumung der Axilla. Dauer-Verband.	Skirrhus mit hyaliner Degeneration.		† 20. Aug. 85.
79	Marx Jette, 53 J., verh.	1884 8. II. 27. II.	Hat 6mal geboren, selbst gestillt, nie Mastitis. Seit 6 Wochen schmerzlose Geschwulst in der r. Brust.	Gesundes Aussehen, gute Ernährung. Die ganze r. Mamma in einen faustgrossen verschieblichen Tumor verwandelt. Mammilla eingezogen. In der r. Axilla mehrere Drüsen.	8. II. 84. Amputatio mammae mit Ausräumung der Achselhöhle. Holzkissenverb.		Kein Recidiv.	»Allgemeinbefinden sehr gut, kann den r. Arm beschränkt gebrauchen«. (Bericht 2. Dez. 1887.)
80	Gundelwein Luise, 48 J., verh.	1884 12. II. 8. III.	Hat nie geboren. Vor 1¼ Jahren Sturz auf der Treppe und Stoss gegen die l. Mamma. 4 Wochen	Gesundes Aussehen. Im unt. äuss. Quadranten der l. Mamma ein eigrosser, unebener, verschieblicher, harter Tumor. Haut wenig verwachsen. Mam-	15. II. 84. Amputatio mammae mit Exstirpation der Drüsen-	Grosszelliges grossalveol. Carcinom mit fettigem Zerfall in den	Okt. 1885. »Metastasen in der Leber.« Kein lokales Recidiv.	† 27. Juli 1886.

	Name Alter Stand.	Aufenthaltszeit.	Anamnese: Heredität, Geburten, Mastitis, Trauma, Entstehungszeit, Wachstum, Schmerzen.	Status praesens: Allgemeinzustand, Lokalbefund, Metastasen.	Operation.	Klinische und path. anat. Diagnose.	Recidive.	Jetziger Zustand. Tod. Sektionsbefund.
			lang Schmerzen, gelblich seröse Flüssigkeit aus der Warze. Seit 4 Mon. Geschwulstbildung.	milla eingezogen. L. Supraclaviculargegend ausgefüllt. L. Axillardrüsen vergrössert.	pakete. Dauer-Verband.	Centren der Alveolen.		
81	Kempf Anna, 42 J., verh.	1884 14. II. 8. III.	Hat 1mal geboren. Vor 15 Jahren selbst gestillt. Doppelseitige eiterige Mastitis. Vor 3/4 Jahren verschieblicher schmerzloser Knoten in der r. Brust, der anfangs langsam, später (seit 10 Wochen) sehr rasch wuchs. Seitdem viel Schmerzen.	Kräftige, gesund aussehende Frau. In der r. Mamma zentral gelegen ein faustgrosser Tumor, verschieblich, mit der Haut verwachsen. Mammilla eingezogen. In der Axilla r. ein grosses Drüsenpaket, zu welchem von der Mamma her ein derber Strang zieht.	16. II. 84. Amputatio mammae Ausräumung der Achselhöhle. Ein zapfenförmiger Fortsatz des Tumors geht längs d. grossen Gefässe in die Infraclaviculargegend.	Derber Skirrhus.	April 1884. Metastasen in der Wirbelsäule mit kompleter Lähmung der Extremitäten Blase und Mastdarm. Decubitus. Kein lokales Recidiv.	† 9. Juni 1884.
82	Getrost Kath., 54 J., ledig.	1884 24. V. 15. VI.	Hat nie geboren. Seit 1 Jahre Auftreten und rasches Wachstum einer Geschwulst in der r. Mamma.	Gesundes Aussehen. Im ob. äuss. Quadranten der r. Mamma eine faustgrosse, derbe, höckerige Geschwulst, mit der gerötеten Haut verwachsen, auf der Unterlage verschieblich. In der Haut darüber zahlreiche erbsengrosse platte Geschwülstchen. In der r. Axilla ein eigrosses Drüsenpaket. In der l. Axilla eine bohnengrosse Drüse.	26. V. 84. Amputatio mammae mit Ausräumung der Achselhöhle u. der Infraclaviculargegend mit Resection eines 3 cm langen, von	Skirrhus.		

					d. Geschwulst umwachsenen Stückes der Vena axillaris.			
83	Berger Margarethe, 60 J., ledig.	1884 4. XI. 31. XII.	Hat 1mal geboren, nicht gestillt. Seit 1 Jahre bohnengrosse schmerzlose Geschwulst in der l. Brust, langsam wachsend, seit 5 Wochen exulceriert.	Anämische Frau. Im unt. äuss. Quadranten der l. Mamma eine apfelgrosse Härte, mit der Haut verwachsen, verschieblich auf der Unterlage. In der Umgebung des Tumors kleine rotinjizierte Hautknötchen. In l. Axilla 1 Drüsenpaket.	6. XI. 84. Amputatio mammae und Ausräumung der Achselhöhle mit d. Thermokauter. Grosser Defekt. Holzwolle-Verband.	Skirrhus mammae mit reichlichen Zellnestern.	6 Wochen nach der Operation Recidiv in der Narbe und ihrer Umgebung.	† 18. Juli 1885.
84	Buchmann Apollonia 47 J. verh.	1885 1. VI. 24. VI.	Phthise in der Familie. Hat 3mal geboren, selbst gestillt. Vor 1 Jahre Knötchen in der rechten Mamma, ziemlich rasch wachsend.	Gut genährt. Im ob. äuss. Quadranten der r. Brustdrüse eine kleinfaustgrosse harte, mit der Haut verwachsene Geschwulst, auf der Unterlage verschieblich. Mammilla eingezogen. In der r. Axilla eine eigrosse Drüse.	4. VI. 85. Amputatio mammae mit Ausräumung der Achseldrüsen. Holzwolle-Verband.	Cylinderzellencarcinom.		Kein Recidiv. »Hat sich noch nie so gesund gefühlt«. »Kann ihren Arm gebrauchen und ihrem Haushalt ohne Anstrengung vorstehen.«
85	Jost Sophie, 60 J., ledig. P.	1885 30. VII. 25. VIII.	Hat nie geboren. Vor ½ Jahre Knoten in der r. Brust, langsam mit Schmerzen wachsend. Vor 5 Wochen Drüsenschwellung in der r. Axilla.	Gut genährt. Anämisch. In der r. Brust zentral ein flacher handtellergrosser Tumor. Warze eingezogen. In der r. Achselhöhle ein nussgrosses Drüsenpaket. Leichtes Oedem des Armes.	31. VII. 85. Amputatio mammae mit Ausräumung der Achselhöhle. Holzwolle-Verband.	Drüsencarcinom d. Mamma mit teilweiser hyaliner Bindegewebsdegeneration. AcinöseForm.		
86	Scheu Christiane,	1885 31. VII. 21.	Hat nie geboren. Im Jan. 85 in der r. Brust ein harter	Gut genährte, gesund aussehende Frau. Im ob. äuss. Quadranten der r. Mamma ein faustgrosser	1. VIII. 85. Amputatio mammae mit	Fibrom mit Metamorphose in acinöses	Seit Weihnacht 86 mehrere fest-	

	Name Alter Stand.	Aufenthaltszeit.	Anamnese: Heredität, Geburten, Mastitis, Trauma, Entstehungszeit, Wachstum, Schmerzen.	Status praesens: Allgemeinzustand, Lokalbefund, Metastasen.	Operation.	Klinische und path. anat. Diagnose.	Recidive.	Jetziger Zustand. Tod. Sektionsbefund.
	47 J. verh. P.	VIII.	Knoten, langsam schmerzl. wachsend.	harter, auf der Unterlage verschieblicher Tumor, Mammilla tief eingezogen. In der r. Axilla strangförmiges Drüsenpaket.	Ausräumung der Achselhöhle. Holzwolle-Verband.	Carcinom.	sitzende Recidivknoten in der Narbe und Achselhöhle. Inoperabel.	
87	v. P. Maria, 45 J. verh. P.	1885 3. VIII. 22. VIII.	Mutter † an Carcinoma mammae. Hat nie geboren. Vor einigen Tagen Knoten in der l. Brust u. gleichzeitig einen in der l. Axilla.	Blasse, magere Frau. Anämische Herzgeräusche. Im ob. äuss. Quadranten der l. Mamma ein wallnussgrosser, harter, leicht verschieblicher, wenig empfindlicher Knoten. In der l. Achselhöhle ein wallnussgrosses Drüsenpaket.	3. VII. 85. Amputatio mammae Ausräumung der Achselhöhle. Holzwolle-Verband.	Chron. interstitielle Mastitis. Drüsencarcinom der Mamma. Carcinom der axillar. Lymphdrüsen. Tubulöse Form.		
88	Guggenheimer Lina, 45 J., verh.	1885 25. VIII. 14. X.	Hat 7mal geboren, gestillt. Im vorletzten Wochenbett (vor 4 Jahren) Mastitis suppurativa sin. Es blieb in der l. Mamma davon ein Knoten zurück, welcher im Febr. 85 zu wachsen begann. Schmerzen. Vor 3 Wochen Exulceration u. Drüsenschwell. in d. Axilla.	Mässig kachektische Frau. In der l. Mamma ein kindskopfgrosser, uneben höckeriger, derb elastischer Tumor. Mit der Haut ausgiebig, auf der Unterlage nicht verwachsen, an 2 Stellen nach aussen durchgebrochen. In der Achselhöhle ein nussgrosses fluktuierendes Drüsenpaket.	31. VIII. 85. Amputatio mammae mit Ausräumung der Achselhöhle. M. pectoralis z. T. mitentfernt. Grosser nicht zu deckender Defekt. Dauer-Verband.	Nekrotisierendes grosszelliges tubulöses Carcinom. Achseldrüsen desgl.	18. I. 86. wieder vorgestellt: Grosse Drüsenrecidive in beiden Achselhöhlen. In der Narbe 3 wallnussgrosse Knoten. Inoperabel.	† Jan. 1887. »An Gelbsucht«. (Lebermetastasen).

89	Hermann Kath., 34 J., verh.	1886 2. II. 28. II	Hat 3mal geboren, selbst gestillt. Nie Mastitis. Juli 85 erbsengrosses Knötchen in der r. Brust, das seit Dez. 85 unter Schmerz. wuchs.	Kräftige, gesunde Frau. Im inn. ob. Quadranten der r. Mamma ein apfelgrosser derber Tumor, weder mit der Haut noch mit der Unterlage verwachsen. In der r. Axilla ein wallnussgrosser Knoten. L. Achseldrüsen und Inguinaldrüsen vergrössert fühlbar.	4. II. 86. Amputatio mammae Ausräumung der Achselhöhle.	Grossalveoläres Drüsencarcinom der Mamma Carcinomatöse Achseldrüsen Tubulöse Form.	Kein Recidiv.	(Bericht v. 10. X. 87). Befindet sich völlig gesund. Nirgends ein Recidiv. R. Arm in jeder Richtung beweglich. Hat 27. V. 87 wieder geboren. Selbst gestillt.
90	Kley Marie, 60 J., verh.	1886 8. II. 23. III.	Hat 4mal geboren. Nur kurze Zeit selbst wegen Mangels an Milch gestillt. Sept. 85. Knoten in der l. Brust; ohne Schmerzen gewachsen, vor 6 Wochen Exulceration.	Gut genährte, blühend aussehende Frau. Im inn. ob. Quadranten der l. Mamma ein kleinfaustgrosser, auf der Unterlage verschieblicher Tumor, der in handtellergrosser Ausdehnung exulceriert ist. In der l. Axilla ein wallnussgrosser Drüsenknoten.	11. II. 86. Amputatio mammae mit Ausräumung der Achselhöhle. Dauer-Verband.	Grosszelliges tubulöses Carcinom mit Riesenzellen.	Kein Recidiv.	Ist vollkommen gesund, kann den l. Arm gut gebrauchen. (Bericht v. 10. X. 87).
91	Straub Luise, 41 J., verh.	1886 18. II. 14. III.	Hat 9mal geboren, selbst gestillt. 2mal doppelseitige Mastitis. Im vorletzten Puerperium (vor 3 J.) nussgrosser harter Knoten in der l. Mamma. Langsames, durch die letzte Gravidität vor 1¼ Jahren beschleunigtes Wachstum. Schmerzen.	Gut genährte Frau. Im inn. ob. Quadranten der l. Mamma eine faustgrosse verschiebliche Geschwulst, nur an einer Stelle mit der Haut verwachsen. In der nächsten Umgebung 2 bohnengrosse Knoten in der Haut. Mammilla eingezogen. In der Axilla und auf dem Wege zu derselben zahlreiche grosse und kleine Drüsen. In der l. Supraclaviculargrube ein Knoten.	20. II. 86. Amputatio mammae mit Ausräumung der Achselhöhle. Holzdauer-Verband.	Acinöses Carcinom.	April 86. Lentikuläres Recidiv in der l. Brustgegend. Aug. 86. Pleuritis exsudativa sin. (carcinomatosa?)	† 27. Mai 1887.
92	Brunner El., 43 J., verh.	1886 22. III. 12. VI.	Hat 7mal geboren, selbst gestillt. Das letzte Kind wegen	Kräftig gebaut, gut genährt; etwas blass. Beiderseitige Spitzendämpfung. Im inn. unt. Quadran-	25. III. 86. Amputatio mammae mit	Beginnendes acinöses Carcinom auf	20. VI. 86. 2 erbsengr. Knötchen	»Befinden gut. Die Beweglichkeit des r. Armes

	Name Alter Stand.	Aufenthaltszeit.	Anamnese: Heredität, Geburten, Mastitis, Trauma, Entstehungszeit, Wachstum, Schmerzen.	Status praesens: Allgemeinzustand, Lokalbefund, Metastasen.	Operation.	Klinische und path. anat. Diagnose.	Recidive.	Jetziger Zustand. Tod. Sektionsbefund.
			»Milchmangel« nicht. Dez. 85 heftige Schmerzen in der r. Brust. Jan. 86. Härte daselbst wahrnehmbar.	ten der r. Mamma eine taubeneigrosse, höckerige, harte Geschwulst, wenig verschieblich, mit der Haut verwachsen. In der r. Axilla mehrere harte Drüsen.	Ausräumung der Axilla. Dauer-Verband.	dem Boden einer chron. interstit. Mastitis. Achseldrüsen hyperplastisch.	dicht über der Narbe excidiert. Seitdem kein Recidiv mehr.	etwas beschränkt.« (Bericht 27. XI. 1887).
93	Oehlhof Margarethe, 54 J., verh.	1886 22. III. 20. IV.	Hat 13mal geboren, selbst gestillt. Vor 22 Jahren Mastitis sin. suppurat. Sommer 85. Schwellung u. Schmerzen in der l. Brust. Die Schwellung ging bald zurück u. hinterliess einen Knoten, der langsam wuchs.	Gesund aussehende Frau. Im ob. äuss. Quadranten der l. Mamma eine hühnereigrosse, derbe, verschiebliche, mit der Haut verwachsene Geschwulst. Mammilla eingezogen. Achseldrüsen geschwollen.	30. III. 86. Amputatio mammae mit Ausräumung der Achselhöhle. Dauer-Verband.	Cylinderzellencarcinom.	Kein Recidiv.	Ist im allgemeinen vollkommen gesund kann ihren l. Arm gebrauchen wie früher. (Lt. Bericht v. 7. X. 87.)
94	Jacobi Jeanette, 63 J., verh. P.	1886 21. VI 17. VII.	Hat 4mal geboren, selbst gestillt. Seit 6 Jahren unter der Mammilla der l. Brust ein kleines hartes Knötchen. Vor 1 Jahre nach Jodtinkturpinselungen gewachsen, exulceriert.	Schwächliche gealterte Frau. Im Zentrum der l. Mamma einige derbhöckerige, auf der Unterlage verschiebliche Knoten fühlbar. Handtellergrosse Geschwürsfläche in welcher die Mammilla mit hineingezogen ist. In der l. Axilla mehrere Drüsenpakete.	23. VI. 86. Amputatio mammae mit Ausräumung der Achselhöhle. Dauer-Verband.	Tubulöses Carcinom mit reichl. Bindegewebsgerüst Achseldrüsen desgl.	Nov. 86. Schmerzen in der Wirbelsäule. Bald darauf Lähmung beider Beine und der Blase.	† Jan. 1887.
95	Schneider Julie, 45 J., verh. P.	1886 12. VII. 7. VIII.	Hat 4mal geboren, selbst gestillt. Im 1. Wochenbett Ma-	Kräftig gebaut, gut genährt. Im ob. äuss. Quadranten der l. Mamma eine wallnussgrosse ver-	13. VII. 86. Amputatio mammae mit	Beginnendes acinöses Carcinom in		

			stitis suppurat. Seit 7 Wochen Schmerzen in der l. Brust. Secretion von blutigem Serum.	schiebliche schmerzhafte Härte. Achseldrüsen nicht deutlich zu fühlen.	Eröffnung der Achselhöhle. Dauer-Verband.	ganz isolierten Läppchen. Achseldrüsen hyperplastisch.		
96	Hirsch Mathilde, 38 J., verh. P.	1886 13. VII. 28. VII.	Hat 4mal geboren. Nie gestillt. Seit 14 Tagen Stechen und Geschwulstbildung in der r. Brust.	Gut genährt, kräftig gebaut. Beiderseitige Spitzendämpfung. Im ob. äuss. Quadranten der r. Mamma eine apfelgrosse, flache, verschiebliche, mit der Haut nicht verwachsene Geschwulst. R. Achseldrüsen vielfach vergrössert.	14. VII. 86. Amputatio mammae mit Ausräumung der Achseldrüsen. Dauer-Verband.	Kleinzelliges tubulöses Carcinom. Drüsen desgl.	»Frühjahr 87. lenticuläres Recidiv um die Narbe. Mai 87. Infiltration der rechten, später vielleicht auch der l. Lunge.«	† 20. Aug. 1887. »An Lungenschlag.«
97	Schneider Emma, 51 J., verh. P.	1886 19. VII. 14. VIII.	Hat nie geboren. Seit 2 Jahren Menopause. 1880 Stoss gegen die r. Brust. Vor 1 Jahre daselbst ein Knoten. Seit ½ Jahre viel Schmerzen. Ermüdung im r. Arm.	Sehr kräftig gebaut, wohl genährt. Im ob. äuss. Quadranten der r. Brustdrüse ein kindsfaustgrosser undeutlich begrenzter Tumor. Haut in kleiner Ausdehnung verwachsen, verschieblich auf der Unterlage. In der fettreichen Axilla Drüsenanschwellungen undeutlich fühlbar.	21. VII. 86. Amputatio mammae mit Ausräumung der Axilla. Dauer-Verband.	Derber Skirrhus.		Befinden sehr gut. Kein Recidiv. (Bericht Aug. 87).
98	Griesheimer Margarethe, 52 J., ledig.	1886 21. IX. 7. X.	Hat nie geboren. März 1886 kleiner Knoten in der l. Brust schmerzlos langsam wachsend. Aug. 86. Drüsenschwellung in der l. Achselhöhle.	Kräftige, gut aussehende Frau. Im ob. äuss. Quadranten der l. Mamma zwei zusammenhängende apfelgrosse derbe Knoten, mit der Haut nicht verwachsen, auf der Unterlage nicht verschieblich. In der Axilla 4 grosse Drüsen zu fühlen.	24. IX. 86. Amputatio mammae mit Ausräumung der Achselhöhle. Dauer-Verband.	Grosszellig grossalveolärer Krebs mit nekrotisierenden Centren.		† Sommer 1887. »An einer Pleuritis.«
99	Pfister Eva, 38 J., verh.	1886 25. IX. 24. X.	Hat 1mal geboren. Selbst gestillt. März 85. Stechender Schmerz in der r.	Kräftig gebaute, gut genährte Frau. Die r. Mamma in eine derbe knotige Masse verwandelt, die fest auf der Unterlage aufsitzt.	30. IX. 86. Amputatio mammae mit Ausräumung	Tubulöses Carcinom.	März 87. Recidiv in der Narbe, sehr schmerzhaft.	Hat viel Schmerzen durch das Recidiv. Arbeitet sonst alle

	Name Alter Stand.	Aufenthaltszeit.	Anamnese: Heredität, Geburten, Mastitis, Trauma, Entstehungszeit, Wachstum, Schmerzen.	Status praesens: Allgemeinzustand, Lokalbefund, Metastasen.	Operation	Klinische und path. anat. Diagnose.	Recidive.	Jetziger Zustand. Tod. Sektionsbefund.
			Brust. Entstehen eines Tumors, der langsam wuchs. Aug. 85 ulceriert.	Haut verwachsen gerötet; in derselben zahlreiche erbsen-bohnengrosse Knötchen. In der r. Axilla ein grosses Drüsenpaket. Eine grosse Drüse in der Supraclaviculargrube.	der Achselhöhle u. Exstirpation der Supraclaviculardrüse, die vereitert ist. Grosser Hautdefekt. Dauer-Verband.			Feldarbeit.
100	Undershill B. E., 54 J., verh. P.	1886 4. X. 20. X.	Hat 2mal geboren, selbst gestillt. Mitte Mai 1886 in der r. Brust eine kleine Geschwulst, langsam u. mit Schmerzen wachsend.	Kräftige Frau. Im ob. äuss. Quadranten der r. Mamma ein wallnussgrosser, derber, verschieblicher Tumor. Haut verwachsen. Achseldrüsen frei.	7. X. 86. Amputatio mammae mit Ausräumung des Achselfettes. Keine nachweisbaren Drüsen. Dauer-Verband.	Skirrhus.	Kein Recidiv.	Sieht gut aus. Hat noch etwas Schmerzen in der Narbe.
101	Imhof Marie. 47 J., verh.	1886 14. X. 6. XI.	Hat 7mal geboren, selbst gestillt. Vor 1 Jahre kleines langsam wachsendes schmerzloses Knötchen in der l. Mamma.	Blühend aussehende Frau. Im ob. äuss. Quadranten der l. Mamma ein kleinapfelgrosser, höckeriger Tumor, auf der Unterlage verschieblich, mit der Haut verwachsen. In der l. Axilla mehrere derbe Drüsen. In der r. Mamma chron. interstitielle Mastitis.	16. X. 86. Amputatio mammae mit Ausräumung der Achselhönle. Dauer-Verband.	Gallertcarcinom.	Kein Recidiv.	Ist vollkommen gesund und kann ihren Arm zu allem brauchen.
102	Faller	1886	Hat 11mal geboren.	Schlecht genährte, blasse Frau.	1. XII. 86.	Cylinderzel-	1. Recidiv	Seit Sept. 87

	Jakobine, 48 J., verh.	26. XI. 21. XII.	selbst gestillt. Im letzten Wochenbett (vor 7 Jahren) eiterige Mastitis. Jan. 86. Kleines Knötchen in der l. Brust, langsam wachsend.	Im inn. ob. Quadranten der l. Mamma ein hühnereigrosser, derber, mit der Unterlage verwachsener Tumor. Haut festsitzend. In der l. Axilla einige kirschgrosse Drüsen.	Amputatio mammae mit Entfernung der Achseldrüsen. Dauer-Verband.	lencarcinom.	Febr. 87. Kleiner Knoten in der Narbe exstirpiert. II. Recidiv Juli 87. Mitte zwischen Achselhöhle und Mamma exstirpiert.	Recidiv neben der Narbe, in den Supraclaviculardrüsen. Metastasen im Brustbein und in der l. Scapula. Inoperabel. (Untersuchung 27. X. 1887.)
				Männer.				
103	Rittmüller Peter, 50 J., Schuhmacher.	1880 11. V. 20. VI.	Früher gesund. Seit 1½ Jahren erbsengrosses Knötchen über der l. Mammilla; leicht verschieblich. Wuchs langsam, brach v. ½ J. ohne Veranlassg. auf. Nie Schmerzen.	Elend aussehend. In der Gegend der l. Mamma, zentral gelegen, eine thalergrosse Geschwulst, mit der Haut verwachsen, am oberen Rande exulceriert, auf der Unterlage verschiebl. 1½ cm dick. Mammilla eingezogen. In der l. Axilla ein klein. hartes Lymphdrüsenpaket.	12. V. 80. Amputatio mammae mit Ausräumung der Achselhöhle.	Skirrhus mit carcinomatösen Achseldrüsen.	»Recidiv a. d. Rücken, inoperabel, bald n. d. Operat.«	† Juni 1881.
104	Meyer Moses, Kaufmann.	1880 11. VIII. 21. VIII.	Vor 2 Jahren harter Knoten in der Gegend der l. Mammilla. Langsam unter mässigen Schmerzen wachsend. Seit einigen Monaten exulceriert.	Leidlich guter Ernährungszustand. An der Stelle der l. Brustdrüse ein wallnussgrosser harter, mit der Unterlage und der Haut fest verwachsener Tumor, an einer Stelle exulceriert. In der Achselhöhle und auf dem Wege zwischen ihr und der Hauptgeschwulst mehrere harte fixierte Lymphdrüsenpakete.	12. VIII. 80. Amputatio mammae mit Ausräumung der Axilla. Vene von Drüsen dicht umgeben.	Acinöses Carcinom mit stellenweise reichlichem Bindegewebe.	12. X. 80. Klagt viel üb. Kopfschm. Rechtss. Facial. parese, motor. Paraparese. 21. X. 80. Apoplektischer Insult, Coma. Lähm. d. ganz. l. Körperhft. u. d. r. Facialis, Blase u. Mastdarm.	† 4. Nov. 1880. Metastasen in cerebro.

Recidivoperationen von Carcinomen, welche nicht in der Anstalt operiert wurden.

	Name Alter Stand.	Aufenthaltszeit.	Anamnese: Heredität, Geburten, Mastitis, Trauma, Entstehungszeit, Wachstum, Schmerzen.	Status praesens: Allgemeinzustand, Lokalbefund, Metastasen.	Operation	Klinische und path. anat. Diagnose.	Recidive.	Jetziger Zustand. Tod. Sektionsbefund.
105	Abrecht Friederike 49 J., verh. P.	1879 1. VIII. 15. VIII. 1879 4. VIII. 7. VIII.	April 1879 erste Operation Bald Recidiv. — Seit kurzem wieder Recidiv in d. Narbe.	Im oberen Rande der Narbe ein haselnussgrosser verschieblicher Knoten. Ein grosser Knoten in der Achselhöhle. — In der Narbe ein nussgrosser, harter Knoten, mit der Unterlage fest verwachsen.	2. VIII. 79. Exstirpation beider Recidivknoten. — 4. VIII. 80. Exstirpation des Knotens.	Tubulöses Carcinom. Desgl.	»2. XI. 81. III. Recidivoperation einer supraclavicularen Drüsengeschwulst und eines Knotens in der Narbe der fest dem Rippenperiost aufsass. Später viel Kopfschmerzen.«	† 17. Jan. 1882. »Metastasen in Cerebro (?).«
106	P. Ottilie, 74 J., verh. P.	1879 29. X. 12. XI.	Vor 2 Jahren amputatio mammae dextra wegen Carcinom. Kurz darauf langsames schmerzhaftes Wachsen eines »bei der Operation zurückgelassenen« Knötchen in der r. Axilla.	Zart gebaute aber rüstige Dame. In der r. Axilla ein über wallnussgrosser harter verschieblicher Knoten; daneben ein kleiner Knoten.	29. X. 79. Excision der Achseldrüsen Lister-Verband.	Skirrhus.		
107	v. P. Charlotte, 50 J., ledig.	1881 24. VI. 30. VIII.	Vor 2 Jahren amputatio mammae sin. mit Ausräumung der Achselhöhle. Kurz	Am lateralen Ende der Narbe ein fingerdicker Strang, derb, unverschieblich, der in der Achselhöhle mit einem buchtigen Ge-	25. VI. 81. Excision des Recidives. Blosslegung			

			darauf Abnahme der Sensibilität in Hand und Fingern. Oedem des l. Armes. Seit ¼ Jahre Geschwür in der l. Axilla.	schwüre endigt. Arm ödematös und schmerzhaft.	und Dehnung der Axillarnerven. Lister-Verband.	
108	Dachsteiner Sibylla, 44 J., ledig.	1882 12. VI. 12. VII.	Juni 1881 Amputatio mammae dextrae wegen Carcinom.	Unterhalb der Narbe und in der r. Axilla 4 derbe nuss—bohnengrosse verschiebliche Knoten.	15. VI. 82. Excision des Recidives mit vollkommener Ausräumung der Achselhöhle.	Skirrhus.
109	Schug Elisabeth, 43 J., verh.	1883 24. IV. 6. V.	Hat 3mal geboren, selbst gestillt. Vor 2 Jahren kleines langsam wachsendes Knötchen im unt. inn. Quadranten der r. Mamma. Herbst 81. Excision desselben. Vor 1 Jahre heftiger Stoss gegen die r. Brust. Neues Wachstum eines Knötchens daselbst. Darauf Amputatio mammae. Ein kirschgrosser Knoten in d. Axilla zurückgelassen. Das letztere wuchs rasch.	Gut aussehende Frau. In der vord. Axillarlinie r. und in der r. Axilla 3, bis taubeneigrosse Knoten, von denen einer in Beziehung zu den grossen Gefässen der Achselhöhle steht. R. Arm ödematös.	26. IV. 83. Excision der Recidivknoten. Dauer-Verband.	
110	Metz Babette, 54 J., verh.	1884 28. IV. 28. V.	Hat 1mal geboren. Okt. 83 in der l. Brust Knoten von Wallnussgrösse,	Blasse hysterische Frau. Ueber einer oberhalb der l. Mamilla verlaufenden Narbe einige harte, auf Druck empfindliche	29. IV. 87. Amputatio mammae mit Ausräumung	Tubulöses Carcinom.

	Name Alter Stand.	Aufenthaltszeit.	Anamnese: Heredität, Geburten, Mastitis, Trauma, Entstehungszeit, Wachstum, Schmerzen.	Status praesens: Allgemeinzustand, Lokalbefund, Metastasen.	Operation.	Klinische und path. anat. Diagnose.	Recidive.	Jetziger Zustand. Tod. Sektionsbefund.
			leicht verschiebbar, langsam wachsend. 29. Nov. 83. Excision des Tumors. Ende März 84 über der Narbe ein kleiner Knoten.	wallnussgrosse verschiebliche Knoten.	der Achselhöhle.			
(46)	Nöther Friederike 48 J., verh.	1884 28. IV. 12. V.	Amputatio mammae sin. wegen Skirrhus. 25. Okt. 1881. Anfang April 84 Anschwellung in der l. Axilla, die stetig wuchs u. schmerzte.	Gut aussehende Frau. Narbe der früheren Operation weich. In der l. Achselhöhle eine hühnereigrosse, derbe, fixierte, grobhöckerige Geschwulst. Haut adhärent.	28. IV. 84. Ausräumung der Achselhöhle.	Tubulöses Carcinom.	Ende 84. Schmerzen in der l. Thoraxhälfte.	† 21. Febr. 1885. An einer sehr akut verlaufenden Bronchitis.
111	Stückrath Fanny, 36 J., verh.	1884 27. V. 6. VI.	8. Jan. 84 Amputatio mammae dextrae weg. Carcinom. Vor 14 Tagen kleiner Knoten in der r. Achselhöhle.	Blasse, gut genährte Frau. Narbe ohne verdächtige Härte. In der r. Axilla einige kirschgrosse harte Lymphdrüsen.	27. V. 84. Ausräumung der Achselhöhle.			
112	Schmandt Karoline, 63 J., ledig.	1886 30. IX. 5. X.	Hat nie geboren. Mai 85. Stoss gegen die r. Brust; Entwickelung zweier derber Knoten im ob. äuss. Quadranten. 1. Juli 85. Amputatio mammae. Dez. 85. Ausräumung d. inzwischen infiltrierten Achseldrüsen. März 86. Excision eines kl. Recidivknotens a. d. alt. Brustnarbe. Seit 6 Wochen Entwick. eines Knotens üb. d. r. Clavicula.	Leidlich genährt. Narbe weich ohne Härte. Ueber der r. Clavicula ein hartes, apfelgrosses, überall verwachsenes Drüsenpaket hinter der Vena jug. ext.	1. X. 86. Resection d. Vena jug. ext. Intracapsuläre Enucleation des dicht mit dem Bulbus venae jug. int. verwachs. Knot.	Nekrotisierendes Carcinom der Supraclaviculardrüsen. An einzelnen Stellen pigmentiert.		

	Name Alter Stand.	Aufenthaltszeit.	Anamnese.	Status praesens.	Weitere Schicksale.
113	Landmesser Kath., 58 J., verh.	1880 27. V. 1. VI.	Hat 1mal geboren. April 1880. Diffuse Schwellung der l. Mamma. Anfang Mai Bildung von roten erhabenen Flecken über derselben und in der Umgebung.	Schlecht aussehende kachektische abgemagerte Frau. L. Mamma kugelförmig induriert, verschieblich, mit der Haut verwachsen. In der Haut zahlreiche, bis markstückgrosse, zum Teil exulcerierte harte Knoten, die sich auf den Stamm und auf die Haut der anderen Mamma fortsetzen. R. Mamma enthält einen apfelgrossen Knoten. L. Achseldrüsen derb geschwollen	† 31. Juli 1880.
114	Kröhl Elisabeth, 50 J., verh.	1881 14. XI. 15. XI.	Hat 6mal geboren. Vor 2 Jahren Furunculose an der Brust, Rücken, Nacken. Zur gleichen Zeit Auftreten eines seit 2 Monaten rasch wachsenden Knotens in d. r. Mamma. Seit 3 Monaten auch in der l. Mamma ein Knoten. Viel Schmerzen.	Mässiger Ernährungszustand. Die r. Mamma in einen harten, derben, kindskopfgrossen, mit der Haut und der Unterlage fest verwachsenen Tumor verwandelt. In der l. Mamma ein nahezu gleich grosser, auf der Unterlage verschieblicher Tumor. Achseldrüsen u. Supraclaviculardrüsen beiderseits induriert.	† 7. Dez. 1882.
115	Wagner Elisabeth, 43 J., verh.	1882 6. II. 9. II.	Vater † an Magencarcinom. Hat 6mal geboren. Häufiges Gesichtserysipel durchgemacht. Selbst gestillt. Vor 1 Jahre haselnussgrosse Geschwulst in der l. Mamma,	Kachektisches blasses Aussehen In der l. Mamma eine kindsfaustgrosse mit der Haut verwachsene verschiebliche Geschwulst. In der vorderen Axilla ein gänseeigrosses Drüsenpaket. L. Arm ödematös R. Axillardrüsen ebenfalls vergrössert Venen der l. Thoraxhälfte stark ektatisch. Ueber den l. hinteren Lungenpartien eine handbreiteDämpfung. Inspiratorisch verschärftes Vesiculär-	† 10. Mai 1882.

	Name Alter Stand.	Aufenthaltszeit	Anamnese.	Status präsens.	Weitere Schicksale.
			langsam wachsend. L. Axillardrüsen seit $^3/_4$ Jah. vergrössert.	atmen, beim Exspirium ausgesprochenes Bronchialatmen.	
116	Gehm Marie, 59 J., verh.	1882 27. III. 28. III.	Hat 6mal geboren, selbst gestillt. Vor 4 Monaten (Dez. 81.) harte eigrosse Geschwulst in der l. Mamma. Seit Febr. 82 rasches Wachstum, viel Schmerzen.	Gutes Aussehen. Die l. Mamma in einen derben unverschieblichen Tumor verwandelt. Haut gerötet, verdünnt, allseitig mit der Geschwulst verwachsen. In der Haut zahlreiche, auch in die Umgebung reichende derbe Knoten. Nach der Axilla zieht ein 2 Finger breiter harter Strang.	30. X. Die Geschwulstbildung hatte rasche Fortschritte in die Umgebung gemacht. Wurde mit Chlorzinkpfeilen geätzt. Achsel- und Lymphdrüsen und die der Supra und Infraclaviculargegend derb infiltriert. Arm ödematös. Pat. † 10. April 1883.
117	Schild Rosine, 46 J., verh.	1883 10. XI. 14. XI.	Hat 10mal geboren, selbst gestillt. Im letzten Wochenbett (vor 1 Jahre) entstand eine derbe, bis zu ihrer jetzigen Grösse langsam anwachsende Geschwulst d. l. Mamma. Seit $^1/_2$ Jahr Knoten in d. l. Axilla.	Blass aussehende Frau. In der l. Brustdrüse oberhalb der Mammilla eine handtellergrosse, 2—3 cm dicke, derbhöckerige, fest verwachsene Geschwulst. Haut darüber fixiert. In der Haut ein derbes festsitzendes Knötchen. L. Achseldrüsen kastaniengross geschwollen. In der r. Axilla mehrere bohnengrosse Lymphdrüsen. Leber etwas vergrössert, derb anzufühlen.	† Febr. 1884.
118	Wolz Kath., 61 J., verh.	1884 15. XI. 19. XI.	Hat 3mal geboren, nicht selbst gestillt. Vor 1 Jahre in der r. Mamma ein wallnussgrosser schmerzloser Tumor, seit $^1/_4$ Jahr rasch wachsend, seitdem auch Uebergreifen auf die	Gut genährte Frau. Fast die ganze l. Mamma in einen derben halbkugeligen Tumor verwandelt. Auf der Unterlage verschieblich, mit der Haut an einzelnen Stellen verwachsen. In der Haut zahlreiche derbe Knötchen, von denen ein grösserer am l. Sternalrande festsitzt, einer exulceriert ist. In der Achselhöhle ein grosses Drüsenpaket, von welchem einige zapfenför-	Nach der Entlassung machte das Leiden rapide Fortschritte. Jan. 1885 traten Hirnsymptome hinzu. Pat. † 8. Febr. 1885.

			Achseldrüsen beobachtet.	mige Ausläufer bis zur Mamma reichen. Beiderseitige Supraclaviculardrüsen, die r. Achseldrüsen und die Cervicaldrüsen in mehr od. weniger grosse derbe Tumoren verwandelt.	
119	Lämler Justina, 50 J., verh.	1884 5. XII. 11. XII.	Hat 10mal geboren, selbst gestillt. Okt. 84. Geschwulst in der l. Mamma. langsam mit Schmerzen wachsend. Seit einigen Wochen heftige Schmerzen beim Bücken im Kreuz.	Blasse kachektische Frau. Im ob. äuss. Quadranten der l. Mamma eine zitronengrosse und im unt. inn. eine nussgrosse, harte bewegliche Geschwulst, derb, höckerige Oberfläche. In der r. Mamma ein strangförmiger verschieblicher Tumor. In beiden Achseldrüsen und in der l. Supraclaviculardrüse derbe Indurationen. Leberrand uneben, nicht vergrössert.	Die Geschwulst vergrösserte sich sehr rasch. Es traten Erscheinungen einer Geschwulstbildung »im Leibe und in der rechten Brusthälfte« auf. † Febr. 1885
120	Litzenberger Dorothea, 36 J., verh.	1885 19. VI. 26. VI.	Hat 4mal geboren, selbst gestillt, vor 10 Jahren Mastitis suppurat. dextr. Seit Jan. 85. Knoten in der r. Mamma, langsam wachsend, viel Schmerz, s 3 Woch.	Mässig genährt. Die ganze r. Brustdrüse von einem kleinkindskopfgrossen Tumor eingenommen, der fest mit der Unterlage verwachsen, mit der Haut allseitig fixiert ist, an einer Stelle Fluctuation zeigt. Sternalgegend an 2 Stellen gerötet, sehr schmerzhaft auf Druck. In beiden Achselhöhlen kirschgrosse Drüsenpakete.	† Dez. 1885.
121	Imhof Karoline, 37 J., verh.	1886 24. II. 28. II.	Hat 14mal geboren, selbst gestillt, meist links. Im letzten Wochenbett (Okt 85) harter Knoten in d. l. Brust langsam mit viel Schmerzen wachsend.	Gut genährt. Im ob. äuss. Quadranten der l. Mamma ein hühnereigrosser z. T. vereiterter harter Tumor. Haut verschieblich, Mammilla eingezogen. In der Haut zahlreiche kleine Knötchen. In beiden Achselhöhlen kirschgrosse Drüsenschwellungen. L. exsudative Pleuritis. Leber enorm vergrössert durch einen höcker. Tumor.	† 28. Aug. 1886.
122	Rückert Amalie, 73 J., verh.	1886 21. VI. 30. VI.	Hat nie geb. Herbst 84 i. ob. äuss. Teile d. l. Mam. haselnussgr. Geschw. langsam, zuletzt schnell wachs. S. 6 M. Knot. i. d. Axilla. S. ½ J. Exulcerat.	Blasse anämische Frau. In der l Mamma 2 gänseeigrosse exulcerierte Knoten mit der Haut und der Unterlage verwachsen. In der l. Axilla ein grosses Drüsenpaket. L. Arm ödematös.	† 30. Juli 1886. Sektion: Eiterige Pericarditis, chron. Bronchitis, Bronchiectasie, Atelectase der Lungen, akuter Milztumor, chron. Endarteriitis.

	Name Alter Stand.	Aufenthaltszeit.	Anamnese.	Status praesens.		Weitere Schicksale.	
123	Degreif Kath., 22 J., verh.	1886 5. IX. 8. IX.	Ein Bruder an Krebs der Brust mit Erfolg operiert. Vor $^5/_4$ Jahren Knoten in der l. Brust, der langsam zunahm.	Mässig genährt. In der l. Mamma eine derbe kleinhöckerige verwachsene Geschwulst. Haut nabelförmig eingezogen. In der r. Mamma derselbe Befund. Drüsenschwellungen in beiden Achselhöhlen und der r. Subraclaviculargrube.		Rapide Ausbreitung der Geschwulst, Metastasen in den Unterleibsorganen. † 4. Nov. 1886.	
124	Beyer Dorothea, 50 J., verh.	1886 2. XI. 6. XI.	Hat 4mal geboren, selbst gestillt. Vor 6 Jahren Knoten in der r. Brust, der auf Jod zurückging. Vor 16 Wochen Schwellung der r. Mamma. Wachstum mit Schmerzen.	Gut genährt. Die ganze r. Mamma von einem zweifaustgrossen derben Tumor eingenommen, nicht verschieblich, in der allseitig fixierten Haut zahlreiche linsengrosse Knötchen. Thorax bis zur Axilla starr infiltriert. In der Achselhöhle ein Drüsenpaket. L. Achseldrüsen auch vergrössert. Im r. Thoraxraume eine handtellergrosse Exsudat-Dämpfung.			
125	Belzer Kath., 53 J., verh.	1885 8. VII. 1886 14. I.	Tuberkulose in d. Familie. Hat 4mal geb. selbst gestillt. Febr. 85. Schwellung in d. l. Brust. April 85 eitr. Ekzem d. Warzenhofes, welches bösart. wurde, weit. um sich griff u. schliessl. die Mammilla mit zerstörte. 3mal Erysipel v. d. l. Brust ausgehd.	Mässig kräftige Frau. In der l. Mamma zentral ein plattovaler weicher Tumor, leicht verschiebl. Mammilla u. Areola fehlen. An ihrer Stelle ein 11 cm breites, 5 cm hohes flaches Geschwür mit einer leichten d. Ausmündungsstelle d. Milchgänge entsprechenden Vertiefung. Ränder scharf. Grund speckig, leicht blutend. L. Supraclaviculardrüsen hart. Achseldrüsen frei.	18. XII. 85. Amputatio mammae mit Exstirpation der supraclavicularen Lymphdrüsen. Dauer-Verband.	Epitheliom der Mamma nach chron. Ekzem des Warzenhofes.	28. III. 86. 20pf.-stückgrosses Ulcus an der Narbe thermokauterisiert.

B.

Fibrome, Sarcome, Adenome.

	Name Alter Stand.	Aufenthaltszeit.	Anamnese: Heredität, Geburten, Mastitis, Trauma, Entstehungszeit, Wachstum, Schmerzen.	Status praesens: Allgemeinzustand, Lokalbefund, Metastasen.	Operation.	Klinische und path. anat. Diagnose.	Recidive.	Jetziger Zustand. Tod. Sektionsbefund.
1.	Kapf Julie, 45 J., ledig. P.	1881 14. VI. 6. VII.	Hat nie geboren. Frühjahr 74 Schmerzen in der r. Brust und im r. Arm. Weihnacht. 74 Ausbildung eines Tumors unterhalb der r. Mammilla, hart, langsam wachsend, viel Schmerzen.	Magere blasse Frau. In der r. Mamma eine faustgrosse mehrhöckerige Geschwulst, derb, an einer Stelle fluktuierend, mit der Haut nicht verwachsen, auf der Unterlage verschieblich. Sitz im unt. inn. Quadranten. Keine Drüsenschwellung.	Excision des Tumors mit Zurücklassung d. oberen Teiles der Drüse, ohne Eröffnung der Achselhöhle. Lister-Verband.	Cystosarcom.	Kein Recidiv.	»Ist ganz gesund.« (Bericht Okt. 1887.)

	Name Alter Stand.	Aufenthaltszeit.	Anamnese: Heredität, Geburten, Mastitis, Trauma, Entstehungszeit, Wachstum, Schmerzen.	Status praesens: Allgemeinzustand, Lokalbefund, Metastasen.	Operation.	Klinische und path. anat. Diagnose.	Recidive.	Jetziger Zustand. Tod. Sektionsbefund.
2	Schmidt Elisabeth, 56 J., verh. P.	1881 15. X. 9. XI.	Hat 9mal geboren. Seit 3 Jahren Entstehen und langsames Wachsen einer Geschwulst in d. l. Mamma. Nie Schmerzen.	Kräftige gesunde Frau. Im ob. äuss. Quadranten der l. Mamma eine faustgrosse stellenweise fluktuierende harte Geschwulst, mit der Haut nur an einer Stelle, mit der Unterlage gar nicht verwachsen. Achseldrüsen frei.	Amputatio mammae mit Ausräumung der Achselhöhle. (Im Fett 2 bohnengrosse Drüsen. Lister-Verband.)	Cystosarcomaphyllodes.		
3	Meyer Magdalena, 58 J., verh.	1882 23. V. 14. VII.	Hat 5mal geboren, nie gestillt. Jan. 82. Schlag gegen die r. Brust. An ihrer Aussenseite bildete sich bald ein kleiner Knoten d. aufbrach, seit 6 Wochen rasch wuchs.	Stark abgemagert. Die ganze r. Mamma in einen breit gestielten grosshöckerigen, in weiter Ausdehnung ulcerierten verjauchenden Tumor verwandelt, kindskopfgross; auf der Unterlage verschieblich. Blutet leicht. Haut in der Umgebung ödematös. Achseldrüsen nur wenig vergrössert.	Amputatio mammae mit Ausräumung der Achselhöhle. Grosser Defekt. Lister-Verband.	Exulceriertes Rundzellensarcom.	Aug. 1883. Rasches Entstehen einer Geschwulst am äusseren Ende d. Narbe Bei der ärztlichen Untersuchung Okt. 83 inoperabel.	† 23. Dez. 1883.
4	Sch. 46 J., verh. P.	1883 12. II 23. III.	Hat nie gestillt. Vor 10 Jahren ohne bekannte Veranlassung haselnussgrosse Geschwulst in der r. Brust, seit 2 Jahren rascher gewachsen. Periodische Schmerzen.	Gesunde kräftige Frau. In der r. Mamma eine faustgrosse, harte, bewegliche, mehrhöckerige Geschwulst. Haut intakt. Achseldrüsen nicht vergrössert.	Amputatio mammae Lister-Verband.	Intracanaliculäres Myxosarcom.		

5	Rücker Pauline, 29 J., verh. P.	1884 22. X. 6. XI.	Hat 4mal geboren, selbst gestillt. Vor 7 Jahren, in der ersten Gravidität, kleiner beweglicher Knoten in der r. Mamma, der sich während jeder späteren Laktation vergrösserte. April 84 starke Schmerzen, rasches Wachstum, vor 3 Wochen Durchbruch nach aussen.	Blasse, sonst gesunde Frau. Im ob. äuss. Quadranten der r. Mamma ein hühnereigrosser, glatter, verschieblicher, mit der Haut nur an einer Stelle verwachsener Tumor. Neben der Mammilla eine Fistel, welche hämorrhagische Flüssigkeit entleert. Achseldrüsen nicht vergrössert.	Excision des Tumors mit Zurücklassung d. inneren Teiles der Drüse. Dauer-Verband.	Cystosarcom.	Kein Recidiv. Narbe glatt.	Befinden gut.
6	Sick Lina, 46 J., verh. P.	1880 11. X. 8. XII.	Hat 4mal geboren, nie gestillt. Seit 1 Jahre Menopause. Seitdem langsam wachsende Verhärtung in d. r. Brust. Keine Schmerzen.	Gesundes Aussehen. Im ob. äuss. Quadranten der r. Mamma ein über ganseigrosser verschieblicher, mit der Haut nicht verwachsener Tumor. Achseldrüsen frei.	Excision der Geschwulst. Lister-Verband.	Angiosarcom.		† Dez. 1883.
7	Marsch Kath., 26 J., ledig.	1883 19. II. 24. III.	Tuberkulös belastet. Hat nicht geboren Dez. 82 stechende Schmerzen in der r. Brust, Anschwellung und Knotenbildung daselbst. Bei einer Probepunktion viel Blut entleert.	Blasses elendes Mädchen. Die r. Mamma in einen kindskopfgrossen, mit der Haut verwachsenen derb elastischen mehrhöckerigen Tumor verwandelt, der an einzelnen Stellen Pseudofluktuation zeigt, auf der Unterlage verschieblich. Achseldrüsen r. vergrössert.	Amputatio mammae mit Ausräumung der Achselhöhle. Lister-Verband.	Angiosarcom.	Mai 83. Recidiv von der Narbe ausgehend sich rasch über die Umgebung verbreitend.	† 16. Aug. 1883.
8	Guldemann Johanna, 51 J., verh.	1883 18. XII. 1884 7. I.	Hat 2mal geboren, selbst gestillt. Aug. 83 langsam wachsende, wenig	Gut genährte, gesund aussehende Frau. Mitralinsufficienz. Im ob. äuss. Quadranten der r. Mamma ein kindsfaustgrosser	Amputatio mammae mit Ausräumung der Achsel-	Angiosarcom.	Sept. 84. Recidiv in der Narbe, ganseigross, ino-	† 13. Mai 1885. Infektion der Thoraxwand u. der axillar.

	Name Alter Stand.	Aufenthaltszeit.	Anamnese: Heredität, Geburten, Mastitis, Trauma, Entstehungszeit, Wachstum, Schmerzen.	Status praesens: Allgemeinzustand, Lokalbefund, Metastasen.	Operation.	Klinische und path. anat. Diagnose.	Recidive.	Jetziger Zustand. Tod. Sektionsbefund.
		1885 7. I. 22. I. 1885 1. IV. 13. V.	schmerzende Geschwulst in der r. Brust.	Tumor teils derb, teils weich elastisch. Haut verwachsen, Mammilla frei. Unterlage verschieblich. Achseldrüsen geschwollen.	höhle. Dauer-Verband.		perabel. Dez. 84. Schwellung d. Supra und Infraclaviculardrüsen. Rasches Wachtstum. Ulceration.	Lymphdrüsen, Thrombose und Obliteration d. Vena subclavia Metastasen in den bronch. Lymphdrüsen u. d. r. oberen Lungenlappen. Pachymeningitis hämorrh.
9	Kinscherf. Johanna, 54 J., ledig. P.	1884 29. IX. 13. X.	Hat nie geboren. Jan. 84. Mastitis dextra mit hohem Fieber. Juli 84. Entstehen und langsames Wachsen einer Geschwulst in d. r. Mamma. Nie Schmerzen.	Gesundes Aussehen. In der r. Brustdrüse ein taubeneigrosser Tumor im ob. äuss. Quadranten. Gegen die Haut u. die Unterlage verschieblich. Keine Drüsenschwellungen.	Amputatio mammae Dauer-Verband.	Angiosarcom. Vielfach hyaline Degeneration des interstitiellen Gewebes.	Jan. 85. »Leberschmerzen nach d. Kreuz ausstrahlend«. »Wassersucht.«	† 7. März 1885.
10	Grünwald Margarethe, 75 J., verh.	1885 17. II. 21. III. 4. VIII. 18. VIII.	Tuberkulose in der Familie. Hat 2mal geboren. Mai 84. Härte in d. l. Brust, langsam wachsend, keine Schmerzen.	Gesund aussehende, rüstige Frau. Mitralinsufficienz. Im ob. äuss. Quadranten der l. Mamma ein rundlicher, harter Tumor, verschieblich, mit der Haut verwachsen. L. Acheldrüsen haselnussgross derb.	Amputatio mammae mit Ausräumung der Achselhöhle. Dauer-Verband.	Angiosarcom.	Juli 85 kleines langsam wachsendes Knötchen in der Narbe. Aug. 85 excidiert.	† Okt. 1885.
11	Stotz Maria, 49 J.,	1886 3. XI. 1887	Hat nie geboren. Vor 2¼ Monat harter Knoten in der	Mässig kräftig. Im ob. äuss. Quadranten der l. Mamma apfelgrosse rundliche	Amputatio mammae mit Ausräumung	Angiosarcom mit Riesenzellen.		

	verh.	3. I.	l Brustdrüse, langsames Wachstum, wenig Schmerzen.	Geschwulst teils derb, teils weich elastisch fluktuierend. Verschieblich. Haut verwachsen. Achseldrüsen beiderseits, desgl. Inguinale u. l. Kubitaldrüsen vergrössert.	der Achselhöhle. Dauer-Verband.			
12	Winkler Anna, 65 J., verh.	1886 20. XI. 16. XII.	Hat 10mal geboren, selbst gestillt. Seit 1½ Jahren allmählich wachsende schmerzlose Geschwulst in der r. Mamma. Seit ½ Jahr infolge eines Stosses ulceriert. Viel Blutungen. Nie Schmerzen.	Kräftig gebaut, gut genährt. In der r. Mamma über der Mammilla eine hühnereigrosse ulcerierte Geschwulst auf der Unterlage verschieblich. Achseldrüsen beiderseits fühlbar.	Amputatio mammae mit Ausräumung der Achselhöhle. Dauer-Verband.	Angiosarcom.	Kein Recidiv.	»Befinden sehr gut, zu jeder Arbeit fähig.« (Bericht 17. XII. 1887.)
13	Schmidt Anna Marie, 33 J., verh.	1878 4. II. 10. III.	Hat 6mal geboren. Im letzten Wochenbett (vor 5 Jahren) langsame Schwellung der r. Brust. Milchsekretion bleibt aus. Seit 6 Wochen rascheres Wachstum, keine Schmerzen.	Gut genährte Frau. In der r. Brustdrüse eine über faustgrosse derbe gelappte Geschwulst. Haut nicht verwachsen, auf der Unterlage verschieblich. Keine Drüsenschwellungen.	Amputatio mammae Lister-Verband.	Fibrosarcoma.	Blieb recidivfrei.	Befinden vorzüglich. (Bericht 12. XII. 1887.)
14	Hirsch Sophie, 40 J., verh.	1879 6. I. 23. I.	Hat nie geboren. Seit der Pubertät ein Knoten in der l. Brust der im letzten halben Jahre plötzlich wuchs.	In der l. Brustdrüse eine mehrlappige Geschwulst von wechselnder Konsistenz. Verschieblich. Haut nicht verwachsen. Keine Drüsenschwellung.	Amputatio mammae Lister-Verband.	Intracanaliculäres Fibrosarcom.	Kein Recidiv.	Gesund.
15	Marzi Christine, 27 J., ledig.	1879 28. V. 11. VI.	Litt viel an Drüsenschwellung. Hat nie geboren. Febr. 79	Leidlich genährt. In der r. Mamma ein eigrosser und mehrere kleine Knoten, hart	Amputatio mammae mit Ausräumung	Fibrosarcoma cysticum.	Kein Recidiv.	»Gesund und munter und zu jeder Arbeit

	Name Alter Stand.	Aufenthaltszeit.	Anamnese: Heredität, Geburten, Mastitis, Trauma, Entstehungszeit, Wachstum, Schmerzen.	Status praesens: Allgemeinzustand, Lokalbefund, Metastasen.	Operation	Klinische und path. anat. Diagnose.	Recidive.	Jetziger Zustand. Tod. Sektionsbefund.
			mehrere harte Anschwellungen in der r. Mamma. Langsam schmerzlos vergrössert.	verschieblich. R. Achseldrüsen vergrössert.	der Axilla.			fähig.« (Bericht 16. XII. 1887.)
16	Berg Franziska 30 J., verh.	1879 28. VII. 8. VIII.	Vor 2 Jahren langsame Entwickelung einer kleinen gestielten Geschwulst an der r. Mammilla. Seit 5 Monaten (Gravidität) rascheres Wachstum.	Kräftige Frau. An der Stelle der r. Mammilla ein weintraubenartige Geschwulst Stiel 3 cm lang. Geschwulst vielhöckerig, mit dünner Epidermis rötlich. Die Mamma selbst normal.	Abtragung mit der Scheere. Vernähung des stark blutenden Stieles.	Fibroma pendulum papillomatosum mammillae.		
17	Maas Johanna, 30 J., verh.	1882 16. II. 24. II.	Hat 3mal geboren, selbst gestillt. Vor 7 Wochen in der l. Mamma eine wallnussgrosse Geschwulst, langsam wachsend.	In der l. Mamma eine über wallnussgrosse derbe gelappte Geschwulst, mit der Haut und der Unterlage leicht verschiebbar. Keine Drüsenschwellungen.	Exstirpation d. Geschwulst und eines Teiles der chron. interstitiell entzündeten Umgebung.	Adenofibroma.	Kein Recidiv.	»Befindet sich vollkommen wohl.« (Bericht 10. XII. 1887.)
18	Becker Amalie, 17 J., ledig.	1883 2. XI. 14. XI.	Seit 3 Jahren langsam wachsende, nicht schmerzhafte Anschwellung der l. Brustdrüse.	Blühendes Aussehen. In der l. Mamma ein gänseeigrosser höckeriger, verschieblicher, mit der Haut nicht verwachsener Tumor. Konsistenz teils hart, teils fluktuierend. Bei Druck entleert sich aus der Brustwarze eine bräunlich klare Flüssigk. Achseldr. nicht vergröss.	Amputatio mammae part. Dauer-Verband.	Intracanaliculäres Fibrom.		

19	Berens Ida, 30 J., ledig. P.	1883 20. XI. 4. XII.	Mehrere Verwandte an Carcinoma mammae gestorben. Pat. bemerkt seit 1 Jahre die Entwickelung einer harten Geschwulst in der r. Mamma.	Blass gracil gebaut. Beide Brüste derb, klein. Im ob. äuss. Quadranten der r. Mamma ein harter verschieblicher Knoten. Schmerzhaft. Achseldrüsen frei.	Ovaläre Excision des Knotens. Dauer-Verband.	Fibroma mammae Mastitis interst. chronica.	Kein Recidiv.	»Ist gesund.« (Bericht Juli 87.)
20	Holritt Marie, 57 J., verh.	1884 23. V. 12. VI.	Hat 3mal geboren, selbst gestillt. Seit 3 Wochen harte Anschwellung in der r. Mamma rasch wachsend, mit wenig Schmerzen.	Gut aussehend. In der äusseren Hälfte der r. Mamma ein gänseeigrosser höckeriger verschieblicher Knoten, hart schmerzlos. Haut darüber nabelförmig eingezogen. Keine Drüsenschwellung.	Amputatio mammae mit Ausräumung der Achselhöhle.	Papilläres Cystoadenom Hyperplasie der Drüse.		
21	Münch Margarethe, 36 J., verh. P.	1886 3. III. 9. III.	Hat 5mal geboren, nur 1mal gestillt. Seit 14 Monaten haselnussgrosse Geschwulst, die seit 5 Monaten wuchs. Keine Schmerzen.	Gut genährt. Rhachitis. In beiden Mammae chron. interstit. Mastitis. Im ob. inn. Quadranten der l. Mamma ein hühnereigrosser, derber, höckeriger Knoten. Leicht verschieblich. Mit d. Haut nicht verwachsen. Drüsen frei.	Enucleation der Geschwulst.	Adenofibrom mit chron. interst. Mastitis.	Kein Recidiv.	»Befindet sich vollkommen gesund.« (Mündl. Bericht Dez. 87.)
22	Pütz Elisabeth, 33 J., verh.	1886 7. VI. 19. VI.	Hat 2mal geboren, selbst gestillt. Seit 14 Tagen in der r. Mamma eine harte Geschwulst rasch wachsend, schmerzhaft. Dysmenorrhö	Gut aussehend. Im ob. äuss. Quadranten der r. Mamma eine kirschgrosse höckerige Geschwulst mit strangförmigen Ausläufern in die Umgebung. Verschieblich. Drüsen frei.	Excision des Knotens. Dauer-Verband.	Adenofibrom mit chron. interst. Mastitis.	Kein Recidiv.	»Vollkommen wohl.« (Mündl. Bericht Nov. 87.)
23	Kehr Minna, 36 J., verh. P.	1886 28. X. 3. XI.	Hat 3mal geboren, selbst gestillt. Schrunden an der Mammilla. Febr. 86 Kleine schmerzlose harte Geschwulst in der l. Mamma.	In der l. Mamma nach aussen von der Mammilla eine nussgrosse, verschiebliche, derbe, höckerige Geschwulst. Drüsengewebe etwas körnig. Achseldrüsen frei.	Excision des Tumors. Dauer-Verband.	Adenofibrom mit chron. interst. Mastitis.		

	Name Alter Stand.	Aufenthaltszeit.	Anamnese: Heredität, Geburten, Mastitis, Trauma, Entstehungszeit, Wachstum, Schmerzen.	Status praesens: Allgemeinzustand, Lokalbefund, Metastasen.	Operation.	Klinische und path. anat. Diagnose.	Recidive.	Jetziger Zustand. Tod. Sektionsbefund.
24	S. Emma, 25 J., verh. P.	1886 15. XI. 21. XI.	Hat nicht geboren. Seit 5 Wochen ein ziemlich rasch wachsender Knoten in der r. Mamma schmerzlos.	Kräftig gebaut, gesund aussehend. In der r. Mamma im ob. äuss. Quadranten ein kastaniengrosser, derber, verschieblicher Knoten. Ein zweiter kleiner nach innen unten von d. Warze. Drüsen frei.	Excision der Tumoren. Dauer-Verband.	Adenofibrom chron.interst. Mastitis.	Kein Recidiv.	»Befinden gut.« (Mündl. Auskunft Nov. 87.)

AUS DER

TÜBINGER CHIRURGISCHEN KLINIK

DES PROF. DR. BRUNS.

III.

Ueber die Verbiegung des Schenkelhalses im Wachstumsalter.

Ein neues Krankheitsbild.

Von

Dr. Ernst Müller.

(Hierzu Taf. V.)

Im Folgenden beschreibe ich eine Affektion des oberen Endes des Oberschenkels, von der ich nirgends in der Litteratur eine Mitteilung gefunden habe. Ich habe in der Tübinger chirurgischen Klinik in den letzten Jahren mehrere Fälle davon gesehen und genau untersucht, in einem Falle auch die Autopsie in vivo gemacht und dabei in den einzelnen Fällen so genau übereinstimmende und wohl charakterisierte Merkmale gefunden, dass es gerechtfertigt erscheinen mag, hier einen besonderen Krankheitsprozess aufzustellen.

Der Verlauf der Affektion ist folgender: Bei jugendlichen Individuen von 14—18 Jahren tritt ohne besondere Veranlassung oder angeblich infolge eines vorausgegangenen leichten Trauma's Schmerzhaftigkeit einer Hüfte, dann hinkender Gang, leichte Ermüdbarkeit und allmähliche Verkürzung des betreffenden Beines ein.

Die Symptome entwickeln sich ganz allmählich und erreichen keine besondere Höhe, so dass die Individuen nicht zu dauernder

Bettruhe veranlasst werden. Die Patienten sind im Uebrigen, abgesehen von zufälligen Affektionen, gesund, namentlich sind sonst keine Erkrankungen der Gelenke und Knochen nachzuweisen.

Bei der objektiven Untersuchung lässt sich eine Verkürzung des erkrankten Beines konstatieren in der Art, dass bei gleicher absoluter Länge der Beine vom Trochanter zum Maleolus ext. gemessen der Trochanter um 2—3 cm in die Höhe gerückt ist. Schwellung besteht keine; im weiteren Verlauf stellt sich eher Abmagerung ein. — Das Bein ist ausserdem in geringem Grade nach aussen rotiert, in der Hüfte gestreckt oder leicht gebeugt; die Beweglichkeit der Hüfte, namentlich die Beugung, ist im Ganzen wenig beschränkt, mehr beschränkt ist die Rotation und Abduktion. Die Beweglichkeit ist jedenfalls eine so gute, dass man annehmen muss, dass sich der Kopf in der Pfanne befindet (abgesehen davon, dass die ganze Stellung des Beins nicht zu einer Luxation stimmen würde) und dass in dem Gelenk selbst keine schwereren Veränderungen, wie Pfannenwanderung durch kariöse Zerstörung sich befinden. In einem Falle wurde die Untersuchung auch in Narkose vorgenommen und dabei konnte man sich überzeugen, dass die Beugung und Streckung, die vorher in diesem Falle ziemlich beschränkt war, nun vollständig frei und ohne Reibungsgeräusch vor sich ging; so dass es nun sicher war, dass der Gelenkkopf sich in einem gesunden Gelenk befinden musste. Die Abduktion und Rotation blieb auch in der Narkose beschränkt.

Es muss also die Verkürzung des Beins darauf beruhen, dass die Diaphyse an der Epiphyse in die Höhe gerückt, resp. der Winkel zwischen Schaft und Schenkelhals ein kleinerer geworden ist. Dass keine Lösung etwa in der Epiphysenlinie vorliegt, lässt sich dadurch beweisen, dass bei den allerdings beschränkten Rotationsbewegungen der Trochanter einen dem Grad der Rotation entsprechend grossen Kreisbogen beschreibt.

Aus dem Symptomenkomplex, der sich am Lebenden nachweisen liess, konnte man also darauf schliessen, dass die Affektion ihren Sitz im Schenkelhals haben muss. Ein genauerer Einblick in die Veränderungen wurde aber erst gewährt, als durch Resektion des Hüftgelenks in einem Fall (s. u. Hauber) ein Präparat des Schenkelhalses und -kopfes gewonnen wurde. Die Veränderungen sind an diesem Präparat ganz auffallend, wie auf den ersten Blick aus der Fig. 1 Tafel V, die den in seiner Mitte durchgesägten Schenkelhals und -kopf darstellt, zu sehen ist, namentlich im Vergleich mit

einem daneben konturierten normalen Schenkelhals (Fig. 2). Der Schenkelhals macht den Eindruck als ob er, aus einer knetbaren Masse bestehend, durch Druck von oben her nach abwärts abgebogen worden wäre. Demgemäss ist der obere Umfang des Schenkelhalses sehr stark in die Länge gezogen. Der Abstand von der Spitze des grossen Trochanter bis zum Beginn der überknorpelten Gelenkfläche beträgt in der Luftlinie gemessen 7 cm, während er bei einem im übrigen ebenso grossen normalen Präparat nur 3 1/2 cm beträgt. Die obere Begrenzungslinie bildet, nachdem sie steil von der Spitze des Trochanter zum Schenkelhals abgefallen ist, eine horizontal, in einem leicht nach oben konvexen Bogen verlaufende Linie, während sie bei gesunden steil in einer nach aufwärts konkaven Linie zur Knorpelgrenze sich erhebt.

Umgekehrt sind die Verhältnisse an der unteren Begrenzungslinie vom Trochanter minor zum unteren Rand der Knorpelgrenze. Diese Entfernung beträgt an dem pathologischen Präparat etwas mehr als 1 1/2, am normalen dagegen nahezu 4 cm. Am letzteren verläuft die Linie in einem nach aufwärts ganz schwach konvexen Bogen, am veränderten Präparat dagegen erhebt sie sich in weniger steiler Richtung, um dann in der Nähe der Knorpelgrenze sich plötzlich nach abwärts umzubiegen, bis sie die Knorpelgrenze erreicht.

Die überknorpelte Gelenkfläche ist vollständig gesund.

Die Epiphysenlinie ist als schmaler Streif deutlich zu sehen. Eine knorpelige Epiphysenlinie ist nicht mehr vorhanden; trotzdem ist aber die Grenze zwischen Epi- und Diaphyse deutlich an der Anordnung der Knochenbälkchen zu erkennen; das Netzwerk der Letzteren ist in der Diaphyse an der Grenze gegen die Epiphyse ein viel feinmaschigeres, als in den benachbarten Lagen der Epiphyse; die Knochenbälkchen selbst sind in der Diaphyse dünner, als in der Epiphyse. Die Grenze setzt sich ziemlich scharf ab und ist dadurch noch deutlicher markiert, dass entlang der Grenze die Knochenbälkchen zu einer Linie angeordnet sind. Die an die Epiphysenlinien grenzenden Partien der Diaphyse unterscheiden sich von dem übrigen Knochen durch eine mehr gräuliche, opake Färbung; die Breite dieser anders gefärbten Schicht beträgt durchschnittlich 3 mm. Merkwürdig ist nun der Verlauf dieser Grenzline; sie bildet einen starken gegen die Gelenkoberfläche zu konvexen Bogen, die Epiphyse hat dadurch eine ausgesprochen sichelförmige Gestalt und legt sich mützenartig weit über die Diaphyse her; wenn man auf

dem Frontalschnitt die beiden Endpunkte der Epiphyse durch eine Linie miteinander verbindet, so beträgt der grösste Abstand dieser Linie von der Epiphysenlinie 1,2 cm. Die Diaphyse erscheint ähnlich wie bei einer Einkeilungsfraktur in die Epiphyse hineingetrieben.

Bei dieser veränderten Richtung des Schenkelhalses musste der Schenkelkopf bei gerader Stellung der Extremität wie in extremer Abduktionsstellung stehen, oder vielmehr in einer Abduktionsstellung wie sie in normalen Verhältnissen kaum wird erreicht werden können; es lässt sich kaum anders denken, als dass noch ein ziemlich grosser Teil des oberen Umfangs des Schenkelhalses mit in die Pfanne hereinbezogen war.

Dadurch ist es leicht erklärlich, dass die Abduktionsbewegung auch in der Narkose behindert war.

Die innere Architektur des Knochens ist entsprechend seiner Gestaltveränderung eine andere geworden. In erster Linie fällt die sehr bedeutende Verdickung des Adams'schen Bogens auf. Die kompakte Knochenmasse hat an der Innenseite des Schenkelhalses die beträchtliche Dicke von $1^1/_2$ cm erreicht. Die Dicke ist die bedeutendste an der unteren Grenze des Präparats, die dem Uebergang des Halses in den Schaft entspricht. Nach oben zu nimmt sie nur wenig an Umfang ab, um sich dann plötzlich in einzelne Knochenbälkchen zu spalten, im Gegensatz zum normalen Knochen, wo die Kompakta sich ganz allmählich durch Abspaltung von Bälkchen in Spongiosa auflöst. An der Oberfläche des Knochens reicht die kompakte Substanz bis zu dem unteren Ende der Epiphysenline. Der kompakte Knochen wird von einzelnen spaltförmigen Markräumen durchsetzt in der Art, dass es möglich wird, die Knochenlamellen weit in die kompakte Substanz hinein zu verfolgen, so dass diese nur als eine dicht gedrängte Anordung von einzelnen Lamellen erscheint.

Diese Verdickung des Adams'schen Bogens ist als Ausdruck der durch die Gestaltveränderung des Knochens notwendig gewordenen Mehrbelastung des inneren Umfangs des Knochens anzusehen.

Von diesem kompakten Knochen aus strahlt dann ein System von Knochenbälkchen radiär nach oben und obeninnen auseinander, das sich von dem am normalen Knochen dadurch unterscheidet, dass die einzelnen Bälkchen eine bedeutendere Dicke haben, dass die einzelnen aber in grösseren Zwischenräumen von einander stehen. Es ist dies wohl die Folge davon, dass durch die bedeutende Ver-

längerung des oberen Umfangs des Schenkelhalses die Bälkchen sich auf eine grössere Fläche verteilen müssen.

Ein weiterer Unterschied in der Anordnung der Bälkchen zwischen unserem und dem normalen Knochen ist in der Lage vorhanden, welche die am kräftigsten entwickelten Bälkchen in dem Schenkelhals und Kopf einnehmen. Am normalen Präparat [1]) zieht das dichteste Balkennetz vom Adams'schen Bogen durch die untere innere Partie des Schenkelhalses gegen den oberen Umfang der Gelenkfläche des Schenkelkopfes. Nach aussen zu von diesem kräftigen Balkennetz kommt in den oberen inneren Partien des Schenkelhalses ein lockerer angeordnetes Netz. An unserem pathologischen Präparat ist dies nun anders. Hier ziehen die kräftigsten und am dichtesten angeordneten Bälkchen nach dem oberen und inneren Abschnitt des Schenkelhalses, an eine Stelle desselben, wo er zum Teil noch von der übergestülpten Epiphyse bedeckt, zum Teil aber auch frei von derselben ist. Die unteren inneren Partien des Schenkelhalses, wo also normaler weise dichte Spongiosa liegt, sind von einem locker angeordneten Balkensystem eingenommen.

Es entspricht diese verschiedene Verteilung des kräftigen und lockeren Gewebes durchaus den Anforderungen, welche durch die Belastung an dasselbe gestellt werden. Normalerweise wirkt die Last zunächst auf den oberen Umfang des Schenkelkopfes und von diesem aus schräg nach aussen und abwärts durch die Spongiosa des Schenkelkopfes und des unteren inneren Abschnittes des Schenkelhalses auf die Kompakta des Adams'schen Bogens. In unserem Fall unterliegt dagegen der untere innere Abschnitt des Schenkelhalses nicht der Belastung, während der obere innere Teil desselben, der noch in Bereich der Gelenkpfanne liegt, in die Richtung des grössten Druckes fällt.

In der Konsistenz des Knochens lässt sich nirgends ein Unterschied von der Norm erkennen; auch an der Oberfläche des Knochens und Gelenkknorpels ist nichts Abnormes, wie etwa Knochenauflagerung, Zerklüftung des Knorpels oder etwas ähnliches nachzuweisen.

Bei der mikroskopischen Untersuchung [2]) liessen sich keine spezifischen Veränderungen nachweisen; der Knochen und das

1) Vgl. auch die Abbildungen zu der Arbeit von Julius Wolff: über die innere Architektur der Knochen etc. Virchow's Archiv Bd. 50.

2) Herrn Prof. Ziegler bin ich für seine Unterstützung bei der mikroskopischen Untersuchung zu Dank verpflichtet.

Knochenmark hatten durchaus normalen Bau. In der der Epiphysenlinie entsprechenden Zone, die sich makroskopisch durch ihre opakere Farbe deutlich kennbar machte, ist auch mikroskopisch nirgends mehr Knorpel zu erkennen, dagegen sind die Knochenbälkchen von einer grossen Menge von Osteoklasten und Osteoblasten umgeben; etwas Spezifisches ist aber darin wohl nicht zu erkennen, sondern nur ein Ausdruck dafür, dass hier noch ein lebhafter Umwandlungsprozess des Knochens vor sich geht, der schon dadurch notwendig ist, dass die Knochenbälkchen des Schenkelkopfes und Schenkelhalses noch ineinander übergehen müssen. An den Knochenbälkchen des Schenkelhalses sind auch Osteoklasten und Osteoblasten nachweisbar, aber sehr viel spärlicher als an der Epiphysenlinie; hier ist der Knochen schon, wenn auch nicht vollständig, zur Ruhe gekommen und hat sich den neuen Druckverhältnissen angepasst, was ja auch mit der beschriebenen zweckmässigen Anordnung der Knochenbälkchen in Einklang steht.

Fragen wir nach dem Prozesse, der sich an dem Knochen abgespielt und zu seiner Erweichung geführt hat, so haben wir unter einer Reihe von Knochenaffektionen zu wählen, die zu einer Verbiegung des Schenkelhalses führen können. Die Krankheiten, die in Betracht kommen, sind die Rachitis, die Osteomalacie, die Ostitis deformans und die Verbiegung des Schenkelhalses infolge entzündlicher Erweichung bei benachbarten Entzündungsherden im Knochen.

Schede und Stahl haben eine Verbiegung der letzteren Art am Lebenden beobachtet und an einem Präparat aus der Halle'schen Sammlung beschrieben und abgebildet [1]). Es handelte sich in beiden Fällen um Osteomyelitis des Oberschenkels, an der auch das obere Ende des Knochens beteiligt war. Ich führe dies aber nur der Vollständigkeit halber an, da in keinem unserer Fälle von einem derartigen Entzündungsprozess etwas vorhanden war.

Auch zum Bild der Ostitis deformans, die Czerny [2]) und Paget [2]) beschrieben haben, passen unsere Fälle nicht. Es kommt zwar auch bei dieser Affektion zu einer Verbiegung des Schenkelhalses, aber diese ist nur eine Teilerscheinung einer ausgebreiteten Erkrankung des Skelets. Die Ostitis deformans geht mit einer Verdickung und Erweichung, besonders der Röhrenknochen der untern Extremität

1) M. Schede und K. Stahl. Zur Kenntnis der primären infectiösen Knochenmark- und Knochenhautentzündung. — Mitteilungen aus der chirurgischen Abteilung des Krankenhauses im Friedrichshain. 1878.

2) Medico-chirurgical Transactions Bd. 60 u. 65. The Lancet Vol. II. 1876.

und des Schädels einher; die Struktur des Knochens ist verändert, die Knochenkanälchen erweitert und das Mark in chronisch entzündlichem Zustand; aussen auf dem Knochen ist Auflagerung von neugebildeten Knochen. Von alledem findet sich in unseren Fällen nichts; es ist eine ganz isolierte Erkrankung des Schenkelhalses; anatomisch lassen sich, abgesehen von der Gestaltsveränderung, an dem Präparat makro- und mikroskopisch keine Abweichungen von der Norm feststellen. Ausserdem ist die Ostitis deformans in den beschriebenen Fällen bei älteren Individuen, meist jenseits der Vierziger aufgetreten, während das Leiden in unseren Fällen Individuen in den Pubertätsjahren betroffen hat.

Auch die Osteomalacie ist wegen der Art ihres Auftretens auszuschliessen und so bleibt noch die Rachitis. Bei dieser kann es sich aber auch nicht um die gewöhnliche Form, sondern nur um eine Spätform handeln, wie sie z. B. Mikulicz für das Genu valgum angenommen hat. Das Genu valgum aber ist es, an das der beschriebene Prozess klinisch in mancher Beziehung erinnert. Wenn man von den zu Grunde liegenden anatomischen Veränderungen absieht, so kann man sagen, dass es sich hier, ebenso wie beim Genu valgum, um eine zu grosse Nachgiebigkeit und Weichheit des Knochens handelt, infolge deren es bei der relativ zu hohen Belastung durch das Körpergewicht zu einer Gestaltveränderung des Knochens kommt, dass es sich also in beiden Fällen um eine Belastungsdeformität handelt. In beiden Fällen stehen die Patienten in den Pubertätsjahren und betrifft die Krankheit Individuen, welche im Uebrigen vollständig gesund und wohl gebildet sein können. In beiden Fällen ist es ein chronischer nicht entzündlicher Prozess, der nach einer gewissen Zeit seinen Höhepunkt erreicht, dann nicht mehr weiterschreitet, sondern zur Ausheilung gelangt, natürlich unter Fortdauer der gesetzten Gestaltveränderung. Bei dieser Aehnlichkeit des Krankheitsbildes dürfte es daher wohl erlaubt sein, die beiden Krankheiten in Parallele zu setzen und den gleichen pathologisch anatomischen Prozess für beide anzunehmen. Als solchen hat Mikulicz[1]) für das Genu valgum bekanntlich die Rachitis angenommen. Es ist zwar in seinen Untersuchungen manches für die Rachitis Massgebende, wie die Anwesenheit osteoider Substanz und gesteigerte Resorption fertiger Knochen, nicht nachgewiesen, aber die von ihm beschriebenen Veränderungen lassen es doch als sehr wahrschein-

1) Langenbecks Archiv Bd. 23.

lich erscheinen, dass in der That Rachitis dem Genu valgum zu Grunde liegt. Unser Präparat zeigt nun keine Veränderungen, die für Rachitis sprechen würden, aber es ist eben der Prozess, der zur Verkrümmung geführt hat, schon abgelaufen und lässt sich aus dem Präparat nicht mehr erkennen. Dieses Abgelaufensein des Prozesses steht durchaus nicht im Widerspruch mit der Annahme der Rachitis, denn es ist zur Genüge bekannt, dass diese ausheilen kann, ohne Störungen im feineren Bau des Knochens zu hinterlassen.

Dass es die Rachitis ist, welche die beschriebene typische Erweichung und Verbiegung des Schenkelhalses herbeiführt, lässt sich also zwar nicht direkt beweisen, aber es scheint mir die plausibelste Erklärung, die mit keiner bekannten Thatsache im Widerspruch steht.

Beobachtungen.

Erster Fall.

Faulhaber, Mathilde, 17 Jahre alt, von Göllsdorf, war früher stets gesund; ihr jetziges Leiden der Hüfte besteht schon seit mehreren Jahren; es entstand ganz allmählich und ohne besondere Veranlassung. Während das Leiden schon bestand, erlitt sie eine unbedeutende Verletzung der Hüfte, indem sie von einem leichten Wagen in der Hüftgegend überfahren wurde. Die Verletzung hatte aber weiter keine Folgen; sie konnte nachher so gut wie vorher gehen.

Die Verkürzung des Beins bemerkt Pat. seit einem halben Jahr, das Hinken besteht aber schon seit mehreren Jahren. Pat. wurde in der letzten Zeit sehr bald müde, hatte besonders, wenn sie nach dem Sitzen anfieng zu gehen, stärkere Schmerzen. Im Bett musste sie nie längere Zeit zubringen.

St. präsens: Kräftiges Mädchen; die l. Unterextremität ist erheblich magerer, als die rechte. (Umfang in der Mitte des Oberschenkels 38 : 43 cm). Bei Geradstand des Beckens steht der Maleolus ext. links 3 cm höher als rechts. Um ebenso viel steht aber auch der linke Trochanter maj. höher als der rechte. Die Länge beider Beine vom Trochanter bis Maleolus ext. ist gleich. Die l. Unterextremität ist wenig nach auswärts rotiert; Flexions- oder Abduktions-Contractur besteht nicht. Die Bewegungen (Rotation, Flexion, Ab- und Adduktion) sind erheblich beschränkt. Der Trochanter macht bei diesen Bewegungen entsprechende Exkursionen. Aeusserlich lässt sich an der Hüfte nichts Abnormes abtasten; sie ist nur etwas abgemagert. Druck auf den Trochanter und in der Längsrichtung des Oberschenkels ist nicht schmerzhaft. Der Gang ist auffallend stark hinkend. Untersuchung in der Narkose ergibt, dass

Beugung und Streckung in vollem Grade, Abduktion und Rotation aber nicht möglich ist. Krepitation ist dabei keine nachweisbar.

Pat. wird, nachdem sie 4 Wochen lang im Zugverband in der Klinik gelegen ist, bei unverändertem Status mit erhöhtem Schuh entlassen.

23. II. 88 stellt sich Pat. auf Verlangen wieder vor. Sie gibt an, nach ihrer Entlassung im Juni 1884 habe sie das Gehen allmählich wieder gelernt, in der letzten Zeit sei es wieder weniger gut geworden. Sie hat jetzt noch über frühzeitiger Ermüdbarkeit und Schmerzen in der l. Hüfte nach jeder Anstrengung zu klagen; ebenso empfindet sie durchschiessende Schmerzen beim Tragen von Lasten, oder beim Anstossen des Fusses an einen harten Gegenstand. Spontan ist die Hüfte nicht schmerzhaft. Anschwellung der Hüftgegend war niemals vorhanden.

Der Gang ist ziemlich stark hinkend. Schlag auf den Trochanter nicht schmerzhaft. Pat. ist sonst ganz gesund. Länge der Extremität von der Spina ant. sup. bis Maleol. ext. rechts 84.5, links 81 cm. Troch. maj. steht links über der Roser-Nelaton'schen Linie. Länge der Extremitäten vom Troch. maj. zum Maleol. ext. beiderseits gleich. L. Unterextremität abgemagert. Beugung in der Hüfte nur bis zu einem halben rechten Winkel möglich. Abduktions- und Rotationsbewegung fast aufgehoben.

Zweiter Fall.

Birkle, Wendelin, 16 Jahre alt, von Trillfingen, gibt an, seit Januar 1885 ohne bekannte Veranlassung an Schmerzen in der Hüfte, leichter Ermüdbarkeit und geringem Hinken erkrankt zu sein.

26. Juni 1885. Das rechte Bein ist bei geradem Beckenstand um 4 cm kürzer als links, während die Entfernung vom Trochanter major zum Maleolus ext. beiderseits 90.5 cm beträgt. Trochanter steht rechts 4 cm über der Roser-Nélaton'schen Linie. R. Unterextremität leicht nach aussen rotiert. Hüftgelenk in gestreckter Stellung lässt sich bis ca. ½ rechtwinkelig beugen, dabei aber leichte Schmerzen. Schlag auf den Trochanter und in der Längsrichtung des Oberschenkels nicht schmerzhaft. Glutaealgegend rechts etwas abgemagert.

Pat. wird ambulatorisch behandelt und Bettruhe verordnet.

13. August 1885. Pat. war seither im Bett. Masse dieselben wie im Juni. Die Hüfte lässt sich fast so gut wie die gesunde beugen. Nur noch Klagen über geringe Schmerzen im Knie.

14. Februar 1888. Vorstellung auf Verlangen. Pat. gibt an, er sei nach dem letzten Besuch im August 1886 wieder 5 Wochen im Bett gewesen, habe dann allmählich wieder zu arbeiten begonnen. Im nächsten Frühjahr habe er die Feldgeschäfte so gut wie jeder andere besorgen können. Das Gehen und Arbeiten ist gegenwärtig ganz ungestört, er

kann grosse Märsche unternehmen, bekommt dabei allerdings geringe Schmerzen in der Hüfte, die aber bis zum andern Morgen wieder verschwinden.

Pat. ist sehr kräftig gebaut.

Spina ant. sup. bis Maleol. ext. rechts 94, links 98 cm. Trochanter major bis Maleol. ext. beiderseits 92,5 cm. Troch. maj. steht rechts 4 cm über der Roser-Nélaton'schen Linie. Bein steht in leichter Rotation nach aussen, Rotations- und Abduktionsbewegung nicht möglich. Beugung bis zu einem rechten Winkel möglich. Gang ganz wenig hinkend; Verkürzung durch Schiefstellung des Beckens ausgeglichen.

Dritter Fall.

Renz, Friedrich, 19 Jahre alt, von Emmingen, kam am 19. Jan. 1886 erstmals zur Untersuchung und gab an, dass er seit 1½ Jahren ohne besondere Veranlassung hinke. Vor 1 Jahr habe sich das Gehen verbessert, vor ½ Jahr sei aber wieder Verschlimmerung eingetreten; die bis dahin mässigen Schmerzen in der rechten Hüfte seien stärker geworden, ebenso sei er viel früher müde geworden als bisher, so dass er länger als 1 Stunde in der letzten Zeit nicht gehen konnte.

St. praesens: Für sein Alter mangelhaft entwickeltes Individuum. Bei aufrechter Körperstellung steht das Becken schief, die rechte Spina il. sup. ant. steht um ca. 2 cm tiefer als die linke. Bei horizontaler Rückenlage und gerade gestelltem Becken erscheint die rechte Extremität verkürzt; der Abstand der Spina il. sup. vom Maleolus ext. beträgt rechts 69½, links 71 cm; die scheinbare Verkürzung rührt von einem Höherstehen des r. Trochanter her; der Trochanter maj. steht rechts ca. fingerbreit über der Roser-Nelaton'schen Linie. Die Länge beider Extremitäten, vom Trochanter zum Maleolus ext. gemessen, ist gleich. Das rechte Bein steht in der Hüfte leicht nach aussen rotiert; Innenrotation ist aktiv und passiv nicht möglich, Beugung der Hüfte fast vollständig möglich aber mit Schmerzen.

Pat. wird ambulat. behandelt. Es wird Bettruhe verordnet, später soll Pat. rechts einen erhöhten Stiefel tragen.

20. Februar 1888 stellte sich Pat. auf Verlangen wieder vor und gab an, es habe sich bald nach seiner Untersuchung im Jan. 1886 sein Zustand so gebessert, dass er schon im Frühjahr die Feldgeschäfte habe ungestört verrichten können. Das Gehen sei ihm wieder gut möglich geworden, nur sei er leichter ermüdet. Einen erhöhten Stiefel habe er nicht getragen. Die Gebrauchsfähigkeit des Beins auch gegenwärtig eine ungestörte.

Pat. ist in seiner körperlichen Entwickelung erheblich zurückgeblieben; er ist jetzt 21 Jahre alt, macht aber den Eindruck eines 16 bis 17jährigen Menschen.

Am rechten Bein ist der Zustand im Ganzen wie bei der ersten Untersuchung. Spina sup. ant. bis Maleol. ext. rechts 81 cm, links 83 cm; Troch. bis Mal. ext. beiderseits gleich. Trochanter maj. steht rechts über der Roser-Nélaton'schen Linie. R. Bein leicht nach aussen rotiert, Flexion unbeschränkt, Rotation und Abduktion mässig beschränkt. Umfang des Oberschenkels in der Mitte rechts um 2 cm geringer als links.

Im übrigen ist Pat. vollständig normal gebaut und gesund.

Vierter Fall.

Hauber, August, 18 Jahre alt, von Schopfloch, hat früher an akutem Gelenkrheumatismus gelitten, von dem er einen übrigens gut kompensierten Herzfehler davongetragen hat. Im September 1885 erkrankte er mit Schmerzen in der linken Hüfte, die sich so verstärkt haben, dass er nicht mehr gehen konnte und er in das Katharinenhospital in Stuttgart aufgenommen wurde.

Der Status bei der Aufnahme daselbst war folgender:

Hinkender Gang, im Bett wird die rechte Seitenlage bevorzugt. Linkes Bein einwärts rotiert, adduziert, in der Hüfte flektiert (ca. 30°. Flache, nicht scharf umgrenzbare harte Anschwellung in der linken Schenkelbeuge, nicht fluktuierend. Passive Beweglichkeit nur mässig beschränkt, zumeist die Abduktion. Druck gegen den Trochanter oder gegen die Planta pedis, wird bald als schmerzhaft, bald als schmerzlos bezeichnet. Es wird ein leichter Zugverband angelegt. Temperatur ist in den ersten 3 Tagen zwischen 38.0 und 38.2, von da an normal. Die Schmerzen verloren sich in kurzer Zeit, ebenso die Schwellung der Hüfte, so dass nach 3 Wochen der Zugverband wieder abgenommen wurde, und er nach einigen Wochen täglich eine bis mehrere Stunden ausser Bett zubringen durfte. Bei der Entlassung Ende Dezember 1885 war ausser einigen vergrösserten Inguinaldrüsen nichts Objektives zu konstatieren; nirgends Druckempfindlichkeit, freie Beweglichkeit der Hüfte, normaler Gang. Die einzige Klage war, dass er nach längerem Sitzen in der linken Hüfte vorübergehenden Schmerz empfinde.

Den Sommer über war er in der Gebrauchsfähigkeit seines Beins nicht gestört, bis im September 1886 sich stärkere Schmerzen eingestellt haben und er ein Kürzerwerden des linken Beins bemerkte.

30. Nov. 1886. St. praesens: Sehr grosses, im übrigen gesund aussehendes Individuum. Bei der Besichtigung fällt eine sehr starke Prominenz der linken Trochantergegend in die Augen. Bei horizontaler Rückenlage ist das linke Bein um 5 cm verkürzt, um ebensoviel steht der Trochanter maj. über der Roser-Nélaton'schen Linie; die Länge beider Beine vom Trochanter zum Maleolus ext. gemessen ist gleich. Das linke Bein ist abgemagert. Die Beweglichkeit in der Hüfte ist, was Beugung und Rotation betrifft, normal, Abduktion ist unmöglich. Bei Bewegungen verspürt sowohl der Untersuchende als der Pat. zuweilen ein deutliches

Krachen. Der Gang ist stark hinkend. Die Hauptklagen der Patienten sind Schmerzen in der Hüfte, die im Liegen sehr gering sind, beim Stehen, Gehen und Sitzen sich beträchtlich steigern.

Im Januar 1887 macht Patient einen Gelenkrheumatismus durch, der besonders die linke Hüfte, das rechte Knie, das rechte Handgelenk betraf.

26. Januar 1887 wurde auf den bestimmten Wunsch des Kranken, der seine Schmerzen los haben wollte, die Resektion des Hüftgelenks vorgenommen. Das Gelenk selbst, sowie auch die Umgebung desselben, wurde normal befunden, die Veränderungen betrafen nur den Schenkelhals; der Knochen wurde in der Linea intertrochanterica durchsägt. Der Wundverlauf war ein ganz normaler.

Die Beschreibung des Präparats s. o.

Bei seiner Entlassung im Juni 1887 beträgt die Verkürzung des linken Beins 7 cm, die Beweglichkeit des Gelenks ist nach allen Richtungen hin eine vollständig freie. Pat. kann das Bein gut zum Aufstützen gebrauchen, er geht mit erhöhter Sohle und einem Stock ganz schmerzlos. Das funktionelle Resultat ist also als ein sehr gutes zu bezeichnen.

Nach dem oben beschriebenen Befund an dem resezierten Schenkelhals ist zuzugestehen, dass die Resektion hätte umgangen werden können, wenn man im Stande gewesen wäre, eine richtige Diagnose mit Sicherheit zu machen und man nicht durch die Klagen des Kranken und die objektiven Veränderungen in der Hüftgegend veranlasst eine schwerere entzündliche Affektion des Knochens angenommen hätte.

AUS DER

ZÜRICHER CHIRURGISCHEN KLINIK.

IV.

Zur Pathologie und operativen Behandlung der Dermoidcysten der Orbita.

Von

Prof. Dr. R. U. Krönlein.

(Hierzu Taf. VI u. VII.)

Unter den Dermoidcysten der Augengegend gewinnen die tiefliegenden Orbitaldermoide eine ganz besondere Bedeutung, einmal wegen ihrer innigen räumlichen Beziehungen zum Sehorgane selbst und der daraus hervorgehenden Gefahren für das letztere; dann aber auch wegen der Schwierigkeiten, welche ihre Exstirpation dem Operateur bereiten kann. Die relative Seltenheit dieser orbitalen Dermoide mag es erklären, dass diesen beiden Punkten in manchen der neuesten chirurgischen Bearbeitungen dieses Kapitels eine, wie mir scheinen will, etwas zu geringe Aufmerksamkeit geschenkt worden ist; dazu mag noch kommen, dass die Orbitaldermoide in das Grenzgebiet zweier Disziplinen fallen, welche heutzutage kaum noch in Einer Hand vereinigt geblieben sind, der Chirurgie und der Ophthalmologie, woraus sich eine weitere Zersplitterung des an sich nicht reichlichen Beobachtungsmaterials fast notwendig ergeben muss. Nun verdanken wir zwar Berlin[1]) eine sehr sorgfältige Bearbeitung der Orbitaltumoren und der Chirurg wird um so lieber

1) Krankheiten der Orbita. Handbuch der Ophthalmologie VI. von Graefe-Saemisch. 1880.

auf die vortreffliche Abhandlung dieses Ophthalmologen zurückgreifen, je mehr die eigene Fachlitteratur sich bescheidet, die Krankheiten der Orbita als zur Domäne der Schwesterwissenschaft gehörig zu betrachten. Von chirurgischer Seite haben dann ferner in der neuesten Zeit Heineke[1]) und Trendelenburg[2]) in ihren Darstellungen der chirurgischen Krankheiten des Kopfes und des Gesichts auch das Gebiet der Orbitaldermoide berührt; ja es hat der erstgenannte Autor den Dermoidcysten der Schädeldecken sogar ein ausführliches Kapitel seines Buches gewidmet. Allein gleichwohl finde ich weder von ophthalmologischer, noch von chirurgischer Seite einer eigentümlichen Form von Orbitaldermoid Erwähnung gethan, obwohl dieselbe wegen ihrer merkwürdigen topographischen Eigenschaften ein ausserordentlich charakteristisches und nur schwer zu verkennendes Krankheitsbild bedingt. Ich muss daher annehmen, dass diese Form von Dermoidcyste der Orbita jedenfalls ganz ausserordentlich selten sei und darf wohl hoffen, dass die Mitteilung einer Beobachtung, welche die anatomischen und klinischen Eigentümlichkeiten dieser Affektion deutlich illustriert, für den Ophthalmologen wie für den Chirurgen Interesse habe.

Der andere Punkt, auf welchen ich oben hingewiesen habe, betrifft die erheblichen Schwierigkeiten, welche die Exstirpation tiefliegender Orbitaldermoide bereiten kann. Jeder Ophthalmologe und Chirurg von einiger Erfahrung dürfte in der Lage sein, Beispiele solch' schwieriger Operationen zu liefern, welche nicht allzuselten auf eine partielle Entfernung dieser Geschwülste sich beschränken mussten, weil es ganz unmöglich war, ohne Läsion des Bulbus und seines Nerven zum hinteren Pol der Cyste zu gelangen. Und doch kommt bei der Operation der Dermoidcysten, ganz ebenso wie bei derjenigen der Follikularcysten, alles darauf an, den Balg in toto zu enukleieren, sollen nicht hässlich secernierende Fisteln von Jahre langem Bestehen zurückbleiben, Fisteln, die, im para- und retrobulbären Bindegewebe verlaufend, leicht zur Zerstörung des Auges führen können. Die Mitteilung einer Operationsmethode, welche es ermöglicht, solche tief in das retrobulbäre Gewebe der Orbita hinein sich erstreckende Dermoidcysten und ebenso gleich situierte Geschwülste anderer Provenienz, mit grösserer Sicherheit

1) Deutsche Chirurgie. Lief. 31. 1882. Die chirurgischen Krankheiten des Kopfes.

2) Deutsche Chirurgie. Lief. 33. 1886. Verletzungen und chirurgische Krankheiten des Gesichts. 1. Hälfte.

als bisher zu exstirpieren, dürfte daher ebenfalls gerechtfertigt erscheinen.

1. Das Zwerchsackdermoid der Orbita.

(Hierzu Taf. VI u. VII, Fig. 1—3.)

Wir verstehen unter dieser Bezeichnung eine Dermoidcyste von zwerchsack- oder sanduhrförmiger Bildung, deren eines Lokulament (Saccus orbitalis) in der Tiefe der Orbita, deren anderes (Saccus temporalis) in der Schläfengrube gelagert ist und deren mittlerer Teil (Portio intermedia) durch einen Defekt in der äusseren Orbitalwand hindurch die beiden Säcke mit einander verbindet. Den Chirurgen wird diese Formation der Dermoidcyste ohne weiteres an diejenige des sog. Zwerchsackhygroms der Handvola oder auch an die der Hydrocele bilocularis oder endlich an diejenige der von mir beschriebenen Hernia inguino-properitonealis erinnern; und wie diese Zustände das charakteristische Krankheitsbild, welches sie vor allen anderen Spezies ihrer Gattung auszeichnet, lediglich der eigentümlichen Formation ihres Sackes verdanken, so gilt dies auch von dem Zwerchsackdermoid der Orbita.

Als Paradigma kann folgende Beobachtung gelten, welche ich neulich in der Klinik zu machen Gelegenheit hatte und welche auch den Weg zeigen dürfte, wie diesen Dermoiden operativ am besten beizukommen ist.

Heinrich P., 21 Jahre alt, Landwirt, von Hirslanden, wurde am 24. März c. in die chirurgische Klinik aufgenommen. Was den Pat. veranlasste, die Hilfe des Spitals in Anspruch zu nehmen, war eine Anschwellung der linken Schläfengegend, welche nach seiner Angabe vor ungefähr 4 Wochen plötzlich ohne äusseren Anlass und ohne Schmerzen entstanden sein sollte. Diese Angabe, so bestimmt sie auch anfänglich lautete, war entschieden eine mangelhafte; denn später, d. h. nach der Operation, welche an dem Patienten ausgeführt wurde, konnte er die Mitteilung dahin vervollständigen, dass sowohl ihm als auch seiner Mutter eine gewisse Ungleichheit der beiden Augen von Jugend auf aufgefallen sei. Allein da Pat. nie Beschwerden hievon hatte, auch mit beiden Augen ganz gut sah, so wurde diese Asymmetrie der Augen als eine individuelle Eigentümlichkeit betrachtet, welcher keine Bedeutung beizumessen sei. Die genauere Untersuchung des im übrigen gesunden und kräftigen jungen Mannes ergab folgendes:

Zunächst fällt eine beträchtliche Protrusion des linken Bulbus auf, der gleichzeitig etwas nach unten und innen verdrängt erscheint, sonst aber keinerlei abnorme Verhältnisse wahrnehmen lässt. Auch die Gegend

des oberen Augenlids, zwischen Lidfalte und Orbitalrand, ist in der äusseren Hälfte etwas vorgewölbt und ebenso prominiert die linke Schläfengegend hinter dem äusseren Orbitalrande und über dem Jochbogen sehr deutlich. Die Spannung der äusseren, sonst ganz normalen Haut über der temporalen Anschwellung bewirkt, dass die linke Augenbraue etwas nach oben und aussen verzogen erscheint. Die Beweglichkeit des Bulbus ist frei mit Ausnahme der Blickrichtung nach oben und aussen. Hier bleibt der Bulbus gegen die Grenze der Exkursion sichtlich zurück; Doppelbilder werden spontan nicht wahrgenommen, können aber durch Einübung mit Prismen zur Wahrnehmung gebracht werden; es entstehen dann beim Blick nach aussen (links) gleichseitige Doppelbilder mit 5 cm Abstand in horizontaler Richtung. Pat. behauptet, mit beiden Augen gleich gut zu sehen; eine genaue Sehprüfung aber ergibt rechts: S=1; links: S=bis $^1/_3$; Gl.=0; Gesichtsfeldgrenzen nicht eingeengt. Bei der ophthalmoskopischen Untersuchung, welche ebenso wie die genauere Sehprüfung im ophthalmologischen Institut meines Kollegen, Herrn Prof. Dr. O. Haab bereitwilligst vorgenommen wurde, erweisen sich Papille und Augenhintergrund normal, dagegen die Venen linkerseits etwas stärker gefüllt.

Den prägnantesten Befund erhält man aber bei der Palpation.

Drückt man nämlich mit dem Finger auf die temporale Anschwellung hinter dem Spheno-Frontalfortsatz des Jochbeins, so wölbt sich die Gegend des oberen Augenlids deutlich vor und nimmt die Protrusion des Bulbus zu; dabei verspürt ein auf das obere Lid aufgelegter Finger deutlich die Fortleitung des auf die temporale Geschwulst ausgeübten Druckes und man hat die nicht gerade sehr deutliche Empfindung tiefer Fluktuation. Das Experiment gelingt ebenso sicher in umgekehrter Richtung: ein Druck des Fingers, auf das obere Lid oder zwischen Bulbus und äusserem Orbitalrande unter dem Lide auf die Conjunctiva ausgeübt, pflanzt sich auf das deutlichste auf die temporale Geschwulst fort, wobei diese stärker vorspringt. Pulsation ist nirgends nachzuweisen, auch kein Gefässgeräusch bei der Auskultation der Orbital- und Schläfengegend. Die weitere Untersuchung des Kopfes und Gesichts des Pat. ergibt durchaus normale Verhältnisse. Beide Nasengänge, die Choanen und der Rachen sind frei, ebenso die linke Fossa canina und das Cavum buccarum. Keine abnormen Erscheinungen von Seite des 1. und 2. Astes des Trigeminus, keine Hirnsymptome, keine Behinderung der Kaubewegungen. Hervorzuheben ist endlich noch, dass der äussere Orbitalrand bei genauem Abtasten nirgends eine Unterbrechung, eine Lücke aufweist.

Bei der Diagnose musste vor allem daran festgehalten werden, dass es sich um eine Affektion handelte, welche gleichzeitig einen intraorbitalen und einen temporalen Tumor bedingte und dass diese beiden Tumoren räumlich miteinander verbunden waren. Die Ver-

bindung konnte vermittelt sein entweder durch die Fissura orbitalis inferior oder aber durch eine abnorme Lücke in der äusseren knöchernen Orbitalwand. Der Doppeltumor zeigte undeutliche Fluktuation; dass sein Inhalt ganz oder zum Teil flüssiger Natur sei, konnte zum mindesten demnach nicht ausgeschlossen werden. Das Leiden sollte ferner erst vor 4 Wochen und zwar ganz plötzlich aufgetreten sein — so lautete wenigstens die Angabe des Pat. vor der Operation. Eine angeborene Geschwulst hätte sich danach — die Richtigkeit der Angabe vorausgesetzt — ziemlich sicher ausschliessen lassen. Allein ich gestehe offen, dass diese Aussage des Pat. mir von Anfang an zweifelhaft vorkam und dass ich ihr darum keinen entscheidenden Wert beizulegen wagte.

Jedenfalls war die Affektion, mochte sie bestehen so lange sie wollte, stets schmerzlos verlaufen und hatte nie irgendwelche Erscheinungen von Entzündung dargeboten. Eine entzündliche Affektion, etwa einen Abscess, schloss ich daher von vornherein aus und zog bei der Differentialdiagnose nur folgende Zustände in Erwägung:

1. Tumor retromaxillaris nach von Langenbeck. Bekanntlich hat von Langenbeck unter dieser Bezeichnung jene meist fibrösen, zuweilen auch fibro-sarkomatösen Nasenrachenpolypen zusammengefasst, welche, von der Schädelbasis entspringend, den Oberkiefer von hinten her umwachsen und in ihrem Wachstum polypenartige Fortsätze in die adnexen Höhlen, Löcher und Spalten senden; so können sie sich in die Nasenrachenhöhle, ferner durch das Foramen spheno-palatinum in die Fossa pterygo-palatina und von da in die Sphenomaxillargrube erstrecken, um von hier aus weitere Fortsätze nach der Schläfengrube, durch die Fissura orbitalis inferior nach der Orbita und um das Tuber maxillare herum nach der Fossa canina abzugeben. Soweit hierbei die Orbita und die Schläfengrube in Betracht kommen, kann das Bild, welches ein solcher Patient darbietet, dem oben geschilderten zum Verwechseln ähnlich sein, wie mich drei eigene Beobachtungen belehrt haben. Ich verweise in dieser Beziehung nur auf den Fall, den ich seiner Zeit in meinem Berichte aus der v. Langenbeck'schen Klinik [1]) beschrieben habe. Die Protrusion des Bulbus, die Vortreibung der Schläfengrube über dem Jochbogen sind für diese vielgestaltigen

1) Die v. Langenbeck'sche Klinik und Poliklinik. Supplement-Heft zu Bd. XXI des Arch. f. klin. Chirurgie. Berlin 1877. p. 91—92

Tumoren geradezu charakteristisch und ich gestehe, dass ich beim ersten Anblick unseres Patienten zunächst an einen solchen Retromaxillartumor dachte und diesem Gedanken auch meinem Kollegen, Herrn Prof. Haab, gegenüber Ausdruck gab. Allein die genauere Untersuchung des Falles zwang uns, diese Prima vista-Diagnose fallen zu lassen; denn die Nasen-Rachenhöhle und ebenso das Cavum buccarum erwiesen sich völlig frei von Tumor.

2. Exophthalmus pulsans. In der ausgezeichneten, mit erschöpfender Litteraturkenntniss verfassten Monographie von Sattler[1]) finden wir 106 bekannt gewordene Beobachtungen dieses seltenen Krankheitsbildes zusammengestellt und in gründlichster Weise analysiert. Ich selbst war so glücklich, einen ausgesprochenen Fall von Exophthalmus pulsans in der Klinik meines teuren Lehrers v. Langenbeck zu beobachten und auf seinen Wunsch die Operation der Ligatur der Carotis communis bei diesem Falle, und zwar mit Erfolg, auszuführen. An diesen Fall, der von Sattler[2]) in seiner Tabelle als Nr. 104 aufgeführt wird, konnte unser Patient wegen seiner Bulbusprotrusion und der Anschwellung der Schläfengegend wohl erinnern; allein die genauere Untersuchung, vor allem der Nachweis des Fehlens der Pulsation, des Schwirrens und der übrigen, diesen Zustand charakterisierenden zirkulatorischen Phänomene, musste sofort jede weitere Verfolgung dieses Gedankens abschneiden.

3. Cephalocele spheno-maxillaris. (Heineke). Hirnbrüche, welche durch die Fissura orbitalis superior in die Orbita und von da durch die Fissura orbitalis inferior in die Fossa sphenomaxillaris gelangen, werden zwar als äusserst seltene Missbildungen in der Litteratur beschrieben; allein mit Recht betont Heineke[3]), dass dieselben, weil nur an nicht lebensfähigen Monstren beobachtet, für die Chirurgie keine Bedeutung haben. Zudem fehlten ja in unserem Falle jegliche Erscheinungen, welche auf das Gehirn hinweisen konnten, ganz abgesehen davon, dass Pat. vor der Operation an dem plötzlichen Entstehen vor wenigen Wochen festhielt.

Nach Ausschluss der drei oben aufgeführten Zustände musste man bei der Diagnose notwendig in einige Verlegenheit geraten. War die Angabe des Pat. richtig und waren die Anfänge der

1) Pulsierender Exophthalmus. Handbuch der Ophthalmologie. VI. p. 747—948.

2) C. l. p. 842—843.

3) C. l. p. 225.

Krankheit wirklich erst vor 4 Wochen konstatiert worden, so konnte an einen kongenitalen Tumor nicht gut gedacht werden. War aber die Angabe falsch, handelte es sich am Ende doch um einen kongenitalen Tumor, der, anfänglich klein, verborgen, eine Zeit lang symptomlos verlaufen und erst in der letzten Zeit rascher gewachsen war und so das gegenwärtige Bild erzeugte — welcher Art konnte dann dieser Doppeltumor sein? Gibt es vielleicht

4. Dermoidcysten, kavernöse Angiome, Lymphangiome oder Lipome dieser Bildung, oder kommt unter den malignen Tumoren

5. ein Sarcom vielleicht in Frage?

Meine eigene Erfahrung gestattete mir die Beantwortung dieser Fragen nicht und die Litteratur durchforschte ich vergeblich nach ähnlichen Krankheitsbildern. So musste ich die Frage nach der eigentlichen Natur des Tumors offen lassen. Das rasche Wachstum der Geschwulst in den letzten Wochen, die Gefahr, welche aus der Lokalisation derselben für Auge und Gehirn erwachsen musste, wenn die Geschwulst weiter wuchs, zwang indess dringend zur Operation. Um aber gegenüber unliebsamen Ueberraschungen während der Operation gerüstet zu sein, beschloss ich die Exstirpation von der Schläfenseite bei möglichst ausgiebiger Blosslegung des Operationsfeldes vorzunehmen.

Operation. Die Exstirpation des Tumors fand am 27. März c. statt. In Narkose wird durch einen halbmondförmigen Hautschnitt in der linken Schläfengrube ein Hautlappen umschrieben, dessen vorderer Rand am Processus zygomaticus des Stirnbeins beginnt, in konvexem Bogen längs des hinteren Randes des Processus spheno-frontalis des Jochbeins bis zum oberen Rande des Jochbogens herabsteigt und dann, nach hinten und oben umbiegend, in der Höhe des Anfangsteils ca. 3 cm vor der Ohrmuschel endigt. Dieser Schnitt wird durch die Temporalfascie und die Fasern des Temporalmuskels vertieft, da der Tumor von dem letztern bedeckt ist. Indem so der Hautfascien-Muskellappen bis an seine Basis zurückpräpariert wird, erscheint der temporale, rundliche, glattkontourierte, etwa wallnussgrosse Tumor, der mit dem Periost ziemlich innig verwachsen ist. Der Tumor fluktuiert und hat ganz das Aussehen einer grossen Dermoidcyste. Hinter dem Sphenofrontalfortsatz setzt er sich an seiner Basis in eine zirkelrunde, ca. 2 cm im Durchmesser betragende Knochenlücke der äusseren Orbitalwand in die Tiefe der Orbita fort; die Ränder der Knochenlücke sind glatt und mit Periost umsäumt; mit dem letzteren hängt die Cystenwand hier so innig zusammen, dass dasselbe mit entfernt werden muss; gleichwohl lässt sich dabei nicht vermeiden, dass ein kleiner Einriss in der Cystenwand entsteht und ein

Teil des Inhalts, Cholestearinbrei mit zahllosen feinen Härchen, sich entleert. Um den intraorbitalen Teil der Cyste mit Sicherheit und in toto entfernen zu können, ist es nötig, den dachartig die Knochenlücke überragenden hinteren Rand des Processus sphenofrontalis des Jochbeins in der Breite von ca. 5 mm wegzumeisseln. Dann gelingt es ziemlich leicht mit Messer und Scheere den kleinwallnussgrossen, intraorbitalen Teil der Cyste zu exstirpieren. Im Grunde der Wundhöhle in der Orbita sieht man jetzt den M. rectus lateralis verlaufen. Nach Stillung der geringen Blutung und sorgfältiger Desinfektion mit $^1/_2$ ‰ Sublimatlösung und nachdem noch rasch eine photographische Aufnahme des Operationsfeldes bei dem in Narkose schlummernden Patienten hergestellt worden ist (s. Fig. 1, Taf. 1), wird der Lappen wieder heruntergeklappt, die Wundränder des durchschnittenen Temporalmuskels mit Katgut, dann die Hautränder, bis auf eine kleine Drainstelle, mit Seide zusammengenäht und ein Sublimatholzwolle-Kissenverband angelegt.

Die Heilung erfolgte reaktionslos, per prim. intent., so dass Pat. am 17. April, mit feiner linearer Hautnarbe, entlassen werden konnte. Eine am 12. April von dem ersten Assistenten der ophthalmologischen Klinik, Herrn Dr. Zellweger, vorgenommene Augenuntersuchung ergab folgendes:

Deutliche latente Divergenz des linken Auges; keine Diplopie, auch nicht bei Prüfung mit farbigem Glase; keine Protrusion des Bulbus. Ophthalmoskopisch ist nichts Abnormes am Augenhintergrunde zu entdecken. Kein Unterschied in der Füllung der Gefässe auf beiden Seiten. Die Sehprüfung ergibt: Rechts: S = $^1/_2$ — $^2/_3$; Cyl. + 0,75 S = 1.
Links: S = $^1/_2$ — $^2/_3$; Gläser O.

Das Hauptinteresse des Falles liegt, wie bemerkt, in dem klinischen Bilde, bedingt durch die eigentümliche Topographie und Konfiguration der Dermoidcyste. Wohl sind tiefliegende laterale Orbitaldermoide bekannt und ebenso Dermoide der Schläfengrube. Allein eine Beobachtung, wo beide sonst getrennt und nur solitär vorkommenden Gebilde, ein orbitales und ein temporales Dermoid, zu einem Ganzen verbunden sich vorfanden, scheint bisher nicht gemacht worden zu sein. Und hierin liegt weiter die entwicklungsgeschichtliche Bedeutung des Falles. Wir glauben nemlich nicht, dass die glatte, runde, mit Periost austapezierte Knochenlücke in der äusseren Orbitalwand die Bedeutung einer Druckusur des zuvor fertiggebildeten Knochens habe, bedingt durch das Andrängen eines erst nur orbitalen oder nur temporalen Dermoids; wir sind vielmehr der Ansicht, dass die erste Anlage des Dermoids der Knochenbildung vorausging, dass der Defekt in der Orbitalwand somit als eine

Hemmung in der Knochenbildung, bedingt durch die Dermoidanlage, anzusehen sei [1]). Gewiss ist es nicht ohne Bedeutung, dass die Knochenlücke gerade da sich fand, wo sonst die Sutur zwischen dem grossen Keilbeinflügel und der Pars orbitalis des Jochbeines verläuft und es hat manches für sich, die Entstehung dieser Art von Dermoidcyste mit der fötalen Augen-Nasen-Furche in Beziehung zu bringen, wie dies neuerdings Trendelenburg [2]) für das einfache Orbitaldermoid wiederum hervorgehoben hat. Die Orbitaldermoide und die Dermoide der Schläfengrube gehören somit — so folgern wir aus unserer Beobachtung — entwicklungsgeschichtlich zu einer und derselben Gruppe. —

2. Die osteoplastische Resektion der äusseren Orbitalwand als Vorakt für die Exstirpation von tiefliegenden lateralen Orbitaltumoren, insbesondere von Orbitaldermoiden.

Die Exstirpation der Dermoidcysten der Orbita kann dann sehr schwierig und unsicher sein, wenn letztere sich tief nach hinten, retrobulbär erstrecken und gleichzeitig sehr dünnwandig sind. Der Prädilektionsort dieser Cysten liegt bekanntlich lateral, zwischen Muskeltrichter und Periost der Orbitalwand, wobei der für ihre Entwicklung und Vergrösserung notwendig werdende Raum zunächst durch Verdrängung der Orbitaleingeweide, vor allem durch die Protrusion des Bulbus, gewonnen wird. Der beschränkte Zugang zur Orbita von vorne gestattet nun aber — bei Respektierung der natürlichen Knochengrenzen und bei der gebotenen Rücksicht auf Auge und Sehnerv — nur im Anfang der Operation ein exaktes praeparatorisches Vorgehen; ist erst der vordere Pol der Cyste blossgelegt, so fehlt es zumeist an Raum, um auch den übrigen Teil der Geschwulst in derselben exakten Weise, d. h. unter steter Kontrolle des Auges und mit Benutzung scharfer Instrumente, Scheere oder Messer, zu isolieren und in toto zu exstirpieren. Der Operateur sieht sich daher häufig genötigt, die tiefer liegenden Teile der Geschwulst stumpf auszulösen, sei es mit der geschlossenen Cooperschen Scheere oder mit dem Elevatorium oder bloss mit dem Finger, jedenfalls aber stets mehr auf die Feinheit seines Tastgefühls als auf die Schärfe seines Auges bei diesen Manipulationen sich ver-

1) Vergl. Mikulicz, Beitrag zur Genese der Dermoide am Kopfe. Wien. med. Wochenschr. 1876. Nr. 44. p. 1081.

2) C. l. p. 105.

lassend. Wenn nun auch dieses durch die Not der Verhältnisse aufgezwungene Verfahren da von vollem Erfolge begleitet sein kann, wo es sich um dickwandige Cysten handelt, so ist diese Operationsmethode doch immer prekär, wenn die Cysten dünnwandig oder aber mit der Umgebung, wie z. B. mit dem Periost, inniger verlötet sind.

Wie ein Blick in die Kasuistik operierter Orbitaldermoide sofort zeigt, erfolgt häufig trotz aller angewandten Vorsicht bei diesen zerrenden und reissenden Manipulationen eine Berstung des Sackes; der atheromartige Inhalt ergiesst sich in die plötzlich sehr tief gewordene Wundhöhle und nun ist es meist ganz unmöglich, auch nur mit annähernder Sicherheit die hintersten Reste der geborstenen Cystenwand nachträglich noch zu exstirpieren. Die Folge einer solchen partiellen Exstirpation einer epithelialen Cyste ist aber bekanntlich fast immer eine bleibende, hässlich secernierende Fistel, oft kompliziert durch periodisch wiederkehrende Retentionen des schmerartigen, aus Epithelzellen und Eiter gemischten Sekrets und putride Entzündungsvorgänge in der Nachbarschaft; ja in manchen Fällen endigte der Wundverlauf mit einer völligen Vernichtung des Sehorgans.

Als mir daher vor 2 Jahren ein solcher Fall unvollständiger Exstirpation eines tiefsitzenden lateralen Orbitaldermoids mit hässlicher Fistelbildung zuging, überlegte ich mir, ob es nicht möglich sei, das Prinzip der sog. osteoplastischen Resektion auch auf die äussere Orbitalwand zu übertragen und auf diese Weise, ohne wesentliche kosmetische Einbusse, die hinteren Teile der Orbita besser, als es nach den bisherigen Operationsmethoden der Fall gewesen war, zugänglich zu machen. Die Operation, welche ich in Verfolgung dieses Gedankens plante und demnächst auch ausführte, ist mit geringen Modifikationen, welche ich auf Grund weiterer Studien an der Leiche nachträglich hinzugefügt habe, folgende:

1. Hautschnitt: Der Hautschnitt beginnt in der Schläfengegend, da, wo die Linea semicircularis des Stirnbeins durch die Haut deutlich gefühlt wird, also etwa 1 cm oberhalb des Margo supraorbitalis und verläuft abwärts in nach vorn leicht konvexem Bogen längs des äusseren Orbitalrandes bis in die Höhe des obern Randes des Jochbogens, wo er nach hinten umbiegt und in der Mitte des Jochbogens endigt. Der Hautschnitt wird längs des äusseren Orbitalrandes bis durch das Periost vertieft und von diesem Periostschnitte aus die ganze Periorbita von der lateralen Orbital-

wand mittelst eines Elevatoriums abgehebelt, was sehr leicht gelingt. Dann senkt man die Spitze des Elevatoriums in steiler Richtung nach unten bis in die Fissura orbitalis inferior, um damit den Punkt zu fixieren, gegen welchen die gleich zu beschreibenden Knochenschnitte konvergierend zusammenlaufen.

2. Knochenschnitte: Die osteoplastische Resektion soll sich auf den ganzen äusseren Orbitalrand (Process. zygomaticus oss. front. und Processus frontalis oss. zygomatic.) und denjenigen Teil der äusseren Orbitalwand erstrecken, welcher zwischen diesem Rande und und der Fissura orbitalis inferior liegt (Pars orbitalis oss. zygomatic. und vorderster Teil der Ala temporalis oss. sphenoid.). Das temporär zu entfernende Knochenstück hat sonach die Form eines Keils, dessen Basis von dem äusseren Orbitalrande (Process. zygomaticus

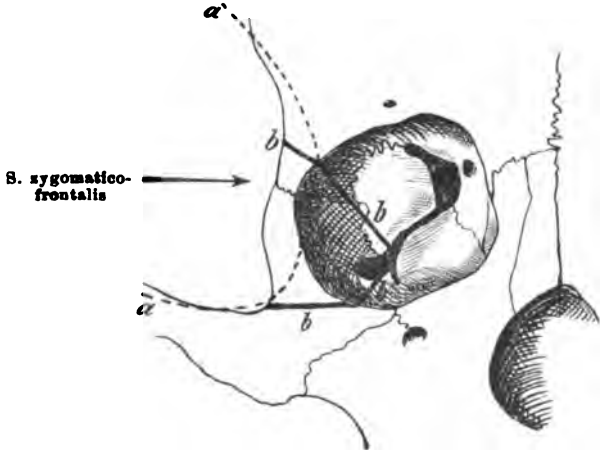

a,a = Hautschnitt
b,b = Knochenschnitte.

oss. front. und Process. frontalis oss. zygomatic.) gebildet wird und dessen Spitze in dem vorderen Abschnitte der Fissura orbitalis inferior endigt. Am besten werden die Knochenschnitte mit einem scharfen Meissel ausgeführt, ohne irgend eine weitere Präparation, und namentlich ohne die natürlichen Verbindungen des zu resecierenden Knochens mit der Fascia temporalis und den Fasern des M. temporalis auf seiner temporalen Fläche irgendwie zu gefährden, da diesen Verbindungen zusammen mit den Hautdecken die Ernährung des losgelösten Knochenstückes für die erste Zeit zufällt. Zunächst wird der Processus zygomaticus des Stirnbeins, etwas oberhalb der deutlich sicht- und fühlbaren Sutura zygomatico-frontalis quer durchgemeisselt und die Knochendurchtrennung in gerader

Linie schräg durch die laterale Orbitalwand nach dem in der Fissura orbitalis inferior steckenden Elevatorium fortgesetzt; dann folgt die horizontale Durchmeisselung des Processus frontalis des Jochbeines hart an seiner Basis und ebenfalls fortgesetzt bis in die Fissura. Ist dies geschehen, so lässt sich das mobil gemachte Knochenstück zusammen mit dem Haut-Fascien-Muskellappen der Schläfengegend nach aussen soweit umlegen, dass der Zugang zu der Orbita in ihrem lateralen Teile frei erscheint.

Die Operation ist ausserordentlich einfach und rasch vollzogen. Nach erfolgter Exstirpation des Orbitaltumors wird der Haut-Weichteil-Knochenlappen wieder in situ gebracht und durch Nähte darin befestigt. Die Heilung erfolgt ohne Schwierigkeit und ohne Entstellung.

Beobachtung.

Ehe ich die Beschreibung des Falles gebe, bei welchem ich die osteoplastische Resektion der äusseren Orbitalwand als Vorakt für eine intraorbitale Operation zum erstenmal ausgeführt habe, sei mir hier die Bemerkung gestattet, dass es sich um eine jugendliche Patientin handelte, bei welcher 4½ Jahre zuvor unser verstorbener Ophthalmologe, Herr Prof. Dr. F. Horner, ein grosses laterales Orbitaldermoid operiert und anscheinend volle Heilung durch die Exstirpation erzielt hatte. Wenigstens glaube ich diesen Endausgang aus der Darstellung folgern zu dürfen, welche einer seiner Schüler einige Monate nach der Operation in seiner Dissertation von dem Falle gegeben hat[1]). Dass indess die Heilung doch keine vollständige war, bewies der spätere Verlauf und der Befund, welchen die Patientin nach 4 Jahren bei ihrer Aufnahme auf die chirurgische Klinik darbot. Der Fall bildet vielmehr eine Illustration der Gefahren, welche eine unvollständige Exstirpation eines Orbitaldermoids nach sich ziehen kann und auf welche wir Eingangs dieses Aufsatzes hingewiesen haben.

Zunächst gebe ich die frühere Krankengeschichte in kurzem Auszuge nach der Darstellung von Hermann Huber (c. l.).

Louise Scherer, 19 Jahre alt, wurde im Juli 1880 auf die ophthalmologische Abteilung des Züricher Kantonsspitals aufgenommen. Früher gesund, verspürte Pat. seit Ende des Jahres 1876 öfters Nadelstichähnliche intensive Schmerzen in der Tiefe der linken Orbita, wozu sich eine allmähliche Abnahme des Sehvermögens und ein zeitweise auftretendes Oedem des linken oberen Lides gesellte. Seit Mitte 1877 wurde eine

1) Vergl. Hermann Huber, klinische Beiträge zur Lehre von den Orbitaltumoren. Inaug.-Diss. Zürich. 1882. S. 42—47.

langsam zunehmende Protrusion des linken Bulbus bemerklich. Bei der Aufnahme auf die ophthalmologische Klinik im Juli 1880 war der linke Bulbus in der Richtung der Orbitalaxe um 4 mm vorgedrängt, während die Beweglichkeit desselben nahezu noch normal war. Keine Diplopie; S rechts = 1, links = $^2/_3$; Stauungspapille. Ein eigentlicher Tumor war damals noch nicht zu fühlen. Allein schon ein Jahr später, im Juli 1881, war durch die Palpation ein deutlicher, lateraler, retrobulbärer Tumor nachzuweisen, welcher den Bulbus um 12 mm vorgetrieben hatte. Von da an wuchs der Tumor rasch; die Protrusion des Bulbus stieg bis zum Ende des Jahres 1881 bis auf 22 mm, das Sehvermögen betrug nur noch $^{20}/_{50}$ und die ophthalmoskopische Untersuchung ergab das exquisite Bild einer hochgradigen Stauungspapille. Nach ausserordentlich sorgfältiger und erschöpfender Untersuchung des Falles in jeglicher Richtung schritt Herr Prof. Horner am 13. Dezember 1881 zur Exstirpation des Tumors, der sich als eine hühnereigrosse Dermoidcyste erwies, welche sich weit nach hinten in die Orbita bis unmittelbar an den N. opticus erstreckte und deren Sack bei der stumpfen Auslösung platzte. Der Erfolg dieser Operation war zunächst ein ausserordentlich günstiger, obwohl die Heilung erst nach ziemlich lange anhaltender reichlicher Eiterung aus der Tiefe der Orbita eintrat.

Am 4. Februar 1882 war der Status folgender: „Der Allgemeinzustand der Pat. ist ein sehr guter. Vom äusseren Winkel der linken Augenlidspalte zieht sich eine schmale Narbe nach aussen, welche an ihrem temporalen Ende hakenförmig nach oben abbiegt. Wenn Pat. gerade ausschaut und keine besonderen Anstrengungen macht, um das linke Auge zu öffnen, so bedeckt das verlängerte linke obere Lid, wie bei Ptosis schlaff herunterhängend, fast den ganzen Bulbus, so dass nur eine schmale Lidspalte existiert, durch welche die Cornea sichtbar zu Tage liegt. Beim Versuch, das Auge zu öffnen, kann das Lid ca. 5 mm gehoben werden. Wegen der Dehnung, welche es durch die Geschwulst erlitten, kann dasselbe ausserordentlich leicht ektropioniert werden und zeigt dabei auf seiner Innenfläche eine stark gewulstete, eiterig belegte Conjunctiva. Der linke Bulbus steht fast vollständig an normaler Stelle; es lässt sich nur eine Senkung desselben von ca. 2 mm nachweisen. Weder Protrusion noch Dislokation nach innen sind selbst bei genauer Messung zu konstatieren. Die Bewegungen des Augapfels erfolgen nach allen Seiten rasch und prompt; nur in der Richtung nach aussen existiert eine spurweise Beschränkung des Bewegungsmasses. Druck auf den linken Bulbus in der Richtung der Augenaxe bietet etwas weniger Widerstand als rechterseits. Die Reaktion der Pupille unterscheidet sich von derjenigen des rechten Auges nicht mehr. Die Sehprüfung ergibt: Rechts Emmetropie; links H $^1/_{48}$, ophthalmoskopisch H 0, 5 D, S = $^2/_3$. Das Gesichtsfeld des linken Auges entspricht in seinen Grenzen voll-

ständig demjenigen des rechten Auges; ebenso haben sich die früher reduzierten Gesichtsfelder für die einzelnen Farben auf die normale Grösse restituiert. Pat. hat weder subjektiv Doppelbilder, noch lassen sich solche mit Anwendung künstlicher Mittel hervorbringen. Die ophthalmoskopische Untersuchung zeigt eine vollständig normale Papilla optica mit scharfen Kontouren, und auch die Trübung um die Papille herum hat einer normalen Färbung des Augenhintergrundes an dieser Stelle Platz gemacht. Die Gefässe sind noch etwas abnorm stark geschlängelt, aber nicht mehr verbreitert. Der übrige Augenhintergrund erweist sich als vollständig normal."

Am 30. Juni 1886 suchte Pat. die Hilfe der chirurgischen Klinik auf, nachdem sie zuvor in der ophthalmologischen Poliklinik wegen der Ptosis des linken oberen Lides, chronischer Conjunctivitis und Hornhautgeschwüren des linken Auges längere Zeit behandelt worden war.

Der Befund des linken Auges war folgender:

Vollständige Ptosis; das obere Lid deckt die Pupille vollständig und hebt sich beim Sehen nach oben nicht. Das untere Lid ist mit seinem temporalen Tarsalende durch die Operationsnarbe nach hinten und oben verzogen, und von dem temporalen Teile des oberen Lides überlagert. Die Conjunctiva palpebr. et bulbi ist stark vaskularisiert, gerötet, eiternd. Die Cornea zeigt verschiedene alte Maculae und leichten Pannus. Der ganze linke Bulbus ist merklich zurückgelagert und erscheint etwas kleiner als der rechte; Augenbewegungen symmetrisch, ausgiebig. Die mikroskopische Untersuchung des eiterigen Sekrets der Conjunctiva ergibt neben Eiterkörperchen deutliche Epithelklumpen und Fett und bei genauer Beobachtung findet man im Conjuntivalsacke, oberhalb des horizontalen Meridians und aussen, eine feine Fistelöffnung, durch welche die Sonde tief in die Orbita eindringt.

Nach diesem Befunde musste die Diagnose auf zurückgebliebene Reste einer Dermoidcyste mit Fistel und Folgezuständen (eiterige Conjunctivitis, Maculae etc.) gestellt werden; und so prekär auch der Versuch erscheinen musste, mit Erhaltung des Sehorgans jetzt nach 4½-jähriger Eiterung die Quelle der Sekretion aufzusuchen und zu eliminieren, so wollte ich ihn doch wagen und hoffte, dass die oben beschriebene osteoplastische Resektion der lateralen Orbitalwand diese Operation möglich machen könnte.

Die Operation fand anfangs Juli 1886 statt; die osteoplastische Resektion leistete in der That, was man von ihr erwartet hatte, indem sie einen guten Einblick in die lateralen Partien der Orbita gestattete. Allein infolge der vieljährigen Eiterung war das ganze retrobulbäre Gewebe in eine solche homogene Masse umgewandelt, dass es ganz unmöglich war, etwaige Dermoidreste von dem Orbitalfett und Bindegewebe zu unterscheiden, weshalb man sich darauf beschränken musste, mit Schonung von Bulbus und Optikus sowie des m. rectus externus mög-

lichst viel von dem orbitalen Granulations-, Fett- und Bindegewebe zu exstirpieren. Nach dieser partiellen Ausräumung der Orbita erfolgte die Reposition des excidierten Knochenstücks, Nähte und Sublimatverband. So weit die osteoplastische Resektion in Frage kam, war der Verlauf ein ganz glatter und erfolgte vollständige Prima reunio. Dagegen dauerte die Sekretion nach dieser Wundheilung fort und führte allmählich zur Phthisis bulbi, welche am 5. April 1887 endlich die Enucleation benötigte.

Für uns ist diese Beobachtung trotz dieses Ausganges deswegen von Bedeutung, weil sie beweist, dass das nach unserer Vorschrift temporär resecierte Knochenstück genügend ernährt wird, um ganz per primam wieder einheilen zu können. Darüber konnte selbstverständlich die Untersuchung an der Leiche allein keinen Aufschluss geben.

Erklärung der Abbildungen auf Tafel VI u. VII.

Fig. 1: Patient vor der Operation; Protrusion des linken Auges und Vortreibung der linken Schläfengegend ist deutlich erkennbar.

Fig. 2: Ansicht des Operationsfeldes (nach einer während der Operation aufgenommenen photographischen Aufnahme); man erkennt deutlich das Loch in der äusseren Orbitalwand.

Fig. 3: Patient nach der Operation; Protrusion des linken Auges und Vortreibung der linken Schläfengegend ist verschwunden.

AUS DER

HEIDELBERGER CHIRURGISCHEN KLINIK.

V.

Ueber die Vornähung der rückwärts gelagerten Gebärmutter.

Von

Prof. Dr. V. Czerny.

Auf der Versammlung mittelrheinischer Aerzte in Darmstadt am 15. Juni 1886 berichtete ich über eine Laparotomie, welche ich behufs Aufrichtung und Vornähung der fixierten retroflektierten Gebärmutter mit gutem Erfolge vorgenommen hatte [1]). Die Beschwerden der Patientin namentlich durch Harn- und Stuhlverhaltung waren so quälend und hartnäckig, dass mir die Operation als letzter berechtigter Versuch erschien, um die Qualen zu beseitigen und wohl auch das Leben zu erhalten.

Wohl waren mir die älteren Operationen von Koeberlé und P. Müller, welche den retroflektierten oder prolabierten Uterus in die Bauchwunde einnähten, bekannt. Ich selbst hatte bis dahin unter 146 Ovariotomieen 3—4mal durch Einnähung des Stieles oder Vornähung der Gebärmutter die vorhandene Retroflexion beseitigt und mich nach Jahr und Tag von dem dauernden Erfolg überzeugt. Ich wusste aber damals nicht, dass die „ventrale Operation" bei fixierten Retroflexionen zahlreiche Köpfe und Hände beschäftigt.

1) Herr Prof. Kaltenbach, welcher der Versammlung beiwohnte, erwähnte meiner Mitteilung in der gynäkologischen Sektion der Berliner Naturforscherversammlung.

Die Frage ist namentlich durch die Mitteilungen Olshausens [1]) in Fluss gekommen und ich möchte mit meinen Erfahrungen nicht länger zurückhalten, namentlich da dieselben schon alt genug sind, um ein definitives Urteil zu erlauben.

Die operative Behandlung der Retroflexionen ist wohl am häufigsten nach der Methode von Freund-Alquié-Alexander ausgeführt worden. Die zahlreichen kasuistischen Mitteilungen aus aller Herren Länder beweisen, dass man selbst bei reponierbaren Retroflexionen mit der Pessarien-Behandlung nicht ausgekommen ist.

Selbst wenn es durch die von B. S. Schultze empfohlenen Manipulationen mit Zuhilfenahme der Erfahrungen von Thure-Brandt und Grigoriantz [2]) gelingen sollte, häufiger die im Douglas'schen Raume festgewachsene Gebärmutter zu lösen, so werden voraussichtlich noch genug Fälle übrig bleiben, in welchen trotz der Mobilisierung der Gebärmutter und Ovarien die Beschwerden nicht vermindert werden.

Unter den Vorläufern der ventralen Fixation der Gebärmutter verdient Kuhn [3]) genannt zu werden, welcher wegen Prolaps die Kuppe der Gebärmutter abtrug und mit der Bauchwand vereinigte. Ferner soll Halbertsma [4]) nach Caneva's Vorschriften den Uterus an der vorderen Bauchwand aufgehängt haben, um Adhäsionen zwischen Corpus uteri und Peritoneum parietale zu erzielen. Mit befriedigendem Erfolge scheinen Hennig und Staude [5]) nach der Methode von Koeberlé operiert zu haben.

Auch N. A. Kelly und Skene Keith [6]) haben bei Castrationen den Ligaturstumpf in die Bauchdecken eingenäht.

Zu den Ersten, welche in die Fussstapfen Köeberlé's getreten sind, gehört Klotz [7]), welcher mitteilt, dass er schon 1883 durch Annähen des Fundus und der Hörner die Fixierung des

1) Centralbl. f. Gyn. 1886 Nr. 43.

2) P. S. Schultze, Ueber Diagnose und Lösung peritonealer Adhäsionen der retroflektierten Gebärmutter und der entsprechend verlagerten Ovarien (Zeitschr. f. Geburtshilfe u. Gyn. XIV. Bd. 1. Heft). Die durch Skutsch eingeleitete Debatte auf der Hallenser Versammlung deutscher Gynäkologen (Cent. f. Gyn. 1888. S. 391) zeigt, dass die Meinungen geteilt sind. Vergl. auch Centralbl. f. Gyn. 1888. S. 249 (v. Preuschen) u. S. 205 (Grigoriantz).

3) Berl. Kl. Woch. 1882.

4) Centralbl. f. Gyn. 1885 S. 744.

5) Centralbl. f. Gyn. 1885 S. 668 und 1886 S. 219.

6) Centralbl. f. Gyn. 1887 S. 391, 478 und 518.

7) Berl. Kl. Wochenschr. Nr. 11, 1888 u. Centralbl. f. Gyn. 1888 S. 11 u. 69.

Uterus dreimal, aber ohne Erfolg versucht habe. Nach Koeberlé habe er 12mal, davon 6mal mit gutem Erfolg operiert. Ueber seine Methode später.

Klotz sowohl als Sänger und Leopold [1]) haben die Vornähung der Gebärmutter ohne Verstümmelung der Frau durch die Castration zu einer selbständigen Operation erhoben und dadurch für die konservative Gynäkologie einen sehr wertvollen Anstoss gegeben. Bei der Hegar-Battey'schen Castration hat man wohl häufig Adhäsionen gelöst und die Gebärmutter aufgerichtet, allein dabei spielte dieser Vorgang mehr eine nebensächliche Rolle. J. Veit [2]) legte den Schwerpunkt auf diese Lösung der Adhäsionen und die Aufrichtung der Gebärmutter, war aber mit dem Resultate in seinen 3 Fällen nicht sehr zufrieden, indem die Gebärmutter wieder in die alte Retroposition zurücksank. Dass er sich abhalten liess, die Gebärmutter in die Bauchwunde einzunähen, mag wohl seinen Grund in theoretischen Bedenken gehabt haben. Mehrmals ist der Vorwurf ausgesprochen worden, dass durch eine solche Vornähung die pathologische Retroversion in eine pathologische Anteversion umgewandelt werde und dass die Adhäsionen nicht dauernd Stand halten oder andererseits bei etwaigen Schwangerschaften Beschwerden verursachen dürften. Ob diese Einwände gegen eine ventrale Fixation der Gebärmutter berechtigt sind, kann aber niemals eine aprioristische Behauptung, sondern bloss eine breitere Erfahrung beweisen. Um diese anzubahnen, möchte ich meine 4 Fälle, bei welchen die Aufrichtung und Vornähung einen wesentlichen und beabsichtigten Teil des operativen Eingriffs bildete, kurz mitteilen und daran meine Meinung über den Wert und die Methodik dieser Operation anschliessen.

Erste Beobachtung.

Katharina W., 26 Jahre alt, aus Giromagny bei Belfort, stammt aus gesunder Familie und erkrankte vor 8 Jahren nach einer leichten Entbindung an heftigen Schmerzen im Unterleibe und der Blase. Dieselben steigerten sich bis zum Unerträglichen nach einer zweiten Entbindung vor 4 Jahren. Die Stuhlentleerung war so gestört, dass die Ernährung der Pat. ernstlich gefährdet wurde. Trotz regelmässiger ärztlicher Behandlung war der Urin stets trüb mit reichlichem Sediment und wurde mit brennenden Schmerzen sehr häufig namentlich zur Nachtzeit entleert. Die Periode trat im 16. Jahre ein und war in den letzten Jahren unregelmässig und mit viel Blutverlust verbunden. 1885 war sie

1) Centralbl. f. Gyn. 1888, S. 17, 102, 161 und 211.
2) Volkmanns Sammlung kl. Vorträge Nr. 274.

bei Prof. Terillon in Paris, welcher sie mit Discission und Pessarien (?) ohne Erfolg behandelt haben soll.

Status 10. Mai 1886. Gut gebaute Frau ohne nachweisbare Erkrankung der Brustorgane und von etwas reduzierter Ernährung, klagt über spontanen und Druckschmerz in der Blasengegend, welcher nach der linken Lumbalgegend ausstrahlt. Keine konstante Dämpfung oder Vermehrung der Resistenz.

Die Vaginalportion tiefstehend, Muttermund quer gespalten, nach beiden Seiten eingerissen, der Uteruskörper vergrössert, retroflektiert und ebenso wie die Parametrien auf Druck sehr schmerzhaft. Die Berührung des Blasengrundes und der Urethra von der Scheide aus, ebenso wie der Katheterismus ausserordentlich empfindlich. Beim Ausspülen der Blase kamen einige Blutcoagula zum Vorschein. Der Urin trüb, dunkel gefärbt, alkalisch reagierend, enthält eine Spur Eiweiss, Eiterkörperchen, Blasenepithelien, keine Cylinder, keine Blutkörperchen.

Die Aufrichtung des Uterus in der Narkose gelang nur unvollständig und das eingelegte Schlittenpessar musste schon nach 2 Tagen wegen starker Schmerzen entfernt werden. Ebenso blieben Blasenausspülungen, der innerliche Gebrauch von chlorsaurem Kali etc. ganz ohne Einfluss auf die Beschwerden. Da ich die durch perimetritische Adhäsionen fixierte Retroflexion des Uterus als die wesentliche Ursache der Beschwerden ansah, schritt ich am 31. Mai 1886 zur Laparotomie.

Die Gebärmutter war durch zahlreiche feine, zum Teil bandartige Pseudomembranen am Mastdarm fixiert und in dem auf diese Weise überbrückten Cavum Douglasii waren die beiden nach hinten geschlagenen, mit Serum ausgedehnten und am Ende obliterierten Tuben und unter denselben die etwas vergrösserten Eierstöcke fixiert. Nach Lösung der Pseudomembranen gelang es zunächst, das linke Ovarium mit der zugehörigen Tuba in Sicht zu bringen und nach doppelter Unterbindung abzutragen. Die Tuba erschien tabakspfeifenartig durch Pseudomembranen am Ovarium angewachsen und von einer erbsengrossen Parovarialcyste an der Knickungsstelle besetzt. Rechts war die Verwachsung des Eierstocks mit der hinteren Fläche der Gebärmutter eine viel innigere. Es wurde deshalb zunächst nach aussen von demselben das Lig. infundibulopelvicum und teres zwischen 2 Ligaturen durchschnitten, dann die Basis teils durch Umschnürung, teils durch Uebernähen (Catgut) der gespaltenen Blätter des Ligam. latum gesichert und das Ovarium abgetragen. Dabei platzte die hydropische Tube und ebenso einige Cystchen des Ovariums, welches in ziemlich zerfetztem Zustande nach aussen befördert wurde. Von den Tuben wurden beiderseits 4—5 cm entfernt. Der Uteruskörper wurde mit 2 dicken Chromkatgutfäden mit stark gekrümmten (Schröderschen) Nadeln durchstochen und die Fadenenden beiderseits durch das Peritoneum parietale und die Fascie nahe dem unteren Wundwinkel durchgeführt,

dann fest geknüpft. Dadurch wurde der Uteruskörper an der vorderen Bauchwand befestigt. Dann Schluss der Bauchwunde durch Seidennaht.

Der Verlauf nach der Operation gestaltete sich vollkommen fieberfrei, die Wunde heilte ohne Eiterung. Die Blase wurde mit lauem Salicylwasser ausgespült, wodurch der Urin sauer und klarer wurde. Der Appetit besserte sich. Am 20. Mai erlaubte ich der Patientin mit Bandage das Bett zu verlassen und schon am 23. Juni verlangte sie die Entlassung. Die Untersuchung am 22. Juni ergab, dass die Vaginalportion der Mitte der Symphyse entsprechend nach hinten gerichtet, das hintere Scheidengewölbe frei, der Uteruskörper bei Druck noch etwas empfindlich, deutlich oberhalb der Symphyse hinter der Bauchwand zu fühlen, die beiden Parametrien wenig empfindlich und ohne Infiltration waren. Von den im wesentlichen günstigen Berichten, welche ich später von Frau W. empfing, citiere ich wörtlich denjenigen des Herrn Dr. Benoit, dessen Unbefangenheit umsomehr anerkannt werden muss, weil die Patientin nicht auf sein Geheiss, sondern durch einige glückliche Kuren, welche ich im Elsass gemacht hatte, veranlasst worden war, meine Hilfe in Anspruch zu nehmen: „J'ai de bonne nouvelle à vous donner de Madame W. Depuis son séjour dans votre service, son état s'est beaucoup amélioré. Elle a repris de l'appetit et des forces, les douleurs vives qu' elle ressentait dans l'hypogastre ont disparu, j'ai pu m'assurer par le toucher vaginal, que l'uterus était définitivement et parfaitement fixé, en même temps que normalement placé, c'est à dire, le corps de l'organe un peu en avant et le col un peu en arrière. Toute sensibilité au toucher a disparu dans les culs-de-sac vaginaux, sauf dans le cul-de-sac autérieur et le long d'une partie de la paroi auterieure du vagin. Je crois devoir l'attribuer à une affection du col et du corps de la vessie et je voudrais bien avoir votre avis à ce sujet, comme jugeant en dernier ressort.“ Nach dem letzten Bericht vom 9. Juli 1888 ist der Zustand gleich geblieben, nur ist die Patientin durch die fortbestehenden Blasenbeschwerden, welche auf eine Ulceration am Blasenhalse hindeuten, sehr deprimiert. Die Periode erscheint regelmässig.

Von den Mitteilungen der Patientin möchte ich erwähnen, dass sie die Schmerzen, welche vor der Operation bestanden hatten, verloren habe, dass sie ihren Hausarbeiten nachgehen kann, guten Appetit habe. Dagegen sind die Blasenbeschwerden nicht verschwunden.

Zweite Beobachtung.

Frl. A. F., 22 J. alt aus G. (Hausarzt Dr. Eberhard) stammt aus gesunder Familie, litt vor 7 Jahren an der Gelbsucht und vor 5 Jahren an Rheumatismus. Die Periode trat mit 18 Jahren sehr unregelmässig ein, kehrte alle 6—7 Wochen unter grossen Schmerzen und relativ geringem Blutverlust wieder und pausierte im 19. Lebensjahre vollkommen, während welcher Zeit sich Pat. subjektiv wohl fühlte. Dann trat sie

wieder aber noch unregelmässiger als früher auf. Schlaflose Nächte, psychische Depression bis zur Melancholie, Unruhe, fortwährende Schmerzen auch in den Zwischenzeiten der Periode, quälten das Mädchen unaufhörlich. Seit 1½ Jahren ist die Periode wieder ausgeblieben. Bald gesellten sich Blasenkrämpfe hinzu, welche sie nötigten, stundenlang auf dem Nachtgeschirr zu sitzen, ehe unter grossen Schmerzen tropfweise Harn abging. Beinahe 1½ Jahre musste der Urin mit dem Katheter entleert werden. Wiederholte Dilatationen der Harnröhre mit Simonschen Dilatatoren brachten wohl vorübergehende Erleichterung aber auch Inkontinenz. Dabei blieb der Urin sauer, aber die Menge auf ca. 400 Gramm vermindert.

Gleichzeitig trat eine vollständige Darmatonie auf, so dass der Stuhl bloss alle 8 Tage durch wiederholte Klystiere mühsam entleert werden konnte. Drastika versagten vollkommen ihren Dienst. Behandelt wurde die Patientin bisher mit Faradisation, Kaltwasserkur, Massage, Pessarien, elektrischen Bädern. Zahlreiche und starke Morphiuminjektionen hatten die Haut der Arme, Oberschenkel und des Bauches mit zahlreichen Infiltraten und Abscessen durchsetzt.

Status am 20. Juli 1886. (In Narkose.) Grazil gebautes, mageres Mädchen von blassem, leidendem Gesichtsausdrucke. Lungenbefund normal, über der Aorta ein anämisches diastolisches Geräusch. Die Inguinaldrüsen beiderseits angeschwollen; Bauchdecken prall gespannt; Vulva eng, Uterus normal hochstehend, die Vaginalportion stark gerötet, nach vorne gerichtet, der Muttermund grübchenförmig, glasigen Schleim entleerend. Die Uterushöhle nach hinten gerichtet, 6½ cm lang. Die Retraktoren beiderseits stark gespannt. Die bimanuelle Aufrichtung, ebenso die Aufrichtung mit der Sonde gelingen nur unvollkommen. Das linke Ovarium derb, höckerig, walnussgross, deutlicher im Douglas zu fühlen. Das rechte Ovarium durch Skybala, welche den hinteren Douglas ausfüllen, verdeckt. Der Katheter entleerte aus der schlaffen Blase 50 cm klaren sauren Urins.

Diagnose: Chronische Oophoritis, Retroflexio uteri.

26. Juli: Laporotomie. Ein 13 cm langer Schnitt in die Linea alba entleerte eine geringe Menge etwas haemorrhagischen Ascites. Die eingeführte Hand konnte den retrovertierten Uteruskörper aufrichten, nachdem beide durch leichte Adhäsionen fixierte Ovarien frei gemacht worden waren. Die beiden Ovarien und Tuben wurden an der Basis abgebunden und entfernt; die (Seiden-)Ligaturstümpfe mit 1‰ Sublimat und Jodoform desinfiziert dann versenkt. Der Uteruskörper wurde an der Vorderfläche mit einem dicken Katgutfaden durchstochen, welcher nahe dem unteren Wundwinkel beiderseits durch Peritonealrand und Fascie geführt, dann geknüpft und kurz abgeschnitten wurde. Schluss der Bauchwunde durch 11 tiefgreifende Seidennähte; Druckverband.

Das linke Ovarium von derber Konsistenz 5 : 3 : 2 cm im Durch-

messer, hatte am proximalen Ende 2 erbsengrosse fibröse Anhängsel. Auf dem Durchschnitt erscheint die Albuginea verdickt, die Peripherie mit etwas vergrösserten Graf'schen Follikeln reichlich besetzt, im Zentrum ein Corpus luteum. Die Tube stark geschlängelt, Schleimhaut verdickt, das Infundibulum stark injiciert, etwas erweitert. An der Grenze zwischen mittlerem und äusserem Drittel eine subseröse, mit klarem Serum gefüllte wandständige bohnengrosse Cyste. Rechts im wesentlichen derselbe Befund.

Der Heilungsverlauf war ganz normal und fieberlos. Die ersten 4 Tage waren durch starke Rückenschmerzen, Urindrang sehr gestört, so dass reichlich Morphium und der Katheter angewendet werden musste. Schon am 5. Tage liessen die Schmerzen nach und bald nach dem ersten Verbandwechsel am 8. Tage konnte sie ohne krankhaftes Drängen den Urin spontan entleeren. Das Allgemeinbefinden besserte sich bald, so dass Ende der 2. Woche schon das Morphium ganz entzogen werden konnte. Austritt am 25. August. Die späteren Berichte lauteten im allgemeinen günstig. Am 28. Februar 1887 sah ich Frl. F. und war sehr erfreut über ihr gutes Aussehen. Die alten Schmerzen hatten fast ganz nachgelassen, und auch der Schlaf ist ohne künstliche Mittel genügend, wenn auch etwas unruhig. Der Stuhlgang erfolgt fast täglich spontan. Dagegen soll der Urin manchmal trübe sein und wurde in sehr grosser Menge entleert. Die Periode hat sich nicht weiter gezeigt. Merkwürdig sind fast täglich auftretende nervöse Anfälle, welche mit einem Nesselausschlag am ganzen Körper beginnen, so dass namentlich Hände, Füsse und das Gesicht ganz rot werden und anschwellen. Ungefähr eine Stunde darnach kommt ein starker Schüttelfrost, so dass sie vor Kälte zittert und eine Zeitlang darauf Hitze (T. bis 39°) und Herzklopfen, dann Gefühl von Schwäche. Gegen Ende des Jahres 1887 trat durch häusliche Sorgen veranlasst (die Mutter litt an Carcinoma mammae und starb am 1. Januar 1888) abermals die Morphiumsucht in den Vordergrund. Um Weihnachten wurde ihr das Morphium rasch entzogen. Trotzdem erhielt ich noch am 22. Januar 1888 günstige Nachrichten. Dagegen fand ich sie im April 1888 in Wiesbaden in sehr bedauernswertem Zustande im Spital. Seit 6 Wochen hatte sie täglich Erbrechen, namentlich nach dem Essen. An der Brust und am Arme bestanden kalte Abszesse, welche von Morphiumeinspritzungen herrührten. Die Haut an zahlreichen Körperstellen von zahlreichen, rötlichbraunen, infiltrierten, scharfbegrenzten Flecken besetzt, welche lupösen Knötchen ausserordentlich ähnlich sahen. Allerdings hat eine genaue Untersuchung, welche Herr Med.-R. Pfeiffer an einem von Herrn Dr. Cramer herausgeschnittenen Knötchen vorgenommen hat, keine Bacillen nachweisen können. Urin und Stuhlentleerung sind wohl ziemlich in Ordnung, aber durch Rückenschmerzen, Durstgefühl und Schwäche sind sie sehr geplagt.

Der Uterus stand noch in normaler Position.

Dritte Beobachtung.

Frau M. H. aus P., 34 J. alt, (Hausarzt Dr. Richard Fischer) war seit dem 14. Jahre regelmässig und schmerzlos menstruiert. Etwa im 17. Jahre traten vor Eintritt der Periode Schmerzen im Rücken und Unterleib auf, die allmählich mehr und mehr zunahmen. Die erste Gravidität verlief 1874 normal, nur konnte wegen Rückenschmerz nicht gestillt werden. Während der 2. Gravidität 1875 traten stärkere Schmerzen im Unterleib auf und im Wochenbett soll Kopfschmerz und eigentümliche Anfälle mit Behinderung der Sprache hinzugetreten sein. Nach einem Abort 1876 starke Blutungen, welche 4 Monate dauerten und erst durch Ausschabung (Dr. Fehling) beseitigt worden sind. Wegen „Knickung" trug sie dann längere Zeit einen Ring, welcher schliesslich wegen Schmerzen nicht mehr ertragen wurde. Dann traten wieder heftige Anfälle auf, wegen deren sie weder gehen, noch ruhig im Bette liegen konnte. Eine längere. gynäkologische Behandlung (Prof. Freund) mit Dehnung der Parametrien, Aufrichtungsversuchen in der Narkose hatte keinen Erfolg. Seit dieser Zeit bemerkte Pat. eine rechtsseitige, von aerztlicher Seite als Wanderniere gedeutete Geschwulst. Die Schmerzen im Rücken und Unterleibe, Kopfschmerzen halbseitig oder am Scheitel, Gesichtsschmerzen quälten die Pat. so sehr, dass sie sichtlich von Monat zu Monat an Kräften abnahm. Daneben kamen fast täglich nervöse Anfälle, Da sie Morphium nicht vertrug, brauchte sie täglich eine Spritze 4% Cocainlösung. Die Periode wurde in letzter Zeit unregelmässig und etwa 8 Tage vorher durch besonders heftige Schmerzen angekündigt. Der Stuhl meist angehalten.

Status am 9. Nov. 1886. Grazil gebaute, stark abgemagerte Frau von guter Gesichtsfarbe. Unterleib schlaff mit deutlichen Schwangerschaftsnarben. Perkutorisch und palpatorisch keine Anomalie mit Ausnahme der rechten Niere, welche nach längerem Stehen und Gehen deutlicher unterhalb der Rippenbogen zu fühlen, aber leicht und ohne Schmerzen reponierbar ist.

Die Vagina von mehr als mittlerer Weite, die Vaginalportion tiefstehend nach Vorne gerichtet, der Uteruskörper vergrössert, deutlich vom Rektum aus zu fühlen, lässt sich wohl mit einiger Mühe soweit aufrichten, dass man ihn von der Bauchseite umgreifen kann, rückt aber sofort in seine alte Stellung zurück. Bei diesen Manipulationen werden auch in der Narkose starke Schmerzen geäussert. Das rechte Ovarium ist deutlich vergrössert, tiefer stehend und wird bei Palpation ohne Narkose als den Ausgangspunkt der Schmerzen bezeichnet. Das linke Ovarium derber, deutlich verschiebbar. Am folgenden Tage steigerten sich die Schmerzen zu einem Anfalle, wobei der Puls klein auf 120 stieg, die Atmung rasch und oberflächlich wurde, blasses Aussehen, Neigung zu Ohnmacht.

Am 6. Nov. wurde ein 16 cm langer Bauchschnitt gemacht, die Därme zurückgelagert, der durch zarte, dünne Pseudomembranen am Rektum fixierte Uteruskörper ebenso wie die Ovarien gelöst. Die Tuben schienen wenig verändert zu sein. Dann Exstirpation beider Ovarien und Tuben nach doppelter Ligatur des Stieles, 1‰ Sublimat, Jodoform. Der Uteruskörper wurde mit versenkter Katgutnaht an die Bauchwand im unteren Teile der Bauchwunde befestigt. Toilette, Bauchnaht durch 6 tiefgreifende und 8 oberflächliche Seidennähte. Sublimatgazeverband.

Das rechte Ovarium erschien durch narbige Einziehungen dreilappig, hatte 3,3 : 2,0 : 2,0 cm im Durchmesser und war am unteren Pol im Douglas angewachsen an einer Stelle, welche ein bohnengrosses myxomatös entartetes Corpus luteum enthielt. Daneben waren mehrere kleine geschrumpfte Corpora lutea und dem Platzen nahe Graf'sche Follikel. Die Tube, 7—8 cm lang, hyperämisch, am Mesosalpynx mit zahlreichen papillomatösen (Paraovarial?)Wucherungen besetzt. Die Gefässe des Plexus pampiniformis erweitert, das linke Ovarium 3 : 1½ : 1½ cm ebenso wie das rechte mit derberem Bindegewebsgerüste. Der Heilungsverlauf gestaltete sich vollkommen fieberlos. Gegen die anfangs heftigen Schmerzen wurden Morphiumeinspritzungen mit Erfolg gebraucht, mussten aber wegen Erbrechen durch Chloral ersetzt werden.

Am 30. Nov. wurde ihr gestattet aufzustehen mit einer elastischen Bauchbinde, an welcher eine Pelotte für die Narbe und eine zweite für die rechte Niere angebracht war. Am 9. Dez. wurde sie entlassen. Der Douglas war frei, der früher so quälende Druckschmerz verschwunden, der Uterus in normaler Position, oberhalb der Symphyse zu fühlen.

Denselben Befund konnte ich noch Mitte März 1887 konstatieren. Frau H. hat um 6 Pfd. seit der Operation zugenommen, ist vollkommen frei von den lokalen Schmerzen, allein noch immer quälen sie Kopfschmerzen mit Erbrechen, Ziehen in den Beinen und sie meint jetzt mehr von ihrer rechten Niere belästigt zu sein, kurzum, sie fühlt sich wohl besser, ist aber immer von allerhand nervösen Leiden geplagt.

Am 15. Mai 1888 schreibt Herr F. Fischer, dass der Uterus noch immer anteflektiert und auf stärkeren Druck etwas empfindlich sei. Die Stellen der Ovarien, welche spontan nie mehr schmerzhaft sind, sind bei starkem Druck empfindlich. Die (rechte) Wanderniere ist deutlich fühlbar und macht nur zeitweise und dann keine so sehr intensiven Schmerzen wie früher. Narcotica braucht Frau H. keine. Die Hauptbeschwerden gegenwärtig sind Kopfschmerzen, Beinschmerzen, Mattigkeit. Die Periode hat sich nicht mehr eingestellt. Ein günstiger Erfolg der Operation ist also nicht in Abrede zu stellen.

Vierte Beobachtung.

Margarethe J. aus Nussloch, 36 J. alt, Cigarrenarbeiterin, bekam im 13. Jahre die Periode, welche anfangs regelmässig aber mit starken

Schmerzen auftrat. Nach einer Lungenentzündung im 14. Jahre wurde sie bleichsüchtig. 1873 verheiratet, hatte sie bis 1880 drei Kinder, von denen das dritte einen auf Lues verdächtigen Ausschlag gehabt haben soll. Auch der Mann soll ein Jahr nach der Verheiratung verdächtige Geschwüre am Hodensack gehabt haben.

Schon seit den Schwangerschaften hatte P. häufige Schmerzen im Unterleibe, besonders während der Periode, welche unregelmässig und mit starkem Blutverlust verknüpft war. Seit 1885 wurde der Zustand unerträglich, häufiger Urindrang, Stuhlverstopfung, öfteres Erbrechen. Anfangs in ambulatorischer Behandlung wurde Februar 1886 in Narkose Tiefstand der leicht nach vorne geneigten Gebärmutter, Endometritis cervicalis, Tiefstand und Empfindlichkeit namentlich des linken Ovarium und in seiner Nähe ein Infiltrat festgestellt, welches auf perioophoritische Prozesse bezogen wurde. Sie trat mehrmals in die Klinik ein, wurde anfangs mit Ausspülungen der Gebärmutter, Jodoformtampons, Pessarien vergeblich behandelt. Bei einer Ausschabung des Cervikalkanales wurden 2 kleine Schleimpolypchen entfernt, Erosionen des Muttermundes mit dem Thermokauter kauterisiert. Da Alles nichts half, wurde am 7. Juni 1886 durch eine regelrechte Amputation die Uterushöhle von 8¼ auf 5½ cm verkürzt.

Der Zustand wurde aber auch dadurch nicht gebessert, im Gegenteil die Kraft nahm ab, der Urin wurde trüb und neutral reagierend. Da die Kranke ganz arbeitsunfähig war, sehr litt und durchaus Hilfe verlangte, wurde am 13. Juni 1887 die beiderseitige Castration und Salpyngotomie durch den medianen Bauchschnitt vorgenommen und der Gebärmutterkörper durch eine derbe quergelegte Katgutnaht an die vordere Bauchwand befestigt.

Die Ovarien waren etwas derber und leicht vergrössert, die Tubenhyperämisch, geschwellt, aber durchgängig. Im hinteren Douglas wurden mehrere strangförmige Pseudomembranen mit dem Finger leicht durchrissen. Die Plexus pampiniformes namentlich der linke waren stark erweitert und im linken Parametrium ein von der Gegend des Cervix gegen die Beckenwand hinziehender, rosenkranzartiger verdickter, federkieldicker, derber Strang, wahrscheinlich eine alte Thrombose in den Venen des Plexus pampiniformis.

Der Verlauf war ohne jede Komplikation, so dass die Kranke am 14. Juli nach Hause entlassen werden konnte.

Im Mai 1888 stellte sie sich sehr zufrieden mit ihrem Zustande vor. Die Periode ist nicht wiedergekehrt, sie sieht blühend aus, kann jede Arbeit verrichten; klagt wohl noch manchmal über Schwächen, die aber die Folge schwerer Arbeit sein. Der Uterus steht antevertiert über der Symphyse.

Am 1. Okt. 1888 stellt sie sich sehr glücklich über ihre Gesundheit vor. Der Uterus steht hoch, leicht antevertiert, nicht sicher mit der vorderen Bauchwand verwachsen, involviert. Stuhl und Urin sind in Ordnung.

Wenn wir die 4 mitgeteilten Fälle noch einmal kurz überblicken, so zeigen sie sehr viel Gemeinsames: Von der ersten Pubertätszeit bestanden dysmenorrhoische Beschwerden, welche durch die Schwangerschaften im Falle 1, 3 und 4 bedeutend verschlimmert wurden und endlich zu einem chronischen Siechtum führten, welches das Leben so sehr verbitterte, dass die Kranken nach langdauernder Behandlung dringend baten, durch eine Operation von ihren Leiden befreit zu werden, obgleich sie von der Tragweite und den Gefahren derselben vollkommen unterrichtet waren. Die oft betrogene Hoffnung, durch andere Mittel zur Genesung zu gelangen, hatte sie dahin gebracht, sich allem zu unterziehen, das nur Aussicht auf Beseitigung der Beschwerden eröffnete. Wir gehen wohl nicht fehl mit der Annahme, dass wenigstens in den ersten drei Fällen die Rückwärtsneigung der Gebärmutter die primäre Veranlassung zu den Beschwerden gegeben hat und dass sich die Peri- und Parametritis, Oophoritis und Salpyngitis erst zu den Menstruationsstörungen hinzugesellt haben. Da diese, wenn auch sekundären Veränderungen schon zu tief in den Symptomenkomplex eingegriffen hatten, konnte man sich nicht begnügen, die Gebärmutter aufzurichten und vorzunähen, sondern musste die Entfernung der erkrankten Ovarien und Tuben hinzufügen. In allen 4 Fällen ist durch eine genügend lange Beobachtungszeit eine Besserung des Zustandes konstatiert. Freilich blieben im ersten Falle die Blasenbeschwerden, im 2. machte die zu tief eingewurzelte Morphiumsucht einen Strich durch die Rechnung. Im 3. Falle ist offenbar eine hysterische Disposition zurückgeblieben und nur im letzten Falle scheint die Heilung eine vollkommene zu sein. Derselbe nimmt eine besondere Stellung ein, indem für die Dysmenorrhoe keine ausgesprochene Deviation, höchstens der Tiefstand der Gebärmutter den Anlass gegeben haben kann. Im späteren Verlaufe scheinen die Varicositäten des Plexus pampiniformis, welche vielleicht auf dem Boden einer puerperalen Phlebitis und Thrombose sich entwickelt haben, eine Rolle gespielt zu haben. Wenigstens habe ich bei meinen Laparotomien mehrere Fälle begegnet, bei denen unregelmässige und profuse Menorrhagien allein auf Varicen der Venae spermaticae zurückgeführt werden konnten. Es bleibt freilich vorläufig unerklärt, warum andererseits manchmal sehr ausgeprägte Varikositäten findet ohne diese Folgen. Es ist aber auch von anderen Seiten auf die Wichtigkeit der Unterbindung des Plexus spermaticus bei den Erfolgen der Castration hingewiesen worden. In allen 4 Fällen wurde

der dauernde Erfolg der Vornähung der Gebärmutter bezüglich der Stellung derselben festgestellt.

Im ersten Falle sind vielleicht trotz der radikalen Operation Keimreste der Ovarien zurückgeblieben, da die Menstruation nicht aufhörte. Von einer Bauchhernie (Klotz) ist nirgends eine Spur zu sehen gewesen. Diejenigen Aerzte, welche das Hauptgewicht auf die Castration legen, werden sagen, die Besserung sei allein der Entfernung der zum Teil tiefstehenden Eierstöcke und Tuben zuzuschreiben und die Vornähung der Gebärmutter sei eine überflüssige Komplizierung der Operation. Es ist ja psychologisch höchst interessant, wie bei dem buntscheckigen Bilde der Reflexhysterie der eine Arzt das Hauptgewicht auf die Allgemeinbehandlung, andere auf die Pessarien, Tuben, auf die Position und pathologischen Veränderungen der Gebärmutter, noch andere auf die entzündlichen Prozesse in Para- und Perimetrien legen und jeder von seinem Standpunkt den Hebel anlegt, um den Circulus vitiosus zu brechen. Wenn der erfahrene Praktiker auch aus dem objektiven Befunde, aus dem Symptomencomplexe und aus der Anamnese eine Vermutung aufstellen kann, wo der primäre Sitz des Leidens sein dürfte, so bleibt bei so komplizierten Fällen nichts übrig, als alle die vorhandenen Anomalien zum Angriffspunkte für unser therapeutisches Handeln zu machen. Wenn aber die Allgemeinbehandlung ebenso wie die Lokalbehandlung durch Aufrichtung der Gebärmutter mit Pessarien, Lösung der Adhäsionen und parametranen Exsudate durch Resorbentien, Korrekturen des Muttermundes, Injektionen, Umschläge, Bäder und Manipulationen, wenn die Behandlung der Gebärmutterentzündung erfolglos geblieben sind, dann ist wohl auch eine etwas hazardierte chirurgische Lösung des Problems gestattet, wenn die Frauen dadurch von ihrem Elend befreit werden können.

Ich hätte sehr gerne in obigen Fällen die Tuben und Eierstöcke zurückgelassen und zunächst den Erfolg der Gebärmutteraufrichtung abgewartet, allein sie waren schon zu sehr durch sekundäre Veränderungen kompliziert, die nervöse Kraft zu sehr erschöpft, als dass ich sie dem Risiko einer nochmaligen Laparotomie hätte aussetzen wollen. Ich gestehe aber, dass der selbständige Wert der Vornähung der Gebärmutter (oder ventralen Fixation wie sie Olshausen nennt) erst durch die Fälle von Klotz, Sänger und Leopold bewiesen wird, bei welchen es gelang, die Beschwerden zu beseitigen, ohne dass dadurch die Potentia generandi Not gelitten hat.

Mit den Indikationen zu dieser Operation wird man äusserst vorsichtig sein müssen, so niedrig man auch die Gefahr einer aseptischen Laparotomie taxieren mag und so merkwürdig es ist, dass bisher keine Unglücksfälle bekannt geworden sind. Nicht immer wird man mit Bestimmtheit voraussagen können, ob die Lösung der Adhäsionen leicht oder schwierig, blutig oder unblutig, ob die Entfernung der Eierstöcke oder Tuben notwendig sein wird. Zunächst ist es ja Thatsache, dass eine grosse Zahl von Frauen Retroflexionen nnd Versionen tragen, ohne von denselben belästigt zu werden. Aber selbst wenn erhebliche Beschwerden vorhanden sind, wird man stets versuchen müssen, das Leiden durch diätetische, symptomatische und orthopädische Mittel zu bekämpfen. Wenn bei einer beweglichen Retroversion oder Flexion Pessarien nicht vertragen werden, oder trotz sorgfältiger Wahl derselben die Gebärmutter immer wieder zurücksinkt, dürfte die Freund-Alexandersche Operation vielleicht doch öfter in Frage kommen, als in Deutschland von massgebender Seite zugestanden wird.

Ich selbst habe im vorigen Jahre bei einer Frau von ca. 42 Jahren die Alexander'sche Operation ausgeführt, nachdem es mir in der Narkose gelungen war, nach der Schultze'schen Methode strangförmige Adhäsionen im hinteren Douglas zu zerreissen und den vorher irreponiblen Uterus aufzurichten: Durch einen queren nach oben konkaven Schnitt über der Symphyse wurden beide äussere Leistenringe freigelegt. Die runden Mutterbänder liessen sicht leicht von den Cremasterfasern isolieren und wurden, während ein Assistent die Gebärmutter in anteflektierter Stellung erhielt, so stark vorgezogen, dass sie zu einem Knoten geschlungen werden konnten. Derselbe wurde noch mit Katgutnähten fixiert und ebenso die Austrittsstellen der runden Mutterbänder durch versenkte Katgutnähte in die Sehnenpfeiler der Leistenringe eingenäht. Darüber wurde die Haut mit Seide vernäht, ein dünner Kautschuckdrain eingelegt und ein Sublimatgazeverband angelegt. Zur grösseren Sicherheit der günstigen Stellung wurde ein Hodge-Pessarium eingelegt. Die Heilung erfolgte per primam.

Nach einigen Monaten stellte sich die Frau wieder mit den alten Beschwerden vor, da die Gebärmutter wieder in die falsche Stellung zurückgesunken war.

Obgleich dieser Fall nicht zu gunsten der Operation spricht, möchte ich mich doch nicht von weiteren Versuchen abschrecken lassen. Die Operation ist elegant und wenn die runden Mutterbänder gut isoliert sind, was bei fetten Frauen vielleicht manchmal

schwierig sein mag, kann man die Gebärmutter wie durch Zügel aufrichten. Ich glaube, dass eine sofort hinzugefügte Kolpoperineohaphia posterior das Resultat besser sichern könnte, als ein Ring. In wie weit bei fixierten Retroflexionen die durch Freund, Schultze geübten Mobilisierungen namentlich durch Verwertung der durch die Thure-Brand'schen Methoden erzielten Verbesserungen, häufigere Erfolge als bisher erzielen werden, muss man abwarten.

Bei irreponiblen fixierten Rückwärtslagerungen, deren lästige Folgen durch palliative Behandlung nicht beseitigt werden können und den Lebensgenuss vollständig in Frage stellen, wird meiner Meinung nach bei dem jetzigen Standpunkte der aseptischen Laparotomie die ventrale Operation mit manueller Aufrichtung und Vornähung der Gebärmutter (Hysterorhaphia ventralis anterior am Platze sein.

Wenn sich die Erfolge, welche Klotz, Sänger und Leopold mit Erhaltung der Ovarien erzielt haben als dauerhaft erweisen, so wird man auch bei beweglichen Retroflexionen die Operation als berechtigt anerkennen müssen, wenn alle Versuche durch Pessarien den Uterus richtig zu stellen, fehlgeschlagen haben. Die häufigste Anwendung wird die Operation aber dann finden, wenn aus anderen Gründen die Entfernung der Ovarien und Tuben angezeigt erscheint und gleichzeitig die falsche Stellung der Gebärmutter korrigiert werden soll. Nach den bisher vorliegenden Erfahrungen erscheint es sicherer, wenn der Uterus direkt vorgenäht wird, als wenn man nach Lösung von Adhäsionen die Alexandersche Operation hinzufügt, wie es z. B. Polk[1]) gethan hat. Dass die von Schücking[2]) angegebene Methode jemals in Aufnahme kommen sollte, ist mir nicht wahrscheinlich. Schücking führt mit einer gestielten gekrümmten Nadel einen Seidenfaden durch den Uteruskanal bis zum Fundus und sticht in künstlich anteflektierter Stellung die Nadel durch den Fundus in das vordere Scheidengewölbe aus. Die beiden Fadenenden werden in der Scheide geknüpft 8—14 Tage liegen gelassen. Abgesehen von der naheliegenden Gefahr die Blase zu verletzen, wird der Uterus winklig anteflektiert, eine Stellung, welche zweifellos mehr Beschwerden zu machen pflegt, als die durch die Vornähung an die Bauchwand erzielte mässige Anteversion.

1) Centralbl. f. Gyn. 1888 S. 283.
2) Centralbl. f. Gyn. 1888 S. 181.

So jung die Vornähung der rückwärts gelagerten Gebärmutter noch ist, so ist doch die Wahl der Technik nicht ganz leicht, weil die Zahl der vorgeschlagenen Methoden ziemlich gross ist.

Wenn man sich bei Prolaps zu einer ventralen Befestigung des Uterus entschliessen wollte, ist es selbstverständlich, dass eine innigere und dauerhaftere Vernähung notwendig ist, als bei Retroflexionen. Leider musste sich Olshausen selbst davon überzeugen, dass auch seine Methode für schwere Prolapse nicht ausreicht und daran wird voraussichtlich auch die von ihm beabsichtigte Anwendung von Silberdraht statt Silkwormgut nicht viel ändern.

Bei Retroversionen ohne ausgedehnte Verwachsungen genügt es wohl, eine adhäsive Entzündung zwischen Uterus und Peritoneum parietale anzuregen, da namentlich bei jugendlichen Individuen nicht allein die in den leeren Douglas'schen Raum herabrückenden Därme die neue Stellung der Gebärmutter unterstützen, sondern auch die normalen Befestigungsbänder wieder erstarken und ihre Funktionen übernehmen dürften, wenn die Zirkulations- und Ernährungsverhältnisse der Gebärmutter wieder in Ordnung gekommen sind. Eine Abtragung oder Anfrischung des Uteruskörpers (P. Müller und Kuhn) dürfte deshalb kaum nötig sein. Ich halte selbst die von Leopold geübte Abschabung des Serosaendothels für überflüssig, weil der traumatische Reiz der Durchstechung des Uterusgewebes mit der Ersetzung des aseptischen Katgutfadens durch Bindegewebs-Neubildung genügt, um die Gebärmutter in ihrer Stellung zu erhalten. Wenigstens wurde in meinen Fällen die Wirksamkeit dieser Methode genügend lange festgestellt.

Welche Methode der Befestigung am einfachsten und dennoch genügend ist, welche am wenigsten durch pathologische Vorwärtslagerung die Blase in ihrer Funktion beeinträchtigen, welche bei einer eventuellen Schwangerschaft am wenigsten störend sein wird, kann, wie gesagt, kein theoretisches Raisonnement, sondern bloss die praktische Erfahrung in Zukunft entscheiden.

Am nächsten liegt es ja, wie Koeberlé u. A. gethan haben, nach Beseitigung der Ovarien den oder die Stiele in die Bauchwunde einzunähen. Klotz hat zur grösseren Sicherung der Stellung der Gebärmutter hinter derselben ein Glasrohr bis in den Douglas geführt, dasselbe täglich in der Wunde gedreht, um Adhäsionen zu vermeiden und es erst nach 3—4 Wochen entfernt. Ich teile durchaus die Bedenken, welche Sänger gegen diese Methoden ausgesprochen hat. Wenn Klotz bei der einfachen Vornähung des Uterus

zweimal Bauchbrüche beobachtet hat, so lag die Schuld nicht an der Vornähung, sondern daran, dass er die Fascienränder der linea alba nicht in genaue Berührung brachte. Klotz mag ja wohl Recht haben, wenn er bei flächenhaften Vernarbungen der Gebärmutter eine solide Vornähung verlangt, weil in diesen Fällen die Gefahr des Recidives grösser ist. Allein nach unseren Erfahrungen bei Laparotomien dürften die in den leeren Douglas'schen Raum herabrückenden Därme mit der wunden Fläche verkleben. Wenn in meinen Fällen keine Symptome davon vorhanden waren, so beweist das nichts, da oft sehr ausgedehnte Darmverwachsungen symptomlos verlaufen.

Wie gesagt habe ich allerdings bei beweglichen Retroflexionen mehrmals Gelegenheit gehabt, mich von der Wirksamkeit der einfachen Koeberléschen Methode zu überzeugen. Wegen der Kürze der Schnürstücke gelingt es selten, beide Stiele in die Bauchwunde zu bringen und wenn ich bei einseitiger Fixierung von der seitlichen Neigung und leichten Torsion der Gebärmutter auch keinen Nachteil gesehen habe, so entschloss ich mich doch schon am 8. März 1886 bei einer doppelseitigen Ovariotomie die gleichzeitige Retroversion, welche Beschwerden verursachte, durch die Vornähung des Uteruskörpers zu beseitigen [1]). Da ich mich wiederholt von der Wirksamkeit dieser einfachen Methode überzeugt habe, bin ich bei derselben in den oben mitgeteilten vier Fällen geblieben, auch nachdem mir die Olshausen'sche Modifikation bekannt geworden war.

Ich steche mit einer starken Schröder'schen Nadel einen oder zwei Katgutfäden (früher Chrom-, später Sublimatkatgut) quer durch die vordere Uteruswand nahe seiner Kuppel und führe die beiden Fadenenden beiderseits durch Peritoneum und Fascie an einer Stelle der Bauchwunde meistens nahe am unteren Wundwinkel, wo sich der Uteruskörper am bequemsten und ohne Zerrung der vordern Bauchwand nähern lässt. Dann wird der Faden festgeknüpft, kurz geschnitten und versenkt. Darauf folgt die Bauchnaht in der üblichen Weise mit tiefen und oberflächlichen Seidennähten.

Am nächsten meiner Methode steht die von Leopold, welcher anfangs drei, später einen Seidenfaden quer unter der Serosa durch-

1) Frau L. aus Heidelberg operiert am 8. März 1886. Noch im März 1888 konnte ich mich überzeugen, dass keinerlei Beschwerden namentlich von Seiten der Blase bestehen und dass der Uteruskörper oberhalb der Symphyse ziemlich frei beweglich zu fühlen ist.

zieht, die Enden derselben durch die ganze Dicke der Bauchwand nach aussen durchsticht und zur Vereinigung der Bauchwunde benutzt. Olshausen näht mit 2 oder 3 versenkten Silkwormsuturen die dem Uterus benachbarten Teile der Ligamenta rotunda und lata zu beiden Seiten des Bauchschnittes an das Peritoneum parietale an. Sänger operiert ebenso mit einer kleinen Modifikation, um die Gefahr der Darmeinklemmung zu beseitigen. Meine Methode hat

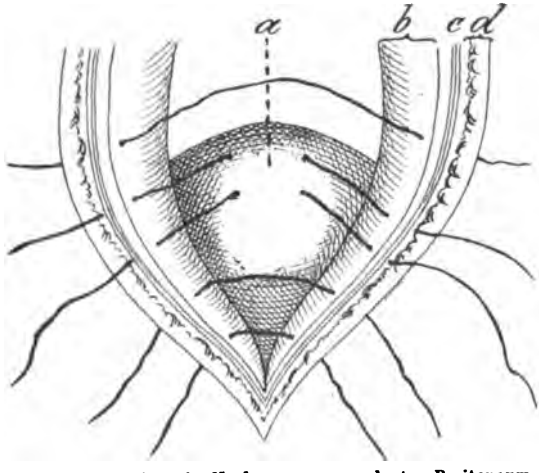

a. Corpus uteri. — b. Nach aussen umgelegtes Peritoneum parietale. — c. Fascie der Linea alba. — d. Cutis.

jedenfalls den Vorzug grösster Einfachheit und reicht für die nicht flächenhaft verwachsenen Rückwärtslagerungen aus.

Es wäre sehr erwünscht, die blutigen Operationen bei Retroflexionen durch unblutige Eingriffe zu ersetzen. Vorläufig scheint mir aber die Aussicht dazu noch eine beschränkte zu sein, so dass ich es für notwendig halte, die bisher geübten Operationen einer unbefangenen Kritik rückhaltlos zu übergeben.

AUS DER

TÜBINGER CHIRURGISCHEN KLINIK

DES PROF. DR. BRUNS.

VI.

Beiträge zur Leber-Chirurgie.

Von

Dr. C. Garrè,

Privatdocent und erstem Assistenzarzt der Klinik.

1. Exstirpation eines Leber-Echinococcus mittelst Resection eines Teiles des rechten Leberlappens.

Die moderne Chirurgie, die sich die grossen Unterleibsdrüsen operativ zugänglich gemacht hat, hat bisher nur zaghaft mit einer gewissen Scheu, Eingriffe am grössten dieser Organe, der Leber, unternommen. Während schon vor Jahrzehnten die allerdings extraperitoneal gelegene Niere mit Glück exstirpiert wurde, während auch schon eine Reihe von Operationen an der Milz sich verzeichnet finden, und selbst an der schwer zugänglichen Bauchspeicheldrüse mehrfache Eingriffe ausgeführt wurden, ist erst ganz neuerdings die Leberchirurgie mehr in den Vordergrund getreten.

Es ist weniger die Furcht vor septischer Infektion, als vielmehr die Gefahr der profusen Blutungen aus dem Leberparenchym, welche die Leber dem Chirurgen als ein noli me tangere erscheinen liess. Deshalb werden auch von den meisten Autoren die Verletzungen der Leber, selbst die subkutanen und unkomplizierten Zerreissungen für tödtlich erachtet infolge der Blutung und der Entleerung von Galle ins Peritoneum. L. Mayer berechnet sogar die

Mortalität der Leberrupturen auf 86,6 %. Edler[1]) weist indessen nach, dass die Prognose der unkomplizierten Leberverletzungen bei genauerer Durchsicht der Krankengeschichten sich bedeutend günstiger stellt.

Einen operativen Eingriff aber, der eine kleinere oder grössere Wunde in der Leber setzt, können wir mit den unkomplizierten Verletzungen dieses Organes in Parallele setzen und dürften somit auch hiefür die Prognose günstiger stellen, als man es bisher gewohnt war.

Zur Illustration teile ich in folgendem einen von Herrn Prof. Bruns operierten Fall mit, aus dem zu ersehen ist, wie reaktionslos selbst grosse Wunden des Leberparenchyms heilen können, vorausgesetzt, dass ein aseptischer Heilungsverlauf garantiert werden kann.

Der Fall betrifft einen Leber-Echinococcus, der mittelst Resektion eines Teiles des rechten Leberlappens exstirpiert worden ist.

Die 44jährige Metzgersfrau G. wurde am 11. Juni 1888 in die Klinik aufgenommen. Aus der Anamnese ist folgendes hervorzuheben. Im übrigen stets gesund, hatte Pat. seit Nov. 1887 das Gefühl des Vollseins im Unterleib und bemerkte beim Betasten desselben, dass etwas nicht in Ordnung sei. Jedoch erst im April 1888 konsultierte sie einen Arzt, der sie auf das Vorhandensein einer Geschwulst im Unterleibe aufmerksam machte und sie der gynäkologischen Klinik überwies.

Daselbst wurde konstatiert, dass die im oberen Abschnitte des Abdomens befindliche Geschwulst in keinem nachweisbaren Zusammenhange mit dem Genitalapparat stehe, und dass beide Ovarien normal durchzufühlen waren. Deshalb ward die Pat. der chirurgischen Klinik überwiesen.

Bei der Aufnahme ergibt die Untersuchung eine gut konservierte, rüstige und gesund aussehende Frau. Herz und Lunge gesund.

Im Unterleib ist durch die leicht eindrückbaren Bauchdecken ein etwa kindskopfgrosser Tumor abzutasten. Derselbe liegt ziemlich genau in der Mitte des Abdomens, so dass der Nabel fast genau das Zentrum seiner kreisförmigen äusseren Konturen markiert. Die Geschwulst zeigt eine glatte, rundlich höckerige Oberfläche, fühlt sich sehr derb an, ohne Fluktuation, und erscheint somit als solider Tumor. Die Bauchdecken lassen sich von demselben abheben, auch mit dem Nabel existiert keine nachweisbare Verbindung. Der Tumor erscheint ferner von vorn nach hinten etwas abgeplattet und kann mit grösster Leichtigkeit im Abdomen

1) Edler. Die traumatischen Verletzungen der parenchymatösen Unterleibsorgane Arch. f. klin. Chir. Bd. XXXIV.

nach rechts, links und nach oben verschoben werden. Einzig gegen das Becken zu ist seine Beweglichkeit beschränkt und beim Versuch ihn nach hinten zu umgreifen, scheint er durch einen Strang in der Magengegend fixiert zu sein. Bei angedrückten Bauchdecken ergibt der Tumor gedämpften Perkussionsschall, der — wie ich ausdrücklich hervorheben will — nicht direkt in die Leberdämpfung übergeht, sondern es besteht zwischen dem Leberrand und der Geschwulst eine Zone mit tympanitischem Schall. Leber von normaler Grösse; die Milz und die Nieren sind an normaler Stelle nachzuweisen. Auch ergibt sich aus der Untersuchung kein Moment, das auf irgend einen Zusammenhang mit diesen Organen hindeuten würde. Urin normal, keine Stuhlbeschwerden, keine Erscheinungen von Seiten des Magens. Ebensowenig bestand — wie schon oben bemerkt — eine Verbindung mit dem Uterus und seinen Adnexen.

Nach vorliegendem Status war eine sichere Diagnose nicht zu stellen. Man konnte an einen Mesenterialtumor denken, an einen Netztumor. Wo der von der Geschwulst nach oben ziehende Strang seinen Ausgangspunkt nahm war nicht zu ermitteln. Es wurde deshalb beschlossen, eine Probelaparotomie zu machen und eventuell die Exstirpation des Tumors anzuschliessen. Die Pat. gab hiezu ihre Zustimmung und am 28. Juni 1888 schritt man nach den üblichen Vorbereitungen zur Operation.

Operation: Hautschnitt vom Processus xyphoides bis zum Nabel, Eröffnung des Peritoneums in derselben Ausdehnung. In der Schnittöffnung erscheint ein von Serosa überzogener, rundlich ovaler Tumor, von sehr derber Konsistenz, rotbrauner Farbe mit 2 Plaqueartigen knorpelig weissglänzenden Stellen. Derselbe ist mit einem handbreiten dünnen Stiel mit dem Rande des rechten Leberlappens (lobus quadrat.) verwachsen; sonst ist der Tumor mit Ausnahme einer kleinen Netzadhärenz auf der linken Seite mit keinem Organ in Zusammenhang. Nach Abbindung und Durchtrennung der Netzadhärenz wird der stark kindskopfgrosse Tumor herausgewälzt und nun der Stiel von rechts her successive in kleinen Portionen doppelt unterbunden. Er ist zunächst 2—3 mm dick und breitet sich fächerförmig auf die vordere und hintere Seite der Geschwulst aus. Nach der linken Seite zu nimmt er langsam an Dicke zu und markiert sich an seinem linksseitigen Ende als ein ca. fingerdicker Strang.

Dieser wird in zwei Teilen unterbunden und zwar zentral doppelt mit nachfolgender Verschorfung mit dem Paquelin. Die Unterbindungen geschehen mit Seide, reissen aber öfter in dem parenchymatösen zarten Lebergewebe durch und geben zu Blutungen Veranlassung, die durch Kompression mit warmen Borsalicylschwämmen gestillt werden. Die vordrängenden Därme, das intakte Netz und die unmittelbar am rechten Rande des breiten Stieles liegende prall gefüllte Gallenblase werden mit Schwämmen zurückgehalten.

So wird die Geschwulst in toto von der Leber abgetrennt und es hinterbleibt, nachdem noch einige Unterbindungen blutender Gefässe ge-

macht wurden, eine klaffende Wunde in der Leber, rinnenförmig vertieft ca. 10—12 cm lang und durchschnittlich 3 cm breit. Sie wird mit nassem Sublimatschwamm desinfiziert, dann Peritonealtoilette, Naht des Peritoneums mit Katgut und tiefgreifende Haut-Muskelnaht mit Jodoformseide. Holzwatteverband.

Beschreibung des Präparats. Der exstirpierte Tumor ist von flach birnförmiger Gestalt. Seine Basis war gegen die Leber gerichtet und zeigt daselbst eine Auflagerung von durchtrenntem Lebergewebe, das von dieser Stelle aus fächerförmig über die ganze Oberfläche des Tumors sich hinschiebt, an einzelnen Stellen dichter, an andern nur sehr dünn denselben überlagernd. An diesen letztern Stellen scheint der Tumor mit einer weissglänzenden Oberfläche durch. Sonst ist es überall, entsprechend seinem Ueberzug mit Leberparenchym von rotbrauner Farbe, mit der charakteristischen Zeichnung der Leberoberfläche. Seine Seitenteile sind kranzförmig von einem feinen schlaffen Saume von Lebergewebe — dem ausgezogenen Leberrande — umgeben; an der unteren Spitze ist diese Umsäumung auf eine Länge von 8—10 cm ca. 1½ cm breit und deutlich als Leberrand zu erkennen.

Erst an der exstirpierten Geschwulst lässt sich eine sehr pralle Fluktuation nachweisen.

In der oben bezeichneten fingerdicken Stelle des handbreiten Stieles (in dem exstirpierten Stück) mit dem die Geschwulst mit der Leber zusammenhing, finden sich 2 kugelige Geschwülstchen von ca. Kirschgrösse. Das eine ist eine mehrfächerige Cyste mit klar serösem Inhalt; das andere von graugelbem Aussehen, ähnlich einem Carcinomknötchen, zeigt breiigen Inhalt, in dem die mikroskopische Untersuchung ausser Detritus viele Cholestearintafeln nachweist. Es ist wahrscheinlich eine kleine Retentionscyste eines Gallenganges mit eingedicktem Inhalt.

Das aufgeschnittene Präparat erweist sich als eine einfächerige dickwandige, mit Leberparenchym überzogene Echinococcusblase mit wasserhellem Inhalte und einem weisslich krümeligen Niederschlage, der nach mikroskopischer Untersuchung lauter noch lebende Skolices aufweist. Tochterblasen fehlen.

Der Heilungsverlauf gestaltete sich sehr glatt.

Pat. bekam am 1. Tage zunächst 10 gtts. Tct. opii, dann in Pausen von 2 St, je 5 gtts. Einmal trat Erbrechen ein.

Am 2. Tage Eispillen und Sekt mit Rotwein vermischt, dann Milch und Fleischbrühe.

Das Befinden ist ein sehr gutes — sie klagt nicht über Schmerzen, sieht überhaupt sehr munter aus.

Am 7. Tage Verbandwechsel. Wunde trocken und reaktionslos. Die tiefgreifenden Nähte werden entfernt.

Am 12. Tage erfolgt Stuhlgang von selbst. Urin normal, ohne Eiweiss, nicht ikterisch. Sie erhält nun volle Kost.

Am 14. Entfernung der letzten Nähte. Wunde p. p. verklebt. Allgemeinbefinden sehr gut. Pat. steht auf.

Am 19. Tage post operat wird die Pat. geheilt entlassen. Sie klagt über keine Schmerzen und ist guter Dinge.

Was die Diagnose betrifft, so konnte dieselbe vor der Operation nicht mit Sicherheit gestellt werden. An Echinococcus der Leber speziell wurde nicht gedacht, weil keine Fluktuation und kein Hydatidenschwirren nachzuweisen war, dann der freien Beweglichkeit halber und endlich der ausserordentlichen Seltenheit wegen, mit der solche Geschwülste in hiesiger Gegend vorkommen.

Für die Operation kam dies nicht in Betracht; die Laparotomie war auf jeden Fall hier angezeigt, denn die früheren Methoden der einfachen und doppelten Punktion, der Verlötung der Echinococcuswand mit dem Peritoneum und nachfolgender Incision u. a., selbst die einseitige Incision (Lindemann-Landau) tritt in den letzten Jahren entschieden zurück gegenüber dem besonders von den Franzosen (Terrier, Reclus, Monod u. A.) mit Erfolg geübten Verfahren der Laparotomie, Eröffnung der Cyste und Resektion eines Teiles des Sackes.

So publiziert Terrier in der Société de Chirurgie de Paris am 27. V. 85 und 10. II. 86 je einen Fall von sehr grosser Hydatidengeschwulst der Leber.

Beim ersten wurde die Laparotomie gemacht, weil die Diagnose auf Parovarialtumor gestellt war. Der grosse Sack wurde zum grossen Teil bei ziemlich starker Blutung reseciert und der Rest in den oberen Teil der Bauchwunde eingenäht und drainiert. Die definitive Vernarbung trat erst nach langer Zeit ein. Der zweite Fall wurde nach richtig gestellter Diagnose in ganz derselben Weise operiert, nur war das Vorgehen bedeutend erschwert durch Verwachsungen mit Blase, Darm und Netz.

Terrier's Initiative folgten bald Richelot, Reclus, Monod, Lucas-Championnière u. A. mit nicht weniger günstigen Resultaten. Diese Autoren betrachten die Laparotomie mit Resektion der Cystenwand als das Normalverfahren für Echinococcen der Leber, die über deren Oberfläche prominieren, indessen die Frage wie intrahepatisch gelegene Hydatiden zu operieren sind, noch der Diskussion unterlag.

Landouzy und Segond[1]) brachten die praktische Lösung

1) Bulletins u. mémoires de la société de Chirurgie de Paris T. XIII. 1887.

indem sie in einem entsprechenden Falle ein zweihandbreites Stück der vorderen Cystenwand mitsamt einer 1—1½ cm dicken Schicht Lebersubstanz excidierten, im übrigen aber wie in obigen Fällen vorgingen.

Pozzi[1]) ging einen Schritt weiter. Er „enucleierte" die ganze Cystenwand aus der Leber. Das Resümé der interessanten Krankengeschichte ergibt kurz folgendes:

34jährige Frau. Echinococcus des linken Leberlappens.

30. Nov. 1887 Operation. Bauchschnitt. Cyste im oberen Teil von Lebergewebe bedeckt, nach unten aber frei in die Peritonealhöhle ragend. Punktion. Beim Versuch den unteren Teil hervorzuziehen um ihn an der Bauchwand zu fixieren, reisst er ein. P. entschliesst sich daher, die totale Exstirpation des Sackes der Leber zu versuchen. Die Ablösung gelingt auf stumpfem Wege zum Teil und mit Hilfe der Scheere. Unterbindung einer grösseren Arterie; venöse Blutung mit dem Thermokauter gestillt, mit dem überdies noch eine 2 cm dicke Zunge vom Lebergewebe durchtrennt werden muss. Es hinterbleibt so im linken Leberlappen eine handtellergrosse buchtige Wunde, die mit Katgut so gut als möglich vereinigt wird. Sodann fixiert P. den linken Leberlappen mit Katgutsuturen an der Bauchwand und legt in die Leberwunde ein Drain ein, das durch die Bauchwunde nach aussen geleitet wird. Antiseptischer Verband. Glatte Heilung. Es stossen sich nekrotische Stücke der Leber aus, aus dem Drain entleert sich reichlich Galle. Nach 1 Monat steht die Pat. auf, nach 1½ Mon. ist die Gallenfistel geschlossen.

Pozzi's Verfahren kommt somit dem unserigen sehr nahe, steht aber hinsichtlich der leichtern Durchführung entschieden hinter demselben zurück, und überdies konnten wir auf eine prima intentio rechnen, während Pozzi erst nach 1½ Monaten Heilung eintreten sah.

Poulet[2]) bespricht in einer ausführlichen Arbeit die neuen Behandlungsmethoden der Leberechinococcen. Er teilt die Geschwülste je nach der anatomischen Lage in 5 Kategorien, für deren erste: „les kystes de la face inférieure du foie plus ou moins pédiculés" er unter allen Umständen das Terrier'sche Operationsverfahren angewandt wissen will, während er für die übrigen, die an der konvexen Oberfläche, die zentral und die an der hintern Leberseite gelegenen Cysten zum mindesten das sog. einzeitige Verfahren empfiehlt.

1) Gazette médicale de Paris v. 30. Juni 1888.

2) Des nouvelles methodes de traitement des kystes hydatiques du foie. Revue de chirurgie 1886 VI. p. 455.

Nach unserer oben mitgeteilten Erfahrung stehen wir nunmehr nicht an, für die erste Klasse nach Poulets Einteilung entschieden die Resektion des betreffenden Leberstückes, das die Hydatide einschliesst, zu empfehlen.

Die Durchsicht der Litteratur hat mir ergeben, dass dies der erste derartig behandelte Fall von Leberechinococcus ist; zugleich habe ich den Eindruck bekommen, dass dieser Fall in klinischer Hinsicht durchaus kein Unikum ist, sondern dass bei einer ganzen Anzahl, die nach dieser oder jener Methode behandelt wurden, ein ähnlicher klinischer und anatomischer Befund vorlag und somit dieselben günstigen Vorbedingungen für eine Leberresektion, wie in unserm Falle, sich dargeboten hätte.

Was den Eingriff in die Leber, die operative Verletzung des Leberparenchyms selbst betrifft, so beweisen gerade Pozzi's und unsere Mitteilung eklatant, wie wenig gerechtfertigt die traditionelle Furcht vor Eingriffen in die Leber ist.

In der älteren Litteratur finden sich hierüber nur spärliche Mitteilungen von zufällig beobachteten Verletzungen, die etwelche Analogieschlüsse zulassen. Von Schnitt- und Stichwunden, die Substanzverluste der Leber bedingten, finde ich bei Edler[1]) 9 Fälle verzeichnet. Alle heilten ohne schädliche Folgen in einem Zeitraum von 2—5 Wochen. Bei Schusswunden oder Stichverletzungen der Leber findet sich häufig erwähnt, dass kleinere oder grössere Stücke des Parenchyms ohne Schaden abgetragen wurden, insofern sie aus der Wunde prolabierten.

Ich kann diese Kasuistik der Leberchirurgie mit der gütigen Erlaubnis von Herrn Prof. Bruns durch zwei weitere Fälle aus seiner Praxis vermehren.

1. Leber-Schuss, Abtragung eines prolabierten Stückes der Leber. Heilung.

Im deutsch-französischen Kriege 1870/71 am letzten Tage vor dem Waffenstillstand wurde der Soldat Kemmler vom 7. württemb. Inf.-Reg. vor Paris auf Vorposten durch einen Chassepotschuss verwundet. Einschuss in der rechten Axillarlinie, Ausschuss ungefähr in der Mittellinie. Aus der zerfetzten Ausschussöffnung war ein ca. nussgrosses Stück Lebergewebe prolabiert, das sofort abgetragen wurde. Heilung ohne wesentliche Störung, so dass der Verletzte nach 2 Monaten wieder bei der Truppe war.

1) Edler l. c. pag. 869.

2. Excision eines Carcinomknötchens aus der Leber. Heilung.

Bei einem 50jährigen, sehr entkräfteten Manne, der seit einem halben Jahre die Entwickelung eines harten Tumors im Bauche beobachtet hatte, wurde die Diagnose auf ein Carcinom des Netzes gestellt und wegen heftiger Schmerzen auf Verlangen des Kranken die Probe-Laparotomie gemacht. Es fand sich ein mit dem Peritoneum parietale ausgedehnt verwachsener Tumor, dessen Ausgangspunkt nicht sicher festgestellt werden konnte. Ausserdem zeigte sich am Rande des rechten Leberlappens neben der Incisura hepatis ein gelblicher erbsengrosser Knoten. Behufs mikroskop. Untersuchung wurde ein haselnussgrosses Stück Lebersubstanz samt dem Knoten mit dem Messer excidiert und die Wunde mit dem Thermokauter verschorft.

Die Untersuchung ergab, dass es sich um einen metastatischen Carcinomknoten in der Leber handelte. Von der Exstirpation des Tumors wurde daher Abstand genommen und die Bauchwunde geschlossen. Reaktionslose Heilung der Bauchwunde.

Erst die neueste Litteratur weiss von kühneren operativen Eingriffen in die Leber zu berichten, die, wie ich vorausschicken will, alle einen günstigen Verlauf nahmen.

Hinsichtlich der Grösse der gesetzten Verletzung dürfte der von Langenbuch [1]) publizierte Fall von Resektion eines linksseitigen Schnürlappens der Leber an erster Stelle genannt werden.

Langenbuch trug ein Leberstück von 370 gr ab in der Weise, dass er „aus der ligamentösen Brücke mehrere unterbundene Stiele formierte und dann mit Hinterlassung eines Gewebsknopfes den Schnürlappen abtrennte.“ Der Bauch wurde geschlossen. Es trat aber eine schwere Nachblutung aus der Leber ein, die das ganze Abdomen mit Blut erfüllte und zu einer Wiedereröffnung der Wunde und Unterbindung eines blutenden Gefässes Veranlassung gab. Es erfolgte Heilung.

Hieran reihen sich einige Fälle, die ich in der englischen Litteratur gefunden. So setzte Thornton [2]) in einem Falle bei Operation eines Echinococcus Verletzungen der Leber, die ohne Drainage glatt heilten. Und einmal bei Gallensteinen in der Leber incidierte er das Leberparenchym anf eine Länge von 1 Zoll und eine Tiefe von ½ Zoll. Die Blutung wurde durch Kompression

1) Berl. klin. Wochenschr. Nr. 3. 1888.

2) Thornton J. K. The surgical treatment of diseases of the liver. Brit. med. journ. 1886. p. 901.

mit Schwämmen gestillt. Die Leber wurde genäht; Heilung. Ebenso referiert Lawson Tait[1]) über 3 Fälle von Hepatotomie im Anschluss an 2 früher mitgeteilte. Es handelte sich um Echinococcus und einen abgekapselten Abscess. Die nicht unbeträchtliche Blutung wurde durch Kompression gestillt. Tait nähte die Leberwunde mit Silberdraht und drainierte sie. Es trat reaktionslose Heilung ein.

H. Burckhardt[2]) laparotomierte in einem Fall von Stichverletzung der Leber und bedrohlicher Blutung. Die Wunde wurde mit Jodoformgaze tamponiert. Heilung.

Der günstige und meist reaktionslose Heilungsverlauf all' dieser Fälle dürfte uns bereits ein Fingerzeig sein, dass die Chirurgie bei Leberaffektionen aktiver, als es bisher geschehen, vorgehen darf — und das um so mehr, als wir bei einer Operation alle Bedingungen vorher möglichst günstig gestalten können, um eine glatte Heilung von vornherein zu garantieren. Die einzige Gefahr — so scheint mir — ist die Blutung, die aber auch mit etwas Umsicht und Sorgfalt zu beherrschen ist.

Wir denken heute — nachdem wir mit den Mikroorganismen der Eiterung und deren Biologie vertraut sind — anders über die Bedeutung von einem Erguss von Blut und von Galle ins Peritoneum als noch vor wenigen Jahren. Wir wissen, dass sie allein keine Infektion bedingen, dass sie vielmehr für sich ganz unschädlich sind; die Keime zur Infektion müssen erst von aussen hinzukommen. Die beste und einzige Prophylaxe ist die strenge Antiseptik resp. aseptische Operation.

Werden ja doch intraperitoneale Injektionen von Blut bei hochgradiger Verblutungsanämie empfohlen!

Und dass auch die Galle an und für sich keine septisch-infektiösen Stoffe enthält, ist nun durch die Arbeiten von Meissner, Hauser u. A. über das Vorkommen von Mikroorganismen in den Organen des gesunden Tierkörpers erwiesen. Ich kann dem noch beifügen, dass nach Versuchen, die Dr. Jenny aus St. Gallen unter meiner Leitung in Socin's Laboratorium in Basel gemacht, bei Abimpfung frischer Galle auf Nährgelatine keine Bakterien sich entwickelten. Den praktischen Beleg hiefür liefert der interessante

---

1) L. Tait. The Lancet 1881.

2) H. Burckhardt. Beitrag zur Behandlung der Leberverletzungen. Cbl. f. Chir. 1887. p. 88.

von C. W. F. Uhde[1]) mitgeteilte Fall von „Zerreissung eines Gallenganges mit glücklichem Ausgange."

Wenn wir aber eine Leberwunde setzen und die Blutung auch sorgfältig gestillt ist, so bleiben immer noch eine Menge von Gallengängen eröffnet, die ihr Sekret frei ergiessen; bei den meisten offenen Leberverletzungen wird Ausfluss von Galle aus der Wunde notiert. Deshalb halten v. Nussbaum u. A. die primäre Drainage für unentbehrlich.

Pozzi hat in seinem Falle drainiert und der Ausfluss von Galle hielt 1 Monat lang an. Wir glaubten in unserm Falle, wo gewiss auch viele kleine Gallengänge eröffnet wurden, von einer Drainage absehen zu dürfen. Auch Langenbuch hat nicht drainiert. Es geschah ohne irgend welchen Nachteil. Es trat auch kein sog. Resorptionsikterus ein, der bei 21 % der Leberverletzungen beobachtet, nach Prölss durch Resorption der ins Peritoneum ergossenen Galle zustandekommen soll. Es betrifft freilich nur die Fälle, in denen grössere Gallengänge zerrissen und somit viel Galle ergossen wurde. Wir glauben somit bei aseptischem Verlaufe des operativen Eingriffs die Drainage der Leberwunde entbehren zu können und umgehen damit zugleich die Gefahr der sekundären Infektion.

2. Tropischer Leberabscess. Heilung durch Punktion.

Im folgenden möchte ich einen Fall von „tropischem" Leberabscess mitteilen, den ich Gelegenheit hatte auf der Privatklinik von Herrn Prof. Socin in Basel zu sehen und des genauern bakteriologisch zu verwerten. Nicht allein in klinischer Hinsicht dürfte die Krankengeschichte über eine in unserm gemässigten Klima so selten zur Beobachtung kommende Affektion von Interesse sein, sondern auch speziell von bakteriologischer Seite bieten sich einige bemerkenswerte Punkte.

Ich gebe nachstehend die Krankengeschichte in extenso, indem ich mich ziemlich streng ans Original halte, das mir Herr Prof. Socin in freundlichster Weise zur Verfügung gestellt hat. Ich sage ihm an dieser Stelle meinen verbindlichsten Dank.

D. W., Ingenieur, 36 Jahre, Holland.

Anamnese. Beide Eltern gesund und noch lebend. Keine früheren

1) Uhde. Arch. für Chir. Bd. XXV. p. 485 u. Nachtrag hiezu Bd. XXVIII. p. 217.

Krankheiten, insbesondere keine luetische Affektion, ist auch nicht Potator, lebte 7 Jahre als Eisenbahningenieur auf Sumatra. Dort will er ab und zu leichte Fieberanfälle gehabt haben (Malaria). Oktober 1886 nahm Pat. Urlaub und verliess die Kolonie angeblich gesund. Kaum in Europa fing er zu fiebern an. Heftige Fieberanfälle mit Schüttelfrösten wechselten mit mehrtägigem anhaltendem Fieber ab. „Chinin" in hohen Dosen blieb ohne Erfolg. Rosenstein in Leyden konstatierte eine mässige Milzanschwellung, sonst keine objektiven Veränderungen, erklärte die Krankheit für verschleppte Malaria und schickte Pat. aufs Land. Die erwartete Besserung trat nicht ein, der Allgemeinzustand verschlimmerte sich. Nach 4 Wochen begab sich Pat. nach Rotterdam. Hier wurde er für lungenkrank erklärt und musste komprimierte Luft einatmen. Nach einiger Zeit wurde er „gebessert" entlassen. Unterdessen hatte sich eine stets bemerkbarere Anschwellung des Unterleibs eingestellt und unter beständigem hektischem Fieber traten Dyspnoe, Herzklopfen, Anasarca auf. Metzger in Amsterdam schickte den Kranken nach Karlsbad. Nach anfänglicher Besserung nahmen nach Verfluss von 4 Wochen die Beschwerden wieder zu. Das Fieber wurde intensiver und anhaltender. Pat. kam immer mehr herunter. Auch die Karlsbader Aerzte hielten den Zustand für Malaria und empfahlen einen Aufenthalt in Badenweiler. Hier wurde Geheimrat Bäumler konsultiert, ein Leberabscess durch eine Explorativpunktion sicher gestellt und bei Abwesenheit von Prof. Kraske der Pat. zur Operation an Prof. Socin nach Basel gewiesen.

Status bei der Aufnahme. 12. VIII. 87.

Aeusserst abgemagerter, kachektisch aussehender, schlanker Mann. Hautfarbe fahl, nicht ikterisch. Temperatur normal. Puls klein, weich, 86.

Perkussion der Brust ergibt überall normalen Schall. Die Auskultation, vesikuläres Atmen, R. H. O. einige vereinzelte feuchte Ronchi (Lungengrenzen nicht notiert). Herztöne rein. Spitzenstoss im 5. Interkostalraum, 2 cm nach aussen von der Mamillarlinie.

Abdomen stark, aufgetrieben, prall, hart, überall etwas druckempfindlich. Rechts an der Stelle der normalen Leberdämpfung ein grosser resistenter Tumor, nicht deutlich fluktuierend, mit folgenden Grenzen (absolute Dämpfung):

In der Axillarlinie R. oberer Rand der IV. Rippe
2 Querfinger breit unterhalb des Rippenbogens.
In der Mamillarlinie R. oberer Rand der IV. Rippe
3 Querfinger breit unterhalb des Rippenbogens.

Nach links hin reicht die absolute Dämpfung bis zur linken Mamillarlinie, erreicht hier den oberen Rand der VI. Rippe, steigt etwas sich verjüngend bis 2 Finger breit unter den Rippenbogen nach unten.

Die kleine Punktionsnarbe v. Geh.-R. Bäumler befindet sich in der rechten Axillarlinie im VIII. Interkostalraum.

Milzdämpfung nicht wahrnehmbar vergrössert. Urin sauer, spez. Gewicht 1024, 1800 ccm in 24 Stunden, enthält kein Eiweiss, keinen Zucker und insbesondere auch keinen Gallenfarbstoff. Stuhl regelmässig, braun, breiig. Appetit ordentlich.

Operation. 14. Aug. wird ohne Narkose zum Zwecke der bakteriologischen Untersuchung des Eiters unter allen Kautelen ein sterilisierter Explorationstroicart im 8. Interkostalraum in der rechten Axillarlinie eingestossen und der sich entleerende Eiter in sterilisierten Reagensgläsern aufgefangen. (Mikroskopischen Befund etc. s. später.) An gleicher Stelle wird sodann mit einem starken Troikart punktiert und 2800 ccm Eiter entleert. Die Kanüle bleibt liegen, wird mit einem Schlauch versehen, dessen Ende in ein mit Borlösung halb gefülltes Gefäss taucht; um die Kanüle Sublimatmull und Jodoformkollodium. Bis abends 8 Uhr entleeren sich noch 1050 ccm derselben Flüssigkeit. Keine Reaktion. Temperatur 36.5°.

Bei gutem Allgemeinzustand, ohne Fieber mit gutem Appetit und regelmässigem Stuhl entleert die Kanüle am

15. Aug. 370 ccm.

16. Aug. 250 ccm.

17. Aug. fast keine Flüssigkeit, die rasch heller und seröser wird, doch immer noch etwas rötlich tingiert ist. Der Schlauch wird entfernt und durch die Kanüle Borwasser (4 %) eingegossen, welches getrübt und rötlich tingiert wieder herausfliesst.

18. Aug. Spülung wiederholt. Pat. steht auf.

19. Aug. Spülwasser klar. Allgemeinzustand stets gut.

20. Aug. Die Kanüle rutscht bei einer raschen Bewegung heraus und kann nicht mehr eingeführt werden. Jodoformverband auf die Wunde.

22. Aug. Aus der Drainöffnung fliesst kein Sekret mehr.

24. Aug. Entlassung nach Bdw. bei sehr gehobenem Allgemeinzustand. Die Leberdämpfung in der rechten Axillarlinie reicht vom untern Rand der VI. Rippe bis zwei Querfingerbreit unter den Rippenbogen und beträgt 15 cm etwa in der rechten Mammillarlinie. In der linken Mammillarlinie von der VII. Rippe bis zum Rippenbogen 6 cm in der linken Sternallinie 9 cm.

In Bdw. hielt sich der gute Zustand nur 4—5 Tage. Dann kamen wieder Schmerzen im rechten Hypochondrium und abendliches Fieber, so dass Pat. das Bett hüten musste. Der behandelnde Arzt fasste die Sache als Pleuritis auf, verordnete Vesikantien u. a. m. ohne Erfolg. Allgemeinzustand wurde immer schlechter. Eine versuchte Punktion blieb ohne Erfolg; das Abdomen schwoll wieder an. Geh.-R. B. dirigierte den Pat. nach Nervi; auf der Durchreise in Basel wurde am 30. Nov. folgendes konstatiert:

Aeusserste Abmagerung, fahle Gesichtsfarbe. Temp. nachm. 3 Uhr 38.7, Puls klein, 106; Respir. 36 oberflächlich. Atmungsgeräusche normal.

Leberdämpfung in der rechten Mammillarlinie: IV. Rippe bis 4 Querfinger unter den Rippenbogen — in der rechten Axillarlinie desgleichen. Urin normal. Explorativpunktion ergibt stinkende Jauche.

Wiedereintritt in die Privatklinik 1. Oktober 1887.

2. Oktober. Operation ohne Narkose. Im achten Zwischenrippenraum in der Axillarlinie Hautincision, dann Punktion mit dickem Troikart. Entleerung von 900 ccm einer äusserst stinkenden braunroten, mit Krümmeln durchsetzten Jauche, welche Fett, Detritus, rote Blutkörperchen, Körnchenzellen und eine Unmasse Bakterien enthält. Die Höhle wird mit 4%igem Borwasser reichlich ausgespült, die Kanüle bleibt liegen. Abends ist die Temperatur 36.2 und bleibt von da an normal bis subnormal ohne sonstige Kollapserscheinungen.

Die ersten Tage entleert die Kanüle ca. 400 ccm einer immer weniger riechenden Flüssigkeit.

11. Oktober. Bei fleissigen Spülungen und öfterem Wechsel der Kanüle beträgt heute die entleerte Flüssigkeit nur noch 180 ccm. Es werden 30 gr Bruns'scher Jodoformemulsion in die Höhle eingespritzt und darin belassen.

12. Oktober steht Pat. für mehrere Stunden auf, befindet sich wohl. Die Kanüle wird mit einem Nelaton'schen Katheter vertauscht, aus welchem sich sofort ca. 100 ccm reine Galle entleert. In der folgenden Nacht noch 40—50 ccm Galle. Spülungen.

14. Oktober Injektion von 30 gr Jodoformemulsion. Der Katheter wird am Tag geschlossen, nur in der Nacht offen gehalten, am 17. Oktober ganz entfernt und am 18., da die Fistel sich rasch zu schliessen scheint, ein ganz dünner Katheder eingeführt, der 30 ccm reine Galle entleert. Injektion von 30 gr Jodoformemulsion.

19. Oktober Entlassung bei folgendem Status: Die Punktionsöffnung in der Axillarlinie im 8. Interkostalraum noch offen, aber nur wenig Serum liefernd. Maasse der Leberdämpfung: in der Sternallinie 5 cm, in der rechten Mammillarlinie 10 cm, in der rechten Axillarlinie 11 cm. Das Körpergewicht hat seit dem 2. Oktober um 3 Pfd. zugenommen.

30. Nov. Fistel fest geschlossen. Zunahme des Körpergewichts um 9 Pfd. Pat. reist nach Lugano, Nervi und Cannes.

26. Dez. Körpergewicht um 21 Pfd. vermehrt. Die Lebermaasse sind allenthalben noch um ca. 1 cm zurückgegangen. Pat. reist nach Hause. Nach späteren schriftlichen Berichten ist er gesund geblieben.

Der bei der ersten Punktion entleerte Eiter ist dickflüssig, fadenziehend, geruchlos, graurötlich. Mikroskopisch finden sich darin auffallend wenig rote Blutkörperchen, weniger als man bei der rötlichen Farbmischung erwarten durfte; ferner grösstenteils Zelldetritus, sehr wenige Eiterkörperchen, einzelne Körnchenzellen, ganz vereinzelte, fettig degenerierte polygone Zellen (Leberzellen), ferner Fett, Fettnadeln und sehr viele Hämatoidinkristalle.

In Ausstreichpräparaten, die nach den gewöhnlichen Methoden mit Anilinfarben gefärbt wurden und auch in solchen nach Gram behandelten finden sich keine Mikroorganismen. Auch die bakteriologische Untersuchung ergab ein durchaus negatives Resultat. Der Eiter, der bei der vorgängigen Punktion unter allen Kautelen aufgefangen und sofort in 4 mit Fleischpeptongelatine beschickte Gläser, 1 Agar, 1 Glyzerinagar und 1 Blutserum abgeimpft und z. T. bei Zimmertemperatur, z. T. bei Blutwärme im Thermostaten gehalten wurden ergaben auch nach wochenlanger Beobachtung keine Kulturen, alle Gläser blieben vollkommen steril.

Ferner wurden, um die pathogenen Eigenschaften dieses Eiters näher zu prüfen, gleich am selben Tage, 14. Aug. 87, einige Tierexperimente angestellt.

1. Ein sehr grosses kräftiges Kaninchen wird nach intraperitonealer Injektion von 10 gr Opiumtinktur laparotomiert unter antiseptischen Massregeln. Sodann demselben in 2 Mesenterialvenen je 1—2 gr dieses Eiters injiciert. Es sollte damit der mutmassliche Infektionsmodus möglichst getreu nachgeahmt werden. Nach Unterbindung der Venen Schluss der Laparotomiewunde mit Seide. Jodoform.

2. Ein Meerschweinchen bekommt intraperitoneal 2 gr des Abscesseiters injiciert.

3. Ein zweites Meerschweinchen dieselbe Dosis subkutan, ebenso ein Kaninchen.

Alle diese Eingriffe liefen vollkommen reaktionslos ab. Selbst das sub 1 genannte Tier erholte sich in kurzer Zeit, blieb munter und ohne irgend welche Krankheitssymptome und wurde nach Monaten obduziert, ohne dass Spuren einer Lebererkrankung sich finden liessen.

Was zunächst die Aetiologie betrifft, so bieten die anamnestischen Daten unseres Falles wenig Anhaltspunkte für die Entstehung des Leberabscesses. Dysenterie war nicht vorhanden, die doch immerhin nach den Angaben in der Litteratur wohl in der Hälfte der Fälle das ursächliche Moment bildet — so sehr sich auch Sachs[1]) in seiner bekannten Arbeit über Leberabscesse bemüht diese von Budd zuerst ausgesprochene Ansicht als eine veraltete hinzustellen. Er selbst ist geneigt den Abusus des Alkohols für die tropischen Leberabscesse verantwortlich zu machen. Für unsern — und noch für manche andere — trifft dies absolut nicht zu. Inwieweit die Malarianinfektion hierbei in Frage kommt, lässt sich nicht ermessen, umsoweniger, als wir über das spezifische Agens der Krankheit

1) Sachs. Operative Behandlung des Leberabscess. Arch. f. klin. Chir. Bd. XIX.

noch viel zu wenig beglaubigte Mitteilungen kompetenter Untersucher in Händen haben. Selbstverständlich können die Mikroorganismen der Eiterung, wenn sie von irgend einem Punkte des Pfortadersystems (Darmulcera, Perityphlitis, Proctitis und Periproctitis etc.) in die Leber geschwemmt werden, daselbst Entzündung und Eiterung anregen. Es sind das die Fälle, die wir oft in den Kapiteln der Pyämie und der „kryptogenetischen Septiko-Pyämie" beschrieben finden — Fälle mit höchst malignem Verlauf. Die sich entwickelnden Abscesse werden selten so gross, dass sie zu einem chirurgischen Eingriffe Veranlassung geben. Der Patient geht gewöhnlich vorher an Entkräftung zu Grunde. Vergl. u. a. die neulich von Reinhold[1]) publizierten Krankengeschichten aus der Freiburger Klinik.

Fälle von Leberabscess mit dieser Aetiologie kommen natürlich auch in den Tropen zur Beobachtung und werden, wie mir scheint, mit Unrecht unter den „tropischen" Lebererkrankungen genannt. Mit Unrecht insofern, als man unter sog. „tropischen" Krankheiten solche versteht, die für die Tropen spezifisch sind, die nur da mehr oder weniger frequent, in der gemässigten und arktischen Zone aber nur ausnahmsweise vorkommen.

Bei Durchsicht der Litteratur — in der allerdings viele summarische Referate die Stelle genauer Krankengeschichten vertreten — habe ich den Eindruck bekommen, als ob neben den genannten Formen von Leberabscessen, noch eine zweite Art vorkommt, die sich von dieser ersten durch langsame Entwickelung, durch weniger hohe Fieber und schliesslich durch weniger malignen Verlauf unterscheidet.

Diese Form kommt in unseren Gegenden nicht vor, sie gehört den Tropen an und nur dieser Form ausschliesslich sollte das Epitheton „tropisch" vorbehalten sein.

Die Ursache dieser Verschiedenheit dürfte nicht im Aufenthaltsort des Patienten, nicht in äusseren Momenten gesucht werden, sondern wird sehr wahrscheinlich auf die verschiedene Aetiologie, auf einen differenten Infektionsstoff zurückzuführen sein. Ist es das Virus der Malaria, des „Gallenfieber", der Dysenterie ohne Komplikation vielleicht? Wir wissen es nicht.

Unser Fall gehört hierher. Obwohl die ersten Symptome der Erkrankung erst nach der Rückkehr nach Europa auftraten, so war doch während eines jahrelangen Aufenthaltes in den Tropen die

1) Reinhold. Münch. med. Wochenschr. 1887. Nr. 34 u. 35.

Veranlassung zur Einwirkung des supponierten Infektionsstoffes hinreichend vorhanden.

Ich habe versucht den Fall in bakteriologischer Hinsicht zu verwerten. Allein es fanden sich keine Bakterien, und selbst Kulturversuche auf 4 verschiedenen Nährsubstraten ergaben durchaus negative Resultate. Ja selbst die Tierexperimente zeigten, dass der Eiter seine pyogenen Eigenschaften eingebüsst hat; weder in der Leber, noch im Peritoneum, noch im subkutanen Bindegewebe traten irgend welche entzündliche Erscheinungen auf. Wie erklärt sich das? Zunächst könnte man glauben, dass im Laufe der Monate, während welcher Zeit der Abscess sich gebildet hat, die ursprünglich vorhandenen Eiterkokken zu Grunde gegangen sind. Das scheint mir bei einem Abscess, der sich noch nicht abgekapselt hat, sondern noch progredient ist, nicht sehr wahrscheinlich. Wohl aber ist es möglich, dass die betreffenden Mikroorganismen nur in der Abscessmembran sich vorfinden. Dafür sprechen in der That Beobachtungen von Kartulis (Cbl. f. Baktlg. 2. Bd.), der in mehreren Fällen teils Kokken, teils die Amöben der Dysenterie zwischen der Membrana pyogenica und dem Lebergewebe fand. Von 20 untersuchten Leberabscessen von K. waren 9 (wie er sagt) „idiopathische" und 11 dysenterische. Bei den ersten 9 ergab die Kultur 6mal Staphylokokkus pyogenes, 3 blieben steril; von den 11 dysenterischen kamen 8 zur Autopsie. In allen diesen fanden sich die Amöben der Dysenterie an besagten Stellen und daneben fast in allen Fällen Kokken oder Bacillen im Lebergewebe. Diese Mitteilungen datieren von Dez. 87, während meine Untersuchungen schon im Aug. 87 gemacht wurden. Ich hatte deshalb keine Veranlassung im Eiter nach Amöben zu su suchen. Diese Frage bleibt somit offen.

Noch will ich bemerken, dass die Menge von Bakterien, die sich bei der zweiten Operation im Abscesseiter fanden, jedenfalls durch sekundäre Infektion durch die Drainöffnung in der Behandlung des Arztes in Bdw. hinzukamen und somit für die Aetiologie bedeutungslos sind. Für den Pat. waren sie in soweit von Bedeutung, als sie die Verschlimmerung des Zustandes und einen zweiten operativen Eingriff bedingten.

AUS DER

BASELER CHIRURGISCHEN KLINIK.

VII.

Eine Nephrektomie bei einseitig erkrankter Hufeisenniere.

Von

Prof. Dr. **A. Socin.**

Den 18. April 1888 wurde auf meiner Klinik eine Patientin aufgenommen, deren Krankengeschichte im Auszug folgt:

Sie ist 47 Jahre alt, Haushälterin, unverheiratet. Der Vater starb an Magencarcinom, die Mutter an Altersschwäche, 2 Geschwister an Lungenphthise; 8 Geschwister sind gesund. Von ihrem 15. bis 42. Lebensjahre menstruierte sie regelmässig alle 4 Wochen 5 Tage lang. Ausser dem jetzigen Leiden war sie nie krank. Den Beginn des letztern datiert sie von ihrem 17. Lebensjahr. Um diese Zeit wurde sie etwa alle 4 Wochen, jedoch ohne Zusammenhang mit der Menstruation, von heftigen Schmerzanfällen befallen, welche von einer umschriebenen Stelle des rechten Hypochondrium ausgingen und einige Stunden anhielten. Erst 3 Jahre später, im 20. Lebensjahr, entdeckte sie während der Anfälle eine harte, bewegliche, etwa eigrosse empfindliche Geschwulst in der rechten Unterbauchgegend; nach einigen Stunden Bettruhe verschwand der Tumor wieder, um beim nächsten Schmerzanfall wieder zu erscheinen. Dieser Zustand blieb sich ziemlich gleich bis zum Eintritt der Menopause. Jetzt wurden die Anfälle häufiger und stärker, es trat Appetitlosigkeit, häufiges Erbrechen, Frostgefühl, Atemnot, hartnäckige Verstopfung oder heftige Diarrhoe hinzu; die Geschwulst wuchs bis zur Grösse eines Mannskopfes und bildete sich langsamer, erst nach Verlauf von 2 Tagen,

zurück. Dabei will Patientin weder quantitative noch qualitative Veränderungen in ihrem Urin bemerkt haben, obschon sie auf die Wichtigkeit dieses Symptoms ärztlicherseits aufmerksam gemacht wurde. Anfangs Januar 1888 blieb die Geschwulst 9 Tage lang bestehen, hinterliess eine vermehrte Resistenz, trat den 21. Januar wieder auf, um den 23. Januar anscheinend ganz wieder zu verschwinden. Den 16. März entwickelte sie sich wieder unter heftigen Schmerzen und wiederholtem Erbrechen, blieb diesmal bestehen; doch glaubt Pat. dass sie sich seit 14 Tagen wieder etwas verkleinert habe. Sie klagt über ununterbrochene dumpfe Schmerzen, ist unfähig zu arbeiten und muss das Bett hüten.

Bei der Aufnahme wird folgendes konstatiert:

Die magere Patientin wiegt 92 Pfd., sieht blass, doch nicht leidend aus, hat kein Fieber. Die Brustorgane sind normal. Im rechten sichtbar vorgewölbten Hypochondrium lässt sich unschwer bei entspannten Bauchdecken ein rundlicher, kindskopfgrosser, undeutlich fluktuierender, in transversaler Richtung etwas verschieblicher Tumor abtasten. Nach oben reicht er bis ein Finger breit unterhalb des Rippenbogens, nach innen erreicht er die Mittellinie, nach unten die Interspinallinie (drei Finger breit unterhalb des Nabels) nach aussen die Mammillarlinie. Eine Messung ergibt eine Höhe von 9 cm, eine Breite von 8 cm. Der Perkussionsschall über dem Tumor ist überall gleichmässig gedämpft, ringsherum in der Umgebung hell tympanitisch, insbesondere besteht zwischen der etwas verkleinerten Leberdämpfung und der Tumordämpfung eine drei Finger breite tympanitische Zone. In der rechten Lumbargegend nichts zu entdecken; bei bimanuellem Druck fühlt der Finger in dem Winkel zwischen letzten Rippen und Wirbelsäule rechterseits einen sehr undeutlichen Anprall. Beiderseits lässt sich die normale Nierendämpfung nicht klar herausperkutieren. Der Uterus klein, beweglich, antevertiert, Ovarien nicht sicher fühlbar. Im Mastdarm nichts besonderes zu entdecken. Der Urin hat ein spez. Gewicht von 1,010, enthält keine abnormen Bestandteile. Die täglich gelassenen Mengen wechseln zwischen 1000 und 2100 ccm. Nach Darreichung von Rizinusöl erfolgen reichliche Stuhlentleerungen und eine in der Narkose wiederholte Untersuchung liefert keine neuen Anhaltspunkte für die Diagnose. Letztere bleibt daher schwankend zwischen einer „Cyste in abdomine“ unbestimmbaren Ursprungs (Netz, Pankreas) und einer Hydronephrose. Doch scheint letztere Annahme die wahrscheinlichere zu sein; es sprechen hiefür die lange Dauer des Leidens, die Geringfügigkeit der Funktionsstörungen, die Intermittenz der Erscheinungen. Die ungewöhnliche Lage des Tumors, das Fehlen einer lumbaren Geschwulst können durch abnormen Sitz der erkrankten Niere sich erklären.

Auf Wunsch der Patientin entschliesse ich mich zunächst zu einer Probeincision, welche in ruhiger Narkose den 26. April zur Ausführung kommt. Am äusseren Rand des rechten geraden Bauchmuskels, 5 cm

vom Rippenbogen beginnend, wird ein 12 cm langer Schnitt in üblicher Weise angelegt. Es stellt sich sofort in die Bauchwunde der Tumor ein, nach aussen und oben vom aufsteigenden und queren Kolon eingerahmt und von einem doppelten serösen Ueberzug, dem Mesokolon und dem Peritoneum parietale, bedeckt. Nach Längsspaltung dieser letzteren und stumpfer Blosslegung der Cystenwand in der Ausdehnung eines Handtellers wird mit dem Katsch'schen Aspirator eine Punktion vorgenommen und ca. 500 ccm einer klaren, gelblichen Flüssigkeit entleert, die durch ihren Geruch und ihre saure Reaktion sich sofort als Urin dokumentiert. Ausserdem kommt nun am unteren Umfang des Tumors ein dunkler Wulst zum Vorschein, der sich als abgeflachtes Nierengewebe erweist. Somit ist die Diagnose einer Hydronephrose bestätigt; die auffallende Lage derselben vorn und medianwärts wird, nach wie vor, mit der Annahme einer Dislokation der betreffenden rechten Niere erklärt. Dennoch kann ich mich nicht sofort zu einer Exstirpation entschliessen sondern einstweilen nur zur Anlegung einer Nierenbeckenbauchfistel, in der Hoffnung, dass spontan, wie es ja nach der Anamnese schon öfters der Fall war, oder durch zweckmässige Sondierung, der Ureter könnte wieder durchgängig werden. Ein solches Verfahren erscheint um so rationeller, als die Palpation des entleerten Tumors noch das Vorhandensein einer beträchtlichen Masse anscheinend gesunden Nierengewebes nachweist. Es wird demnach von der Punktionsöffnung aus, zwischen zwei durchgezogenen Fadenzügeln die Nierenbeckenwand 3 cm nach oben gespalten, die ausfliessende Flüssigkeit behutsam mit Schwämmen aufgefangen und die beiden Spalträuder durch zwei Reihen von je 8 Seidennahtstichen mit der Bauchwand vernäht, unter breitem Mitfassen sämtlicher seröser Schichten. Nach sorgfältiger Rücklagerung des Dickdarmes, wird der übrige Teil der Bauchwunde durch die Naht geschlossen. Der durch die Fistel bequem einzuführende Finger fühlt die erweiterten Nierenkelche und in deren Grund die abgeflachten Papillen, dagegen kann nirgends die Einmündungsstelle des Ureters gefunden werden. Jodoformtamponade der Fistel, Holzwatteverband. — Die durch die Punktion entleerte Flüssigkeit hat ein spez. Gewicht von 1,022, erscheint im frischen Zustand ziemlich klar, bildet jedoch nach längerem Stehen ein Sediment, bestehend aus einzelnen Leukocyten, Detritusmassen, zahlreichen fettig degenerierten Nierenepithelien und sehr vielen, teils hyalinen, teils mit Fetttröpfchen angefüllten geraden Cylindern. Beim Kochen der filtrierten Flüssigkeit unter Säurezusatz bildet sich ein reichliches flockiges Präcipitat.

Der klinische Verlauf war sehr einfach; es trat niemals Fieber auf, die anfangs etwas kollabierte Kranke erholte sich rasch wieder und konnte vom 2. Tag an regelmässig ernährt werden. In der ersten Nacht wurden spontan per Urethram 450 ccm eines ganz klaren, durchaus normalen Urins entleert; die täglichen von der Blase gelieferten Mengen stiegen rasch von 800 bis 1200—1300 ccm. Der geschlossene Teil der

Bauchwunde heilte p. p.; aus der angelegten Fistel floss vom 4. Tage an reichlicher trüber Urin mit vielen Eiterzellen. Durch vergleichende Wägungen des trockenen und des durchtränkten Verbandes, wurden die täglichen Mengen zu 530 bis 560 gr berechnet. — Wiederholte Versuche den Ureter wieder durchgängig zu machen schlugen fehl. Es blieb nichts übrig, als die Patientin mit ihrer Bauchfistel zu entlassen oder ihr die Nephrektomie vorzuschlagen. Durch den guten Verlauf der ersten Operation mutig geworden, wollte dieselbe vom ersten Vorschlage nichts wissen und wünschte gründliche Heilung. Wir selbst konnten uns um so eher zu einem radikalen Verfahren entschliessen, als die Beschaffenheit des schon bei der Operation, dann durch die Fistel gewonnenen Sekrets der rechten Niere eine chronische parenchymatöse Nephritis und hinzugekommene eiterige Pyelitis dokumentierte, von denen beiden es mehr als zweifelhaft war, ob sie je wieder zu beseitigen seien. Sodann schien die Grundbedingung für eine erfolgreiche Nephrektomie sicher vorhanden zu sein, denn die auf natürlichem Wege gelieferten Harnmengen liessen mit Bestimmtheit auf einen durchaus normalen Zustand und eine vollkommen genügende Vikarierungsfähigkeit der linken Niere schliessen.

Am 12. Mai wird zur Operation geschritten. Unter den gegebenen Verhältnissen kann dieselbe nur eine abdominelle sein. Der Schnitt fällt in die Narbe der früheren Laparotomiewunde mit Umschneidung der Fistelränder. Das in grosser Ausdehnung adhärente Netz sowie die Verwachsung des Nierenbeckensackes mit der Bauchwand bereiten einige Schwierigkeiten. Doch gelingt es, unter Fassen zahlreicher blutender Gefässe, teils stumpf, teils mit dem Messer, den Sack gegen den Hilus frei zu legen und zur Wunde herauszubefördern, nachdem derselbe mit Jodoformgaze ausgefüllt war zur Vermeidung jeden Ergusses des Inhalts. Nach aussen bestehen zahlreiche Adhärenzen mit dem Kolon ascendens und dessen Mesokolon, nach deren Trennung die Nierenoberfläche aus der Kapsel ohne Mühe aber unter ziemlicher Blutung sich lösen lässt. Nach innen und oben vom Sack wird ein dicker Stiel, die Nierengefässe, doppelt unterbunden und durchschnitten. Als hierauf das beweglicher gewordene Organ an seinem unteren Umfang noch vollends abgelöst werden soll, wird konstatiert, dass dasselbe durch eine etwa 4 cm hohe und 2 cm dicke, quer über die Vena cava, die Wirbelsäule und die Aorta abdominalis verlaufende Gewebsbrücke mit dem unteren äusseren Umfang der linken Niere zusammenhängt, dass somit eine Hufeisenniere vorliegt. Ich muss gestehen, dass diese ganz unerwartete Entdeckung mich in nicht geringe Verlegenheit versetzte. Wie ich mich jedoch durch Palpation überzeuge, dass der Isthmus mit den grossen Gefässen nur in lockerem Zusammenhang steht und eine stumpfe Präparation möglich ist, entschliesse ich mich zur Durchtrennung der Fusionsstelle. Vorsichtig mit

dem Finger vorgehend, isoliere ich ringsherum den Isthmus bis zu dessen Uebergang in die linke Niere, lasse denselben von einem Assistenten sicher und fest fassen und durchtrenne ihn langsam mit einem unterdessen bereit gehaltenen Thermokauter. Keine nennenswerte Blutung. Sobald jedoch mit der Kompression nachgelassen wird, spritzt es an mehreren Stellen lebhaft arteriell. Es gelingt an der Brennfläche 5 Gefässe zu fassen, zu unterbinden und der Blutung vollständig Herr zu werden. Da es mir nun sehr wünschenswert erscheint, die grosse Brennfläche nicht unbedeckt zu lassen, versuche ich die Nierenkapsel über dieselbe zu schieben und durch von hinten nach vorn verlaufende 6 Seidenstiche zu vereinigen, was ohne starke Zerrung möglich ist. Jetzt muss noch die rechte Niere oben von der Nebenniere und der Leber, mit deren unterer Fläche ebenfalls feste Adhärenzen bestehen, getrennt werden, was ohne Blutung mit Hilfe des Thermokauters bewerkstelligt wird. Während der ganzen Operation ist der rechte Uereter nirgends zum Vorschein gekommen, derselbe ist zweifellos zusammen mit einer der zahlreichen festen Adhärenzen, die der hydronephrotische Sack mit der ganzen Umgebung eingegangen war, unbemerkt gefasst und getrennt worden. Der Ureter und das Nierenbecken beiderseits sind gut sichtbar und inserieren sich, wie es bei Hufeisennieren Regel ist, an dem vorderen inneren Umfang der Niere.

Die grosse Wundfläche wird mit saurer Sublimatlösung ausgetupft; kleine, beim Fassen der linken Niere entstandene, oberflächliche Kapselrisse mit Jodoformpulver bestreut, und eine dicke Drainröhre durch eine nach hinten rechts am lateralen Rand des M. quadratus lumb. von innen nach aussen angelegte Oeffnung durchgeführt. Die Bauchwunde wird durch 6 tiefe und 10 oberflächliche Nähte linear geschlossen. Jodoform-Holzwatteverband.

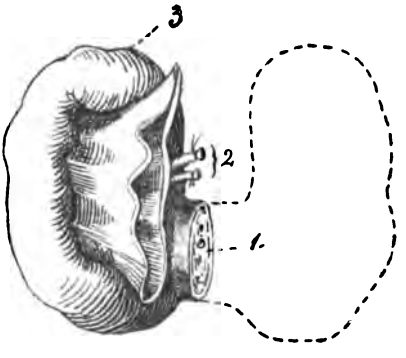

Die exstirpierte Nierenhälfte ist von vorn nach hinten abgeplattet, 11 cm hoch, 8,5 cm breit, 2,8 cm dick. Von ihrem inneren unteren Umfang geht ein 5 cm hoher und 2 cm dicker Stiel ab, welcher in einer Entfernung von 1,2 cm vom inneren Nierenrand senkrecht durchtrennt ist. (S. beistehende Fig. bei 1.) Auf der Trennungsfläche mehrere Gefässlumina sichtbar. Von der ganzen vorderen Fläche entspringt im Mittel 3 cm vom Rande entfernt das sackartig erweiterte Nierenbecken, welches in eine grosse unregelmässige Oeffnung ausläuft, das erweiterte Anfangsstück des Ureters. Das Nierenbecken besteht aus mehreren Abteilungen, von denen die unterste durch

einen Längsriss weit eröffnet ist. Die Nierengefässe (2) münden oberhalb der Brücke in die Niere ein; am oberen Umfang (3) befindet sich die Trennungsfläche von der Nebenniere. Das Nierengewebe ist diffus getrübt, Pyramiden und Papillen atrophisch.

Nach der Operation, die über eine Stunde gedauert hat, erholt sich Pat. gut; nur klagt sie über grosse Schmerzen im Leibe, Puls 112, klein und schwach. Sie bekommt Morphium und Analeptica. In der ersten Nacht entleert sie spontan 150 ccm sauren, braungefärbten Urins, welcher Eiweis und Hämoglobin enthält, mikroskopisch Pigmentschollen, aber keine Cylinder und keine Blutkörperchen erkennen lässt. Am zweiten Tag werden 740 ccm eines viel klareren Urins entleert, in welchem die Heller'sche Blutprobe keinen Blutfarbstoff mehr nachweist. Von da an wird und bleibt der Harn ganz normal, die tägliche Menge steigt rasch bei 2000 ccm und darüber (Maximum 2990). Die höchste Temperatur am 6. Tag abends 38°. Am 5. Tag erster Verbandwechsel und Entfernung einiger Nähte; die Drainröhre hat wenig blutiges Sekret geliefert, wird gekürzt, am 10. Tag definitiv entfernt. Am Ende der 2. Woche sind Wunde und Drainfistel fest vernarbt, Pat. steht auf, erholt sich rasch, nimmt an Körpergewicht zu und wird den 6. Juni, 25 Tage nach der zweiten Operation völlig geheilt entlassen. Nach eingegangenen Nachrichten hat sich seither das Wohlbefinden erhalten.

Nachuntersuchung im Oktober 1888. Die Pat. sieht sehr gut und wohlgenährt, rotwangig aus; sie ist arbeitstüchtig (Feldarbeit) wie noch nie seit vielen Jahren. Schmerzen oder sonstige Beschwerden keine. Bald nach ihrem Austritt hat sich eine ziemlich grosse Ventralhernie in der Narbe (Diastase der Muskulatur in der Narbe ca. 3 cm) gebildet, die seit 3 Monaten durch eine Bauchbinde mit Pelotte zurückgehalten wird und die Pat. nicht mehr geniert.

Die Narbe ist etwas breit, blass, weich. Abdomen nirgends druckempfindlich. Vorn im linken Hypochondrium in der Höhe des Nabels ist die linke Niere als kleinfaustgrosser Tumor fühlbar, wenig beweglich. Hinten in beiden Regiones lumbales schwach tympanitischer Schall.

Obgleich ich kein Freund von Mitteilung „schöner Fälle" bin, glaube ich doch dass die Veröffentlichung der vorstehenden Krankengeschichte sich rechtfertigt. So weit ich die Litteratur kenne, ist bei Nierenoperationen, bei Besprechung der an sich ja schweren Diagnose von Nierentumoren, die Möglichkeit des Vorhandenseins einer halbseitig erkrankten Hufeisenniere von den Autoren fast gar nicht berücksichtigt worden. Simon[1]), auf dessen klassisches Werk

1) Chirurgie der Niere II. p. 216.

immer wieder mit Nutzen zurückgegriffen wird, sagt wörtlich: „Besondere Schwierigkeiten könnte nur die Diagnose der Hydronephrose in Hufeisennieren und Wandernieren verursachen, weil erstere in der Mitte des Unterleibes liegt und hier prominiert, letztere in der Bauchhöhle leicht verschoben werden kann und besonders weil bei beiden das Colon ascendens oder descendens in normaler Lage bleibt. Die erste Abnormität ist durch Palpation von den Bauchdecken, noch besser durch die manuale Rektalpalpation und die Untersuchung des Inhalts zu diagnostizieren."

Die einzige klinische Beobachtung einer halbseitig erkrankten und operierten Hufeisenniere, die mir bekannt ist, ist die von Braun[1]) aus der chirurgischen Klinik zu Heidelberg mitgeteilte. Sie betrifft eine 45jährige Frau, welche seit 2 Jahren an heftigen Schmerzen in der rechten Lendengegend und an trübem Urin litt. Diese Patientin wurde wiederholt sehr sorgfältig und von erfahrenster Hand untersucht, und ein Tumor der rechten Niere diagnostiziert. Bei dem Versuch der Auslösung desselben von einem Medianschnitt aus „zeigte sich, dass dieselbe an ihrer hinteren Fläche mit der Aorta und Vena cava fest verwachsen war, es entstand dabei eine mächtige venöse Blutung, die nur mit Mühe durch Umstechung gestillt werden konnte, die Operation musste unvollendet bleiben. Die Patientin erholte sich nicht mehr aus der Narkose, sie starb unmittelbar nach Anlegung der Bauchnaht."

Erst die Sektion wies nach, „dass es sich nicht um eine einfache Pyonephrose, auch nicht um eine solche infolge einer Neubildung handelte, sondern um eine Hufeisenniere, deren einer Teil normal, deren anderer Teil aber pyonephrotische Veränderungen zeigt." Braun knüpft an diese Beobachtung die Bemerkung, dass die Fusion der Nieren „selbstverständlich eine absolute Kontraindikation für jeden Exstirpationsversuch" abgeben müsse, und glaubt, dass wenn man Verdacht auf diese Bildungsanomalie hätte, man nach der Eröffnung der Bauchhöhle nur durch Palpation der Nierengegend nachweisen könne, ob neben dem Tumor noch eine Niere vorhanden sei oder nicht, und in letzterem Falle von jedem Lösungsversuch des Tumors Abstand zu nehmen habe.

Nach unserer Beobachtung ist dieses Urteil zu revidieren. In

1) Ueber Nierenexstirpation. Vortrag, gehalten bei der Versammlung mittelrh. Aerzte in Mannheim 7. Juni 1881. S. A. aus P. Börner's deutsch. med. Wochenschr. 1881. Nr. 31 u. 32.

dem Heidelberger Falle ist nicht sowohl das Vorhandensein einer Hufeisenniere als vielmehr die feste Verwachsung der rechtsseitigen pyonephritischen Geschwulst mit Vena cava und Aorta und die daraus resultierte Blutung die Todesursache gewesen. Nach der von Braun gegebenen Abbildung wäre eine Trennung der halbseitig erkrankten Hufeisenniere von der gesunden linken Hälfte nicht unmöglich gewesen, vorausgesetzt dass die Auslösung des Tumors ohne tödtliche Blutung gelungen wäre.

Was die Diagnose anbelangt, so will ich mich nicht auf eine Besprechung aller hieher gehörenden Möglichkeiten einlassen. Die oben citierten Erwägungen Simon's sind theoretisch ganz richtig, doch ist daran zu erinnern, dass die manuale Rektaluntersuchung in vielen Fällen ohne rohe Gewaltanwendung nicht ausführbar ist und überdies nicht immer Aufschluss gibt, dass Scheteling[1]) Paralbumin in Hydronephrosenflüssigkeit, und Spencer Wells[2]) Harnstoff in Ovarialflüssigkeiten fanden; endlich dass, meines Wissens, noch keine Hufeisenniere, sei sie normal oder erkrankt, intra vitam diagnostiziert worden ist. Braun will ich gern zugeben, dass eine ausgedehnte Probelaparotomie den wahren Sachverhalt aufzuhellen imstande sei. Nur soll die Untersuchung nicht nur auf ein etwaiges „Fehlen" der einen Niere (solitäre Niere) ausgehen, was natürlich jede Exstirpation ausschliessen würde, sondern auf das Vorhandensein einer Fusion, eines Isthmus zwischen beiden Nieren gerichtet sein. Ob übrigens die durch einseitige Geschwulstbildung sehr veränderten anatomischen Verhältnisse ein solches Erkennen nicht sehr erschweren, ja unmöglich machen, scheint mir kaum fraglich. Bei der Anlegung der Nierenbeckenbauchfistel hatte ich in unserem Fall die Geschwulst so viel wie möglich abgetastet, auch noch vor der Exstirpation suchte ich mich so genau zu orientieren, als es mir die vorhandenen Adhärenzen gestatteten und doch wurde ich hintendrein von der Anwesenheit der Hufeisenniere sehr überrascht. Allerdings muss ich hinzufügen, dass ich keinen „Verdacht auf diese Bildungsanomalie" hatte und dass ich, gewitzigt durch die eine Erfahrung, solch einen Verdacht in Zukunft stets haben werde in allen den Fällen, in welchen ein Nierentumor ungewöhnlich medianwärts und nach vorn sich entwickelt.

1) Archiv f. Gyn. Bd. 1. S. 415.

2) On the diagnosis of renae from ovariae cystoid tumours. Dublin Quaterl. Journ. 1867.

Zum Schluss teile ich einige interessante statistische Angaben mit, über das Vorkommen der Hufeisenniere überhaupt. Ich verdanke dieselben der freundlichen Zuvorkommenheit meines verehrten Kollegen Prof. M. Roth. Man wird daraus ersehen, dass die Chancen bei einer Nierenoperation eine Hufeisenniere anzutreffen, im ganzen sehr gering sind.

Unter 1630 Sektionen, welche während der Jahre 1872—79 im pathologischen Institut zu Basel von Prof. Roth selbst vorgenommen wurden, kam die Hufeisenniere 5mal vor, d. h. in 0,3 Proz. aller Sektionen und zwar unter 832 männlichen Leichen 2mal (0,24 Proz.) unter 798 weiblichen Leichen 3mal (0,37 Proz.) Sämtliche Fälle wurden erst bei der Sektion entdeckt. Einmal, bei einem 23jährigen Weib, enthielten beide Nierenbecken Konkremente von oxalsaurem Kalk, einmal, bei einem 39jährigen Manne, war das rechte Nierenbecken leicht erweitert, der Isthmus der Niere reichte bis zur Teilungsstelle der Aorta, zweimal (9jähr. W., 58jähr. M.) lag der Isthmus auf dem 4. Lendenwirbel, einmal (47jähr. W.) fand sich der Isthmus am oberen Umfang der Niere, ein sehr seltener Fall; die linke Niere lag auf dem Promontorium und ragte noch in das kleine Becken hinein, die rechte lag auf dem M. Psoas dexter.

Endlich füge ich noch hinzu, dass Wenzel Gruber[1]), der unermüdliche Forscher und Sammler von anatomischen Kuriositäten, zweimal eine Hufeisenniere mit nur häutigem Isthmus als grosse Seltenheit beschrieben hat.

1) Virchow's Archiv. Bd. 32. p. 111 u. Bd. 103. p. 487.

AUS DER

TÜBINGER CHIRURGISCHEN KLINIK.

VIII.

Ueber die Jodoform-Behandlung der tuberkulösen Abscesse, insbesondere der spondylitischen Senkungsabscesse.

Von

Prof. Dr. P. Bruns.

Wenn ich in der Frage der Jodoform-Behandlung der kalten Abscesse nochmals das Wort ergreife, so geschieht es, um an einem schlagenden Beispiel, den spondylitischen Senkungsabscessen, den Beweis für die Wirksamkeit des Verfahrens zu liefern. In mehr als 100 Fällen von kalten Abscessen und anderen tuberkulösen Prozessen habe ich nunmehr diese Behandlungsmethode erprobt und so zahlreiche und glänzende Erfolge beobachtet, dass ich der allgemeinen Einführung des zugleich äusserst einfachen, unblutigen und ungefährlichen Verfahrens dringend das Wort reden kann.

Der allgemeinen Einführung scheinen bisher zweierlei Einwendungen teils theoretischer, teils praktischer Natur entgegenzustehen, welche sich leicht widerlegen lassen.

Vom theoretischen Standpunkte bringen wohl Manche der Jodoformbehandlung deshalb Misstrauen entgegen, weil die bakteriologischen Untersuchungen eine antituberkulöse Wirkung des Jodoforms bisher nicht erwiesen haben. Denn bei den Experimenten von Baumgarten und Rovsing zeigte das Jodoform gegenüber den Reinkulturen von Tuberkelbacillen keinen entwickelungshemmenden Einfluss. Rovsing will sogar im Gegenteil durch seine

Experimente bewiesen haben, dass das Jodoform durch seine irritierende Wirkung die Gewebe zu einem besseren Nährboden für die Tuberkelbacillen macht.

Dagegen habe ich gemeinschaftlich mit C. Nauwerck[1]) durch klinische Beobachtungen und die mikroskopische Untersuchung der mit Jodoforminjektion behandelten Abscesse den Nachweis zu erbringen gesucht, dass dem Jodoform in der That eine antituberkulöse Wirkung zukommt. Schritt für Schritt haben wir, indem wir die jodoformierten Abscesse in allen Stadien der Heilung excidierten, die histologischen Veränderungen beobachtet, welche durch die anhaltende Einwirkung des Jodoforms auf die Tuberkelbacillen und ihre Gewebsprodukte herbeigeführt werden.

Schon die Thatsache, dass die Jodoforminjektion imstande ist, die tuberkulösen Abscesse fast konstant zur Heilung zu bringen, wie aus meiner Klinik ebenso wie aus denen von Billroth und Verneuil berichtet worden ist, spricht entschieden für die antituberkulöse Wirkung des Jodoforms. Denn es ist bekannt, dass alle früheren Versuche mit der wiederholten einfachen Punktion wie mit der Injektion anderer Substanzen (Alkohol, Rotwein, Jodtinktur, Höllensteinlösung) erfolglos geblieben sind. Ueberdies hat neuerdings Stockum[2]) zur Entscheidung der Frage, inwieweit die Punktion zur Heilung der Abscesse beiträgt und inwieweit die Jodoforminjektion, 5 Patienten mit kalten Abscessen bei streng antiseptischem Verfahren nur mit Punktion behandelt, aber ohne Erfolg. Während die Abscesse sich nur wenig verkleinerten, zeigten sie mehr Neigung zur Infektion als die mit Jodoformäther-Injektionen behandelten. Stockum impfte den Inhalt der nach verschiedenen Methoden behandelten Abscesse unter antiseptischen Kautelen in die vordere Augenkammer eines Kaninchens. Nur bei jodoformierten Abscessen, welche heilten, war der Inhalt steril, und hier verlief die Impfung bisweilen fast ohne Reaktion des Auges. Hieraus ergibt sich, dass die Jodoforminjektion die Hauptsache, die Punktion die Nebensache ist.

Oder sollen etwa exakte klinische Beobachtungen erst dann Geltung erlangen, wenn sie durch Tierexperimente und Reagenzglasversuche Bestätigung gefunden haben? Müssen nicht vielmehr

1) P. Bruns und C. Nauwerck. Ueber die antituberkulöse Wirkung des Jodoforms. Diese Beiträge Bd. III. S 133.

2) W. J. v. Stockum. Die Behandlung van koude abscessen. Inaug.-Diss Leiden. 1888

die zum Teil widersprechenden Ergebnisse der klinischen Beobachtung und des Experiments darauf hinweisen, dass eben die Vorgänge im kranken menschlichen Organismus nicht ohne weiteres mit denen identificiert werden können, welche wir künstlich im Tierkörper oder Reagenzglase erzeugen und beobachten. Und doch entspricht die von uns gewählte Untersuchung der im Verlaufe der Jodoformbehandlung excidierten Abscesse durchaus einem am Lebenden angestellten Experiment, das in keiner anderen Weise gleich einwurfsfrei wiederholt werden könnte.

Trotzdem ist von einigen Bakteriologen (Baumgarten, Neisser) der Einwand erhoben worden, dass eben nicht reines Jodoform, sondern Mischungen mit Glyzerin und Alkohol in die Abscesshöhle injiciert worden sind, welche an sich schon antibacilläre Wirkung besitzen und daher günstig auf die tuberkulöse Abscesswand einzuwirken vermögen.

Dieser Einwand wiegt nicht schwer. Zunächst wird er schon durch die erwähnte Thatsache widerlegt, dass die früher vielfach angestellten Versuche mit Injektion von heissem Rotwein, Alkohol, Jodtinktur, Höllensteinlösung und dergl. erfolglos geblieben sind. Ferner ist die Beimischung von Alkohol durchaus entbehrlich; denn in meiner Klinik wurden bei den ersten 20 geheilten Fällen nur Mischungen von Jodoform mit Glyzerin oder mit Glyzerin und Wasser zu gleichen Teilen verwendet, wie in der ersten Publikation hierüber ausdrücklich hervorgehoben ist[1]). Und was dann die inkriminierte Beimischung von Glyzerin betrifft, das ganz unerwartet in den Verdacht eines Bacillengiftes gerückt wird, so brauche ich nur an die von A. Pfeiffer bestätigte Entdeckung von Nocard und Roux zu erinnern, welche durch Zusatz von Glyzerin zu künstlichen Nährböden die Entwickelung der Tuberkelbacillen in erstaunlicher Weise zu begünstigen vermochten!

Um nun aber doch allen Einwänden in dieser Richtung zu begegnen, habe ich seit einem Jahre als Injektionsflüssigkeit ausschliesslich eine Mischung von Jodoform mit Olivenöl (1 : 10) verwendet: die Wirkung ist gleich konstant, wie bei Zusatz von Aether, Alkohol oder Glyzerin. Aber die antibacilläre Wirkung dieser Mischung wird wohl das Olivenöl dem Jodoform nicht mehr streitig machen!

---

1) Andrassy. Beiträge zur Behandlung der kalten Abscesse, insbesondere mittelst Jodoforminjektionen. Diese Beiträge Bd. II. S. 326.

Diese Oelemulsion hat übrigens im Vergleich zur Glyzerin-Alkohol-Emulsion den Vorteil, dass auf die Injektion in der That gar keine Spur von örtlicher oder allgemeiner Reaktion folgt, während bei letzterer zuweilen eine mehrtägige leichte abendliche Temperatursteigerung beobachtet wird.

Noch weit weniger harmlos ist freilich die von Verneuil angegebene und von allen französischen Chirurgen verwendete ätherische Jodoformlösung (1 : 20—1 : 10). Denn durch die in der Abscesshöhle sich entwickelnden Aetherdämpfe werden die Wände derselben stark gespannt und hiedurch äusserst heftige, zuweilen unerträgliche Schmerzen verursacht. Ist die bedeckende Haut erheblich verdünnt, so kann mehr oder weniger ausgedehnte Hautgangrän entstehen, wie die Fälle von Reclus, Gerard, Marchant und Berger[1]) lehren. Hie und da sind sogar bedrohliche Zufälle beobachtet, wie Suffokationsgefahr nach der Injektion eines kalten Abscesses am Halse durch Kompression der Trachea (Verchère)[2]) und nach der Injektion eines retrosternalen Abscesses (Reclus)[3]); ferner kam es nach der Injektion eines Abscesses in der Schläfengegend zu Abhebung der ganzen Kopfschwarte durch Gasinfiltration. Endlich sind Aether- und Jodoformintoxikationen beobachtet worden: Peyrot[4]) sah nach Injektionen von 20 gr Jodoformäther (1 : 20) einen halbstündigen Aetherschlaf, Houzel[5]) nach Injektion von 100 gr einen 2½stündigen tiefen Schlaf mit vollständiger Empfindungs- und Bewusstlosigkeit. Verneuil[6]) und Quénu[7]) beobachteten Erscheinungen von Jodoformintoxikation. —

Ein anderer Umstand, welcher der allgemeinen Verbreitung und Einführung der Jodoforminjektionen hinderlich gewesen sein mag, ist die lange Dauer des Heilungsverlaufes. Gar Mancher scheint bei dem ersten Versuche mit diesem Verfahren, wenn nach einigen Wochen noch keine eklatante Veränderung zu beobachten war, an dem Erfolg verzweifelt und zu einer andern Behandlung gegriffen zu haben. Wenigstens finden sich gelegentlich

1) O. Reclus. Traitement des abscès froids. Gaz. hebdomad. 1887. Nr. 1.

2) Verchère. Traitement des abscès froids par les injections d'éther jodoformé. Revue de chir. 1886. p. 478.

3) l. c.

4) Bull. de la soc. de chir. 27. juin 1888. p. 566.

5) Ibid. pag. 565.

6) Mattei. Traitement des abscès froids par l'injection d'jodoforme. Thèse. Paris. 1884.

7) Bull. de la soc. de Paris. 27. juin 1888. p. 566.

Fälle beschrieben, in denen der Abscess zuerst injiciert und schon kurze Zeit darauf, weil noch keine Verkleinerung eingetreten war, incidiert worden ist. Allein der Erfolg ist so sicher, dass man ihn unbesorgt erwarten kann. Nur muss man sich eben vergegenwärtigen, dass der gewöhnliche Verlauf der ist, dass von dem Beginn der Behandlung bei kleineren Abscessen 2—4 Wochen, bei grossen Abscessen sogar 4—6—8 Wochen verstreichen, bis eine auffallende Verkleinerung eintritt. Ist aber letztere einmal im Gange, so pflegt sie überraschend schnelle Fortschritte zu machen, bis der Inhalt des Abscesses verschwunden und nur noch eine umschriebene derbe Resistenz, die geschrumpfte Abscesswand zu fühlen ist. Zu diesem Ende sind gewöhnlich 2—3 Injektionen erforderlich, welche in Zwischenräumen von 3—4 Wochen wiederholt werden. Schon bei der 2. Punktion zeigt in der Regel der entleerte Eiter eine veränderte schleimige Beschaffenheit und dunklere Färbung — eine Erscheinung, welche mit Bestimmtheit auf einen günstigen Erfolg rechnen lässt.

So ist allerdings die Zeitdauer bis zur vollständigen Heilung eine ziemlich lange und beträgt bei grossen Abscessen 2—3—4 Monate. Allein dieser Zeitraum fällt deshalb kaum ins Gewicht, weil die Behandlung ambulatorisch durchgeführt werden kann, und der Patient, ohne besondere Pflege und Wartung zu bedürfen, seiner Arbeit eventuell wie vorher nachzukommen vermag. —

Um nun den Beleg für die Wirksamkeit des Verfahrens zu liefern, gibt es gewiss keinen sichereren Prüfstein, als wenn ich die Resultate der Anwendung desselben bei den Senkungsabscessen im Gefolge tuberkulöser Erkrankung der Wirbelsäule zusammenstelle. Denn jedermann weiss, wie wenig günstig die Resultate sind, die jede andere Art von Abscessbehandlung in diesen Fällen aufzuweisen hat.

Im folgenden teile ich 12 Fälle von Senkungsabscessen mit, welche sämtlich infolge von Caries der Wirbelkörper sich entwickelt und an der Vorderfläche des Stammes sich gesenkt haben, also sogenannte Psoasabscesse darstellen.

1. Fall.

A. Völker, 24 Jahre, Zimmermann von Pfalzgrafenweiler. Beginn des Wirbelleidens vor 2 Jahren, des Abscesses vor 1 Jahr, der bereits auswärts 4mal punktiert wurde.

Sichtbare Hervorwölbung oberhalb und unterhalb der rechten Leisten-

beuge, die Geschwulst fluktuiert und kommuniciert unter dem Ligam. Poupartii. Gibbus des 2. und 3. Lendenwirbels; derselbe ist bei Bewegungen schmerzhaft.

27. März 86. 1. Punktion. Aspiration von 500 gr Eiter. Injektion von 100 gr Jodoform-Glyzerin.

9. April. 2. Punktion. Aspiration von 350 gr Eiter, Injektion von 100 gr Jodoform-Glyzerin.

5. Mai. 3. Punktion. Aspiration von 200 gr Eiter, Injektion von 50 gr Jodoform-Glyzerin.

4. Juni. 4. Punktion. Aspiration von 90 gr Eiter, Injektion von 50 gr Jodoform-Glyzerin.

15. Juli (15 Wochen nach der 1. Injektion) Abscess vollständig verschwunden, so dass von demselben keine Spur mehr nachweisbar. Kräfte und Ernährungszustand bedeutend verbessert.

2. Fall.

J. Reiff, 23 Jahre, Fabrikarbeiter von Unterhausen. Beginn des Wirbelleidens vor einem Jahr; seit einigen Monaten Arbeitsunfähigkeit, Kräfte und Ernährungszustand herabgekommen.

Abgemagerter blasser Mann. Abscess von der Nabelhöhle unter dem Lig. Poupartii hindurch bis zur Mitte des Oberschenkels reichend. Umfang des Oberschenkels um 13 cm vermehrt. Gibbus des 5. Lendenwirbels, schmerzhaft bei Druck und Bewegungen.

25. Mai 87. 1. Punktion. Aspiration von 1700 gr Eiter, Injektion von 90 gr Jodoform-Glyzerin-Alkohol.

25. Juni. 2. Punktion. Aspiration von 1300 gr Eiter, Injektion von 40 gr Jodoformemulsion.

1. Oktober (4 Monate nach der 1. Injektion) Abscess am Becken und Oberschenkel vollständig verschwunden, so dass gar kein Unterschied gegenüber der anderen Seite zu erkennen. Aussehen so bedeutend verbessert, dass Patient kaum wiederzuerkennen. Schmerzen im Gibbus gering, so dass Patient wieder arbeitsfähig.

3. Fall.

Marie Kroner, 21 Jahre, Fabrikarbeiterin von Eningen. Seit $^1/_2$ Jahr Beschwerden beim Gehen durch Schmerzen im Rücken und rechten Bein.

Mannskopfgrosser rechtsseitiger Beckenabscess, der nach oben bis zur Nabelhöhle, nach unten bis zum Lig. Poupartii, nach einwärts bis zur Mittellinie reicht. Druckempfindlichkeit des 1. Lendenwirbels.

11. Oktober 86. 1. Punktion. Aspiration von 910 gr Eiter. Injektion von 100 gr Jodoform-Glyzerin-Alkohol.

30. Oktober. 2. Punktion. Aspiration von 600 gr Eiter. Injektion von 90 gr Jodoformemulsion.

30. November. Abscess bedeutend verkleinert.

12. Januar 87 (3 Monate nach der 1. Injektion) Abszess vollständig verschwunden.

20. Juni 87. Patientin vollständig gesund, arbeitet den ganzen Tag ohne Beschwerden, von dem Abscess keine Spur.

4. Fall.

M. Schanz. 28 Jahre, Schuhmacher von Genkingen. Beginn des Wirbelleidens vor 1½ Jahren, vor ¾ Jahren zuerst Geschwulst in der Leistenbeuge bemerkt.

Kolossaler Tumor von der linken Leistenbeuge bis zur Mitte des Oberschenkels an dessen innerer und vorderer Fläche; der Umfang des Oberschenkels um 20 cm vermehrt. Empfindlichkeit des 2. und 3. Lendenwirbels bei Druck und Bewegungen.

26. Juni 87. 1. Punktion. Aspiration von 2000 gr Eiter, Injektion von 80 gr Jodoform-Glyzerin-Alkohol.

25. Juli. 2. Punktion. Aspiration von 1420 gr Eiter, Injektion von 70 gr Jodoformemulsion.

25. August. 3. Punktion. Aspiration von 1100 gr Eiter, Injektion von 60 gr Jodoformemulsion.

1. November. Abscess bedeutend verkleinert.

20. Dezember (6 Monate nach der 1. Injektion) Abscess vollständig verschwunden, so dass Umfang des Oberschenkels wie an der andern Seite. Patient arbeitet ohne Beschwerden. Aussehen und Ernährungszustand gebessert.

5.—6. Fall.

Klara Flad, 30 Jahre, von Böttringen. Beginn des Wirbelleidens vor 2 Jahren, seit mehreren Jahren Drüsenvereiterungen am Halse.

An der Innenfläche beider Darmbeinschaufeln nach abwärts bis zum Lig. Poupartii befindet sich je ein 2 faustgrosser Abscess, links etwas grösser als rechts, Gibbus am 4.—5. Lendenwirbel. Unterhalb der Spina superior posterior eine Fistel von einem vor mehreren Monaten incidierten kalten Abscess.

10. Februar 88. 1. Punktion. Links Aspiration von 350 gr Eiter, Injektion von 60 gr Jodoformöl, rechts Aspiration von 300 gr Eiter, Injektion von 50 gr Jodoformöl.

3. März. 2. Punktion. Links und rechts Aspiration von 200 gr Eiter, Injektion von 30 gr Jodoformöl.

20. April. Beide Abscesse verschwunden. Die Fistel von dem incidierten Abscess besteht noch fort.

7. Fall.

A. Huber, 15 Jahre von Ainheim. Seit einigen Jahren Spondylitis der letzten Brustwirbel, welche mittelst Gypskorset behandelt wurde.

Sichtbare Hervorwölbung oberhalb und unterhalb der Leistenbeuge, Gibbus im Bereich des letzten Brust- und 1. Lendenwirbels.

8. Juli 87. 1. Punktion. Aspiration von 500 gr Eiter, Injektion von 60 gr Jodoform-Glyzerin-Alkohol.

29. Juli. 2. Punktion. Aspiration von 180 gr Eiter, Injektion von 30 gr Jodoformemulsion.

7. August. Spontane Perforation einer verdünnten Hautstelle und Entleerung des grössten Theiles des Eiters. Die Oeffnung wird wieder geschlossen und bleibt geschlossen.

1. Mai 88 (10 Monate nach der 1. Injektion). Patient stellt sich wieder vor und gibt an, die Geschwulst sei 10 Wochen nach der 1. Injektion verschwunden gewesen und seither arbeite er ohne alle Beschwerden. Der Abscess ist vollständig verschwunden, Patient blühend und kräftig.

8. Fall.

O. Glaser, 12 Jahre, von Böckingen. Seit 2 Jahren Spondylitis der Lendenwirbel, so dass mehrere Monate ununterbrochene Bettruhe notwendig war. Seit $^1/_2$ Jahr Geschwulst unterhalb der Schenkelbeuge.

Linke Hälfte des Beckens von einer fluktuierenden prallen Geschwulst erfüllt, welche aufwärts bis zum Rippenbogen reicht, abwärts unter dem Lig. Poupartii bis zur Grenze des oberen Drittels des Oberschenkels. Gibbus des 4. Lendenwirbels.

9. November 86. 1. Punktion. Aspiration von 400 gr Eiter, Injektion von 50 gr Jodoform-Glyzerin-Alkohol.

25. November. 2. Punktion. Aspiration von 300 gr Eiter, Injektion von 60 gr der Jodoformemulsion.

12. Dezember. Beckenabscess verkleinert.

20. Januar 87. Beckenabscess beinahe ganz verschwunden, Abscess am Oberschenkel verkleinert.

15. Mai 87 (nach $1^1/_2$ Jahren). Beckenabscess ganz verschwunden, am Oberschenkel umschriebene eigrosse Geschwulst. Gibbus stärker, aber ohne alle Beschwerden, weshalb Patient keine weitere Punktion zulässt.

9. Fall.

M. Braun, 11 Jahre, von Pfalzgrafenweiler. Seit 1 Jahr schwere Spondylitis der unteren Brustwirbel mit fast rechtwinkliger Kyphose und grosser Schmerzhaftigkeit, so dass Aufrichten und Sitzen fast unmöglich ist.

Aeusserst schwächliches, blasses Kind. Grosser Abscess vom rechten Rippenbogen nach abwärts unter dem Lig. Poupartii zur Vorderfläche des Oberschenkels. Fast rechtwinklige Kyphose der Brustwirbel mit Spitze im Bereich des 10. und 11. Brustwirbels; wegen grosser Schmerzhaftigkeit wird bloss horizontale Lage ertragen.

24. März 88. 1. Punktion. Aspiration von 1100 gr Eiter, Injektion von 60 gr Jodoformöl.

21. April. 2. Punktion. Aspiration von 800 gr Eiter. Injektion von 60 gr Jodoformöl.

28. Mai. 3. Punktion. Aspiration von 450 gr Eiter, Injektion von 60 gr Jodoformöl.

18. Juni (3 Monate nach der 1. Injektion) Abscess verschwunden.

1. August. Vom Abscess keine Spur mehr vorhanden, Allgemeinbefinden wesentlich gebessert.

10. Fall.

G. Fussenegger, 15 Jahre, von Langenargen. Seit 1½ Jahren Spondylitis, Gehen sehr beschwerlich.

Rechte Darmbeinschaufel ausgefüllt von einem faustgrossen Abscess, welcher sich nach abwärts unter das Lig. Poupartii in die Adduktorengegend fortsetzt. Leichter Gibbus des letzten Dorsal- und 1. Lumbalwirbels.

28. Januar 88. 1. Punktion. Aspiration von 350 gr Eiter, Injektion von 60 g Jodoformöl.

13. Februar. 2. Punktion. Aspiration von 250 gr Eiter, Injektion von 60 gr Jodoformöl.

13. März. 3. Punktion. Aspiration von 200 gr Eiter. Injektion von 25 gr Jodoformöl.

18. Mai (nach beinahe 4 Monaten) Abscess völlig verschwunden, vorzüglicher Ernährungszustand.

15. August. Abscess dauernd geheilt.

11. Fall.

A. Schöttle, 26 Jahre, Schreiner von Untermusbach. Seit 2 Jahren Wirbelleiden, hiedurch Gehen sehr erschwert; seit ¾ Jahren Geschwulst unter der Leistenbeuge.

Sichtbare Hervorwölbung der linken untern Bauchgegend vom Rippenbogen bis zur Inguinalfalte; desgleichen an der Innenseite des linken Oberschenkels eine flache, 2 Faust grosse Geschwulst. Beide Tumoren kommunicieren. Gibbus in der Höhe des 3. Lendenwirbels.

28. Februar 87. 1. Punktion. Aspiration von 560 gr Eiter, Injektion von 80 gr Jodoform-Glyzerin-Alkohol.

17. März. 2. Punktion. Aspiration von 370 gr Eiter, Injektion von 80 gr der Jodoformemulsion.

25. Mai. 3. Punktion. Aspiration von 250 gr Eiter, Injektion von 60 gr der Jodoformemulsion.

15. Juli. Abscess bedeutend verkleinert, bloss durch Palpation noch nachweisbar, am Oberschenkel fast ganz verschwunden. Allgemeinbefinden und Aussehen wesentlich besser. Seither war von dem Patienten keine Nachricht mehr zu erhalten.

12. Fall.

N. N., 32 Jahre, Schneidermeister von Wangen. Seit 2 Jahren Schmerzen in den Lendenwirbeln.

Blasser, magerer Mann. Voluminöser Abscess im linken Becken und an der Vorderseite des linken Oberschenkels. Druckempfindlichkeit und Gibbus der Lendenwirbel.

15. Januar. 1. Punktion. Aspiration von 1000 gr Eiter, Injektion von 100 gr Jodoform-Glyzerin.

1. März. 2. Punktion. Aspiration von 800 gr Eiter, Injektion von 80 gr Jodoform-Glyzerin.

7. April. 3. Punktion. Aspiration von 750 gr Eiter, Injektion von 100 gr Jodoform-Glyzerin.

15. Mai (4 Monate nach der 1. Injektion) Abscess verschwunden. Aussehen, Kräfte und Ernährungszustand bedeutend gebessert. Schmerz und Druckempfindlichkeit der Lendenwirbel fast ganz verschwunden.

1. September. Patient nach Bericht des behandelnden Arztes Dr. Zeller vollständig geheilt.

Die im vorstehenden mitgeteilten 12 Fälle betreffen Senkungsabscesse, welche sämtlich ihren Ursprung von einer Caries der Brust- und Lendenwirbelsäule genommen haben. Für diesen Ursprung spricht mit Sicherheit der in allen Fällen vorhandene Gibbus, der zugleich Sitz eines fixen Schmerzes war. In 3 Fällen handelte es sich um Psoasabscesse, welche nur im Becken ihren Sitz hatten, in 9 Fällen um solche, welche sich vom Becken aus an der vorderen Fläche des Oberschenkels nach abwärts gesenkt hatten; in einem Falle erstreckte sich der Abscess von der Höhe des Nabels bis zur Mitte des Oberschenkels, in einem andern bewirkte der unterhalb der Leistenbeuge befindliche Teil des Abscesses einen kolossalen Tumor mit einer Umfangsvermehrung des Oberschenkels um 20 cm. Die bedeutende Grösse der Abscesse ergibt sich ferner daraus, dass die bei der Punktion entleerte Eitermenge

5mal	300	—500	ccm
3 „	500	—1000	„
2 „	1000	—1200	„
1 „	1700		„
1 „	2000		„

betrug.

Als Injektionsflüssigkeit diente in 8 Fällen eine Emulsion von Jodoform und Glyzerin (1 : 10) welche teils mit Alkohol, teils mit Wasser zu gleichen Teilen vermischt war; in 4 Fällen eine

Emulsion von Jodoform mit Olivenöl (1 : 10). Die Menge der Jodoformmischung, welche bei der jeweiligen 1. Injektion verwendet wurde, betrug in der einen Hälfte der Fälle 30—60, in der andern 80—100 gr. Bei den folgenden Injektionen wurden meistens entsprechend geringere Mengen gebraucht. Niemals wurden irgendwelche Intoxikationserscheinungen beobachtet.

Die Injektionen wurden in Zwischenräumen von 3—4 Wochen wiederholt, und zwar in 6 Fällen 2mal, in 4 Fällen 3mal, in 2 Eällen 4mal. Unmittelbar nach der Injektion hüteten die meisten Patienten einige Tage das Bett, manche brachten die übrige Zwischenzeit ausser Bett zu und mehrere wurden ganz ambulatorisch behandelt.

Das Endresultat der Behandlung ist, dass von 12 Abscessen 10 vollständig geheilt sind, so dass bei der Untersuchung weder im Becken noch am Oberschenkel eine Spur nachweisbar war. Die vollständige Heilung dauerte in 5 Fällen (bei einem Inhalt des Abscesses bis 1000 gr) $2^1/_2$—3 Monate, in 4 Fällen (Inhalt bis 1700 gr) 3—4 Monate, in 1 Fall (Inhalt 2000 gr) 5—6 Monate. In der Mehrzahl der Beobachtungen ist der Fortbestand der Heilung nachträglich noch nach 3—10 Monaten konstatiert worden.

Ausser diesen 10 vollständigen Heilungen ist noch eine unvollständige Heilung beobachtet: bei einem das Becken und das obere Ende des Oberschenkels einnehmenden Abscess ist nach zweimaliger Injektion der Abscess im Becken verschwunden, während am Oberschenkel ein eigrosser abgekapselter Abscess zurückgeblieben war, der jedoch so wenig Beschwerden machte, dass der Kranke keine dritte Injektion zuliess.

Im letzten Falle endlich war der Abscess nach 3 Injektionen innerhalb 5 Monaten auf $^1/_3$ verkleinert, jedoch liess sich der weitere Verlauf nicht ermitteln.

Zu diesen ausserordentlich günstigen Resultaten ist noch hinzuzufügen, dass fast in allen Fällen gleichzeitig ein überraschend günstiger Einfluss auf den Allgemeinzustand zu beobachten war. Das Allgemeinbefinden, das Aussehen, der Kräfte- und Ernährungszustand der Patienten hat sich nach einigen Monaten in auffallender Weise gehoben, so dass einzelne Kranke kaum wiederzuerkennen waren. Ausserdem ist es eine höchst bemerkenswerte Thatsache, dass bei mehreren Patienten mit der Ausheilung des Abscesses auch die vorher vorhandenen Schmerzen an der Stelle des Gibbus verschwanden oder sich bedeutend besserten. So liess sich bei der Nachuntersuchung mehrmals konstatieren, dass die

Patienten ihre Arbeit, die sie vorher nicht mehr hatten verrichten können, wieder aufgenommen hatten. Zur Erklärung dieser Thatsache, die übrigens auch von Verneuil hervorgehoben worden ist, läge es nahe, eine günstige Beeinflussung des Knochenherdes durch die anhaltende direkte Einwirkung des Jodoforms anzunehmen. Schon die dauernde Heilung des Abscesses kann ja nur unter der Bedingung eintreten, dass der zu Grunde liegende Knochenherd ausgeheilt ist, da sonst die Eiterung nicht versiegen würde. Allein man muss bedenken, dass auch nach der einfachen Incision solcher Senkungsabscesse zuweilen dauernde Heilung derselben eintritt, welche sich daraus erklärt, dass die Abscesse bei Spondylitis oft erst sehr spät sich senken und an der Oberfläche erscheinen, während inzwischen der Knochenherd spontan zur Ausheilung gelangt ist.

Leider ist die Anzahl der im Vorstehenden mitgeteilten Beobachtungen noch nicht hinreichend gross, um allgemeine Schlüsse zu gestatten. Ich möchte sie daher durch die Erfahrungen einiger anderen Chirurgen, welche gleichfalls die Jodoformbehandlung der spondylitischen Abscesse durchgeführt haben, ergänzen. Selbstverständlich ziehe ich nur solche Publikationen in Betracht, welche nicht bloss über einzelne ausgewählte Fälle, sondern über eine grössere Reihe und das gesammte Beobachtungsmaterial berichten.

Fraenkel[1]) teilt aus der Billroth'schen Klinik 5 Fälle von Psoasabscessen mit, welche mit Jodoform-Glyzerin injiciert wurden. In 3 Fällen bestand Caries der Lendenwirbel, die Abscesse nahmen Becken und Oberschenkel ein und enthielten ½ bis 1 Liter Eiter; der erste war nach 3 Injektionen, der zweite nach einer Injektion in 4—6 Monaten geheilt, der dritte nach einmaliger Injektion in 4 Wochen bedeutend verkleinert, Ausgang unbekannt. Bei den beiden übrigen Fällen liess sich der Knochenherd nicht sicher bestimmen: der eine enthielt ¾ Liter Eiter und war nach 3 Monaten geheilt, der andere war nach 2 Wochen verkleinert, Ausgang unbekannt.

Verchère[2]) berichtet aus der Klinik von Verneuil über 7 mit Injektion und Jodoform-Aetherlösung behandelte Beckenabscesse, von denen 5 sicher ihren Ausgang von einer Spondylitis genommen hatten. Der erste Fall, bei welchem ein Gibbus im Bereiche der untersten Brustwirbel bestand, ist dadurch interessant, dass der

1) Wien. med. Wochenschr. 1884. Nr. 27.
2) Revue de chirurgie. 1886. p. 476.

Abscess vom Zwerchfell bis zum Knie reichte und 8 Liter Eiter enthielt. Nach 5 Injektionen innerhalb 7 Monaten war der Beckenabscess geheilt und am Oberschenkel nur noch ein kleiner Rest vorhanden, der nach 3 weiteren Injektionen gleichfalls verschwand; zugleich wurde das Allgemeinbefinden wieder normal, während vorher Fieber und extreme Abmagerung bestanden hatte. 4 weitere Fälle wurden durch 1—2—3 Injektionen in 3—5 Monaten geheilt und bei mehreren derselben eine ganz überraschende Besserung des Allgemeinbefindens beobachtet. In den beiden übrigen Fällen blieb der Ausgang unbekannt.

Ferner hat P. Reclus im Hotel Dieu zu Paris 7 Senkungsabscesse bei Spondylitis mittelst Injektion von Jodoformätherlösung behandelt, welche teils von ihm selbst [1]) teils von seinem Schüler Holstein [2]) publiziert worden sind. Von diesen sind 5 Fälle (Inhalt 500 bis 800 gr) durch 1—2—4 Injektionen in 2—4 Monaten geheilt. Von den beiden übrigen Fällen wurde der eine gebessert, der andere ungebessert entlassen.

Endlich berichtet Stockum [3]) aus der Leidener Klinik über 4 Fälle von Abscessen bei Wirbelcaries, welche mit Injektion von Jodoformätherlösung behandelt wurden. Von diesen wurde nur einer geheilt. Die Ursache der übrigen Misserfolge vermag ich leider nicht zu beurteilen, da mir die Originalarbeit nicht zugänglich ist.

Die Gesamtzahl der angeführten Fälle von spondylitischen Psoasabscessen beträgt 35; von diesen sind 24 vollständig geheilt, 5 wesentlich gebessert (Abscess verkleinert, Ausgang meist unbekannt), 4 ungeheilt, 2 unbekannten Ausgangs.

Wir stellen diesen Zahlen die Erfolge gegenüber, welche das gegenwärtig noch immer am meisten gebräuchliche Verfahren der breiten Incision mit Ausschabung bei den spondylitischen Abscessen aufzuweisen hat. Socin [4]) erzielte bei 25 Fällen 5 vollständige Heilungen, 16 unvollständige Erfolge mit Fistelbildung und 4 Misserfolge. Nach dem Bericht von Stockum [5]) wurden in der Leidener

1) Études expériment. et cliniques sur la tuberculose. T. I. Paris 1887. pag. 626.

2) Holstein. Les injections d'éther jodoformé dans le traitement des absces froids. Thèse. Paris 1887.

3) l. c.

4) Congrès francais de chir. 1. Session. Paris 1885. p. 251.

5) l. c.

Klinik von 18 Fällen durch die Incision 7 geheilt, 4 mit Fisteln und einer septisch entlassen, gestorben 6. (Die Incision wurde in der Fossa iliaca oder in der Regio lumbalis, am liebsten an beiden Stellen und nötigenfalls noch unter dem Lig. Poupart. gemacht.) Volkmann[1]) erreichte bei 58 Fällen 23 Heilungen und 35 unvollständige Erfolge mit Fistelbildung. Hierbei fällt aber ins Gewicht, dass diese Fälle nicht bloss Psoasabscesse, sondern auch die leichter zugänglichen Senkungsabscesse an der hinteren Fläche des Stammes betreffen.

Die angeführten Thatsachen sprechen für sich selbst: was durch eine eingreifende Operation nur in der Minderzahl der Fälle erzielt wird, bewirkt die einfache Jodoforminjektion fast mit voller Sicherheit. Die früher beinahe hoffnungslose Behandlung der Wirbelabscesse ist jetzt zu einer meist dankbaren Aufgabe geworden.

1) Verhandl. d. deutsch. Gesellsch. f. Chir. V. Kongress. S. 142.

AUS DER

TÜBINGER CHIRURGISCHEN KLINIK

DES PROF. DR. BRUNS.

IX.

Zur Behandlung der Granulationsstenosen der Trachea nach Tracheotomie.

Von

Dr. Th. Köstlin.

In nachstehender Mitteilung soll ein Verfahren zur Behandlung der Granulationsstenosen der Trachea im Gefolge der Tracheotomie empfohlen werden, das in der Entfernung der Granulationen vom Munde aus mittelst der Voltolinischen Schwammmethode besteht, während die Trachealkanüle dauernd entfernt wird. Herr Prof. Bruns hat meines Wissens zuerst dieses Verfahren angewandt, nachdem es ihm in einigen ähnlichen Fällen gute Dienste geleistet hatte, nämlich bei multiplen Papillomen des Kehlkopfes bei Kindern, bei welchen das von Zeit zu Zeit wiederholte Auswischen der Papillome gestattete, die vorher eingelegte Trachealkanüle dauernd zu entfernen. Die Aehnlichkeit der Granulome und Papillome besteht hier namentlich darin, dass sich beide durch ihre ausserordentliche Neigung zu Recidiven auszeichnen.

Bei den bekannten Schwierigkeiten, welche die Granulationsstenosen der bisher üblichen Behandlung von der Tracheotomiewunde aus entgegensetzten, bietet jenes Verfahren den Vorteil, dass es in allen Fällen, auch bei widerspenstigen Kindern anwendbar ist und die sofortige Entfernung der Kanüle gestattet.

Bei der Granulationsstenose der Trachea handelt es sich bekanntlich um bindegewebige Neubildungen verschiedener Gestalt

und Grösse, welche in das Lumen der Trachea hineinwachsen und so ein Hindernis für die Luftpassage bilden. Ihren häufigsten Sitz haben sie im oberen inneren Winkel der Trachealwunde. Sie können sehr frühzeitig, schon am 5. Tag nach der Operation oder auch lange nach Heilung der Fistel zur Entwickelung gelangen.

In der Regel treten die Erscheinungen, welche die Granulationen machen, sofort mit dem Versuch, die Kanüle zu entfernen, auf: es stellen sich Atembeschwerden ein, welche zur Wiedereinführung der Kanüle zwingen, oder es machen sich die Granulationen allmählich mit dem Schluss der Trachealfistel zunehmend bemerklich. Es kann aber auch infolge des Décanulements plötzlicher Tod durch Erstickung eintreten. In einer dritten Reihe von Fällen treten gefährliche Symptome erst ein, nachdem die Kanüle längst entfernt, die Trachealfistel völlig geschlossen war: die Respiration wird allmählich, besonders im Schlaf erschwert; bei Anstrengung tritt Atemnot auf; es stellen sich immer öfter Erstickungsanfälle ein, die an Dauer und Heftigkeit zunehmen und denen das Kind schliesslich erliegt, wenn keine entsprechende Therapie eingeleitet wird.

Bei der Granulationsstenose sind nun zwei Fragen von besonderem Interesse, erstens die Frage nach der Ursache und der Entstehungsweise der Granulationen und zweitens die nach der zweckmässigsten Therapie derselben, sowohl in prophylaktischer als in kurativer Beziehung.

Ich lasse zunächst die Krankengeschichte eines Falles von Granulationsstenose folgen, der von Herrn Dr. E. Müller, damals in Tübingen, behandelt und mir von demselben zur Veröffentlichung übergeben wurde.

L. F., Mädchen von 5 Jahren, in Horb. Patientin war früher gesund. Seit etwa 8 Tagen ist sie an Diphtherie des Gaumens und der Tonsillen erkrankt. In den letzten zwei Tagen stellte sich allmählich zunehmende Dyspnoe ein. Am 26. Dezember 1886 wird das Kind tracheotomiert. Der Isthmus der Schilddrüse ist ziemlich entwickelt; er reicht bis zum Ringknorpel. Mittelst des Verfahrens von Bose wird er von den zwei obersten Trachealringen abgelöst. Diese werden durchtrennt und eine Lüer'sche Kanüle Nr. 3 eingelegt. Die Atmung ist darauf völlig frei. Membranen werden keine ausgehustet.

28. Dezember. Das Kind hat inzwischen ganz unbehindert durch die Kanüle geatmet. Die Wunde verhält sich vollständig normal. Das Allgemeinbefinden ist gut. Wenig Schleimsekretion.

3. Januar 1887. Das Befinden ist bisher ungestört. Die Atmung

ist frei, die Wunde normal. Der Versuch, die Kanüle zuzustopfen, ist nicht möglich. Es bleibt Lüer'sche Kanüle Nr. 3 liegen.

8. Januar. Im Befinden der Patientin bisher keine Störung. Nachmittags wird Kanüle Nr. 1 eingelegt. Die Atmung ist bis gegen 10 Uhr Abends normal, von da an erschwert, so dass in der Nacht wieder die dickere Kanüle eingelegt werden muss. Innerhalb der nächsten 8 Tage gelingt es nun, durch Einlegen dünnerer Kanülen und immer länger dauerndes Zustopfen der Kanüle die Atmung durch den Kehlkopf nach und nach wieder herzustellen, so dass am 14. Januar die Kanüle definitiv entfernt werden kann.

Am 16. Januar, wo das Kind zum letztenmal gesehen wurde, war die Wunde auf eine linsengrosse Granulationsfläche zusammengeschrumpft.

Die Atmung war in der ersten Zeit nach Entfernung der Kanüle bei Tag und Nacht ungehindert. Bald aber stellten sich in der Nacht während des Schlafs leichte Erstickungsfälle ein, die aber, wenn das Kind geweckt war, sofort wieder verschwanden. Die Erstickungsanfälle nahmen mehr und mehr zu.

29. Januar. Bei der laryngoskopischen Untersuchung, die bei dem geduldigen Kind leicht ausführbar war, zeigte sich in der Trachea, der vorderen Wand derselben aufsitzend, ein blassrötlicher, mehr als die Hälfte des Tracheallumens ausfüllender Knopf. Die sofort vorgeschlagene Retracheotomie sollte auf Wunsch der Mutter bis zum folgenden Tag aufgeschoben werden. In der Nacht trat aber so heftige Dyspnoe ein, dass die Trachea sofort wieder eröffnet werden musste. Am folgenden Tag, 30. Januar, wurde in leichter Narkose bei herabhängendem Kopf die Wunde nach oben zu etwas erweitert, mit einem kleinen gebogenen scharfen Löffel nach oben zu in die Trachea eingegangen und ein halberbsengrosser Granulationsknopf aus dem oberen inneren Wundwinkel entfernt. Die Insertionsstelle desselben wurde mit Lapis touchiert und eine Lüer'sche Kanüle Nr. 3 wieder eingelegt.

Bald stellte sich wieder ein Recidiv der Granulationswucherungen ein. Dieselben liessen sich schon nach wenigen Wochen als eine fast das ganze Tracheallumen ausfüllende Masse laryngoskopisch nachweisen. Es wurde nun längere Zeit nichts vorgenommen und abgewartet, ob sich die Granulationen nicht von selbst wieder zurückbildeten.

Ende April war der Zustand aber noch derselbe. Die Granulationen wurden daher mit dem Voltolinischen Kehlkopf-Schwamm entfernt. An einer starken Kehlkopfsonde wurde am vorderen Ende ein kleines Schwämmchen befestigt; dann die Sonde unter Leitung des linken Zeigefingers in den Kehlkopf eingeführt, durch einen leichten Druck durch die Glottis hindurchgezwängt und nun tief in die Trachea geleitet. Hier wurde sie einigemale energisch auf und abbewegt, so dass durch das Schwämmchen die Trachealwand abgewischt und damit die Granulationen abgerissen wurden. Das Kind war dabei in leichter Narkose. Die während des

Auswischens entfernte Kanüle wurde sofort wieder eingelegt. Bei der am nächsten Tag vorgenommenen laryngoskopischen Untersuchung zeigte sich die Trachea vollständig frei von Granulationen.

Aber bald traten neue Granulationswucherungen auf. Sie wurden am 14. Mai wieder mittelst des Schwammes entfernt, die Kanüle wieder eingelegt. Ein drittes Recidiv wurde ebenso Anfang Juni beseitigt. Nach der Entfernung der Granulationen wurde die Kanüle (Lüer Nr. 2) wieder eingelegt und versucht, dieselbe wieder zuzustopfen. Die Atmung gieng auch anfangs ganz leicht durch den Kehlkopf vor sich, so dass mehrere Stunden die Kanüle verschlossen bleiben konnte. In der Nacht wurde der Stopfen entfernt. Allmählich aber wurde die Atmung durch den Kehlkopf immer schwieriger, und am 2. Juli machten inzwischen wieder gewachsene Granulationen ein nochmaliges Auswischen nötig. Am Tag darauf wurde die eingelegte Lüer'sche Kanüle Nr. 1 zugestopft. Das Kind atmet nun vollständig frei. Die verstopfte Kanüle bleibt noch 14 Tage liegen. Die laryngoskopische Untersuchung ergab nach dieser Zeit, dass die Wunde in der Trachea vollständig frei von Granulationen war, und so wurde die Kanüle entfernt. Die Wunde schloss sich sehr rasch.

Gegen Mitte August wurde die Atmung aber wieder erschwert, und es zeigte sich bei der laryngoskopischen Untersuchung an der alten Stelle ein kleiner Granulationsknopf. Derselbe wurde ohne Narkose mittelst des Kehlkopf-Schwammes abgewischt. Der Eingriff wurde gut ertragen und verlief ohne jede weitere Reaktion.

Eine Mitte Oktober wieder vorgenommene laryngoskopische Untersuchung ergab ein völliges Freisein der Trachea. Auch bis jetzt (März 1888) ist Atmung und Sprache völlig normal geblieben. —

Die Zahl der Theorien, die über die Ursache der Granulationsbildung nach Tracheotomie aufgestellt worden sind, ist eine recht grosse, und es lässt dies mit Recht darauf schliessen, dass die Erklärung derselben keine einfache ist und die Frage noch ihrer Lösung harrt. Prüfen wir zunächst an unserem Falle die verschiedenen Theorien, die über die Entstehungsursache des Leidens aufgestellt worden sind.

Zunächst möchte ich, jedoch nur der Vollständigkeit halber, eine Theorie anführen, welche M. Mackenzie[1]) erwähnt: „In der That sind mehrere der Beobachter, welche Beispiele dieser Affektion berichtet haben, der Ansicht, dass diese sogenannten „posttracheotomischen“ Polypen in allen Fällen ächte Trachealpolypen

1) M. Mackenzie. Krankheiten des Halses und der Nase. Deutsch von Semon. Bd. I. S. 710.

sind, die bereits vor der Operation existierten und direkt oder indirekt die Tracheotomie veranlassten". Die Diagnose der Diphtherie oder des Croups sei also falsch gewesen, und die Stenose durch den Polypen verursacht. Es bezieht sich dieses Citat offenbar auf Krishaber (Gazette des hôpitaux 1874).

Diese Theorie stammt aber aus einer Zeit, wo die Zahl der bekannten Fälle noch eine sehr geringe war, und braucht jetzt, wo die Kasuistik der wohl beobachteten Fälle eine grosse ist, nicht weiter diskutiert zu werden.

Nach einer verbreiteten Ansicht ist die Ursache der Granulationsstenose das zu langeLiegenbleiben der Trachealkanüle. Der Hauptvertreter dieser Theorie ist Pauly[1]), der sich in folgender Weise darüber ausspricht. „Wenn aus irgend einem Grunde sich die Möglichkeit, die Kanüle zu entfernen, verzögert, so sprossen an dem oberen inneren Wundwinkel die Granulationen ins Lumen der Trachea. Wird die Kanüle nun entfernt, so geht die Atmung anfangs gut, weil die Trachealwunde noch klafft und der Granulationsknopf noch nicht so gross ist, dass er das Tracheallumen ganz verlegt. Schliesst sich die Trachealwunde, wächst der Granulationsknopf und schwillt bei dem Inspirationszug durch Blutüberfüllung an, so kann das Kind ersticken." Pauly geht so weit, dass er in jedem Fall, wo die Kanüle länger als 8 bis 10 Tage liegen bleiben muss, rät, mit dem Reflektor die Wunde und ihre Granulationen, besonders in den oberen Ecken zu studieren, die Granulationen in Schach zu halten und eine Nachbehandlungskanüle, mit dorsalem Fenster, welche die Wunde nicht ganz ausfüllt, einzulegen. Er verwirft also die Ansicht von Körte[2]), König[3]) u. A., dass die Granulationen sich schon frühzeitig bilden und die Entfernung der Kanüle unmöglich machen können. Er bezeichnet dies als einen Trugschluss; das Primäre sei die Unmöglichkeit, die Kanüle zu entfernen, das Sekundäre die Granulationswucherung.

Es hat diese Ansicht vieles für sich, und es lassen sich ja Beispiele genug anführen, wo es bei langem Liegen der Kanüle, z. B. bei Larynxstenose durch Papillome, syphilitische Prozesse etc. zu Granulationsbildung kommt. Die Analogie mit diesen Fällen ist

1) Pauly. Deutsche medic. Wochenschr. 1886. Nr. 44.
2) Körte. Archiv für klin. Chirurgie. Bd. 24.
3) König. Lehrbuch der spez. Chirurgie.

aber keine vollständige: denn in der Regel handelt es sich in den uns hier interessierenden Fällen — Granulationsstenose nach Tracheotomie wegen Diphtherie — nicht um so langdauernde Undurchgängigkeit des Kehlkopfs. Jedenfalls ist es schwer, einen Beweis für die Ansicht von Pauly aufzubringen, wie es ihm selbst auch nicht möglich ist, einen solchen zu führen. In den meisten Fällen nämlich, wie auch in dem oben mitgeteilten, bleibt in der ersten Zeit die Ursache für die Unmöglichkeit des Décanulement unbekannt. Erst nach einiger Zeit werden dann die Granulationen entdeckt, und es ist in der Folge schwer zu sagen, was das Primäre ist: Behinderung der Luftpassage im Kehlkopf oder Granulationsbildung an der Tracheotomiewunde.

Gegen die Ansicht von Pauly wurde angeführt, dass es in vielen Fällen, in denen aus irgend einem Grunde die Kanüle längere Zeit liegen bleiben muss, nicht zu Granulationsbildung kommt. Es ist dies aber kein Beweis gegen Pauly, da ja nicht immer ein disponierendes Moment zum Auftreten der Krankheit führen muss. Viel beweisender gegen ihn sind die Fälle, wo innerhalb der normalen Zeit das Décanulement vorgenommen werden konnte, die Atmung frei blieb, die Wunde heilte, und erst längere Zeit nachher Dyspnoe sich einstellte, als deren Ursache sich dann eine Granulationswucherung ergab. In diesen Fällen kann also das zu lange Liegen der Kanüle nicht beschuldigt werden, da diese innerhalb der ersten 8—10 Tage nach der Operation entfernt wurde. Ferner sprachen gegen die Theorie Pauly's solche Fälle, wo bei dem Versuch einer frühzeitigen Entfernung der Kanüle sich dies als unmöglich herausstellte, und als Ursache davon Granulationen entdeckt wurden.

Mustern wir die von Köhl[1]) aus der Litteratur zusammengestellten Fälle durch, so finden sich für beide Kategorien eine Reihe von Fällen. Zur ersten Kategorie (Décanulement in der normalen Zeit, späteres Auftreten der Granulationsstenose) gehören folgende Fälle:

1) Calvet (Köhl p. 94) Décanulement am 8. Tage. Einen Monat später nach freier Atmung in der Zwischenzeit Respirationshindernis, allmählich steigend: Kind erstickt.

2) Millard und Herney (Köhl p. 96) Décanulement am 8. Tag. 3½ Wochen nachher heissere Stimme, Respirationshindernis. Es wird ein Granulationspolyn ausgehustet. Heilung.

3) Koch (Köhl p. 103) Tracheotomie am 5. November. Décanule-

1) Köhl. Archiv für klinische Chirurgie. Bd. 35.

ment am 9. Tag. 31 Tage später Retracheotomie wegen Dyspnoe: es finden sich Granulationen.

4) Archambault (Köhl p. 107) 27. März Cricotracheotomie. 1. April definitives Décanulement. 7 Wochen später erste Erscheinungen von Stenose. 27. Juli Retracheotomie. Am 24. August wird ein Granulationsstückchen ausgehustet und am folgenden Tag grosse Granulationsmassen im oberen Wundwinkel gefunden.

Zur zweiten Kategorie (Unmöglichkeit frühzeitigen Décanulements wegen Granulationsbildung) sind folgende Fälle zu rechnen:

1) Cadet de Cassicourt (Köhl p. 98) Tracheotemie am 23. Jan. Am 2. Februar Dyspnoe. Bei Entfernung der Kanüle am andern Tag wird ein Granulationspfropf ausgehustet.

2) Körte (Köhl p. 104 und Körte l. c.) Schultz, Hedwig. Am 5. Tag nach der Tracheotomie kann das Kind bei zugehaltener Kanüle schreien; bei Entfernung der Kanüle Erstickungsanfall. Am oberen Rand des Wundkanals stark gewucherte Granulationen.

3) Körte (l. c.) Scholz, Frieda. Am 5. Tag nach der Tracheotomie kann das Kind sprechen. Wurde bald darauf am Tag die Kanüle herausgenommen, so war die Atmung nicht ganz unbehindert, ging zum Teil noch durch die Halswunde. Am 11. Tag plötzlich Erstickungsanfall. Bei genauer Untersuchung am folgenden Tag zeigt sich der Wundkanal mit schlottrigen Granulationen ausgefüllt, die namentlich am oberen Rand sehr wucherten und in die Luftröhre hineinragten.

4) Fleiner (Köhl p. 110) Vogt. Tracheotomie am 1. Januar. Am 9. Januar wird der Kork eingelegt, aber nicht ertragen. Unmöglichkeit des Décanulement beruhte auf Granulationen. Es wurde in diesem Falle allerdings eine Sprechkanüle eingesetzt, die nach allen Autoren die Granulationsbildung begünstigt.

5) Köhl (Köhl p. 116) Brachmann, Gustav. 28. September Tracheotomie. 5. Oktober üppige Granulationen der Wunde.

6) Köhl (Köhl p. 123) Am 1. Dezember Tracheotomie. Am 9. Dezember Décanulementsversuch. Ein Granulationszapfen springt gegen die Trachea vor.

Diese letzteren Fälle sind beweisend gegen Pauly, insofern bei ihnen wohl sicher die Granulationsbildung als primärer Grund für die Behinderung des Décanulement angesehen werden muss.

Ferner wird ein zu hoher Schnitt, die Cricotracheotomie, von vielen Autoren (Küster, Pauly, Trendelenburg, Birnbaum, Wanscher, Köhl, Trousseau) als besonders die Granulationsbildung befördernd beschuldigt. Es lässt sich diese Theorie aber bei näherer Prüfung des vorliegenden Materials nicht

wohl aufrecht erhalten. Unter den von Köhl zusammengestellten Fällen von Granulationsstenose ist 119mal mehr oder weniger genau die Stelle angegeben, wo die Eröffnung der Luftröhre gemacht wurde. Zweimal erfolgte die Granulationsbildung nach der Eröffnung im Ligamentum conoideum, 17mal nach Cricotracheotomie, 26mal nach Tracheotomia superior, 10mal nach Tracheotomia inferior; 64mal ist nur Tracheotomie überhaupt angegeben ohne nähere Bezeichnung der Stelle. Es ist also keine Operationsstelle immun gegen Granulationsbildung. Und wenn man bedenkt, dass die Tracheotomia inferior die wohl am seltensten, die superior die am häufigsten angewandte Operationsmethode ist, so wird man nicht fehl gehen, wenn man annimmt, dass die Granulationsbildung ziemlich gleich häufig an jeder Stelle der Luftröhre, wo der Schnitt gemacht wird, vorkommt. Auch auf unsern Fall lässt sich die Theorie nicht anwenden, da die Eröffnung in der Trachea oberhalb des Isthmus der Schilddrüse ausgeführt wurde.

Völker[1]) stellte die Theorie auf, dass die Form der Trousseau'schen Kanüle das eigentliche ätiologische Moment für die Granulationswülste am oberen inneren Umfang der Trachealfistel bilde, indem die Kanüle den oberen inneren Winkel der Operationswunde druckfrei lasse. Dagegen wurde schon von Körte eingewendet, dass die Granulationen sich zwar am leichtesten ausbreiteten, wo sie freien Spielraum haben, dass aber die primäre Ursache nicht in den von Völker hervorgehobenen Verhältnissen liegen könne, da sonst bei der vielfachen Anwendung der betreffenden Kanüle die Granulationsgeschwülste häufiger sein müssten.

Die Theorie Köhl's, dass eine der Hauptursachen der Granulationsbildungen ein zu langer Schnitt sei, wodurch „tote" Dreiecke entstehen, ist nur eine weitere Ausführung der Völker'schen Ansicht. Für unsern Fall passt sie jedenfalls nicht. Der Isthmus war bis zum Ringknorpel entwickelt und musste nach abwärts geschoben werden. Es war also jedenfalls kein bedeutender Raum zwischen Isthmus und Ringknorpel für einen zu langen Schnitt in der Luftröhre vorhanden.

Die Sprechkanüle, deren Benutzung hauptsächlich von den meisten Autoren die Entstehung der Granulationswucherung zugeschrieben wird, fand in unserem Fall keine Anwendung.

1) Völker. Deutsche Zeitschrift für Chirurgie. Bd. IX.

Störk[1]) zieht zur Erklärung der Granulationsbildung verschiedene Momente herbei. Einmal kommen nach ihm die Granulationen unabhängig von der Operationswunde unmittelbar unter der Glottis und an der hinteren inneren Wand des Larynx vor, also den Stellen, wo sich der Entzündungsprozess am meisten lokalisiere. Ferner beschuldigt er die Cricotomie; und endlich soll ein Grund für die Granulationsbildung der sein, dass die Kehlkopfschleimhaut infolge der Behinderung des Durchströmens der Luft durch den Kehlkopf degeneriere. Die beiden ersten Punkte sind auf unsern Fall nicht anwendbar. Der Granulationsknopf hatte zweifellos im oberen Wundwinkel seinen Sitz, wie dies auch sonst in zahlreichen Krankengeschichten angegeben wird. Eine Degeneration der Schleimhaut wegen der mangelhaften Respiration anzunehmen und sich dabei auf die Analogie der mangelhaften Entwickelung der Nasenhöhle bei behinderter Nasenatmung zu berufen, kann zum mindesten als gesucht bezeichnet werden. Hier haben wir es mit einem im frühen Lebensalter auftretenden und von da an fortbestehenden, also ganz chronischen Zustand zu thun, während es sich bei der Tracheotomie doch um eine Aufhebung der Luftpassage von ganz kurzer Zeit handelt.

Endlich macht Koch[2]) noch auf gewisse Momente als Ursache der Granulationswucherungen aufmerksam, welche die Trachealwunde an prompter Zusammenziehung hindern, namentlich auf die übrigens seltenen Luftröhrendefekte infolge des diphteritischen Prozesses, oder auf die relativ häufigen Entzündungen der Nachbarbarschaft, die zu Schrumpfung und Rigidität des peritrachealen Gewebes führen. Unter diesen Umständen drängen sich nach aussen fungöse Granulationen hervor, welche möglicherweise auch gegen das Tracheallumen wuchern. Diese Momente treffen in unserm Fall nicht zu. Die Wunde blieb dauernd rein.

Es genügt also keiner der angeführten Gründe für alle Fälle, wenn auch nicht zu bezweifeln ist, dass jeder derselben in einem oder dem andern Falle die Neigung zu Granulationsbildung hat herbeiführen oder erhöhen können.

Es ist aber auch sicher nicht notwendig, bei der Granulationsbildung in der Trachea einen spezifischen Vorgang anzunehmen. Es sind ja wohl die Meisten damit einverstanden, dass diese Gra-

1) Störk. Wiener med. Wochenschr. 1887. Nr. 1—3.
2) Koch. Archiv für klin. Chirurgie. Bd. XX.

nulationen nichts anderes sind, als die sogenannte Caro luxurians, wie sie bei jeder andern per secundam intentionem heilenden Wunde auftreten kann. An der Trachea ist diese Caro luxurians sicher nicht häufiger als an andern Wunden. Wenn die Zahl der Granulationsstenosen auch schon eine recht beträchtliche ist, so ist sie doch noch klein im Verhältnis zur Zahl der Tracheotomien überhaupt; und wie häufig ist man bei jeder beliebigen Wunde, die nicht per primam intentionem heilt, genötigt, die üppig wuchernden Granulationen immer wieder mit dem Lapis zu zerstören.

So ist wohl die Frage nach der Entstehungsursache der Granulationswucherungen in der Trachea zunächst mit der Frage nach der Aetiologie der luxurierenden Granulation überhaupt in eine Linie zu stellen und ihre Beantwortung nach allgemein pathologischen Grundsätzen zu richten. Während bekanntlich als Ursachen derselben namentlich Zurückbleiben von Fremdkörpern in der Wunde, zu reizende Wundbehandlung oder häufige mechanische Störung der Wundfläche gelten, sieht man doch nicht selten Granulationswucherungen auch nach verhältnismässig sehr geringfügigen Gewebsläsionen auftreten, bei welchen von einer andauernden Reizwirkung auf die Gewebe nichts zu bemerken ist. Caro luxurians kann also unter den verschiedensten Verhältnissen, auch ohne jeden nachweisbaren Grund, zur Entwickelung gelangen. So viel aber steht fest, dass jede Reizung der Wunde, namentlich die Anwesenheit von Fremdkörpern, zur Granulationsbildung disponiert. Und an solcher fehlt es ja in der Tracheotomiewunde in keiner Weise; die Anwesenheit der Kanüle, die ausgehusteten Schleimmassen, das Wundsekret selbst, die Reibungen der Kanüle an der Wunde bei Athembewegungen und Hustenstössen bilden Momente genug, welche reizend auf die Wunde einwirken. —

Wenden wir uns nun der Frage der Therapie der Granulationsstenose zu, so ist zunächst die Prophylaxis ins Auge zu fassen. In dieser Hinsicht sind gewiss alle die Momente, welche bei den verschiedenen Theorien über die Entstehung der Granulationen hervorgehoben worden sind, zu berücksichtigen. Wenn diese Momente auch nicht als die eigentlichen Ursachen der Granulationen angesehen werden dürfen, so können sie doch für das Wachstum von Granulationen disponierend und befördernd wirken. Es wären daher bei der Tracheotomie alle die von Köhl zusammengefassten Momente zu berücksichtigen; also insbesondere Vermeidung der Crico-

tomie, eines zu langen Schnitts, zu langen Liegenlassens der Kanüle, Vermeidung der Sprechkanüle.

Sind die Granulationen einmal ausgebildet, so handelt es sich einesteils um die Entfernung derselben, andernteils um die Verhütung der so ausserordentlich häufig eintretenden Recidive.

Die Entfernung der Granulationen ist bisher fast ausschliesslich von der tracheotomischen Wunde aus vorgenommen worden. Waren die Granulationswucherungen erst nach Verheilung der Trachealfistel aufgetreten, so wurde die Retracheotomie gemacht, um die Beseitigung der Wucherungen zu ermöglichen. Von den meisten Autoren sind zu diesem Zweck Aetzungen mit Höllenstein in Lösung oder in fester Form empfohlen. Weiter wurden zu Aetzungen verwandt Chromsäure, Ferrum sulfuricum, Liquor ferri. Bei Verwendung des letzteren trat einmal (Smith) ein Todesfall ein. Ferner wurden die Granulationen in Angriff genommen vermittelst des Thermo- und Galvanokauter. Zum Evidement derselben diente der scharfe Löffel, zur Zerquetschung Pincetten, zur Abschnürung Polypenschnürer oder auch die galvanokaustische Schlinge. An diese Verfahren, welche meist bei hängendem Kopf vorgenommen wurden, schloss sich noch häufig die Aetzung der Wundstellen mit Höllenstein an. In einzelnen Fällen ergab sich behufs Sichtbarmachung der Granulationen die Notwendigkeit einer blutigen Dilatation der Fistelöffnung.

Die Erfahrung lehrt, dass keine dieser Methoden gegen Recidive schützt. Daher kann die Kanüle nicht sofort weggelegt werden, sondern muss kürzere oder längere Zeit liegen bleiben. Der Wiedereinführung der Kanüle steht aber der Umstand entgegen, dass sie zweifellos die Neigung zu Recidiven erhöht. Um nun auf der einen Seite die Trachea zur Entfernung eines neuen Recidives offen zu halten, auf der anderen Seite aber den Reiz der Kanüle nicht zu lange auf die Trachea einwirken zu lassen, wurde versucht, einen Mittelweg einzuschlagen: die Kanüle nach Entfernung der Granulationen noch kurze Zeit liegen zu lassen und sie sodann zu entfernen. Köhl z. B. rät, die Kanüle 2—3 Tage liegen zu lassen, dann ein eventuell eingetretenes Recidiv zu entfernen, oder wenn keines zur Erscheinung gekommen ist, die Kanüle herauszunehmen; ihre Entfernung werde dann meist gelingen.

Die Recidive können aber erst in viel späterer Zeit sich einstellen; und eigentlich müsste man, wenn man nicht noch einmal eine Tracheotomie ausführen will, die Kanüle so lange liegen lassen,

bis man sieht, dass die Neigung zu Granulationsbildung verschwunden ist. Wie schwierig oder eigentlich unmöglich eine solche Bestimmung ist, zeigte sich in unserem Fall, wo in der späteren Zeit des Verlaufs die Recidive erst sehr langsam eingetreten sind. Es konnte 14 Tage nach Entfernung der Granulationen konstatiert werden, dass kein Recidiv vorhanden war, und doch stellte sich später ein solches noch ein.

Der Nachteil der Begünstigung der Recidive durch die Kanüle lässt sich bloss durch ein operatives Vorgehen vom Munde aus vermeiden, weil dieses die sofortige Entfernung der Kanüle gestattet.

Böcker [1]) benutzte zur endolaryngealen Operation ein besonderes Instrument, einen Katheter mit 2 Fenstern, und erzielte auf diesem Wege in 3 Fällen von Granulationsstenose der Trachea Heilung.

Der erste Fall im Jahre 1880 betrifft einen sechsjährigen Knaben, der von Böcker tracheotomiert war und bei dem sich 6 Wochen nach Entfernung der Kanüle Atembeschwerden einstellten. Die laryngoskopische Untersuchung ergab eine den vorderen Teil der Trachea ausfüllende Granulationsgeschwulst. Die zunehmende Atemnot erforderte eine Operation. Böcker liess sich hiezu ein Instrument anfertigen, das aus einem neusilbernen Katheter besteht; in denselben ist auf der konkaven Seite, dicht oberhalb des Endes eine fensterbogenförmige Oeffnung eingeschnitten, oberhalb derselben eine zweite gleiche. Die Oeffnung hat dort, wo sie quer zum Katheter liegt, einen angeschärften Rand. Während alles für eine etwa nötige Tracheotomie vorbereitet war, ging Böcker mit dem Katheter unter Leitung des Spiegels durch die Stimmbänder hindurch, legte den Spiegel weg, drückte die Spitze des Katheters dicht oberhalb des Brustbeins gegen die vordere Wand der Trachea und zog ihn unter fortwährendem starken Druck nach vorn zurück. Die Atmung war augenblicklich frei, die Geschwulst verschwunden, die Blutung ganz unbedeutend.

Beim zweiten Fall musste Böcker wegen der Widerspenstigkeit des Patienten auf die Leitung des Spiegels verzichten. Er zog deshalb mit dem Zeigefinger der linken Hand den Kehldeckel in die Höhe, schob den Katheter durch die Stimmbänder und vollendete die Operation wie beim ersten Fall. Die Geschwulst sass in der einen Oeffnung des Katheters.

Im dritten Fall, der ein verständiges Kind betraf, konnte Böcker wieder unter Leitung des Spiegels in die Trachea eingehen. Bei dem ersten Versuch, die Geschwulst zu entfernen, brachte er nur die Hälfte derselben heraus. Der Rest musste durch ein nochmaliges Eingehen ab-

1) Böcker. Deutsche med. Wochenschr. 1887. S. 94.

getragen werden. Die Stücke hatten sich beide in der Oeffnung des Katheters gefangen.

In allen drei Fällen war die Blutung ungemein gering, eine Nachbehandlung nicht nötig, die Kinder nach der Operation alsbald vollkommen gesund.

In einem vierten Fall war das Kind so furchtsam und scheu vor jedem Instrument und benahm sich so unverständig und unbändig, dass Böcker von der versuchten endolaryngealen Operation Abstand nahm. Es wurde die Retracheotomie gemacht.

Das Verfahren Böcker's setzt voraus, dass es unter Leitung des Spiegels vorgenommen wird, wenn auch in dem zweiten der angeführten Fälle die Entfernung ohne Spiegel, nur unter Leitung des Zeigefingers gelang; denn es bleibt sonst dem Zufall überlassen, ob die Granulationswucherungen auch sicher in den Fenstern des Katheters gefangen werden.

Dagegen bietet die Schwammmethode die grossen Vorteile, dass eine Leitung durch den Spiegel überflüssig und ihre Anwendung selbst bei widerspenstigen Kindern möglich ist. Das Verfahren hat sich in dem oben erwähnten Falle sehr gut bewährt. Es war leicht und rasch auszuführen, die Entfernung der Granulationen gelang, wie man sich durch die laryngoskopische Untersuchung überzeugen konnte, gründlich. Die Operation wurde von dem Kinde leicht, zum Teil auch ohne Narkose ertragen. Es traten keine Reizerscheinungen an der Operationsstelle auf.

Die zweckmässigste Behandlungsmethode der Granulationsstenose der Trachea wäre also folgende:

Stellt sich einige Zeit nach Entfernung der Kanüle wieder Dyspnoe ein, als deren Ursache Granulationen konstatiert oder angenommen werden, so versucht man diese mittelst des Kehlkopf-Schwammes zu entfernen, ohne jedoch zuvor die Trachea wieder zu eröffnen. Nur wird es sich empfehlen, alle Vorbereitungen zu treffen, um erforderlichen Falles eine Tracheotomie vornehmen zu können. — War die Kanüle noch in der Trachea und konnte wegen Granulationen nicht entfernt werden, so wird sie, nachdem diese abgewischt sind, nur auf ganz kurze Zeit, etwa einen halben bis einen Tag wieder eingelegt und dann entfernt. In der darauffolgenden Zeit ist das Kind beständig unter Kontrolle zu behalten; die Trachea in kurzen Zwischenzeiten womöglich mit dem Spiegel zu untersuchen, oder wenn dies nicht möglich ist, die Atmung, be-

sonders Nachts genau zu überwachen, und wenn wieder Recidive konstatiert sind, oder auch nur der Verdacht vorliegt, das Verfahren zu wiederholen.

Das beschriebene Verfahren hat in obigem Falle, trotz der grossen Neigung zu Recidiven, so guten Erfolg gehabt, dass vollständige Heilung eingetreten ist. Es wird deshalb gerechtfertigt sein, das Verfahren zu weiterer Anwendung zu empfehlen.

AUS DER

HEIDELBERGER CHIRURGISCHEN KLINIK

DES PROF. DR. CZERNY.

X.

Ueber die Amputation des männlichen Gliedes und die Anwendung versenkter Etagennähte bei derselben.

Von

Dr. Heinrich Keller.

Als Indikationen, welche zur Amputation des Penis Veranlassung geben, finden wir in der uns zugänglichen Litteratur verzeichnet: Gangrän, schwere Form luetischer Infektion, Verletzungen (Schusswunden, Quetschungen, Zerreissungen) des Gliedes, gutartige, aber funktionell störende Tumoren [1]), Missbildungen, welche Samen- und Urinentleerung hindern, Aneurysmen, in früheren Zeiten (Paul von Aegina) auch die Hypospadie, primäres und sekundäres Sarkom [2]) und Melanosarkom [3]) und schliesslich der mit trauriger Häufigkeit gerade das männliche Glied befallende Epithelkrebs.

Die Methoden der Amputation selbst waren zu den verschiedenen Zeiten durchweg verschieden. Der älteste, von dem wir darüber nicht viel zwar, doch etwas Bemerkenswertes wissen, ist der römische Arzt und Schriftsteller Aulus Cornelius Celsus

---

1) Papilloma penis (Zielewicz, über die Amputation des Penis mit der galvanokaust. Schneideschlinge. Arch. für klin. Chir. Bd. XII. p. 587 ff. Berlin 1870).

2) Kaufmann. Verletzungen u. Krankheiten der männl. Harnröhre u. des Penis. Stuttgart 1886. S. 295 ff.

3) Deutsche Zeitschr. f. Chir. Bd. XXV. S. 314.

der in seinem Werke „De medicina“ [1]) zur Abtragung des Penis das Messer und zur Blutstillung das Glüheisen empfahl. Auch Paul von Aegina operierte mit schneidenden Instrumenten und zwar opferte er zur Radikalheilung der Hypospadie den ganzen vor der Harnröhrenmündung liegenden Teil des Gliedes. Der Vater der französischen Wundarzneikunst Ambroise Paré und Fallopia's Schüler und Nachfolger Fabricius ab Aquapendente haben ebenfalls die blutige Operation gekannt und zur Nachbehandlung das Einlegen von Kanülen empfohlen.

Genauere Schilderungen der Amputation mittelst des Messers haben wir aber erst aus dem 17. Jahrhundert von dem Berner Chirurgen Fabricius de Hilden, der die Blutung durch Auf-pressen von mit Essigwasser durchtränktem Werge stillte; ferner von Scultet, der 1634 dieselbe Operation, nachdem sie von einem Florentiner Chirurgen ausgeführt worden war, beschrieb und ein Jahr darauf selbst ausführte: Er setzte das Glied noch im erkrankten Teile ab und sistierte die Blutung durch Applikation von glühenden Zangen. Der letzte, von dem aus jener Zeit über die Amputation mittelst des Messers Berichte vorliegen, ist Schwarz [2]) in Basel, welcher zwei Fälle von Carcinoma penis operierte und die Blutung einmal erfolgreich mit Chemikalien zum Stehen brachte, das andere Mal „arresta heureusement le sang, sans se servir du feu.“ Wie und durch welche Manipulation er dies im zweiten Falle fertig brachte, ist aus seiner kurzen Bemerkung nicht ersichtlich.

Die Frage der Blutstillung war es also in dieser ersten Periode der „blutigen“ Amputation, welche den Altmeistern der Chirurgie grosse Sorge machte und sie zu allen damals bekannten styptischen Mitteln schreiten liess. Es kann daher nicht befremden, wenn sie eifrigst nach Methoden suchten, bei deren Anwendung die Blutung womöglich ganz zu vermeiden wäre. Diese Idee der „unblutigen“ Amputatio penis beherrschte von da an vollständig die auf diesem Spezialgebiete gemachten Fortschritte und Neuerungen bis in unser Jahrhundert hinein. Zwar versuchte Doebel [3]) nochmals der Amputation mittelst des Messers das Wort zu reden, drang aber nicht durch gegenüber der neuen von dem Holländer Ruysch gleich-

1) Celsus, liber VI. Cap. XVIII 3 Edit. Pargae.

2) Deboye, Chirurgien, Recueil de 1026 observations chirurgiques. Génèves 1670.

3) Doebel, penis curationis historia. Lips. 1698.

zeitig in die Wissenschaft eingeführten und von Heister warm empfohlenen Methode des Abbindens.

Ruysch[1]) legte zu diesem Zwecke einen Katheter in die Harnröhre und umschnürte das Glied hinter der erkrankten Partie „funiculo tenuiori quidem, sed tenacissimo, idque fortiter." Der Katheter wurde festgebunden und zur Aufnahme des abfliessenden Harnes eine Schweinsblase um den Penisstumpf befestigt. Am 5. Tage wurde das abgestorbene Stück des Gliedes vor der Ligatur mit dem Messer abgetragen und der Katheter von jetzt an jeden zweiten Tag gewechselt, bis die Ligatur spontan durchgeschnitten hatte und abfiel. Später bekam der Patient zum Wasserlassen ein Harnrohr, ähnlich dem von Thaut[2]) angegebenen, welches die Kleider vor Durchnässung schützen sollte.

Diese Methode des Abbindens wurde vielfach ausgeführt von Heister, Bertrandi in Turin, Pasquali, Philippe del Riccio in Florenz u. A., ist dagegen in der Literatur der zweiten Hälfte des vorigen Jahrhunderts nicht mehr zu finden. Erst 1816 wurde sie wieder von v. Graefe durch sein Ligaturwerkzeug ins Gedächtnis zurückgerufen, hat jedoch, wie auch v. Graefe's Neuerung selbst gegenüber den besseren Methoden der neueren Zeit nie mehr als historisches Interesse erlangt.

Vollständig im Sinne der unblutigen Amputation sind auch zwei weitere von Bonnet[3]) angegebene Operationsverfahren gehalten. Er legte eine aus Zinkchlorür und Wiener Aetzpaste hergestellte Aetzmasse hinter der Geschwulst um das Glied und erreichte so die Abtragung des Penis zwar „tuto," dagegen war die Prozedur für den Patienten nichts weniger als „jucunde" und das „cito" dauerte 12 Tage. Eben diese Missstände, welche die Aetzmethode mit sich brachte, veranlassten Bonnet, „obgleich er mit ihr recht gute Resultate erzielte," zu einem anderen, in jeder Hinsicht besseren Mittel zu greifen — zum glühenden Messer. Nachdem 5—6 voluminöse messerförmige Eisenstücke glühend gemacht worden sind, wird das Glied mit einer Zange gefasst und der zur linken sitzende Operateur appliziert langsam auf den Penisrücken

1) Ruysch. Observationum anatomico-chirurgicarum centuria. Amsterdam 1691.

2) Thaut. De virgae virilis statu sano et morboso eiusdemque imprimis amputatione. Wirceburgi 1808.

3) Philippeux, Traité prat. de la cauterisation. Paris 1856. p. 479 ff.

das glühende Eisen, bis der Penis selbst in seiner ganzen Dicke durchtrennt ist.

Es ist ja nicht zu verkennen, dass diese letzte Methode, so wenig elegant sie auch in ihrer Ausführung sein mag, doch als grosser Fortschritt gegenüber der älteren zu betrachten ist, und wenn wir zwischen dem rohen Instrumentarium Bonnet's und dem Apparatenreichtum der jetzigen Chirurgie eine Parallele ziehen wollten, so wären die galvanokaustische Schneideschlinge und der Thermokauter eben weiter nichts, als vervollkommnetere Instrumente im Sinne Bonnet's, während der Schlusseffekt bei allen drei Methoden der gleiche ist.

Ricord und Jullien, welche nach Bonnet mit glühenden Messern operierten, wissen von günstigen Resultaten zu berichten. In der neuesten Zeit dagegen wurde Bonnet's Verfahren vollständig verdrängt infolge der Bereicherung des chirurgischen Instrumentariums durch die galvanokaustische Schneideschlinge, welche Middeldorpf fast zu gleicher Zeit empfahl wie Bonnet seine Glühmesser, und durch den Paquelin'schen Thermokauter. Auch nimmt infolge der besseren Blutstillungsmethoden, besonders aber auch infolge der modernen Wundbehandlung die blutige Abtragung des Penis in der Reihe der heutzutage üblichen Amputationsverfahren wiederum mit den ersten Platz ein.

Ganz war sie überhaupt nie durch die unblutige Methode verdrängt worden. Im selben Masse, wie man das Ruysch'sche Abbindungsverfahren in der Mitte des vorigen Jahrhunderts aufgab, griff man wieder zum Messer (Ledran, Palluci), und auch gegen Ende des vorigen und in der ersten Hälfte dieses Jahrhunderts wurde wieder vielfach blutig operiert (Boyer, Hey, Richet, Malgaigne, Melchior, Rizzoli u. A.)[1]).

Analog der Weiterentwickelung, welche das von Bonnet angegebene Prinzip der Glühhitze in der galvanokaustischen Schneideschlinge und dem Thermokauter erfuhr, gestalteten sich die das Prinzip der Abschnürung weiterführenden und verbessernden Neuerungen. Schon oben ist erwähnt, dass das umständliche Verfahren von Ruysch, das mindestens eine Woche in Anspruch nahm, durch das Ligaturwerkzeug Graefe's bis auf einen Zeitraum von 24 Stunden abgekürzt wurde, und diese letztere Ab-

1) A. Jäger. Beitrag zur Amputatio penis galvanokaust. Inaug.-Diss. Tübingen 1878.

schnürungsmethode wurde wieder vollständig verdrängt durch die von Chassaignac eingeführte Methode der Abquetschung mittelst des von ihm konstruierten Ecraseurs.

Wollten wir nun in der Geschichte der Amputatio penis die früheste Zeit (ungefähr bis Ruysch) bezeichnen als „Periode des blutigen," die zweite, bis in unser Jahrhundert hineinreichende als die „des unblutigen Verfahrens," so wäre die dritte Periode — die Gegenwart — die, in welcher beide Operationsmethoden, die blutige (Messer, Scheere) und unblutige (Galvanokaustik und Thermokauter, Ecraseur) ziemlich gleichmässig neben einander ausgeübt werden.

Die gegenwärtig gebräuchlichen Amputationsmethoden.

1. Amputatio penis mittelst des Messers.

Der Schnitt beginnt 1 cm — Hüter wünscht sogar 2 cm — hinter dem Tumor im Gesunden und setzt den Penis in einem Zuge ab. Der zweizeitige Zirkelschnitt (Boyer), durch den man möglichst viel Haut zur Deckung des Stumpfes bekommen will, bietet nicht viel Verlockendes; die Schwellkörper ziehen sich sofort stark zurück, und bei dem so entstehenden Trichter ist ein Zuviel von Haut bloss lästig. Malgaigne's Rat, von dem Niveau der Schnittführung aus die Haut nach vorn und hinten etwas anzuziehen, ist deshalb auch allgemein acceptiert.

Um das für die Unterbindung der Gefässe höchst lästige Zurückweichen der Schwellkörper zu verhüten, empfiehlt v. Langenbeck, durch das Septum mittelst einer stark gekrümmten Nadel eine Fadenschlinge zu legen, welche das beliebige Hervorziehen des Stumpfes gestattet.

Gegen die durch die anatomische Struktur des Gliedes bedingte starke Blutung während der Operation finde ich, abgesehen von den oben schon angeführten älteren und ältesten Verfahren, noch eine grössere Anzahl moderner Massregeln verzeichnet: Joachim und Thaut (l. c.) gaben eigens dazu konstruierte Kompressorien an; A. Cooper[1]) schnürte das Glied mit einem starken Bande ab; Dieffenbach empfahl zur Kompression eine Balkenzange; Schräger ging langsam präparierend vor, indem er Gefäss für Gefäss unterband. Wamer[2]) griff zum Tourniquet; Palluci liess unter

1) Kaufmann l. c.
2) Jäger l. c.

der Symphyse die Art. ischio-cavernosae komprimieren; Esmarch[1]) empfahl auch bei dieser Amputation erfolgreich seine elastische Schlinge, an deren Stelle König[2]) die seiner Ansicht nach ebenso gute Kompression durch die Hände eines Assistenten treten lässt.

Nach Unterbindung der Art. dorsal. und profund. penis und der Art. bulbo-urethrales stillt man die Flächenblutung durch Irrigation mit Eiswasser oder besser und gründlicher durch folgendes, auch vor den bei Penisamputationen relativ häufigen Nachblutungen schützendes Verfahren, das Herr Geh.-Rat Czerny mehrfach erprobt und als empfehlenswert gefunden hat: Nach Abtragung des Penis in einem Zug und Unterbindung der Gefässe werden die beiden corpora cavernosa penis durch tiefgreifende, querliegende Katgutnähte derart vereinigt, dass die beiden Schnittflächen auf einander zu liegen kommen und die Tunica albuginea der beiden Schwellkörper sich vorn berührt. Darauf folgt das Anlegen einer zweiten, vertikalen Nahtreihe, welche die äussere Penishaut über dem vernähten Schwellkörperstumpf zusammenzieht. Die Urethra wird dann nach unten gespalten und ihre Schleimhaut durch radiär angeordnete Suturen mit der äusseren Haut vereinigt. Durch dieses Verfahren steht die Flächenblutung sofort und bei all den so behandelten Fällen war bloss eine einzige Nachblutung zu verzeichnen (s. u. 18. Fall), und zwar, wie sich nachträglich herausstellte, infolge der Lösung eines Katgutfadens. Es legte dieser letztere Misserfolg den Gedanken nahe, ob es nicht zweckmässig wäre, zur festeren Vereinigung der Wundflächen und zu besserem Schutz gegen Nachblutungen zu einzelnen der versenkten Nähte feinste, aber doch hinreichend starke Czerny'sche Seide zu verwenden, wie sie ja heute vielfach an Stelle des Katgut gebraucht wird.

Die Idee, in die Tiefe einer Wunde Nähte zu versenken und darüber die Wundränder zu verschliessen, rührt meines Wissens von Steele[3]) her. Zur Radikaloperation einer kongenitalen Inguinalhernie eines Knaben spaltete er ausgiebig den Bruchsack, legte die Pfeiler des Leistenkanales frei, frischte sie an und vereinigte sie dann mit zwei Katgutsuturen; den Bruchsack behandelte er nicht besonders. Aehn-

1) Volkmann, Sammlung klin. Vorträge. 1873.

2) König, Lehrbuch der spez. Chir. p. 595.

3) Steele, On operat. for the radic. cure of hernia. The Brit. med. journ. 1874. Nr. 7. Virchow-Hirsch's Jahresbericht 1874. II. p. 573.

lich verfuhr Schede[1]) bei einem eingeklemmten Netzbruche: ein faustgrosses Stück des Netzes wurde abgetragen und der Netzstumpf in der Bruchpforte festgenäht; die Wundränder des Bruchsackes vereinigte er mit der äusseren Haut. Noch weiter auf dem einmal betretenen Gebiet ging Czerny mit seiner „inneren Naht des Bruchsackhalses" in Fällen von kongenitalen Leistenbrüchen, bei denen eine Isolierung des Bruchsackes aus hier nicht näher zu erörternden Gründen nicht möglich ist und bei denen Kraske[2]) die Entfernung des gleichseitigen, fast stets atrophischen Hodens empfiehlt. Czerny[3]), welcher übrigens die Methode nicht bloss auf kongenitale Leistenbrüche beschränkt, spaltet den Bruchsack so tief als möglich, lässt mit zwei Pinzetten das Peritoneum aus dem queren Spalte des Bruchsackhalses möglichst energisch herausziehen und vernäht dann dasselbe mittelst Simon'scher Nadeln durch eine Kürschnernaht mit Katgut. Dieser inneren Naht fügt er dann noch die Naht der äusseren Bruchpforte hinzu, während der Bruchsack durch 1 ‰ Sublimat oder 3 % Karbolsäure und Drainage verödet wird. v. Nussbaum bedient sich ebenfalls nach Ausschneiden des Bruchsackes der versenkten Kürschnernaht. v. Wahl[4]) empfiehlt zur Obliteration des Bruchsackes die tiefe Steppnaht, welche die ganze Länge des Sackes bis gegen den Hoden hin einnimmt, während E. Hahn[5]) den gleichen Erfolg durch die versenkte Flächennaht herbeiführen will.

Doch nicht bloss bei der Behandlung der Leistenbrüche, sondern auch auf vielen anderen Gebieten der Operationstechnik hat sich die Etagennaht eingebürgert und gewinnt von Jahr zu Jahr immer mehr Bedeutung. Werth[6]) empfahl 1879 bei der Kolpor-

1) Schede, Zur Frage von der Radikaloperation der Unterleibsbrüche. Centralbl. f. Chir. 1877. Nr. 44.

2) Kraske, Ueber die Radikaloperation bei angeborenen Leistenbrüchen der Männer. Centralbl. f. Chir. 1882. Nr. 26 u. 1883. Nr. 1.

3) Czerny, Studien zur Radikalbehandlung der Hernien. Wiener med. Wochenschr. Nr. 21 bis 24. 1877. Czerny, Beiträge zur operativen Chir. Stuttg. 1878. Czerny, Die innere Naht des Bruchsackhalses bei der Radikaloperation d. Skrotalhernien. Centralbl. f. Chir. 1883. Nr. 4. Morse, Beitrag zur Kasuistik d. Hernien. Wiener med. Wochenschr. 1882. Nr. 15.

4) Israelsohn, Ueber Radikalop. d. Hernien unter antisept. Behandl. Dorpat 1880. S. 29.

5) E. Hahn, Verhandlungen der Berl. med. Gesellschaft vom 7. Nov. 1883. Berl. klin. Wochenschr. 1883. Nr. 48.

6) Werth, Ueber die Anwendung versenkter Katgutsuturen bei Operat. in der Scheide u. am Damm-Centralbl. f. Gyn. 1879. Nr. 23.

raphie ebenfalls eine tiefe Nahtreihe anzulegen und erst über dieser die Schleimhaut zu vereinigen: es wird dadurch das Ansammeln von Sekret in der Tiefe und bei festerem Anziehen eine Nachblutung (besonders bei tieferen Dammrissen) ziemlich sicher vermieden. Die Resultate, von denen Werth berichtet, waren sehr ermutigend. Hofmeier[1]), durch verschiedene Misserfolge in der Schröder'schen Klinik veranlasst, warnte allerdings vor diesem Verfahren, doch empfiehlt es Schröder selbst wieder, indem er bei Dammoperationen den Rat gibt, zu den versenkten Nähten Seide zu verwenden, die Wundränder dagegen durch eine fortlaufende Katgutnaht nicht allzufest zu vereinigen. Küster[2]), der unter 11 Kolporraphien nach der Werth'schen Methode 10mal die prima intentio erzielte, ist ein warmer Verteidiger der Etagennaht.

Noch vor der Anwendung derselben bei der Kolporraphie hatte schon Schröder[3]) bei seiner Behandlungsmethode des Uterusstumpfes, um Nachblutungen zu verhüten, das keilförmige Zuschneiden des Stumpfes und die Vereinigung der so erhaltenen beiden Lappen durch starke Katgutfäden empfohlen. Heute wird kaum mehr intraperitoneal operiert, ohne dass man nicht eine grössere oder kleinere Zahl Katgut- oder Seideligaturen und -Suturen in der Bauchhöhle versenkt zurücklässt.

Ein noch weiteres Feld eröffnet der Etagennaht die von Neuber[4]) neuerdings angegebene Amputationsmethode. Nach der Absetzung des Gliedes überdeckt er die Sägefläche des Knochens mit Periost, das er aus der Umgebung herbeizieht und über dem Stumpf vernäht; dann sucht er der Retraktion der durchtrennten Muskulatur durch tiefe Katgutnähte entgegenzuwirken und die Weichteile auf diese Art über dem Knochenstumpfe zu fixieren, und über all diesen in verschiedener Tiefe angelegten Nahtreihen verschliesst er die äussere Haut auf die gewöhnliche Weise.

Periostnaht, Muskelnaht, Sehnen-, Nerven-, ja selbst Knochennaht und die eine eigene Literatur für sich in Anspruch nehmende

1) Hofmeier, Zur Anwendung versenkter Katgutnähte bei den plast. Operat. an d. weibl. Genital. Berl. klin. Wochenschr. 1884. Nr. 1.

2) Küster, Ueber die Anwendung versenkter Nähte, insbesond. bei plast. Operationen. Archiv f. klin. Chir. 1885. Bd. XXXI. S. 126 ff.

3) Schröder, Ueber Myomotomie. Zeitschr. f. Geburtsh. u. Gynäkol. VIII. S. 141.

4) Neuber, Eine neue Amputationsmethode. Mitteilungen aus der chir. Klinik zu Kiel. Herausgegeben von F. Esmarch. Kiel 1883.

Darmnaht sind heute an der Tagesordnung. Neuber[1]) geht sogar noch weiter und dehnt sein Prinzip auch auf grössere Höhlen- und Flächenwunden aus. Die schon seiner neuen Amputationsmethode zu Grunde liegende Idee, womöglich alle Unebenheiten, alle Vertiefungen und Einbuchtungen des Operationsfeldes, in denen sich Sekret ansammeln könnte, das durch Drainröhren wieder beseitigt werden müsste, zu vermeiden und damit die Drainage selbst unnötig zu machen, ist auch bei seiner Behandlungsweise der Flächenwunden das leitende Prinzip. Durch festes Zusammenziehen durch Nähte wird Wundfläche an Wundfläche angelegt, und sind die Wandungen der Wunde zum Adaptieren zu starr und unnachgiebig, so wird die losgelöste Haut der Nachbarschaft in die Vertiefungen der Wunde hineingenäht, eventuell auch dort angenagelt (Lappenimplantation). Wenn aber Neuber sein Verfahren auch auf Resektionen ausgedehnt wissen will und wenn er z. B. bei Hüftgelenksresektion den Sägestumpf des Trochanter major in der angefrischten Gelenkpfanne befestigt, so protestieren Volkmann, König und Küster (l. c.) vielleicht nicht mit Unrecht gegen dieses Verfahren.

Auch Esmarch[2]) verwendet schon lange seiner eigenen Aussage nach die versenkten Nähte bei der Operation der Lippenspalten, kompleten Dammrisse, Blasenscheidenfisteln, Uranoplastik u. s. w., Küster bei narbigem Ektropium, Nussbaum[3]) zieht einen Leistenhoden in den Hodensack herunter und näht ihn hier fest. Bakó[4]) empfiehlt an Stelle der alten, das Peritoneum mitfassenden Bauchnaht von Spencer Wells bei Laparatomien die versenkte Naht des Peritoneums, kurz, es gibt nur wenig Organe und Körperregionen, an denen nicht in letzter Zeit die Etagennaht mit mehr oder weniger Glück versucht worden wäre. —

Ein Uebelstand, der bei allen Methoden der Penisamputation vorkommen kann, ist die nachfolgende narbige Verengerung der Harnröhrenmündung, die so hochgradig werden kann, dass der Urin nur tropfenweise und unter Schmerzen entleert wird,

1) Neuber, Vorschläge zur Beseitigung der Drainage f. alle frischen Wunden. Mitteilungen aus d. chir. Klinik zu Kiel. Herausgegeben von F Esmarch.

2) Küster, Ueber die Anwendung versenkter Nähte. Beilage z. Centralbl. f. Chir. 1884. Nr. 23. S. 19.

3) Israelsohn l. c.

4) A. Bakó, Ueber d. Nähte d. Bauchwand. Centralbl. f. Chir. 1883. Nr. 50.

abgesehen von der Gefahr einer komplizierenden Cystitis (cfr. Kasuistik 5. u. 13. Fall). Man legte deshalb früher Bongies, Kanülen und Katheter während des ganzen Wundverlaufs ein, ohne jedoch stets die Striktur verhüten zu können, da die Verengerung gewöhnlich erst Wochen, ja Monate nach der vollständigen Verheilung der Wunde einzutreten pflegt. Heute sucht man allgemein teils durch Modifikation der Amputationstechnik, teils durch plastische Operationen der Striktur vorzubeugen. Rizzoli[1]) schneidet in dieser Absicht die Harnröhre schief von hinten unten nach vorn oben durch, die Corpora cavernosa dagegen vertikal, so dass eine geringgradige, künstliche Hypospadie resultiert. Riccord spaltet nach Abtragung des Penis die Urethra oben und unten bis 1 cm weit nach hinten und vereinigt die beiden Schleimhautlappen mit der seitlichen Penishaut. Ein besseres von ihm angegebenes Verfahren besteht darin, dass er auf der unteren Seite des Penisstumpfes ein Vförmiges Stück Haut ausschneidet, die Urethra bis in den Winkel des V spaltet und die beiden Schleimhautläppchen mit den äusseren Hauträndern vernäht. Dieses Verfahren findet neben dem von Teale[2]) angegebenen mit am meisten Verwendung. Dieser schneidet einfach Urethra und äussere Haut in der unteren Mittellinie durch und vereinigt Schleimhaut und Penishaut durch einige Suturen. Die auf diese Weise entstehenden beiden eckigen Läppchen beseitigt Guyon[3]) durch sein „procédé en raquette."

Bruns legt nach oben und unten und nach den beiden Seiten je eine Naht an, um der Verengerung vorzubeugen, hat jedoch auch hierbei Misserfolge zu verzeichnen.

Demarquay[4]) trägt das Glied staffelförmig ab und zwar die Corpora cavernosa ca. 1 cm hinter dem Niveau des Urethra-Schnittes. Die letztere wird dann in der oberen und unteren Mittellinie bis zu den Schwellkörpern hin gespalten, und die so entstehenden seitlichen Läppchen werden rechts und links nach aussen vernäht.

Weiss[5]) bildet ähnlich wie Demarquay einen aus der Urethra, den Corpora cavernosa urethrae und der äusseren Haut be-

1) Louis Jullien, de l'amputation du Pénis. p. 37.

2) Teale, Note on amput. of the penis. Med. Times and Gaz. London 1859. p. 354.

3) Annal. des malad. desorg. gén.-urin. 1883. Nr. 13. p. 823.

4) Demarquay, Maladies chirurgicales du Pénis. p. 442 ff.

5) Weiss, Carcinoma penis. Aerztl. Bericht des allgem. Krankenhauses zu Prag. 1884. Nr. 196.

stehenden unteren Lappen, schlägt denselben dann so nach oben, dass die Wundfläche des Lappens die Schnittfläche der Schwellkörper deckt, vernäht die äussere Haut des Lappens mit der dorsalen Penishaut und eröffnet von unten resp. vorn die Urethra, wobei die Schleimhautnaht angelegt wird.

Obgleich bei Anwendung einer dieser Methoden die Gefahr der Harnröhrenverengerung sehr viel kleiner ist, bieten sie doch keinen absoluten Schutz dagegen, und es ist daher sehr zu empfehlen, den Patienten bei ihrer Entlassung ein kurzes Bougie mitzugeben, bei dessen ein- oder zweimaliger Anwendung in der Woche das durch die Operation geschaffene Urethrallumen erhalten bleibt. —

Hat die Wucherung des Carcinoms schon den ganzen Penis ergriffen, so wird seine Absetzung unmittelbar an der Symphyse oder die von Kaufmann passenderweise als „Exstirpatio penis" bezeichnete Totalentfernung der Penis-Schwellkörper notwendig.

Man umschneidet bei dieser eingreifenderen Operation nach Thiersch durch zwei Ovalschnitte die Wurzel des Penis, trennt im Verlaufe der Raphe das Skrotum in zwei Hälften (Czerny reichte bei Fall XII mit einem 2 cm langen Knopfloche an der Basis des Hodensackes aus) und präpariert den Penisstamm frei, indem man das Ligamentum suspensorium durchtrennt und die nunmehr zu Tage tretenden Art. dors. penis unter der Symphyse unterbindet. Die Ablösung der Bulbo-cavernosi vom Schambein geschieht scharf oder mit dem bei der Nähe des Knochens allerdings nicht ganz harmlosen Thermokauter. Die Urethra, welche jetzt allein noch den abgelösten Penis mit der Blase in Verbindung hält, wird durchtrennt, in der unteren Mittellinie ungefähr 2 cm weit nach hinten gespalten und die so entstehenden beiden Schleimhauträndер nach Verlängerung des Skrotalschnittes nach hinten mit der äusseren Haut des Perinäums vereinigt. Dieses Verfahren nach Thiersch hat neben dem Vorteil der radikaleren Operation auch noch das für sich, dass den lästigen Ekzemen, welche bei der Amputatio penis an der Symphyse auf der Vorderfläche des Skrotums durch das Herablaufen des Harnes entstehen und trotz der Anwendung des Harnrohres (Thaut) oder des Milchglasspekulums (v. Volkmann) nicht immer verhütet werden können, dadurch vorgebeugt wird. Die anderthalbdutzend auf diese Weise bisher behandelten Fälle sind in ihrem relativ günstigen Verlaufe recht ermutigend, und auch unser Patient war nach 20 Monaten, wo er einer kapillären Bronchitis erlag, noch vollständig recidivfrei.

2. Amputatio penis galvanocaustica.

Sie vereint in sich das Prinzip des Glüheisens mit dem der Abquetschung und wurde zuerst von Middeldorpf in seiner Brochüre „die Galvanokaustik" 1854 bekannt gemacht. Bardeleben[1]) operierte als erster genau nach dieser Methode 1855 zweimal, und in den nächsten Jahren fand dieselbe fast überall rasch Anklang, so dass Ressel[2]) 1863 schon über 33 Fälle von galvanokaustischer Abtragung des Gliedes berichten konnte. Auch Zielevicz[3]) tritt als eifriger Verfechter des Middeldorpf'schen Verfahrens auf und stellt es, wie auch Bardeleben, Bruns[4]), Kaufmann u. A. über alle anderen Operationsmethoden.

Die Ausführung selbst ist eine ziemlich einfache: die galvanokaustische Schneideschlinge wird seitlich angelegt, der Platindraht durch ein Middeldorpf'sches Element bis zum Rotglühen gebracht und dann langsam angezogen. Die Absetzung des Gliedes kann in 5 Minuten vollendet sein. Der Draht darf dabei nicht bis zum Weissglühen erhitzt werden, weil man dann zu rasch durchschneidet, keinen genügend tiefen Schorf erhält und deshalb die Blutung nicht sicher in der Hand hat. Ebenso legt Kaufmann besonderen Wert darauf, dass die Schlinge vor dem Erglühen stark angezogen wird, weil ihre Wirkung auf die Blutstillung im blutleeren Gewebe eine vollkommenere ist. Das vorherige Einlegen eines Katheters, das Middeldorpf, Hüter u. a. m. für absolut geboten halten, wird von den meisten Operateuren heutzutage unterlassen. Dagegen wird es sich empfehlen, auch hier vor der Operation die Esmarch'sche Schlinge der Vorsicht halber anzulegen und trotzdem blutende Gefässe zu unterbinden.

Eine grössere Beliebtheit wird sich die Amputation des Penis mittelst des Thermokauters in der Privatpraxis erwerben, wo ohne Assistenz die blutige Methode nicht leicht ausführbar und bei der Schwierigkeit des Transportes des Middeldorpf-

1) Ulrich, Novae methodi membr. viril. amputandi exempla dua. Greifswald 1856. Goedel, De methodo galvanocaust. eiusque usu in clinico. Gryphiswald 1860.

2) Ressel, Ueber die Amput. des Penis mit der galvanokaust. Methode. (Arch. général. de méd. Vol. I. p. 544)

3) Zielevicz, Ueber die Amput. des Penis mit der galvanokaustischen Schneideschl. Arch. f. klin Chir. 1871. Bd. XII.

4) C. Schirmer, Ueber die Amputat. des Penis bei Epithelkrebs. München 1880.

schen Apparates auch die galvanokaustische Schneideschlinge nicht gut verwendbar ist. Auch der Thermokauter soll nie stärker als bis zum Rotglühen erhitzt werden und successive die äussere Haut in der ganzen Peripherie, dann die Schwellkörper und zuletzt die Urethra durchtrennen. Die bisher bekannten Resultate der Thermokauteramputation lauten sämtlich günstig (Kaufmann l. c. p. 288).

3. Amputatio penis mittelst des Ecraseurs.

Sie wurde von Chassaignac zuerst angegeben und ausgeführt, hat jedoch, abgesehen von einzelnen sie mit besonderer Vorliebe kultivierenden Operateuren (Billroth, Busch, von Langenbeck) eine allgemeinere Verbreiterung nicht gefunden.

Chassaignac führte eine möglichst dicke, elastische Sonde in die Blase ein, befestigte dieselbe mittelst einer das Glied in seiner ganzen Dicke durchbohrenden Nadel und quetschte dann langsam Glied samt Sonde in entsprechendem Abstande von dem Tumor ab. Das Zurückweichen der Schwellkörper und die Verengerung der Harnröhre sollen durch das Einlegen der Sonde vermieden werden. Das Abquetschen muss, um auch die Blutung vollständig zu verhindern, möglichst langsam vorgenommen werden, und auch Billroth rät, die Kette des Instrumentes höchstens alle 20 Sekunden um einen Ruck anzuziehen.

Das Einführen eines Bongies oder Katheters vor der Amputation wird meines Wissens heute — wenigstens im grossen und ganzen — nicht mehr für notwendig gehalten, im übrigen die Chassaignac'sche Methode selbst in den letzten Jahren, den neuesten Berichten nach zu urteilen, nur noch ganz vereinzelt angewandt.

Sie hat gegenüber der Amputation mittelst des Messers mit der galvanokaustischen Schneideschlinge verschiedene Nachteile gemein; so den sich länger hinziehenden Heilungsprozess, indem die Vernarbung bloss durch Abstossung des gequetschten resp. verschorften Randes und nachherige Granulationsbildung möglich ist. Dass dabei eine Einwanderung von infizierenden Agentien in die Wunde leicht möglich ist, welche bloss durch ein Fettläppchen bedeckt ist und durch den beim Urinieren durchsickernden Harn zu Wundkomplikationen disponiert, scheint ziemlich naheliegend.

Es stimmt damit auch die relativ hohe Mortalität durch Pyämie, welche besonders bei der galvanokaustischen Methode, in der Middeldorpf und Sedillot einen vollkommenen Schutz gegen Wundinfektion

gefunden zu haben glaubten, zu verzeichnen ist. So verlor V. Bruns[1]) unter 17 Operierten 2, Fischer[2]) unter drei 1 und Zielevicz (l. c.) unter fünfzig 8 allein an Pyämie, so dass Kaufmann für die galvanokaustische Methode eine Mortalität von 13,7 Proz. berechnet. Einen günstigeren Eindruck machen die nach anderen Methoden operierten Fälle in statistischer Hinsicht, so weit sie die Mortalität betrifft. 17 von Billroth und 5 von Czerny mittelst des Ekraseurs operierte Patienten genasen sämtlich. Auch Kaufmann verzeichnet bei 22 Operationen nach Chassaignac keinen Todesfall und berechnet aus 28 Messeroperationen für diese Methode eine Mortalität von 3,8 Proz.

Dazu kommt die gerade bei den unblutigen Amputationsmethoden relativ häufige Harnröhrenstriktur (nach unserer Statistik bei 5 Ekraseuramputationen 2mal) die gewöhnlich eine zweite oder doch plastische Operation notwendig macht. Ferner sind bei ihnen Blutungen während und nach der Operation gar nicht selten, so dass z. B. Jäger (l. c.) bei 17 galvanokaustisch behandelten Fällen von 6 Blutungen berichtet. Auch kann man bei der verschorften resp. gequetschten Wundfläche nie genau unterscheiden, ob man noch im Kranken oder schon im Gesunden operiert, und der Rat Jägers, durch sorgfältige vorherige Abtastung des Gliedes die Grenze zwischen Gesundem und Krankem zu bestimmen, kann zu mancherlei Täuschungen Anlass geben.

Diese Missstände können durch die Messeramputation wenn auch nicht ganz, so doch weit sicherer, als bei den unblutigen Methoden vermieden werden. Die Gefahr der Pyämie ist bei streng aseptischer Wundbehandlung eine ausserordentlich geringe, zumal wenn man durch das Einlegen eines Verweilkatheters die ersten zwei oder drei Tage jede Berührung des Harnes mit der Wunde verhütet. Die Blutung während der Operation ist bei der Anwendung des Esmarch'schen Schlauches gleich Null und die meist durch die reflektorischen Erektionen hervorgerufenen Nachblutungen werden ebenfalls, besonders bei Verwertung der tiefen Naht seltener vorkommen, jedenfalls aber nicht häufiger als nach den unblutigen Amputationen. Der Striktur kann schon bei der Operation selbst durch Schaffung eines genügend weiten Lumens der Harnröhre für alle Zeit vorgebeugt werden.

Dass die Anwendung der galvanokaustischen Schlinge das einfachste und kürzeste Verfahren zur Abtragung des Glides ist, liegt

1) Jäger l. c.
2) Zielevicz l. c. (Nachtrag von Fischer).

ausser allem Zweifel, dass diese Methode aber bezüglich der Mortalität und des schliesslichen Erfolges noch zu wünschen übrig lässt, sicher aber im Punkte der Wundkomplikationen der Messeroperation nachsteht, geht aus der betreffenden Statistik hervor. Jedenfalls wirft sich aber einem unwillkürlich die Frage auf, was vorzuziehen ist, ein eleganter und rascher Verlauf der Operation, aber mit grösserer Gefahr der Pyämie (und der Striktur), oder bei der Messeroperation ein vielleicht möglicher, aber nie bedenklicher Blutverlust, jedoch weit bessere Chancen auf Genesung. —

Wenden wir uns nunmehr einigen statistischen Betrachtungen zu, wie sie sich aus einem Materiale von 18 in den letzten 10 Jahren in der hiesigen Klinik beobachteten Fällen ergeben.

Was zuerst das Lebensalter anlangt, in welchem die bösartige Neubildung zur Entwickelung kam, so weist nach unserer Statistik die Zeit jenseits des 50. Jahres die grössere Zahl der Erkrankungen auf (in 13 Fällen); das 85. Lebensjahr bildet nach oben, das 29. nach unten die äusserste Grenze. Es stimmt dieses Ergebnis mit den Angaben Demarquay's und Kaufmann's überein, und ist demnach das Peniscarcinom eine besonders das höhere Alter mit Vorliebe befallende Erkrankung.

Aetiologisch konnten wir eine vorausgegangene luetische Infektion, der Demarquay einen nicht unwichtigen Einfluss auf Peniskrebs zuschreibt, in keinem unserer Fälle nachweisen. (Demarquay urteilt allerdings nach französischen Verhältnissen, wo Lues häufiger vorkommt als bei uns und deshalb auch ein wohl zufälliges Zusammentreffen von Lues und Carcinoma penis einigemal beobachtet sein mag).

Mit Recht hat von jeher die Phimose als hauptsächlichstes ätiologisches Moment gegolten. Demarquay fand bei 59 Fällen 42mal Phinose, Kaufmann bei 158 Fällen allerdings bloss 28mal, und wir erhalten von 15 Patienten 11mal die Versicherung, dass eine Vorhautverengerung bestanden habe. Einmal (XV) war die Phimose wie in den von Travers[1]), V. Bruns und Billroth bekannten Fällen operativ beseitigt worden, ohne dass dadurch auch der Patient von seiner Krebsdiathese befreit worden wäre. Juden,

1) Travers, Observation on the local diseases termed malignant. Med. Chir. Transact. vol. XVII. London 1832. p. 336.

welche nach Travers (l. c.) gegen Peniscarcinom infolge des religiösen Ritus der Circumcision immun sein sollen, finden sich auch in unserer Kasuistik nicht vertreten.

Besondere Beachtung verdienen in ätiologischer Beziehung die Fälle 10 und 16, von denen wiederum der erste erhöhtes Interesse dadurch gewinnt, das die bösartige Neubildung bei einem erst 26-jährigen Manne an der Stelle einer durch eine frühere Verletzung zugezogenen und neuerdings durch abermalige Gewalteinwirkung wieder aufgeplatzten Präputialnarbe sich zu entwickeln anfieng. (Näheres siehe Kasuistik.) Es stimmt dieser Fall ziemlich genau mit einem anderen überein, welcher in der v. Langenbeck'schen Klinik beobachtet und durch Krönlein[1]) bekannt gemacht wurde. Der zweite Patient (16. Fall) führt sein Leiden auf eine Hautabschürfung der Eichel zurück, indem der Substanzverlust durch weitergreifende Wucherungen, verbunden mit Eiterung und Blutungen einen bösartigen Charakter annahm. Im 11. Falle ist der Patient geneigt, seiner kurz vorher an Uteruscarcinom verstorbenen Frau einen gewissen Einfluss auf die Entstehung seines Peniskrebses zuzuschreiben. Wir berühren damit die in den letzten Jahren des öfteren angeregte Frage der Kontagiosität der Carcinome, neigen jedoch zu der Ansicht, dass das seltene Vorkommen der Koinzidenz von Penis- mit Uteruscarcinom — Bruce[2]) beobachtete einen Fall, Demarquay bei 134 Peniskrebsen ebenfalls einen, Kaufmann bei 158 keinen — bisher zur Klärung der in Rede stehenden Frage noch wenig beizutragen vermochte[3]).

In zwei weiteren Fällen (3 und 14) scheint sich das Carcinom auf der Basis chronisch entzündlicher und zu papillomatösen Wucherungen hinneigender Prozesse entwickelt zu haben. Im übrigen wird angegeben, dass die Neubildung 3mal von kleinen Knötchen oder Wärzchen ihren Anfang nahm, 10mal dagegen von vornherein als eiterndes, mehr oder weniger rasch wachsendes Geschwür auftrat.

Während im Allgemeinen in Bezug auf Recidive, Metastasen und Generalisation der Peniskrebs mit die beste Prognose aller Krebsgeschwülste bietet, werden die Chancen auf Radikalheilung bei

1) Krönlein, Bericht über die v. Langenbeck'sche Klinik. Arch. f. klin. Chir. 1877. Bd. XXI. S. 225.

2) A. Bruce, Epithel. of the penis. Transact. of the pathol. Soc. Vol. XIX. p. 288.

3) Näheres über unseren Fall cfr. Tross, Beiträge zur Frage über die Uebertragbarkeit der Carcinome. Diss. Heidelberg 1887. p. 25. ff.

Ergriffensein der Leistendrüsen ungleich ungünstiger. Nach unserer Statistik waren nachweislich die Inguinaldrüsen in 10 Fällen beiderseits vergrössert oder induriert, 4mal bloss links, 4mal scheinbar beiderseits normal. Die genaue mikroskopische Untersuchung konnte bei den geschwollenen Drüsen der Fälle 12 und 17 krebsige Veränderungen nicht konstatieren. Es wären dieselben also ein weiterer Beitrag zu den 6 von A. Smith[1]), Demarquay (l. c.), Schirmer (l. c.) und Winiwarter[2]) beschriebenen Fällen, wobei letzterer geneigt ist, die Schwellung einer einfachen entzündlichen Reizung der Drüsen zuzuschreiben.

Umgekehrt erkrankte ein Patient (8. Fall), dessen Leistendrüsen zur Zeit der Operation als intakt befunden und deshalb nicht entfernt wurden, bald nach derselben an doppelseitigen Recidiven, denen er nach 2 Jahren erlag. Es stützt dieses Vorkommnis die so bedeutsame und wertvolle Beobachtung Gussenbauer's[3]), welcher durch die mikroskopische Untersuchung, speziell auch beim Peniscarcinom in 9 Fällen, nachwies, dass in scheinbar vollständig gesunden Lymphdrüsen doch schon metastatische, krebsige Einlagerungen sich befinden können, und dass es deshalb Pflicht eines jeden Operateurs ist, wie auf die Mammaamputation die Ausräumung der Achselhöhle, so auch auf jede Penisamputation die Entfernung wenigstens der oberflächlichen beiderseitigen Leistendrüsen folgen zu lassen.

Recidive traten nach der Operation bei 9 von 17 hierbei zu verwertenden Fällen auf; im übrigen sind von den hier — zum Teil zweimal Operierten — einer 9, einer 6, zwei 3 und fünf 2 Jahre bis jetzt recidivfrei oder bis zu dem an einer anderen Krankheit erfolgten Tod recidivfrei gewesen.

Bei zwei Patienten, die vor 10 und 8 Monaten operiert wurden, besteht gegenwärtig ein Recidiv. Ihrem Krebsleiden sind von den Operierten 4 erlegen, und zwar nach den Angaben der betreffenden Aerzte 3 an Marasmus und einer „an Verblutung aus der Schenkelschlagader". Ein fünfter (Fall 7) starb, ohne operiert worden zu sein, in der hiesigen Klinik an Metastasenbildung und Krebskachexie. Der von Herrn Geh.-Rat J. Arnold herrührende Sektionsbericht

1) Kaufmann l. c.

2) v. Winiwarter, Beitr. zur Statistik der Carcinome. Stuttg. 1878. p 264 ff.

3) E. Gussenbauer, Ueber die Entwickelung der sekund. Lymphdrüsengeschwülste. Prager Zeitschr. f. Heilkunde 1881. Bd. II. p. 17 ff.

über diesen Patienten ist deshalb um so wertvoller, als Metastasenbildung bei Peniskrebs zu den Seltenheiten gehört — bisher sind bloss 6 Fälle bekannt (Kaufmann l. c.) — und speziell in unserem Falle durch das beiderseitige Hineinwuchern der Geschwulstmasse in die Schenkelvenen der Weg gezeigt wird, auf dem sich die Generalisation gerade des Peniskrebses vollzieht.

Anhang. Kasuistik [1]).

1. P. Binder, 75 J. alt. Carcinoma penis. Operiert 14. VI. 1877. Früher stets gesund, nie angesteckt, keine Phimose. Bemerkte vor ¼ Jahr die Entwickelung einer Geschwulst vorn am Gliede. Dieselbe schmerzte spontan, noch mehr beim Wasserlassen. Vorhaut in den letzten Tagen verengt. Beiderseits geschwollene Leistendrüsen.

Amput. penis mittelst Ekraseurs. Entfernung der beiderseitigen Leistendrüsen. Keine Nachblutung. Genesung.

Nachtrag [2]). Patient starb einige Wochen nach der Operation „an Recidiven und Marasmus." —

2. M. Fuchs, 73 J., Carcinoma penis. Der nie inficierte, dagegen seit seiner Jugend an Phimose leidende Patient bemerkte vor einem halben Jahr auf der Oberfläche der Eichel eine kleine Anschwellung, die trotz verschiedenartigster Behandlung sich vergrösserte. Jetzt ist die ganze Eichel in einen stark taubeneigrossen, höckerigen Tumor umgewandelt. Schmerzen bloss Nachts. Leistendrüsen frei.

30. V. 79. Amput. mittelst Ekraseurs. Keine Nachblutung. Genesung.

Nachtrag. Patient lebt und ist gesund, bedient sich jedoch beim Urinieren des Katheters. —

3. J. Volkart, 58 J., Carcinoma penis. Patient, früher nie angesteckt und nie mit Phimose behaftet, gibt an, schon seit ca. 20 Jahren öfter Schrunden, Wärzchen und Pocken an der Eichel gehabt und jeweils nach ärztlichen Vorschriften beseitigt zu haben. Aus solchen Pocken entwickelte sich seit 2 Jahren langsam fortschreitend die jetzige Geschwulst, welche die ganze Eichel in Taubeneigrösse einnimmt und die ganze Urethra entlang nachzuweisen ist. Leichte Schmerzen beim Urinieren. Beiderseitige Leistendrüsenschwellung.

16. II. 81. Amput. penis mittelst Ekraseurs der Peniswurzel, 5malige unbedeutende Nachblutung. Genesung.

1) Die Daten sind den Krankenjournalen der Heidelberger chir. Klinik entnommen; die weitere Ergänzung wurde mir durch das freundliche Entgegenkommen der an Ort und Stelle ansässigen Herren Kollegen ermöglicht.

2) Die „Nachträge" datieren aus der zweiten Hälfte des März 1888.

Nachtrag. Patient starb 6 Jahre nach der Operation an Phthisis pulmonum; es bestand nie ein Recidiv. —

4. J. Winterheimer, 52 J., Carcinoma penis. Patient hatte nie Phimose, war nie inficiert. Seit 4 Jahren entwickelte sich, angeblich aus einem Knötchen auf der Eichel, eine Geschwulst, die jetzt den ganzen Penis einnimmt und 20 cm im Umfange, 8 cm im Durchmesser misst. Geschwulst stark zerklüftet, leicht blutend, wenig secernierend, unter dem Schambogen verschiebbar; beiderseitige Leistendrüsenschwellung.

16. III. 81. Amput. penis an der Wurzel mittelst des Messers. Entfernung der beiderseitigen Leistendrüsen. Keine Nachblutung. Genesung.

Nachtrag. Patient starb am 31. Jan. 83 an „Dyscrasia carcinomatosa, nachdem sich schon anfangs des Jahres 1882 Recidive an der Narbe des amputierten Gliedes und an den Narben der ausgeschälten Leistendrüsen eingestellt hatten.“ —

5. E. Lejeune, 85 J., Carcinoma penis et gland. inguinal. sin. Anamnese unvollständig. Seit einem Jahre hartes, langsam weitergreifendes Geschwür auf der linken Eichelhälfte. Sehr starke Infiltration der linksseitigen Leistendrüsen.

Amput. glandis (19. VII. 81) mittelst Ekraseurs und Entfernung der linksseitigen Leistendrüsen. Einmalige leichte Nachblutung. Genesung. Nach 14 Tagen sehr starke Striktur der Harnröhrenmündung, die durch Bongies ziemlich gewaltsam gebessert wird.

8. XII. 81 erscheint Patient wieder mit einem Recidive, das in Form von beiderseitigen, stark geschwollenen und mit der Unterlage fest verwachsenen Drüsenpaketen auftritt. Penis selbst frei.

Da die Schenkelgefässe rings von Geschwulstmassen umwachsen sind, wird nur ein Teil der Drüsen entfernt.

Nachtrag. Patient starb 1/4 Jahr nach der letzten Operation „an Altersschwäche, Marasmus carcinomatosus und allgemeinem Anasarca.“ —

6. J. Nonnenmacher, 53 J., Epithelioma praeputii. Patient, nie angesteckt, dagegen mit kongenitaler Phimose behaftet, bemerkte vor sechs Wochen an der Vorhaut ein kleines, eiterndes, langsam grösser werdendes Wärzchen. Zur Zeit der Operation ein kirschkerngrosses, zerklüftetes, eiterndes Geschwür an der Umschlagstelle der Haut und Schleimhaut. Linksseitige Leistendrüsenschwellung.

3. III. 84. Circumcision des ganzen Präputiums; Entfernung der beiderseitigen Leistendrüsen. Genesung.

Seit Herbst 1885 beginnt wiederum von einem Knötchen ausgehend auf der linken Seite der Eichel eine Geschwulstwucherung, die bis gegen das Frenulum unter und den Sulcus coronar. seitlich sich erstreckt. Geschwür buchtig, derb anzufühlen, leicht blutend. Leistendrüsen rechts vergrössert.

11. I. 86. Amput. penis mittelst des Messers (Esmarch'sche

Schlauchkompression); Entfernung der beiderseitigen Leistendrüsen, die sich übrigens nach der mikroskopischen Untersuchung als nicht carcinomatös verändert erweisen. Keine Nachblutung. Genesung.

Nachtrag. Patient ist vollkommen rüstig und ohne Recidiv. —

7. C. Keil, 36 J., Carcinoma penis, carcinomatöse Geschwüre in beiden Inguinalgegenden. Marasmus. Anamnese infolge der Benommenheit des Patienten sehr unvollkommen. Da derselbe schon in den ersten Tagen seines Aufenthaltes im Krankenhause an Cachexia carcinomatosa und Krebsmetastasen starb, folge hier der interessante Sektionsbericht, soweit er für uns von Wichtigkeit ist:

. . . An Stelle des Penis ein 2 cm langer, eiternder Stumpf, in den beiden Leistenbeugen grössere Substanzverluste, sehr tief, links mehr als rechts. Auf dem Grunde beider Geschwüre münden Fistelgänge, aus denen eiterige Massen bei Druck auf die Bauchdecken sich entleeren. Dekubitus. Aeusserste Abzehrung.

Das grosse Netz zeigt sehr ausgedehnte Verwachsungen mit der Bauchwand und finden sich in ihm und der Bauchwand vereinzelte grössere und kleinere markige Knoten. Mesenterialdrüsen vergrössert. Das S. Romanum zeigt sehr ausgedehnte Verwachsungen mit der hinteren Blasenwand. Auch in dieser zahlreiche, markige Knoten. Ueber dem Scheitel der Blase, etwas nach links, eine Geschwulstmasse von Wallnussgrösse, im Zentrum erweicht. Auch der unterste Teil des Ileums ist mit der Bauchwand fest verwachsen. An derselben Stelle, d. h. 4 cm über dem rechten Poupart'schen Bande, findet sich eine markige Infiltration des peritonealen Ueberzugs der Bauchwand. An derselben Stelle findet sich eine eigrosse Höhle, die in der Bauchwand gelegen, durch den früher beschriebenen Fistelgang in der Richtung gegen den Substanzverlust sich eröffnet. Die ganze Wand markig infiltriert, das Ileum an der Stelle abgeknickt, sonst normal.

Die mittelgrosse Leber ist vorn mit zahlreichen grösseren und kleineren markigen Geschwülsten bedeckt; auch auf der Schnittfläche vereinzelte Knötchen. Sonst das Gewebe blutreich und normal. . . .

Auf der linken Seite erstreckt sich eine markige Infiltration vom Poupart'schen Bande aus 1) in der Richtung nach oben, namentlich dem Iliacus folgend; 2) gegen das kleine Becken; A. u. V. iliaca sind vollständig von Geschwulstmassen umwachsen. Bei der Arterie die Intima intakt, bei der Vene ist die Geschwulstmasse ins Lumen durchgebrochen und die Wand mit solcher infiltriert, das Lumen aber nicht vollständig verschlossen. 3) Dehnt sich die markige Infiltration unterhalb des Poupart'schen Bandes aus. Auch hier sind die Gefässe umwachsen, zeigen dieselben Veränderungen wie oben.

Auch rechterseits findet sich solche markige Infiltration oberhalb und unterhalb des Poupart'schen Bandes. Arterie frei, dagegen ist die Geschwulstmasse in das Venenlumen durchgebrochen, ohne jedoch dasselbe vollständig zu verschliessen.

Blase sehr stark ausgedehnt, Wand dick, Schleimhaut gerötet.

Pars membranacea und prostatica zeigen nichts Besonderes; dagegen sind die Reste der Schwellkörper markig infiltriert.

Anatomische Diagnose. Primäres Carcinom des Penis, kontinuierlich fortgesetzt auf die Inguinaldrüsen, Vereiterung derselben, metastatische Carcinome des Peritoneums und der Leber. Schluckpneumonie der unteren Lappen, chron. Brochitis. Bronchopneumonie. —

8. P. Bienefeld, 45 J., Carcinoma penis. Der stets gesunde, seit seiner Jugend mit Phimose behaftete Patient bemerkt seit einigen Wochen eiterigen Ausfluss aus der verengten Vorhautöffnung. Die Phimose, durch den behandelnden Arzt gespalten, lässt ein schmieriges, auf dem inneren Blatt der Vorhaut beginnendes und über den Sulcus coronarius hinaus auf die Eichel weitergreifendes Geschwür mit harter Basis zu Tage treten. In letzter Zeit viel Schmerzen, besonders beim Urinieren. Leistendrüsen frei.

22. IX. 84. Amput. penis mittelst des Messers. Keine Nachblutung. Genesung.

Nachtrag. Patient starb 6. VI. 87 „an Krebs der Leistendrüsen und infolge davon an Verblutung der Schenkelschlagader.“ —

9. B. Basing, 61 J., Carcinoma penis et gland. inguin. Vor einem halben Jahre bemerkte der nie angesteckte, auch nie mit Phimose behaftete Patient ein bohnengrosses Geschwür am äusseren Blatte der Vorhaut, das sich rasch vergrösserte und jetzt bis zu einer faustgrossen, die vorderen $^2/_3$ des Penis einnehmenden blumenkohlartigen Geschwulstmasse angewachsen ist. Dieselbe ist stark zerklüftet, höckerig, mit schmierigem Sekret bedeckt, wenig druckempfindlich. Leistendrüsen beiderseits geschwollen.

5. II. 85. Amput. penis mittelst des Messers. Entfernung der geschwollenen Drüsenpakete. Keine Nachblutung. Genesung.

Nachtrag. Patient lebt und ist recidivfrei. —

10. S. Spies, 29 J., Epithelioma penis. Patient stets gesund, jedoch mit angeborener Phimose behaftet, zog sich in seinem 14. Lebensjahr beim Herabgleiten von einem Baum eine kleine Risswunde der Vorhaut zu, welche in einigen Tagen heilte. Vor 3 Jahren — in seinem 26. Lebensjahre — erhielt er von einem Pferde einen Hufschlag auf das Glied, wobei die alte Narbe aufsprang und von da an nicht mehr Heilungstendenz zeigte, sondern weiter wucherte in Form eines harten, eiternden, nach und nach den ganzen vorderen Präputialrand ringsherum einnehmenden Geschwüres. Auf der Eichel selbst präsentieren sich nach Spaltung des Vorhautsackes mehrere teils papillomatös wuchernde, teils eiterig zerfallende linsengrosse erkrankte Partien. Leistendrüsen beiderseits verhärtet.

8. IV. 85. Amput. penis mittelst des Messers. Versenkte Katgutnaht der Schwellkörper. Exstirpation der beiderseitigen Leistendrüsen. Keine Nachblutung. Genesung.

Nachtrag. Der blühend aussehende junge Mann stellte sich mir vor einigen Tagen vor. Er ist vollkommen recidivfrei und ist trotz seines bloss 2 cm langen Penisstummels in den letzten 3 Jahren dreimal Vater geworden. Seine Frau ist übrigens gesund [1]).

11. A. Butschbacher, 67 J., Carcinoma penis. Patient, nie angesteckt, auch nie mit Phimose behaftet, will seit 10 Jahren, seit welcher Zeit auch seine Frau an Gebärmutterkrebs leidet, eine allmähliche Verengerung der Vorhaut bemerkt haben, wozu vor ca. 3 Jahren eine Verhärtung des vorderen Endes derselben kam. Beim Zurückziehen des Präputiums wird auf der Unterfläche der Eichel rechts und links vom Frenulum eine derb anzufühlende, eiternde Infiltration von ca. Kirschkerngrösse sichtbar. Inguinaldrüsen links induriert.

10. II. 86. Amput. penis mittelst des Messers. Exstirpation der Leistendrüsen. Keine Nachblutung. Genesung.

Nachtrag. Patient ist vollkommen recidivfrei.

12. J. Obermann, 54 J., Carcinoma penis et. gland. inguinal. Die Anamnese bietet bloss insoweit für uns Interesse, als Patient — ob Lues oder Phimose da war, ist unbekannt — vor 7 Monaten ein kleines Knötchen aussen an der Vorhaut bemerkt, das trotz Aetzens rasch bis fast zu Hühnereigrösse anwuchs, die ganze vordere Hälfte des Gliedes einnahm und jetzt eine geschwürige, höckerige, wenig schmerzende Blumenkohlgeschwulst mit seitlicher Ausmündung der Harnröhre darstellt. Die Umgebung der Urethra ist bis gegen die Symphyse hin härter anzufühlen. Beiderseitige Leistendrüsenschwellung.

30. III. 86. Amput. penis mittelst des Messers. Tiefe Naht der Schwellkörper. Exstirpation der Leistendrüsen. Keine Nachblutung. Genesung.

28. V. 86. Patient stellt sich wieder vor mit einem haselnussgrossen Recidiv in der Penisnarbe und in der rechten Schenkelbeuge.

Exstirpatio penis und Vernähung des Urethrastumpfes in das Perinäum. Exstirpation der Lymphdrüsen, die sich übrigens mikroskopisch als nicht carcinomatös verändert erweisen. Fieberlose Heilung ohne Nachblutung.

Nachtrag. Patient starb „frei von jedem Recidiv am 30. I. 88 an Bronchitis capillaris." —

13. J. Fischer, 51 J., Carcinoma penis. Patient, früher nie infiziert, dagegen mit kongenitaler Phimose behaftet, bemerkte vor ¼ Jahr an seiner Vorhaut ein schmerzhaftes, eiterndes Geschwür, das vom behandelnden Arzte ausgeschnitten und geätzt wurde. In der Narbe entstand ein Recidiv, das in Gestalt eines schmierigen Geschwüres sich auf den

1) Der Kranke trat im November 1888 mit linksseitigem Inguinaldrüsen-Recidiv in die Klinik ein.

Rest der dorsalen Vorhaut und die obere, hintere Eichelfläche ausbreitete. Wenig Schmerzen, linksseitige Leistendrüsenschwellung.

20. VI. 86. Amput. penis mittelst des Ekraseurs. Entfernung des linksseitigen Drüsenpakets. Keine Nachblutung. Genesung.

Nachtrag. Es stellte sich bei dem Patienten die nächsten Monate nach der Operation ein fast völliger, narbiger Verschluss der Urethra ein mit schwerer komplizierender Cystitis. Durch die Spaltung der Harnröhre nach unten waren beide Uebel rasch beseitigt. Patient ist jetzt vollkommen recidivfrei und gesund. —

14. J. Bechdolf, 69 J., Epithelioma penis. Der nie infizierte Patient leidet seit seiner Jugend an hochgradiger Phimose. Seit etwa 20 Jahren traten bei ihm von Zeit zu Zeit bis haselnussgrosse Gewächse an Vorhaut und Eichel auf, die teils durch ärztliche Eingriffe, teils durch eigene Manipulationen entfernt wurden. Aus dem letzten solcher Gewächse entwickelte sich trotz aller möglichen Gegenmittel die jetzige Geschwulst. Dieselbe ist hühnereigross, höckerig, wenig schmerzhaft und nimmt die ganze Eichel ein. Das Präputium ist zum grösseren Teile durch eiterigen Zerfall geschwunden. Leistendrüsen intakt.

15. VII. 86. Amput. penis mittelst des Messers. Fieberlose Heilung ohne Nachblutung.

Nachtrag. Patient ist gesund und recidivfrei. —

15. J. Cleres, 67 J., Carcinoma penis. Der nie infizierte Patient liess sich in seinem 22. Jahre wegen hochgradiger Phimose operieren. Seit etwa 8 Wochen bemerkte er ein Dickerwerden der Eichel, so dass das Präputium nicht mehr über derselben verschiebbar ist. Starke Druckempfindlichkeit und längeres Harnträufeln nach dem Urinieren. Gegenwärtig ist die Eichel stark verdickt und fühlt sich hart an; die Haut des Präputiums ist mit der vordersten Spitze der glans penis fest verwachsen. Beiderseitige Leistendrüsenschwellung.

24. V. 87. Amput. penis mittelst des Messers. Exstirpation der Leistendrüsen. In der ersten Nacht starke Nachblutung, jedoch ohne nachteilige Folgen für den Patienten. Im übrigen normale Heilung.

Nachtrag. Es besteht zur Zeit ein Recidiv an den linksseitigen Leistendrüsen und schmerzhaftes Oedem des linken Beines. —

16. 22. VIII. 87. F. Orth, 41 J., Carcinoma glaudis penis. Der nie angesteckte, aber seit seiner Jugend mit Phimose behaftete Patient führt sein Leiden auf eine Hautabschürfung der Eichel zurück, die er sich beim Holzabladen durch ein auf seine Genitalien fallendes Holzstück vor $^3/_4$ Jahren zugezogen hat. Die offene Stelle an der Eichel fing sofort nach der Verletzung an zu wuchern, stark zu eitern, öfter zu bluten, und zeigte trotz Spaltung der Vorhaut und anderweitiger ärztlicher Behandlung keine Tendenz zur Heilung.

Gegenwärtig besteht auf der linken Seite der Eichel ein 20Pfennig-

stückgrosses Geschwür, das am Sulcus coronarius auf das innere Vorhautblatt übergreift. Starke Leistendrüsenschwellung links.

22. VIII. 87. Amput. penis mittels des Messers. Drüsenexstirpation. Keine Nachblutung. Heilung.

Nachtrag. Patient wurde vor 6 Wochen abermals operiert, „da in der rechten Leistenbeuge und auf dem Dorsum penis kleine, bis bohnengrosse Recidive aufgetreten waren.“ —

17. Ch. Böser, 43 J., Epithelioma penis. Patient, nie infiziert, dagegen seit seiner Jugend mit Phimose behaftet, will seit einem Jahre unter der Vorhaut auf der Eichel eine derbe, erbsengrosse, schmerzlose Geschwulst bemerkt haben, die erfolglos mit Salben und Injektionen unter die Vorhaut behandelt wurde. Seit einem halben Jahr wächst die Geschwulst nun weiter und sondert ein teils eiteriges, teils trüb-wässeriges, zuweilen mit Blut untermischtes Sekret ab.

Gegenwärtig ist die phimotische, stark verdickte Vorhaut über der vergrösserten, höckerigen Eichel leicht verschieblich; beim Vorziehen derselben wird eine zerklüftete, blumenkohlartige, stark secernierende, die Stelle der Eichel einnehmende Geschwulst sichtbar. Leistendrüsen beiderseits stark geschwollen.

2. II. 88. Amput. penis mittelst des Messers. Tiefe Katgutnaht. Exstirpation der Leistendrüsen — mikroskopisch war jedoch nichts von Carcinom in denselben nachzuweisen —. Keine Nachblutung. Genesung.

Nachtrag. Noch nichts von einem Recidive nachweisbar. —

18. K. Hammer, 51 J., Carcinoma penis. Der nie infizierte Patient hat seit seiner Jugend eine Vorhautverengerung, die im letzten Vierteljahre so hochgradig wurde, dass nur noch eine stecknadelkopfgrosse Oeffnung nachweisbar ist, durch die bei dem sehr schmerzhaften Wasserlassen der Harn bloss tropfenweise abfliesst, während in der Zwischenzeit die Oeffnung durch grünlich-gelben Eiter verschlossen ist. Die Glans penis selbst fühlt sich in ihrer ganzen Ausdehnung sehr hart an, hat stellenweise eine unebene, höckerige Oberfläche und ist auf Druck sehr empfindlich. Leistendrüsen beiderseits geschwollen.

28. II. 88. Amput. penis mittelst des Messers. Etagennaht der Schwellkörper. Am ersten Tage starke Nachblutung infolge Lockerung der Ligatur der einen Art. corp. cavern. penis. Sonst normale Heilung, auch der Wunde der beiderseits exstirpierten Drüsen.

Nachtrag. Noch nichts von einem Recidive bemerkbar.

AUS DER

ZÜRICHER CHIRURGISCHEN KLINIK

DES PROF. DR. KRÖNLEIN.

XI.

Herniologische Beobachtungen.

Von

Dr. Conrad Brunner,
Sekundararzt der chirurgischen Klinik in Zürich.

C. Brüche des Uterus.

(Hierzu Tafel III u. IV.)

1. Fall. Hernia inguinalis sinistra incarcerata. Herniotomie. Bruchinhalt: Dünndarm, Uterus, linke Tube mit Ovarium. — Hernia cruralis dextra apostemat. Herniotomie. Leerer vereiterter Bruchsack.

Anamnese: Barbara Altorfer, 51 J., Hausfrau, tritt am 12. September 1886 ins Spital ein. Sie gibt an, dass sie in ihrer Jugend stets gesund gewesen sei. Im 16. Jahre traten die Menses ein, die regelmässig alle 4 Wochen sich einstellten, 4 Tage dauerten und ungewöhnlich reichlich waren. Im 30. Lebensjahre verheiratete sie sich und gebar während ihrer Ehe dreimal. Die Schwangerschaften, die immer ohne Störungen verliefen, erreichten stets nach 10 Monaten ihr Ende. Bei den Geburten war immer ärztliche Hilfe notwendig, und der Arzt soll dabei stets die Zange gebraucht haben. Die Geburten dauerten fast immer 2—3 Tage und waren von heftigen Krämpfen begleitet. Die letzte Geburt erfolgte im 44. Lebensjahre. Im letztvergangenen Jahre traten die

Menses nur alle 5—6 Wochen auf, dauerten 1—2 Tage und blieben dann ganz aus. In ihrem 38. Lebensjahr, so gibt Pat. ganz bestimmt an, bemerkte sie (in der Zeit zwischen 2. und 3. Geburt) zum erstenmal das Auftreten eines Bruches in der linken Inguinalgegend. Sie war mit Tragen von Torfstücken beschäftigt, als sie plötzlich eine heftige Zusammenziehung der Bauchwand verspürte, sowie heftige, stechende Schmerzen in der linken Leiste. Einige Tage darauf sah sie in dieser Gegend eine kleine Geschwulst, die bei Druck verschwunden sein soll. Der Arzt verordnete ein Bruchband, welches von der Patientin stets getragen und nur des Nachts im Bette abgelegt wurde. Ob der Bruch zur Zeit der Periode an Grösse zugenommen, darüber weiss Pat. nichts Bestimmtes anzugeben. Am 11. September 1886, als Pat. den ganzen Tag auf dem Felde gearbeitet hatte und abends beim Aufladen von Stroh mithalf, spürte sie plötzlich in der Gegend des Bauches einen heftigen Schmerz, der sich fortwährend steigerte und sie zur sofortigen Heimkehr zwang. Zu Hause trat wiederholt Erbrechen ein, und das Allgemeinbefinden verschlimmerte sich stündlich. Der in der Nacht gerufene Arzt stellte die Diagnose auf eingeklemmten Bruch und schickte die Kranke nach vergeblichen Repositionsversuchen in's Spital.

Status praesens: Kleine, gracil gebaute Frau von kollabiertem Aussehen. In der rechten Schenkelbeuge eine taubeneigrosse, reponible Hernia cruralis. In der linken Inguinalgegend eine mannsfaustgrosse, halbkugelige, stark vorragende Geschwulst, die bis in die Gegend des Labium majus sich hinein erstreckt. Zu unterst in der Bruchgeschwulst ist eine solide Resistenz zu fühlen. Die Haut über dem Tumor ist prall gespannt, auf Druck schmerzhaft. Der Perkussionsschall klingt deutlich tympanitisch.

Die Diagnose wird auf Hernia inguinalis sin. mit akuter Einklemmung einer Darmschlinge gestellt.

Herniotomie: (In Abwesenheit von Herrn Prof. Krönlein vom Verfasser ausgeführt.)

Hautschnitt über die Längsachse der Geschwulst. Durchtrennung der accessorischen Hüllen, die keinen besonderen Befund darbieten. Sorgfältige Blutstillung. Nachdem der Bruchsack freigelegt worden, wird er seitlich an einer Stelle angeschnitten und von hier aus auf der Hohlsonde gespalten, wobei eine kleine Menge rötlich klaren Bruchwassers sich entleert; zugleich drängt sich eine stark geblähte, braunrot gefärbte Dünndarmschlinge in den Vordergrund, welche keineswegs den Eindruck eines gangränösen Darmstückes macht. Der einklemmende Ring wird mit dem Herniotom in der Richtung nach oben gespalten, worauf bei weiter Bruchpforte die Reposition des Darmes versucht wird.

Dieselbe gelingt nicht, indem sich bei genauerem Zusehen als Hindernis ein zweiter Bestandteil des Bruchinhaltes entgegenstellt; es ist

dies ein von der Darmschlinge überdeckter rundlicher Strang, der vom Grunde des Bruchsackes, an dessen äusserer Seite sich nach oben gegen den Inguinalkanal hinzieht und daselbst verschwindet. Es wird dieses Gebilde aus dem Leistenkanal vorgezogen und nun beim Sichtbarwerden der Fimbrien sofort als Tube erkannt; zugleich wird das vollkommen gesund aussehende, dem Grunde des Bruchsackes aufruhende Ovarium wahrgenommen. Die Tube ist von nicht abnormer Dicke, verläuft einen Bogen bildend gegen die innere Seite der Bruchpforte (s. Fig. 1 auf Taf. IV) und hier geht sie in den ebenfalls vorgezogenen, gut zur Hälfte sichtbaren Fundus des Uterus über. Das Lig. latum geht als kurze Falte in das Peritoneum des Bruchsackes über, so dass der anteflektierte Uterus, Ovarium und Tube mit ihrer vorderen Fläche gegen die hintere Wand des Bruchsackes umgelegt sind und nur so weit abgehoben werden können, als jene ziemlich kurze Uebergangsfalte dies erlaubt. Nachdem so die Tube, die den Eingang in die Bauchhöhle verlagerte, in den Bruchsack herausgezogen war, konnte die Darmschlinge reponiert werden. Nun wurde versucht, auch die übrigen Bestandteile des Bruchinhaltes zurückzubringen, aber umsonst. Der Uterus war wohl beweglich, liess sich aber durch den Bruchkanal nicht zurückschieben. Verfasser begnügte sich die Incarceration des Darmes gehoben zu haben und sah in Rücksicht auf die bereits eingetretene Menopause von einer Exstirpation der irreponiblen Teile ab. Die Wandung des Bruchsackes wurde über Uterus und Tube zusammengefaltet und durch fortlaufende Katgutnähte in Kontakt gebracht, um auf diese Weise eine Verlötung zu bewerkstelligen, die dem abermaligen Austritt von Darm sich in den Weg stellen sollte. Einlegen eines Drainrohrs ins Bruchbett. Naht der Haut. Antiseptischer Verband. Desinfektion mit Sublimat 1 : 3000.

Verlauf: In den ersten Tagen nach der Operation wiederholtes Erbrechen. Trotz mehrmaliger Applikation von Clysmen tritt erst am 20. Sept. Stuhlentleerung ein.

20. Sept. Wunde per primam vernarbt. Allgemeinbefinden gut.

30. Sept. Nachdem Pat. der vollständigen Genesung nahe war, tritt heute wiederum eine Verschlimmerung des Zustandes ein. Heftige Schmerzen im ganzen Leib. Erbrechen. Stark aufgetriebener, schmerzhafter Bauch mit deutlicher Abzeichnung der aufgeblähten, durch heftige Peristaltik bewegten Därme. Dabei dünner Stuhl. Eine zu dieser Zeit vorgenommene Untersuchung per vaginam ergibt als überraschenden Befund: Vollständig normal gebildete Scheide. Der Uterus ist bimanuell abzutasten, nach hinten unten geneigt.

5. Okt. Pat. empfindet auf Druck in der Gegend der noch bestehenden rechtseitigen Cruralhernie heftigen Schmerz. Die Haut über der Bruchgeschwulst wird ödematös und rötet sich, zugleich ist deutliche Fluktuation zu fühlen. Dabei ist das Allgemeinbefinden ein relativ gutes. Kein Erbrechen.

9. Oktober. Herr Prof. Krönlein stellt die Diagnose auf Hernia omentalis dextra inflammata und führt die Herniotomie aus. Ein ca. 8 cm langer Schnitt trennt die Haut über dem Tumor; schon beim Durchtrennen des Unterhautzellgewebes quillt eine reiche Menge dicken, jauchigen Eiters hervor. Die Abscesshöhle erweist sich bei genauer Prüfung als ein kleiner, nussgrosser, an der typischen Austrittsstelle der Cruralhernien ausgestülpter leerer Bruchsack, der gegen die Bruchpforte hin durch frische Gerinnsel vollständig verklebt ist und an der Kuppe seines Grundes ein kleines Lipom trägt. Es wird dieser Bruchsack an seinem Stiel abgebunden und exstirpiert. Nach Einlegen eines Drains in das Bruchbett wird die Haut vernäht.

18. Okt. Gutes Allgemeinbefinden. Beim Verbandwechsel mässige Sekretion. Normale Temperaturen.

Im weiteren Verlauf traten wiederum nach mehreren Tagen dieselben heftigen, kolikartigen Schmerzen verbunden mit Erbrechen und starkem Meteorismus auf. Eine Zeit lang war über der Symphyse ein ziemlich oberflächlicher Tumor zu fühlen, der bald wieder verschwand. Die Herniotomiewunde rechts vernarbt solide, nachdem wochenlang eine kleine Fistel bestanden hatte.

12. Dez. Pat. hat sich so weit erholt, dass sie meist ausserhalb des Bettes sich aufhalten kann. Sie trägt ein doppeltes Bruchband, welches links zur Bedeckung der nicht reponierten Bruchbestandteile eine hohle Pelotte besitzt. Das Allgemeinbefinden ist ein sehr befriedigendes. Am lokalen Befund hat sich weiter nichts geändert. Pat. wird geheilt entlassen.

Am 20. Februar 1887 stellt sich Pat. wiederum zur Untersuchung, welche Verfasser gemeinsam mit Herrn Dr. C. Meier, I. Assistent der geburtshilflichen Klinik, vornahm. Der Uterus ist von der Vagina aus bimanuell in toto abzutasten; er ist etwas anteflektiert, mehr nach rechts gelagert, als nach links. Die Sondierung bestätigt das Resultat der bimanuellen Abtastung und ergibt eine Länge von 7 cm. Ausserdem ist, nachdem alle Schwellung und Infiltration der Haut geschwunden, das Ovarium zu unterst im Labium majus als rundlicher Körper abzutasten, während die Tube als nach oben verlaufender Strang deutlich zu verfolgen ist. Vom Uteruskörper ist von aussen nichts durchzufühlen.

2. Fall. Hernia obturatoria dextra incarcerata. Herniotomie. Bruchinhalt: Uterus, rechtes Ovarium mit Tube nebst einer Dünndarmschlinge.

Anamnese: Verena Illi, 71 J., wurde am 1. Oktober 1887 mit der Diagnose Hernia femoralis incarcerata vom behandelnden Arzte uns zugeschickt. Die sonst gesunde Patientin wurde bald nach ihrer letzten Geburt, die im 46. Lebensjahre stattfand, von häufig

sich wiederholenden krampfartigen Schmerzen befallen. Dieselben lokalisierten sich besonders in der rechten Inguinalgegend, strahlten von hier bis ins Knie, oft auch bis in den Unterschenkel aus und gingen manchmal mit leichter Schwellung des rechten Beines einher. Es dauerten diese Schmerzen oft mehrere Stunden lang und kehrten während vieler Jahre in Intervallen von einigen Tagen, oft auch von einigen Wochen wieder. Patientin schildert die Schmerzen als äusserst heftige; um dieselben zu mildern, liess sie sich von den Angehörigen oft mit den Händen die Wadengegend und den rechten Oberschenkel reiben. Etwas später als diese anfallsweise auftretenden Schmerzen beobachtete die Frau zufällig am Hauptsitz derselben in der rechten Schenkelbeuge eine Anschwellung, die vom Arzt als Bruch aufgefasst wurde. Am häufigsten und intensivsten traten die Beschwerden zwischen dem 48. und 60. Jahre auf. In den letzten 3 Jahren blieben sie ganz weg. Pat. hat dreimal geboren; die Geburten verliefen ohne ärztliche Hilfe. Im 68. Jahre verlor sie die bis dahin regelmässigen und gewöhnlich nur am 1. Tag mit Unterleibsschmerzen verbundenen Menses. In den letzten Jahren litt sie immer mehr an Arthritis deformans verschiedener Gelenke, war aber gleichwohl immer geschäftig, hatte guten Appetit und keine Störungen der vegetativen Funktionen. Am 30. Okt. nachmittags wurde Pat., nachdem sie, wie gesagt, lange Zeit davon frei geblieben, wiederum plötzlich von den alten Schmerzen in der rechten Schenkelbeuge befallen. Diese Schmerzen waren jetzt hartnäckiger als je, verloren sich in der folgenden Nacht nicht; es gesellte sich Erbrechen dazu, was bisher niemals der Fall gewesen. Das rechte Bein wurde wieder geschwollen, es trat Stuhlverhaltung ein und heftiger Harndrang. Der nun gerufene Arzt ordnete Ueberbringung ins Spital an.

Status praesens: Schwächlich gebaute, stark abgemagerte Frau von freiem Sensorium, aber kollabiertem Aussehen. Puls von 80 Schlägen, schwach, Temp. 37,6°. Zunge feucht. An Herz und Lungen keine nachweisbare Affektion. Das Abdomen wenig aufgetrieben, bei Druck nicht schmerzhaft, überall tympanitisch klingend. Im Urin kein Eiweiss, Blase wenig gefüllt. Das rechte Bein wird stets wenig flektiert und deutlich nach aussen rotiert gehalten. Die Haut ist von den Zehen bis zum Lig. Poupart. deutlich ödematös geschwollen, ohne dass eine Venenthrombose nachweisbar ist. Ein Blick auf die Schenkelbeugen lässt rechterseits zunächst eine stark gerötete und der Epidermis beraubte Hautstelle erkennen, über welcher, wie die Anamnese ergibt, lange Zeit die Pelotte eines Bruchbandes aufgelegen hat. Ferner aber lässt die Inspektion beim Vergleichen der beiden Oberschenkel und speziell der Region des Scarpa'schen Dreiecks eine flache Vorwölbung dieser Gegend auf der rechten Seite wahrnehmen, während links eine tiefere Grube zu sehen ist. Das ganze Bild, welches durch die Inspektion gewonnen wird,

weicht vom gewöhnlichen Befund bei Schenkelbrüchen deutlich ab. Die Palpation lässt an derselben vorgewölben Stelle, nach innen von den Gefässen, in der Gegend des M. pectineus eine prall elastische, für eine Schenkelhernie auffallend tief liegende, nicht sehr schmerzhafte und nicht fluktuierende Resistenz erkennen, die sich nur undeutlich abgrenzen lässt. Mehr Schmerz, als Druck von vorn, verursacht das Eindrücken der Haut an der Innenseite des Oberschenkels in der Adduktorengegend. Die Perkussion ergibt leeren Schall. Eine Untersuchung der Genitalorgane wird aus Rücksicht auf den schlechten Kräftezustand der kachektischen Greisin unterlassen.

Die Diagnose lautet auf Incarceration einer Darmschlinge höchstwahrscheinlich in einer Hernia obturatoria.

Herniotomie (Herr Prof. Krönlein): Nach Desinfektion des Operationsfeldes und Einleitung der Narkose wird der Hautschnitt senkrecht von oben nach unten in einer Länge von 8 cm über die Vorwölbung hinweggeführt. Nach Durchtrennung des Unterhautzellgewebes wird die Fascia pectinea sorgfältig gespalten und auseinander gezogen, worauf straff gespannt und fächerförmig über eine kugelige Geschwulst sich hinziehend, die Fasern des M. pectineus zu Tage treten. Damit ist schon die Diagnose auf Hernia obturatoria gesichert. Nach Trennung der Pectineusfasern und der Fascia subpectinea ist als nächste den Bruch bedeckende Schichte eine deutlich ausgebildete Fascia propria zu erkennen, die sich leicht ablösen lässt, und nun erst präsentiert sich als äusserst elegantes Bild die Bruchgeschwulst, umhüllt von einem zarten Bruchsack, der von einem reich verzweigten Gefässnetz durchzogen ist und durchsichtig wie ein Schleier einzelne Teile des Bruchinhaltes deutlich durchblicken lässt. Die Gestalt der Bruchgeschwulst ist kugelig, ihr Längendurchmesser etwas grösser als der quere; die Entfernung der nach unten gerichteten Kuppe vom Bruchring misst ungefähr 6 cm. Indem das feine, dünn ausgespannte Peritoneum mit der Pincette gefasst und eingeschnitten wird, sprudelt klares Bruchwasser in reicher Menge hervor. Nach weiterer Spaltung des Sackes und Entfaltung desselben durch spitze Schieber wird als Bruchinhalt zunächst eine erheblich geblähte, braunrot gefärbte, aber doch noch gut ernährte ziemlich grosse Dünndarmschlinge sichtbar. Es wird diese von ihrer Unterlage abgehoben und nun kommt zuerst an den Fimbrien zu erkennen eine Tube mit samt dem Ovarium mehr nach rechts in der Bruchsackhöhlung liegend zum Vorschein, während links mit nach unten geneigtem Fundus der anteflektierte, kleine, atrophische Uterus mit dem Ansatze der andern Tube der hinteren Bruchsackwandung aufruht.

Alle diese Gebilde zeigen weder sichtbare Zeichen von irgend welcher Degeneration, noch sind sie erheblich angeschwollen. Das Ovarium, gelblich weiss gefärbt, enthält keine Cysten. Der Operateur führt nun den

Zeigefinger der rechten Hand in den einschnürenden Ring und ohne Anwendung grösserer Gewalt gelingt es diesen stumpf zu dilatieren. Nach so ausgeführtem Débridement ist es möglich, die nirgends adhärente Dünndarmschlinge langsam in die Bauchhöhle zurückzuschieben. Tube, Ovarium und Uterus sind vermöge der erheblichen Länge des in der Gegend der Bruchpforte in die Bruchsackwand übergehenden Lig. latum verhältnismässig leicht beweglich, und es gelingt auch diese Organe zu reponieren. Der leere Bruchsack wird nach doppelter Unterbindung mit Katgut abgetragen. Vorher jedoch orientiert man sich über die Lage der Gefässe, wobei konstatiert wird, dass dicht nach aussen und oben Vena und Arteria obturatoria am Bruchsack vorbeiziehen, während der N. obturatorius mehr nach innen gelegen sichtbar ist. Der Bruchkanal ist für einen Finger durchgängig, oben von starrem Knochen umgrenzt, nach unten von nachgiebigeren Geweben abgeschlossen. Ueber das Verhältnis des Bruches zum M. obturatorius ins Klare zu gelangen, ist schwierig. Es scheint, dass die Hernie durch die Fasern desselben hindurch sich den Weg gebahnt hat. — Die Drainage des Bruchbettes wird so ausgeführt, dass das Drainrohr durch eine an der Innenseite des Oberschenkels angelegte Oeffnung hinausgeleitet wird. Desinfektion mit 1 : 3000 Sublimatlösung. Vernähen der Hautwunde. Antiseptischer Verband. Die Narkose verlief ohne Störung. Puls nach beendigter Operation von ordentlicher Qualität.

Verlauf: Am Tage nach der Operation Eintreten von Erbrechen, der Bauch wird aufgetrieben. Rasch zunehmender Kräftezerfall. Exitus letalis.

Sektionsbefund. (Auszug aus dem von Herrn Privatdocent Dr. Hanau aufgenommenen Protokoll.)

Kleiner Körper, Haut von fahler Farbe. Erhebliche Abmagerung. In der rechten Schenkelbeuge eine 9 cm lange, frisch genähte von oben nach unten verlaufende Wunde, die etwas nach innen vom Poupart'schen Bande beginnt. An der Innenseite des Oberschenkels eine 5 cm lange Kontraincision. Die Operationswunde ist wenig verklebt und geht in die Tiefe zwischen Adductor brevis und M. pectineus. Im Grunde der Wunde liegt etwa 4 cm lang blossgelegt der N. obturatorius mit Arterie und Vene. Geht man mit dem Finger längs den Gefässen nach oben, so gelangt man in den oberen Teil des Foramen obturator. Die Bruchpforte ist für den Zeigefinger durchgängig. Das Peritoneum ist auf der Innenseite flach, trichterförmig in den Bruchkanal hineingezogen. Nach innen von der Bruchpforte liegt der flache, ziemlich lange, schlaffe Uterus mit Tuben und Ovarium im kleinen Becken stark nach rechts dislociert. Starker Meteorismus der Därme. In der Bauchhöhle ziemlich viel flüssiges Blut. Starke Injektion der Serosa. Eine Dünndarmschlinge, die etwa 50 cm über der Bauhin'schen Klappe liegt, zeigt am Ansatz des Mesenterium am Darmrohr ein ovales, für zwei Finger durchgängiges Loch mit zerfetzten Rändern, welch letztere mit Blutgerinnseln bedeckt sind. Ein in dieser

Gegend durch das Mesenterium sich hinziehende Arterie erheblichen Kalibers ist samt der entsprechenden Vene durchgerissen. Der Teil der Schlinge, der im Bruche vorlag, grenzt sich nach oben durch eine flache Einziehung ab. Der untere Schnürring markiert sich innen als ein 6 mm tiefer Defekt in der Schleimhaut, welche in diesem ganzen Bezirk graugelb, trübe, mit hellem Farbstoff imprägniert erscheint und nekrotisch, aber noch nicht abgelöst ist. Der ganze Mesenterialansatz ist wenig fettreich und sehr zerreissbar. Das S. romanum ist mit zahlreichen konfluierenden Ekchymosen bedeckt. Nach Herausnahme der Beckeneingeweide mit dem Peritoneum zeigt sich der Bruchsackhals faltig zusammengelegt und mit Katgutfäden abgebunden. Die Ovarien sind atrophisch, mit kleinen Suggilationen bedeckt, ebenso ist die linke Ala vespertilionis deutlich suggiliert. Der Befund der übrigen Organe bietet keine nennenswerten Veränderungen. Starke Arteriosclerose.

Ergänzende Bemerkungen zum Sektionsprotokoll und Erklärung der Zeichnung.

Bei genauer Präparation und Untersuchung der vorliegenden Verhältnisse fiel dem Verfasser zunächst eine bedeutende Verschiebbarkeit der ganzen peritonealen Auskleidung des kleinen Beckens auf. Der Situs des Uterus und seiner Adnexa, so, wie er nach der Reposition bei der Autopsie sich darbot, soll durch Fig. 2 Taf. IV veranschaulicht werden. Der Uterus ist weit über die Mittellinie hinaus nach rechts verschoben, er ist dünn, flach, atrophisch, dabei bedeutend in die Länge gezogen. Seine Länge beträgt 12 cm. Sein Orificium ist von der Scheide aus mit dem Finger ziemlich leicht zu erreichen, die Vaginalpartie ist fast verstrichen, die Scheidengewölbe spitzen sich trichterförmig zu. Der Fundus ist nach hinten ins kleine Becken gesunken. Das zur Bildung des Bruchsackes verwendete Peritoneum wird hauptsächlich durch das vordere Blatt des Lig. latum gebildet, welches in zahlreichen, zum Teil straff angezogenen Falten koncentrisch in die Bruchpforte hinein sich zieht und zugleich die Tube, sowie den Fundus des Uterus nach dieser Gegend dislociert. Die Lig. rotunda sind kaum sichtbar. Das rechte zieht sich dicht nach aussen von der Bruchpforte vorbei und ist ganz flach in die Breite gedehnt, das linke, mehr rund und besser erkennbar, verläuft gespannt gegen die Regio inguinalis sinistra. Nebst dem Lig. latum ist gegen das Foramen obturat. hin das umliegende Peritoneum der Beckenwand und das Bauchfell der Excavatio vesico-uterina vorgezogen. Die Blase ist dabei mit ihrem Scheitel nur ganz wenig aus der normalen Lage gerückt. Wird von aussen her an dem mit Katgut abgebundenen Rest des Bruchsackes, welcher im Bruchkanal liegt, ein Zug ausgeübt, so nähert sich zuerst die Tube mit Ovarium und nach diesen der Uterus dem eirunden Loche. Um den Bruchsack herum liegt im Bruchkanal, viel lockeres Fettgewebe. Die Ausstülpung des Peritoneums hat über die Fasern des M. obturat. externus hinweg stattgefunden, und es hat

der Bruch sich hauptsächlich zwischen M. pectineus und Adductor brevis ausgebreitet. Der N. obturat. und die Gefässe verlaufen nach aussen vom Bruchsack, und zwar liegt im Bruchkanal der Nerv zu oberst und nach aussen von den Gefässen dem Knochen dicht an, sich gleich nach seinem Austritt aus dem Foramen in seine Aeste teilend. Die Art. obturatoria entspringt aus der Art. hypogastrica.

Die Seltenheit der beschriebenen Fälle veranlasst uns, bei dem Kapitel der Uterusbrüche, welches in den Lehrbüchern der Chirurgie und Gynäkologie sowohl, wie in herniologischen Spezialwerken meist sehr kurz behandelt ist und in verschiedener Hinsicht der Ergänzung bedarf, etwas länger zu verweilen. Als Ergebnis einer möglichst genauen Durchsicht der uns zugänglichen Literatur schicken wir die gesammelte Kasuistik der bisher bekannten Fälle von eigentlichen Hysterokelen voran. Leider sind in vielen Sammelwerken die einzelnen Beobachtungen bunt durcheinander gewürfelt, so dass es schwer hält, in den Verwechslungen und Irrtümern sich zurecht zu finden. Wir lassen bei dieser Arbeit uns nicht ein auf jene häufigste Dislokation der Gebärmutter, die als Hysterokele ventralis bezeichnet wird, die aber insofern keine eigentliche Hernie ist, als nicht nur das Bauchfell durch die Spalte der Bauchmuskeln sich vordrängt, sondern auch die Aponeurosen. Die mit Schwangerschaft komplizierten Fälle führen wir getrennt auf.

Unter den verschiedenen Arten der Hysterokele, die nach der anatomischen Lage der Bruchpforte benannt werden, ist die am häufigsten beobachtete die Hysterokele inguinalis. Indem wir die Fälle dieser Varietät zuerst zusammenstellen, halten wir uns, soweit uns solche zur Verfügung stehen, an die Originalpublikationen und verweisen im übrigen auf die im Jahre 1885 von Eisenhart[1]) publizierte ausführliche Arbeit, in welcher die meisten bis zu jenem Jahre bekannten Fälle von Gebärmutterleistenbrüchen enthalten sind.

1. Hysterokele inguinalis.

a) Fälle ohne komplicierende Gravidität.

1. Fall. Maret[2]). Kurzer Sektionsbericht eines mehrfach missgestalteten Kindes, bei welchem die Hysterokele inguinalis angeboren war. „La demie matrice était avec sa trompe et son ovaire herniée dans un

1) Fall von Hernia inguinalis cornu dextri uteri gravidi. Archiv für Gynäkologie. Bd. XXVI, p. 439.

2) Madame Boivin et Dugès. Traité des maladies de l'uterus. T. 1. p. 27. 1834.

sac inguinal du côté même auquel elle semblait appartenir (côté droit)."

2. Fall. Lallemant[1]). Une femme, blanchisseuse de profession vit se former à l'âge de 50 ans une tumeur à l'aine droite. La tumeur d'abord douloureuse devint bientôt insensible: elle était longue de quatre à cinq travers de doigt et pyriforme. Sa base qui descendait jusqu'à la grande lèvre était extrêmement dure. Son sommet, qui répondait à l'anneau, conservait assez de mollesse. Cette femme étant morte d'une maladie de poitrine à l'âge de 71 ans Lallemant en fit la dissection. Il trouva dans un sac herniaire très épais la totalité de la matrice avec la trompe et l'ovaire du côté droit. L'autre ovaire et sa trompe étaient appliqués contre la partie externe de l'anneau. Le vagin entraîné par la matrice affectait une légère obliquité et comprimait contre le pubis la vessie urinaire, dont la capacité parut moindre que de coutume. La partie supérieure de ce canal et le museau de tanche qu'elle embrasse, avaient également franchi l'anneau.

3. Fall. Chopart[2]). Beobachtung an der Leiche einer 50jährigen Frau: Sur le cadavre d'une femme âgée d'environ 50 ans Chopart a vu la matrice sortir presque en totalité avec sa trompe et l'ovaire gauche par l'anneau inguinal du même côté; elle était contenue dans un sac herniaire très large. La matrice était plus petite qu'elle ne l'est ordinairement, arrondie, allongée, plus étroite au niveau de l'anneau, pâle, flasque et présentant à son fond de lambeaux membranaux, qui paraissaient résulter du détachement de l'épiploon.

4. Fall. Olshausen[3]). Uterus duplex. Haematometra uteri sinistri. Zweimalige Punktion. Heilung. Linker Uterus und Ovarium während der Schwangerschaft in einem Inguinalbruch fühlbar.

Bei einem sonst wohlgebauten Mädchen von 20 Jahren, welches beim ersten Erscheinen der Menses an Schmerzen litt, die sich bis zur Unerträglichkeit steigerten, ergab sich aus der Untersuchung die sichere Diagnose: Uterus duplex mit Atresie und Hämatometra des linken Hornes. Die Punktion bestätigte die Diagnose; eine dreimalige Vornahme derselben führte zur Heilung. 6 Jahre später zeigte sich Pat. unter veränderten Verhältnissen. Sie hatte niemals mehr die früheren Beschwerden bekommen, dagegen war nicht lange nach der früheren Behandlung eine linksseitige Leistenhernie aufgetreten. Patientin hatte unterdessen zweimal geboren und war jetzt im vorletzten Monat ihrer dritten Schwangerschaft. Die Untersuchung ergab: Der schwangere Uterus (d. h. dessen rechtes

1) Cruveilhier, Anatomie pathologique. Liv. 34. — Froriep, Chirurg. Kupfertafeln. Heft 24.

2) Cruveilhier l. c. — Chopart et Désault. Traité des maladies chirurg. T. II, p. 305.

3) Archiv f. Gynäkologie. Bd. 2, p. 41.

Horn) ist nur von geringer Ausdehnung für die vorgerückte Zeit der Schwangerschaft. Es besteht ein linksseitiger Leistenbruch von Faustgrösse, welcher spontan in der Rückenlage zurückgeht. Die Hernie fühlt sich solide an und gibt überall einen ganz leeren Perkussionsschall. Der Inhalt der Hernie, welche übrigens leicht reponibel ist, besteht aus einem grösseren, soliden Körper von 8 cm Länge und geringerer Breite. Das eine breitere Ende dieses Körpers liegt nach unten im Bruche und an diesem unteren Ende liegt gleichzeitig nach aussen dem grösseren Körper ein viel kleinerer ebenfalls solider an, welcher nach Form und Grösse dem Ovarium entspricht. Beide Organe sind leicht durch den Leistenring reponibel, fallen aber sogleich wieder vor. Während der Schwangerschaft des rechten Hornes vergrösserte sich auch das linke. Nach der Geburt zog sich der linksseitige Uterus spontan in die Bauchhöhle zurück, ohne je wieder vorzufallen.

5. Fall. Leopold[1]). Inguinalhernie eines linken Uterushornes. Exstirpation desselben und des linken Ovarium. Heilung.

Bei einer 28jährigen Frau traten seit dem 14. Lebensjahre regelmässig alle 26—28 Tage Molimina menstrualia ohne Blutabgang auf. Dabei bestanden Schmerzen in der linken Leistengegend und ebendaselbst bemerkte Pat. im Laufe der Jahre immer mehr, dass vom ersten Tage der Molimina an ein ungefähr pflaumengrosser Körper anschwoll und nach Verlauf der Menstruation die frühere Grösse wieder erreichte. Die Untersuchung ergab in der linken Inguinalgegend einen hühnereigrossen, einem Ovarium ähnlichen Tumor, von dessen medianem Pol ein starker Strang bis fast zur linken grossen Labie ging. Die äusseren Geschlechtsteile weichen von der Norm nicht ab.

Die Diagnose lautete: Mässiger, linksseitiger Leistenbruch mit Lagerung des Ovarium in demselben.

Bei der Operation kommt der obere Abschnitt eines kleinen Uterus zum Vorschein und an dessen äusserem Pol ein kleinhöckeriges Ovarium. Der Körper, vorn leicht adhärent, nach hinten frei, scheint sich in einen der vorderen Beckenwand anliegenden glatten Strang aufzulösen. Die vorgefallenen Gebilde werden abgetragen, und die nervösen Zufälle bleiben von dieser Zeit an weg.

6. Fall. Maschka[2]). Uterus bipartitus. Hernia utero-tubo-ovarialis sinistra congenita.

Eine 30jährige Nähterin wird wegen eines Augenleidens im israelitischen Krankenhaus behandelt. Sie gibt an, dass sie noch niemals

1) Referat aus Archiv f. Gynäkologie. Bd. XIV. p. 378. Schmidt's Jahrbücher 1879. B. 183, p. 267.

2) Prager Vierteljahresschrift 1878. I. p. 21.

menstruiert worden, sonst aber vollkommen gesund sei. Gegen eine Untersuchung der Geschlechtsteile sträubte sie sich stets. In der linken Leistengegend fand man eine apfelgrosse Hernie mit ziemlich weiter Bruchöffnung, durch welche der Inhalt, den man für Darm hielt, leicht zurückgeschoben werden konnte. Pat. nahm sich das Leben und die Obduktion ergab: Nach Eröffnung der Bauchhöhle findet man den linken inneren Leistenring, sowie den ganzen Leistenkanal erweitert und durch denselben das Bauchfell zu einem Bruchsacke vorgeschoben, dessen Grund bis in das Zellgewebe der oberen Hälfte der linken Schamlippe hinabreicht. Der Bruchsack, welcher die Grösse und Form eines mittelgrossen Apfels hat, enthält die linke Tube, das linke Ovarium und den lateralen Teil eines zapfenförmigen, muskulösen Körpers; welche Teile darin derart fixiert erscheinen, dass sich das zwischen dem letzteren und der ersteren abgehende, verdickte Ligament. teres im Grunde an der hinteren Wand des Bruchsackes inseriert, und beide überdies von der sie umkleidenden peritonealen senkrechten Falte (Lig. latum), welche längs der hinteren Wand des Bruchsackes in das Peritoneum desselben übergeht, fixiert werden. Diese peritoneale Falte setzt sich als quer durch die Beckenhöhle laufender Strang fort. In diese Peritonealfalte sind von links nach rechts gerechnet eingehüllt: zunächst die linke Tube, in Kontinuität mit dieser der oben erwähnte zapfenförmige, muskulöse Körper, der, gegen die Mittellinie dünner werdend, sich plötzlich nach rechts wendet, um sich abermals zu einem zapfenförmigen und soliden Körper umzuwandeln, an welchem sich in normaler Weise die rechte Tube mit dem rechten Ovarium ansetzen.

In der Epikrise betont Maschka, dass es sich um einen Uterus bipartitus handle. Es besteht ein Getrenntbleiben der unter normalen Verhältnissen verschmelzenden Abschnitte der Müller'schen Gänge. Die Ursache dieser grossen, jedenfalls durch eine starke, lange anhaltende Zerrung bedingten abnormen Lagerung der Uterusrudimente in einer geraden Linie, liegt in dem Umstande, dass das linke Uterusrudiment samt Ovarium und Tube in der Leistenhernie gelagert war, wodurch die Verbindung desselben mit dem rechten Uterusrudimente im Laufe der Zeit bei zunehmendem Wachstum eine bedeutende Zerrung und Verlängerung erleiden musste. Die Leistenhernie ist jedenfalls angeboren und bedingte die ungewöhnliche Länge der Uterusrudimente.

7. Fall. Bylicki[1]). Hystero-ovariokele inguinalis. Radikale Operation. Genesung.

J. M., 39 J. alt, überstand 5, ihrer Angabe nach schwere Geburten. Vor 7 Jahren, nach der zweiten Entbindung, bemerkte Patientin einen schon ausgebildeten, hühnereigrossen, rechtseitigen Leistenbruch, welcher

1) Referat. Centralblatt f. Gynäkologie 1878, p. 611.

in den folgenden Schwangerschaften und Geburten sich rasch vergrösserte, immer aber reponibel war und mittelst eines schlecht konstruierten Bracheriums sehr unvollständig zurückgehalten werden konnte. Am 19. September 1877 wurde Pat. von einer in der Querlage sich präsentierenden, ausgetragenen Frucht, nach lange dauernder Geburt mittelst roher Manipulation einer Dorfhebamme entbunden, und 8 Tage nachher, als Pat. sich relativ wohl fühlte und beim Ausringen eines Tuches mit grosser Anstrengung half, hatte sie das Gefühl, als hätte sich ein grosser Körper unter das Bracherium gedrängt und dasselbe bei Seite geschoben, was mit starkem Kreuzschmerz und Ohnmachtgefühl verbunden war. Von dem Momente an liess sich die Hernie nie vollständig reponieren; es blieb immer ein grosser, harter Körper zurück, welcher die Applikation der Pelotte wegen Schmerz unmöglich machte. Dazu gesellte sich das Gefühl einer Zerrung der Gedärme nach unten und Neigung zu Erbrechen. Am 16. Dezember 1877 suchte nun Pat. Rat in der Klinik von Prof. Madurowicz in Krakau, wo sich folgender Status praesens fand: Von der rechten Leistengegend senkt sich bis zur grösseren Hälfte des Labium majus ein 28 cm langer, 20 cm breiter Tumor. Die Perkussion weist unten einen tympanitischen, in der oberen Hälfte gedämpften Schall nach. Bei der Palpation erkennt man leicht an der Gestalt und Konsistenz den Uteruskörper, der nach unten herabhängend seine hintere Fläche nach vorn wendet. Daneben liegen zwei leicht fühlbare und auf Druck empfindliche Ovarien mit palpablen Tuben. Die Vagina und die Port. vaginalis haben die Richtung nach rechts, und der Portio supravaginalis folgend, gelangt der Finger in den Annulus inguinalis internus.

Wiewohl Uterushernien irreponibel sind, so konnte man nicht umhin, die Reduktion zu versuchen, welche aber trotz einfacher und kombinierter Manipulationen in tiefer Narkose ohne Erfolg blieb. Prof. Madurowicz und Bryk entschlossen sich nun zu einer radikalen Herniotomie aus folgenden Gründen zu schreiten: 1) Die Hernie verhindert gänzlich die Anwendung des Bracherium wegen schmerzhaften Druckes. 2) Bei der leichten Konceptionsfähigkeit des Individuums kann Schwangerschaft in dem im Bruchsack befindlichen Uterus eintreten und sehr ernste Folgen haben. 3) Die Pat. will, „coute que coute“ ihre unerträglichen Leiden los werden.

Am 12. Februar d. J. operierte nun Prof. Bryk unter streng antiseptischen Kautelen. Nach Eröffnung des Bruchsackes waren zufällig keine Gedärme vorhanden, nur die Gebärmutter mit Annexen. Das rechte Ligament. latum fand man mit der Bruchpforte verwachsen, am linken Ovarium hängt eine nussgrosse Hydatide; das Lig. latum und die Hydatide trennte B. nach doppelter Unterbindung, erweiterte die Bruchpforte und reponierte mit Leichtigkeit das Kontentum. Nachher präparierte B. den weiten, etwa 25 qcm grossen Bruchsack ab,

trennte ihn nachher gänzlich und vernähte den Annulus inguinalis. Der weitere Verlauf wurde nur durch eine anwachsende periuterine Exsudation gestört, die sich bald resorbierte, und Pat. konnte gesund am 13. April d. J. die Klinik verlassen.

8. Fall. Eigene Beobachtung. Vergl. o. S. 259.

Epikrise. Werfen wir einen Rückblick auf den Befund, den dieser Fall bei der Operation uns darbot. Wir sahen nach Eröffnung des geräumigen, vollständig gebildeten Bruchsackes zu oberst eine abgeklemmte Dünndarmschlinge vor uns und indem wir diese von ihrer Unterlage abhoben, zeigte sich der Fundus des anteflektierten Uterus der hinteren Wand des Bruchsackes aufruhend. Am Fundus setzt die linke Tube sich an und verläuft rückwärts gegen die Bauchhöhle hin, so dass ihr Ostium abdominale mit samt den Fimbrien im Inguinalkanal verborgen bleibt, während das linke Ovarium ebenfalls im Bereich des ausgestülpten Bruchsackes dessen hinterer Wandung aufliegt. Wie gelangten diese Organe in den Bruchsack? Die Anamnese unserer Krankengeschichte sagt uns, dass wir es zu thun haben mit einem erworbenen Bruch. Es handelt sich um eine Frau, die nach zweimal durchgemachten, schweren Geburten bei angestrengter Arbeit eine Inguinalhernie acquirierte. Inhalt dieser Hernie bildeten wohl anfangs nur Darmschlingen, denn die Pat. gab an, dass anfänglich der Bruch vollständig zurückgegangen sei. Dass der Uterus zu dieser Zeit noch nicht vorlag, und dass er lange Zeit nach dem Auftreten der Hernie an deren Inhalt nicht Teil nahm, geht aus der Thatsache hervor, dass Pat. noch ein drittesmal auf normalem Wege gebar und zwar 4 Jahre nach der Entstehung des Bruches. So muss denn der Uterus in der Zeit nach dieser Geburt, d. h. zwischen dem 44. und 51. Lebensjahr die Bauchhöhle verlassen haben. Genauer wird der Zeitpunkt der Vorlagerung nicht zu bestimmen sein, denn von einer plötzlich aufgetretenen Vergrösserung der Bruchgeschwulst weiss die Pat. nichts; sie gibt auch, wie wir gesehen, nichts darüber an, dass der Bruch zur Zeit der Menses grösser und schmerzhafter geworden sei. Die bestimmte Aussage, dass die Menses, die bis zum 50. Jahre andauerten, mit heftigen Beschwerden nie verbunden gewesen seien, spricht für die Annahme, dass der Uterus nicht im geschlechtsreifen Alter, sondern nach eingetretener Menopause zum Bruchinhalt wurde.

Den Vorgang der Vorlagerung müssen wir uns nach dem, beim zweiten unserer Fälle gemachten Leichenbefund so vorstellen, dass zur Vergrösserung eines schon vorhandenen inguinalen Bruchsackes die Uebergangsfalten des Lig. latum auf die Bauchfellbekleidung des kleinen Beckens verwendet wurden, wodurch der an denselben befestigte Uterus mit einem Teil seiner Adnexa nachgezogen wurde. Was die später und allgemein besprochene Frage betrifft, ob das Ovarium primär den Inhalt des Bruches bildete, so bieten die anamnestisch erhobenen Thatsachen keinen Anhaltspunkt, der zur Beantwortung sich verwerten liesse. Der ganze Situs der Organe innerhalb des Bruchsackes, d. h. die Lagerung des Uterus mit dem Fundus voran und das Zurückbleiben des Fimbrienendes der Tube im Leistenkanal macht die Vermutung nicht unwahrscheinlich, dass zuerst der Uterus durch die, hauptsächlich wohl in der Richtung des Lig. rotundum einwirkende Zugkraft zuerst vorgelagert und mit seiner vorderen Fläche nach unten umgelegt wurde, und dass die Tube mit dem Ovarium nachfolgte. Die Vergrösserung des Bruchsackes vollzog sich wohl ganz allmählich unter dem Anprall der Darmschlingen, welche durch die Gewalt der Bauchpresse in denselben hineingetrieben wurden. Jahrelang blieben diese reponibel, bis aus einer uns unbekannten Ursache die Incarceration einer Schlinge erfolgte. Diese Einklemmung des Darmes führte die Patientin in unsere Hände. Die Hysterokele für sich rief in diesem Fall wenig oder keine belästigende Symptome hervor. Ein längeres Beobachten der Kranken, ein sorgfältiges Abtasten des Bruches, und eine genaue bimanuelle Exploration per vaginam mit Sondierung des Uterus würde zur Zeit, wo eine Darmeinklemmung noch nicht vorhanden war, die Diagnose auf Hysterokele inguinalis jedenfalls möglich gemacht haben. In der Stunde, wo die Kranke in kollabiertem Zustande, mit den heftigsten Erscheinungen der Darmocclusion zu uns kam, musste selbstverständlich von diesen gynäkologischen Untersuchungsmethoden Abstand genommen werden, und so bildete denn der Uterus für uns einen zufälligen Befund bei der Herniotomie.

Wie nun aber ist es zu deuten, dass die später vorgenommene Untersuchung per vaginam den Uterus mit Sicherheit bimanuell abtasten, und als in annähernd normaler Lage befindlich sondieren liess? Es zwingt uns dieser Befund notgedrungen zu der Annahme, dass der vorgelagerte Teil des Uterus, der bei der Operation als irreponibel taxiert wurde, nach Erweiterung der Bruchpforte und

Hebung der Einklemmung spontan in die Bauchhöhle sich zurückzog, während Tube und Ovarium draussen im Bruchsacke liegen blieben.

Die im weiteren Verlaufe, unter heftigen peritonitischen Erscheinungen und den Lokalsymptomen einer phlegmonösen Entzündung auftretende Vereiterung des rechtseitigen, leeren Femoralbruches ist jedenfalls zurückzuführen auf einen perimetritischen Process, der kurze Zeit nach der Operation aus unbekannter Ursache sich etablierte und auf das benachbarte Bauchfell, sowie auf den Bruchsack übergriff.

b) Fälle mit komplicierender Gravidität.

Ueber die ältesten, unter den Namen der Autoren Döhring, Pol, Sennert uns überlieferten Beobachtungen von Hernia uteri gravidi herrscht in der geburtshilflichen Litteratur viel Kontroverse. Klob führt ohne jede nähere Begründung die betreffenden Fälle als Herniae crurales an. Nach Schröder[1]) sind, mit Ausnahme vielleicht des Saxtorph'schen Falles, die von Klob citierten Beobachtungen nicht stichhaltig. Es könne nämlich der Döhring'sche, in dem Brief an Fabricius Hildanus erwähnte Fall, wenn nicht der Sennert'sche gemeint sei, nur auf die Laparatomie bezogen werden, die Paul Dirlewang im Jahre 1549 an Marg. Volczer in Wien vornahm; dass es sich dabei um eine, nach Uterusruptur entstandene Abdominalschwangerschaft handelte, könne nicht bezweifelt werden. In dem Sennert'schen, neuerdings ausführlich von Wachs betrachteten Fall handle es sich allerdings um einen Kaiserschnitt; der Uterus lag aber in einem Bruchsack, der von der Narbe einer alten Verletzung herrührte. Gegen diese Ausführung Schröders wendet sich Eisenhart, indem er den Beweis zu erbringen sucht, dass der Döhring'sche, in dem Briefe an Hildanus erwähnte Fall mit dem Sennert'schen nicht identisch sei. Es gehe dies daraus hervor, dass sowohl Döhring als Sennert beide als von einander verschiedene Ereignisse nebeneinander citieren und besprechen, ferner soll sich dies aus der Verschiedenheit der beiden Beobachtungen erklären. Was Schröders zweite Annahme betrifft, dass es sich um eine Laparotomie bei Abdominalschwangerschaft nach Uterusruptur handele, so führt Eisenhart ins Feld,

1) Lehrbuch der Geburtshilfe 1880, p. 388.

dass hiefür im Briefe Döhrings keine Anhaltspunkte zu finden seien, und dass der Zeit- und Ortsunterschied dagegen spreche.

Ich habe mich bemüht, durch eingehendes Studium der Originaltexte, mir so viel als möglich Klarheit über diese vielumstrittenen Fälle zu verschaffen.

In einem Briefe an Fabricius Hildanus[1]) referiert Michael Döring aus Breslau über zwei Fälle von Hernia uteri gravidi, bei denen der Kaiserschnitt ausgeführt wurde. Bevor er eben daselbst die Erzählung der ersten merkwürdigen Krankengeschichte beginnt, schickt er folgende Worte voraus: Fateor enim non ita pridem Clarissimum atque excellentissimum virum Danielem Sennertum — — hanc ipsam historiam in suarum Medicinae institutionum opere diligenter descripsisse. Sehen wir nach in den Werken Sennerts, so finden wir in dessen Opera medicinae practicae[2]) folgende, von ihm selbst geschriebene Worte: „Ad situm uteri mutatum pertinet Hernia uterina, rarus et admirandus affectus, cujus nullum exemplum apud medicos hactenus mihi occurrit. Quale autem ego observarim in Instit. lib. 2. part. 1. cap. 9 proposui. Cum autem morbus ille hujus tractationis et loci propius sit, ejus historiam integre ex allegato loco proponere libet. Und nun lässt er die Wort für Wort mit dem Berichte Dörings übereinstimmende Krankengeschichte einer Patientin Ursula Opitz folgen, aus der wir, an die deutsche Uebersetzung Meissners[3]) uns haltend, das Wichtigste citieren:

Ursula Opitz, die Frau eines Böttchers, bekam von einem Reifen, den sie ihrem Manne krümmen half und welcher an seinem Ende nicht festgehalten wurde, sondern zurückschlug, einen heftigen Schlag in die linke Inguinalgegend. (Forte ab eadem reciprocante ad sinistrum inguen percussa est, ruptumque seu laxatum potius, quantum quidem ego ex sectione judicare potui, est peritoneum.) Kurze Zeit darauf zeigte sich an derselben Stelle ein ziemlich grosser Tumor, welcher in kurzer Zeit zu einer solchen Grösse heranwuchs, dass er auf keine Weise in die Bauchhöhle zurückgebracht werden konnte. Weder die Patientin selbst noch andere ihr bekannte Personen kamen auf den Gedanken, dass in

1) Epistola de nova rara et admiranda herniae uterinae atque hanc justo tempore subsequentis partus caesarei historia, enthalten in G. Fabricius Hildanus observat. chirurgic. cent. omnes pag. 521.

2) Tom. III. lib. IX. pars I. sect. II. cap. XVI. pag. 520.

3) Die Umstülpung der Gebärmutter und der Mutterbruch 1822. p. 148.

dieser Geschwulst die Gebärmutter befindlich sein könnte, bis eine Versammlung von sachverständigen Männern, die zusammenberufen worden war, die Anwesenheit des Uterus in dieser Geschwulst und eines lebenden Fötus in der Gebärmutter erkannten. Am 21. April 1610 zeigten sich die ersten Wehen und da die Geburt auf eine andere Weise nicht beendigt werden konnte, so unternahm der Chirurge Trautmann unter zahlreicher Assistenz an demselben Tage die Eröffnung der Geschwulst. Der Erfolg der Operation war anfangs gut. Am 16. Mai aber fiel die Mutter in eine Ohnmacht, aus der sie nicht wieder erwachte. Das Kind kam mit dem Leben davon.

Im bisherigen glaube ich deutlich nachgewiesen zu haben, dass dieser erste, von Döring referierte Fall identisch ist mit dem Falle Sennerts, d. h. von Sennert selbst beobachtet worden ist.

Was die Beobachtung selbst betrifft, so schöpfen wir aus der Schilderung des Autoren Sennert die Ansicht, dass hier die Vorlagerung des Uterus höchst wahrscheinlich nicht durch eine natürliche Bruchpforte hindurch erfolgte, sondern, wie auch Schröder und Colombat[1]) dies annehmen, durch einen in der Inguinalgegend entstandenen Riss der Bauchdecken. Wir schliessen dies aus den oben angeführten Worten Sennerts über die Döring und Fabricius in ihren Briefen hin und her disputieren: „ruptumque seu laxatum potius est peritoneum."

Der zweite Fall nun, von dem Döring in seinem Briefe an Fabricius (pag. 528) berichtet, figuriert in der Litteratur mit Recht unter dem Namen des Nikolaus Pol und ist mit dem Sennertschen keineswegs identisch. Die Publikationen, welche diese Beobachtung uns überliefern, sind: 1) Das Hemerologium Silesiacum des Nikolaus Pol. 2) Der Nucleus historiarum des Samuel Meigerius[2]). Döring selbst gibt, indem er zur Besprechung seines zweiten Falles übergeht, diese Quellen mit den Worten an: „Nunc ob argumenti affinitatem aliam non minus rarum, sed priore multo antiquiorem, utpote quae Ann. 1531 Decembr. die nono contigit, subjungere placet; cujus quidem nuperrime pressius meminit in suo Hemerologio Silesiaco Nikolaus Polius sub mense Deceb. die citato; fusius vero ac per circumstan-

1) Traite des maladies des femmes, p. 353. 1838.
2) 1. Teil. II. Buch. 4. Kap. p. 173. 1614.

tias descripsit Samuel Meigerius in sui historiarum Nuclei classe 1 cap. 4, eam nos e Germanico in Latinum sermonem ita transtulimus." Sennert wiederum entnimmt von Döring die Beschreibung dieses Falles, dieselbe lateinische Uebersetzung unter Angabe der Quelle getreu reproduzierend [1]). An eben diese lateinische Ueberlieferung hält sich auch Eisenhart. Wir erlauben uns im folgenden die ergötzliche Krankengeschichte des Meigerius in ihren Hauptzügen im deutschen Urtext vorzuführen.

„Anno 1531 hat sich zur Neisse in der Schlesien den 9. Decembris diese wunderbarliche Geburt zugetragen. Es ist gewesen eine arme Frawe, welche funfftzehen Jahr mit ihrem Manne zu Hause gesessen und neun Kinder zur Welt gebracht hat. In der Geburt des ersten Kindes ist sie gantz ungeduldig gewesen also das auch die Frawen und Hebammen von ihr gelaufen seyn. Indem sie aber allein gewesen, hat sie von ihr selbst müssen Hülffe gewarten, und hat ihr auch Gott das Kindlein gnädiglich gegeben. Folgender Zeit hat sie bey ihr gemerket, dass sie inwendig im Leibe einen Schaden etwa empfangen hatte. Nach dieser ersten Geburt vnd empfangenen Schaden hat sie Gott weiter beraten und ihr gnädiglich gegeben mit ihrem Manne nach einander acht Kinder, welche ihre Geburt vollkömlich und gewönlich gehabt. Nicht lange darnach hat sie, wie vormahls nach der ersten Frucht, jedoch leichtlicher Weise den empfangenen Schaden an ihrer Seiten inwendig gegen dem linken Beine offt empfunden und hat gemerket, das ihr etwas aus dem Leibe in ziemlicher grösse doch innerhalb der Haut fiele, weil sie dann darüber fast bekümmert, hat sie solches ihrem Ehemanne vnnd vertraweten Frawen angezeigt. Nu ist solches von tage zu tage grösser worden und in die länge also gewachsen, das es worden ist als trüge sie an ihrem Gurte eine Ochsenblase auffgeblasen vnnd fast lang, also hat sich die Haut an ihrem Leibe gedehnet, biss zuletzt auch solche Last biss auff die Knie gereichet vnd gehangen. Darnach hat man leicht abnehmen können, das in solcher Blasen eine lebendige Frucht were, indem hat die Fraw grosse Schmerzen gelitten, wenn sie gelegen oder gesessen ist, denn sie die Last mit vieler mühe vnd wehklagen mit den Händen hat müssen fortheben und legen, als hübe sie einen Laugensack oder sonst einen Sack hin und wieder." — — — Da die Aerzte keinen anderen Weg vor sich sahen, auf dem die Entbindung bewerkstel-

1) l. c. p. 520.

ligt werden konnte, als die Eröffnung der Geschwulst, so wurde die Sectio caesarea ausgeführt.

Es wurde die Blase geöffnet, „mit vieler Mühe und Sorge und das Kind herausgenommen, welches gantz frisch gewest, darnach ist das Kindlein getaufft vnnd hat gelebet anderthalb Jahr, die Mutter aber hat gelebet in grosser qual vnd schmertzen biss an den dritten tag vnd ist in Gott entschlaffen."

Unsere Aufgabe ist es nun, aus dieser Schilderung des Pfarrherrn Meigerius zu eruieren[1]), ob es in diesem Fall um eine wirkliche Hernia uteri sich handelte und durch welche Bruchpforte die Vorlagerung zu Stande kam. Lässt auch die mangelhafte Darstellung eine genaue Analyse nicht zu, so möchten wir doch die erste Frage in bejahendem Sinne beantworten. Das Auftreten der Geschwulst nach zahlreich vorausgegangenen Geburten, ohne Einwirkung eines äusseren Traumas, die Lokalisation in der Gegend des linken Schenkels, die Schilderung des Tumors selbst; dies alles erinnert sehr an das Bild, welches von sicher konstatierten Fällen gravider Uterushernien (s. Rektorzik) gegeben wird. Ob es nun um eine inguinale oder crurale Hernie sich handelt, geht aus dem Referate des Meigerius keineswegs hervor. Wenn Eisenhart das erstere annimmt, so verlässt er sich eben auf die freie lateinische Uebersetzung Dörings. Döring übersetzt nämlich den deutschen Satz: „nicht lange darnach hat sie, wie vormahls nach der ersten Geburt den empfangenen Schaden an ihrer Seiten inwendig gegen dem linken Bein oft empfunden" mit den von Eisenhart citierten Worten: „Non multum autem post malum in primo partu acceptum, circa inguen sinistrum saepiuscule sensit."

Mit Eisenhart stimmen wir darin überein, dass weder der Fall Sennert's, noch der Pol's mit der von Schröder erwähnten bei der Marg. Volczer in Wien vorgenommenen Laparotomie etwas zu thun hat. Sennert bespricht in der Zusammenstellung der ihm bekannten Fälle von Sectio caesarea auch diesen Fall[2]), und wir finden nirgends einen Anhaltspunkt, der für diese Annahme sprechen könnte. —

Als drittes Beispiel von Inguinalhernie mit Gravidität wird von den meisten Autoren, so auch von Eisenhart die Beobachtung

1) Die nach Döring viel weniger ausführliche Ueberlieferung Pols steht mir nicht zur Verfügung.

2) l. c. pag. 650.

Saxtorph's angeführt. Eisenhart entnimmt die Beschreibung dieses Falles dem Werke Michael Hager's über Brüche und Vorfälle, nachdem er in den Acta regiae societatis medicae Havniensis eine diesbezügliche Notiz nicht gefunden hatte. Wir waren so glücklich in eben diesem Werke die Originalmitteilung Saxtorph's [1]) zu entdecken. Dieselbe ist aufgeführt unter dem Titel „Observatio de partu naturali ex utero hernia ventrali extra abdomen elapso" und wer diesen Originaltext gelesen, kann nicht im Zweifel sein, dass es um eine Hernia ventralis sich hier handelte. Es geht dies deutlich und klar aus den Worten des Autoren Saxtorph selbst hervor. Nachdem er am Ende seiner Arbeit mitgeteilt, dass das Wochenbett bei der Patientin glücklich verlaufen sei (postea puerperium egit propemodum felix), schliesst er mit den Worten: „Remanebat vero extra abdomen magna uteri pars, quae completam herniam cum sacco fluido valde repleto et distincta per integumenta fluctuatione cognoscendo, formabat; per ipsas vero musculorum abdominalium fibras, nec per annulum quendam naturalem, uterum herniosum vitam sibi parasse, nunc accurata exploratione facile sentire poteramus." Mit Unrecht wundert sich Eisenhart darüber, dass Meissner dieses Falles in seiner Zusammenstellung nicht erwähnt. Meissner kannte den Fall freilich, aber er kannte denselben als Hernia ventralis und führt ihn unter dieser Varietät an [2]). Klob wiederum bringt in seiner ausführlichen, aber konfusen Litteraturangabe den Fall bei den Schenkelbrüchen unter.

9. Fall. Lédesma [3]). Hernie de l'uterus par le canal inguinal. Opération césarienne, guérison de la mère et de l'enfant.

La nommée Ramus, âgée de 24 ans, de bonne constitution, ayant eu six enfants portait depuis quelque temps avant son mariage une entérocèle inguinale à droite. A une septième grossesse, avancée de trois mois, elle était debout et s'approchait de quelqu'un, quand elle sentit tout d'un coup un tiraillement incommode du côté gauche du bas-ventre. La tumeur qu'elle observait déjà dans ce dernier disparut, et elle rendit du sang par le vagin. Sa main, portée à la hernie inguinale, rencontra quelque chose d'insolite, de dur et douloureux à la pression: elle essaya

1) Acta reg. societ. Havniensis 1868. p. 410. Vol. V.
2) Frauenzimmerkrankheiten 1843. p. 778.
3) Gazette médicale de Paris 1840. p. 715.

souvent la réduction sans y parvenir. A sept semaines de là, elle y sentait des mouvements manifestes. En bas et à droite de l'abdomen, la tumeur descendant sur la cuisse de ce côté, distendant la grande lèvre droite, tombant sur le pubis, et allant même jusque sur la cuisse gauche, 22 pouces de largeur, 25 de circonférence au milieu, et 22 et demi à sa jonction avec l'abdomen. Elle était fluctuante, et en déplaçant de liquide, on sentait un corps dur qui paraissait mobile dans le liquide. Par le vagin on ne trouvait point de col. A sept mois le stéthoscope permettait d'explorer les bruits du coeur du foetus et le souffle placentaire, qui étaient parfaitement distincts, à cause de la position superficielle de l'organe. M. Lédesma jugea par le souffle placentaire que le gateau était inséré à gauche et un peu en avant; le bruit était clair et trés circonscrit. Des essais de réduction furent inutiles. Le 6, elle éprouva les premières douleurs. Le 7, la poche des eaux se rompit, et celles-ci s'écoulent par le vagin. On essaya la réduction en vain. L'hysterotomie fut pratiquée avec soin de l'éloigner de la partie latérale gauche de la tumeur. L'incision de l'utérus donna une grande quantité de sang. La tête du foetus etait contre le col, le chirurgien saisit les pieds qui étaient au fond de la matrice et le retira fortement. La placenta était insérée à l'endroit prévu; on ne pensa point, comme nous l'avons deja dit, à explorer directement le souffle, immédiatement après la sortie dé l'enfant. Après que l'utérus fut dégargé, on prescrivit un bain tiède qui provoqua des contractions utérines qui arrêtèrent tout écoulement de sang. On songea alors à la réduction de l'utérus; mais en égard à un mouvement de torsion du col, elle fut jugée impossible et on laissa l'organe à l'extérieur. — Après quelques accidents légers en comparaison de la gravité de l'opération, la malade se rétablit. L'enfant succomba quelque temps après.

Anmerkung des Berichterstatters der Gazette médicale: Les détails de l'observation ne permettent pas de décider rigoureusement que la matrice déplacée s'était échappée à travers l'anneau inguinal. La chose est néanmoins assez probable.

(Nach Kiwisch[1]) ist eine Nachbildung dieses interessanten Falles in Wachs im anatomischen Museum zu Barcelona zu sehen.)

10. Fall. Rektorzik[2]). Ein Fall von Graviditas extraabdominalis.

Die 32jährige Frau bemerkte einige Zeit nach der, vor 2 Jahren stattgehabten Geburt ihres fünften Kindes, in der rechten Leistengegend eine schmerzlose, etwa eigrosse Geschwulst. Die Geschwulst vergrösserte sich, die Menstruation blieb aus, und die Kranke wurde durch die beim Gehen auftretenden heftigen Schmerzen gezwungen, den grössten Teil des

1) Klinische Vorträge, I. Abteilung, pag. 236.
2) Monatsschrift für Geburtskunde. 16. Bd. pag. 475.

Tages im Bette zuzubringen. Anfang Juni fühlte sie Bewegungen in der Geschwulst, die sie mit Kindsbewegungen verglich. Der hinzugerufene Arzt erkannte den Zustand als eine Gravid. extraabdominalis. Mitte Oktober trat das normale Ende der Schwangerschaft ein, zu welcher Zeit Verfasser folgende Erscheinungen fand:

Patientin von mittlerer Grösse, blassem, aufgedunsenem Antlitze und wenig entwickelter Muskulatur, zeigt eine von der rechten Leistengegend gestielt ausgehende, zwischen beiden Oberschenkeln gelagerte, ovale Geschwulst, deren grösste Länge 42 cm, deren Breite 25 cm betrug und welche bis zu den Knien herabreichte. Die Haut des Tumor war verschiebbar, glänzend, mit zahlreichen, verschieden dicken Venen; die Temperatur im Vergleiche zur übrigen Haut etwas erhöht. An der, dem rechten Oberschenkel zugewendeten Fläche, liess sich in der Nähe des stielförmig verschmächtigten Teiles der Geschwulst durch Palpation ein etwa 1½" langer und halb so breiter eiförmiger, von der Umgebung deutlich abgrenzbarer, elastisch weicher Körper fühlen, den Verf. als Ovarium deutete. Kindesteile und Kindesbewegungen waren deutlich wahrzunehmen und zwar fühlte man den Kopf im oberen Teile der Geschwulst. Der Perkussionston war im ganzen Umfang der Geschwulst leer. Die Auskultation wies deutlich auf der dem linken Schenkel zugekehrten Fläche die dikrotierenden Fötalherztöne nach, sowie ein lautes, mit dem Radialpulse der Mutter isochronisches Blasen. Per vaginam zeigte sich die etwas nach rechts gelegene Vaginalportion aufgelockert, der Scheidengrund erweitert, die Scheidenschleimhaut reichlich mit Schleim bedeckt, die Temperatur erhöht.

Ueber die Richtigkeit obiger Diagnose konnte also kein Zweifel sein und wurde angenommen, dass die Entwickelung der Frucht in dem Nebenhorne einer einhörnigen Gebärmutter, ausserhalb der Bauchhöhle und zwar in einer Leistenablagerung stattgefunden hatte. Da eine natürliche Ausstossung des Kindes nach eingetretener Eiterung für das Kind sicher, für die Mutter mit Wahrscheinlichkeit den Tod herbeiführen musste, so entschloss man sich zur Operation, welche am 22. Oktober vorgenommen wurde.

Die Haut wurde auf der linken Seite des Sackes, ungefähr 2½" von der Mittellinie entfernt, in einer Länge von 5" geöffnet, worauf sich die glatte Oberfläche des den Fruchtsack überziehenden Peritoneums präsentierte. Nun wurden die bis zu einer Dicke von ¼" hypertrophierten Wandungen des die Stelle eines Fruchhälters spielenden Uterushornes geöffnet, die Eihäute gesprengt und die Extraktion des Kindes am Steiss vollendet. Das Kind schrie augenblicklich und wurde sogleich abgenabelt. Es wurden am Fruchtsacke zwei spritzende Arterien unterbunden, und die etwas stärkere Blutung aus einer Vene wurde teils durch Andrücken eines in eine Lösung von Ferrum sesquichloratum eingetauchten Charpiebäuschchens gestillt. Da die Placenta wegen fester Verwachsung

nicht entfernt werden konnte, so wurden die Wundränder an einander gebracht und kalte Umschläge appliciert, worauf sich die Höhle etwas verengte. Nachblutung trat keine ein. Das Kind befindet sich noch wohl. Bei der Mutter stellte sich im Laufe des Tages Erbrechen ein, Puls beschleunigt, später Coma mit schnarchender Respiration und am Abend der Tod. Die Sektion wurde verweigert.

11. Fall. Scanzoni[1]). Ein Fall von Hysterokele inguinalis mit hinzutretender Schwangerschaft.

A. Bönert wurde mit dem 21. Lebensjahre zum erstenmal menstruiert. Vom 22. Jahre an war die Menstrualblutung regelmässig, im 28. Jahre koncipierte die Kranke; die am normalen Ende der Schwangerschaft eintretende Geburt erlitt durch Krampfwehen eine namhafte Verzögerung. Zwei Jahre später gebar sie zum zweitenmale und zwar regelmässig. Etwa 4 Wochen nach dieser Geburt zog sie sich beim Heben eines schweren Weinfasses eine linksseitige Leistenhernie zu; sie bemerkte in der linken Leistenbeuge eine wallnussgrosse, nicht reponierbare Geschwulst, welche zur Zeit der Menstruation schmerzhaft wurde und nicht unbeträchtlich anschwoll. Vier Jahre lang blieb die Bruchgeschwulst vollkommen stationär, dann erreichte sie in kurzer Zeit die Grösse einer Mannesfaust, und es wurde nunmehr von Dr. Müller die Diagnose auf Hernia uteri gestellt. Die Untersuchung von Blase und Mastdarm aus liess das Fehlen des Uterus an normaler Stelle konstatieren, und durch die äussere Untersuchung konnte die Gegenwart des Uterus im Bruchsack bestimmt nachgewiesen werden. Man konnte bei sorgfältigem Zufühlen in dem Tumor einen grösseren, harten, nach unten dickeren, nach oben schmaler zulaufenden Körper abtasten, der von vorne nach hinten abgeplattet erschien. Nach aussen und oben von diesem grösseren, birnförmigen Körper lag ein kleinerer, etwa aprikosenkerngrosser in der nächsten Nähe des Leistenringes. Die Scheide war verlängert, nach oben links verzogen. Die subjektiven Beschwerden waren teils mechanischer Natur, teils bestanden dieselben aus Symptomen der Anämie. Nach abermals 4 Jahren koncipierte und abortierte Patientin im 3. Schwangerschaftsmonate. Der Abortus verlief rasch und hinterliess keine nachteiligen Folgen. Im folgenden Jahre wurde sie abermals geschwängert. Am Anfang des 5. Monats mass der Tumor bei 16 cm Länge 44,5 cm im Umfang; es stellten sich heftige Schmerzen ein, die eine für die Kranke beinahe unerträgliche Höhe erreichten und von Fieber begleitet waren. Die Geschwulst selbst rötete sich und zeigte die Symptome einer beginnenden akuten Metritis. Am 29. November 1869 wurde der künstliche Abort mit gutem Erfolge eingeleitet. Unmittelbar nach

1) Beiträge zur Geburtskunde und Gynäkologie 1870 Bd. XII. S. 167.

der Geburt mass der Tumor 16 cm Länge und verkleinerte sich in 12 Tagen bis auf 9 cm, worauf die Patientin entlassen wurde.

12. Fall. Eisenhart[1]). Hernia inguinalis cornu dextri uteri gravidi.

Patientin, eine Frau von 36 Jahren, trat am 23. Mai 1884 in die Frauenklinik zu München. Dieselbe gibt an, dass sie seit dem 15. Lebensjahre regelmässig alle 4 Wochen menstruiert worden sei. Schon seit ihrer Geburt habe sie einen beiderseitigen Leistenbruch besessen, den sie selbst jedoch erst bei ihrer ersten Entbindung vor 15 Jahren beobachtete. Der rechte soll stets etwas grösser gewesen sein, doch konnten beide durch Bruchbänder zurückgehalten werden. 8—9 Wochen vor Eintritt in die Klinik entstand bei leichter Hausarbeit eine plötzliche Vergrösserung des Bruches. Pat. beachtete die citronengrosse Geschwulst nicht und verrichtete ihre Arbeit wie vorher. Später legte sie sich auf ärztliches Anraten ins Bett. Energische Repositionsversuche blieben erfolglos. Wegen der mit der zunehmenden Grösse der Geschwulst sich steigernden Beschwerden entschloss sich die Kranke die hiesige Anstalt aufzusuchen. Pat. hat 7mal geboren, davon 6mal am normalen Ende der Schwangerschaft. Die letzte Geburt fand statt im Jahre 1882. Bei der Aufnahme zeigt sich die Apertura externa canalis ing. sin. für zwei Finger sehr leicht passierbar. Augenblicklich sind Darmschlingen nicht durchgetreten. Beim Gehen und Stehen Schmerzen in der rechten Bauchgegend und an dem im Bruchsacke liegenden Tumor; dieser beginnt in der rechten Inguinalgegend und reicht bis zur Mitte des Oberschenkels. Beim Emporheben lässt sich erkennen, dass das Lab. minus dextr. auf die Innenfläche des Tumors übergeht. Nach links reicht der Tumor bis zur Symphyse. Rechts neben der Basis lassen sich Darmschlingen fühlen und verschieben, welche bis 7 cm neben der Geschwulst in den Bruchsack hineinragen. An der Aussenseite kann man fast mit zwei Fingern neben dem Uterus in den Bruchkanal eindringen. Das rechte Ovarium kann man von der Uteruswand abheben. Das linke ist deutlich zu fühlen. Die Port. vaginalis steht 2—3 cm oberhalb der rechten Spina ossis ischii, ist nach unten gewandt, klafft und man kann ihren Zusammenhang mit dem Tumor bimanuell direkt abtasten. (Siehe Fig. 1 auf Seite 284.)

Es wurde die Diagnose auf Hernia inguinal. dextra uteri gravidi cum ovario dext. gestellt, wobei die Frage offen gelassen wurde, ob es sich um einen Ut. bicornis mit Vorfall des rechten Hornes, oder um Ut. unicornis mit rudimentärem Nebenhorn handle.

Therapie: Da die Reposition des Uterus nicht möglich erschien, wurde der künstliche Abort eingeleitet. Da aber die Expulsion des Fötus nicht eintrat und das Verhalten der abgestorbenen Frucht Gefahren nach sich zu ziehen geeignet war, wurde die Laparohysterotomie vorgenommen:

1) l. c. pag. 448.

Es werden zuerst die Darmschlingen reponiert. Nach Trennung von Haut, Fascia superficialis und Peritoneum tritt sofort der Tumor in die Schnitt-

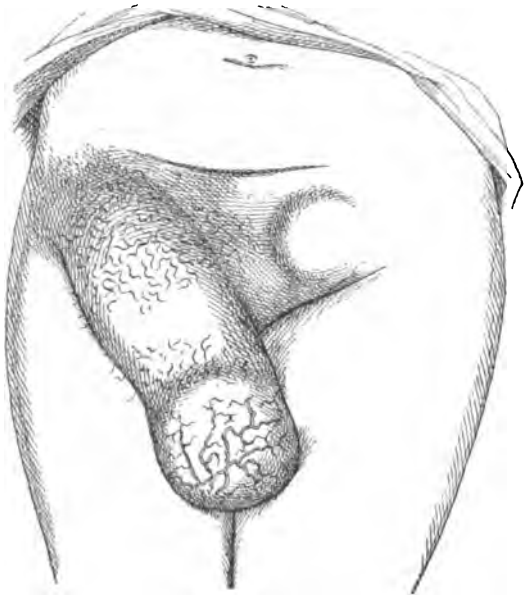

fläche ein. Derselbe ist von ovaler Form und an seiner rechten Seite finden sich das Ligament. latum dext., der rechte Eierstock und Tube.

Die linke Seite der Geschwulst ist vollkommen glatt und es handelt sich

somit um einen Uterus bicornis mit geschwängertem, im rechten Leistenbruchsacke vorgelagertem Horn. Der ganze Tumor, Uterus mit den Resten des durchtrennten Lig. rotund. und lat., sowie das rechte Ovarium werden abgetragen. Ein Teil des Bruchsackes wird excidiert und die Ränder des übrigen Teiles werden durch fortlaufende Naht vereinigt.

Am 29. Juni wurde Pat. geheilt entlassen. Die Wunde vollständig und fast linear verwachsen, der Stumpf kaum mehr sichtbar. Um den Stumpf drängen die Gedärme sich etwas vor, so dass sie die Bauchhaut um denselben sichtbar vorwölben. (Siehe Fig. 2 auf Seite 284.)

2. Hysterokele cruralis.

1. Fall. Cruveilhier[1]). Beobachtung an der Leiche.

„An der Leiche einer alten Frau, schreibt Cruveilhier, zeigten mir die Elèven eine Hernia cruralis uteri; dieselbe war aber nur eilig untersucht, nicht gehörig auspräpariert worden, und ich war daher nicht im Stande, alle wünschenswerten Details dieser wichtigen Beobachtung zu studieren."

Das von Cruveilhier abgebildete Präparat ist in Fig. 2 Taf. III wiedergegeben. Die Abbildung zeigt einen Teil des aus seiner Lage gekommenen Uterus; die Lageveränderung hat unter dem Cruralende und durch den Cruralring hindurch stattgefunden. Die vorgefallene Partie des Uterus ist durch einen Vertikalschnitt geöffnet. Von jedem der oberen Winkel des Uterus geht ein Strang ab, an dessen einer Seite ein ovaler Körper von der Struktur des Ovariums, an dessen anderer eine hohle Auftreibung sich befindet, welche von dem hinteren Teile der Tuba herzurühren scheint. An dieser Seite ist keine Spur eines Ovariums zu bemerken. Ueberhaupt habe ich mich vergeblich bemüht, in beiden Strängen und ihren Auftreibungen am Ende die Merkmale der Tuba oder des Ovariums nachzuweisen. Keiner dieser Stränge war hohl. Eine der Anschwellungen konnte indes nichts sein, als das Ovarium, die andere hohle Anschwellung nichts anderes, als ein Teil der Tuba Fallopii. Obgleich ich viele Erfahrung über eigentümliche Umwandlungen organischer Gewebe habe, so sehe ich mich doch genötigt, in diesem Falle zur Erklärung einen angeborenen Bildungsfehler anzunehmen. Es wäre wünschenswert gewesen, dass der Bruchsack sich noch in gutem Zustande in seiner eigentlichen Lage befunden hätte, als ich ihn untersuchte, um seine Beziehung zu den aus der Lage gekommenen Teilen ermitteln zu können.

Eine zweite hier nicht wiedergegebene Abbildung zeigt den Bruch von der inneren oder Beckenseite aus. Die Scheide verläuft schräg nach oben und links,

1) Frorieps Kupfertafeln 424, nach Cruveilhier. Anatomie pathologique. 34. Lief. Taf. 6.

und man sieht, dass die aus ihrer Lage gekommene Partie ausschliesslich durch den Gebärmutterkörper gebildet ist, und dass sowohl der Hals als auch der Körper dieses Organes eine beträchtliche Verlängerung erlitten hat. Die Harnblase ist vollkommen am Platze geblieben.

2. Fall. Lallemand[1]). Cruveilhier referiert denselben:

Femme de 82 ans. La tumeur existait depuis 40 ans: elle était située à l'aine droite. Elle avait 5 pouces de longueur sur 4 de largeur. Sa forme était celle d'une pyramide à 3 faces. L'une de ces faces était antérieure, l'autre postérieure appuyait sur la cuisse droite, la troisième interne, depassait la vulve de quelque pouces. La base était en haut, le sommet en bas, et la tumeur était plus large dans son milieu qu' à sa base. Sa direction était oblique de droite à gauche et de haut en bas. La peau avait tellement cédé qu'elle formait une vraie bourse pendante entre les cuisses. Le doigt, porté au dessus de la tumeur, reconnaissait l'anneau inguinal dans l'état naturel. Immédiatement au dessus on sentait l'arcade crural. A la dissection de la tumeur on reconnait que les parties qui la formaient étaient situées derrière le ligament de Fallope. Ces parties étaient la matrice, les ovaires, les trompes utérines, une partie du vagin, deux cordons distincts de l'épiploon, enfin deux kystes ou peut être des hydatides. La vessie et le rectum étaient dans leur situation naturelle.

Ueber denselben Fall berichten Boivin et Dugès[1]) folgendes:

L'anatomie pathologique a fait reconnaitre dans le cas suivant, ou la matrice était en vacuité, que la hernie était crurale. Le professeur Lallemand en a donné la déscription dans les Bulletins de la Faculté de Médecine et l'un des auteurs de cet ouvrage a vu la pièce anatomique récemment préparée. La femme qui portait ce déplacement était âgée de 82 ans et la tumeur existait depuis quarante; elle occupait le pli de l'aine droite; sa forme était pyramidale et sa longueur de cinq pouces sur quatre de large. La matrice avait passé derrière le ligament de Fallope; elle était accompagnée des ovaires, des trompes, d'une partie même du vagin; le tout entraîné, sans doute, par une hernie de l'épiploon qui s'était faite peu de jours, aprés un accouchement naturel, au milieu des efforts d'une profession fatiguante. Nous pensons en éffet, que l'utérus ne sortit de l'abdomen que longtemps après l'apparition de la tumeur inguinale et seulement huit ans avant la mort. Ce passage fut marqué selon nous par l'accroissement de la tumeur et quelques symptomes d'étranglement.

In dem zum Werke von Boivin et Dugès gehörenden Atlas

1) Die uns nicht zugängliche Originalmitteilung befindet sich im Bulletin de la faculté de Médecine 1816. T. 1, p. 1.

ist auf Tafel XI in Figur 3 die Abbildung einer Hernia cruralis enthalten „d'après le dessin original de M. le professeur Cloquet." Es muss diese Abbildung, die wir neben der Zeichnung von Cruveilhier's Cruralhernie reproducieren (s. Fig. 1, Taf. III) auf die oben referierte Beobachtung Lallemand's sich beziehen, denn die Schilderung, die von diesem Fall entworfen wird, passt genau dazu. Sonderbar erscheint es, wenn Scanzoni an derselben Stelle, wo er Kiwisch den Vorwurf macht, er habe sich die Mühe nicht genommen, die einschlägige ältere Litteratur etwas sorgfältig zu prüfen, von diesem Bilde der Boivin, zu dem eine genaue Ueberschrift „Hernie crurale de l'utérus" und eine Erklärung vorliegt, als von einer Hysterokele inguinalis berichtet[1]). Um einen Irrtum muss es ferner sich handeln, wenn Schröder sagt[2]): von Hernia cruralis uteri scheinen nur 2 Fälle bekannt zu sein, einer von Lallemand bei einer 82jährigen Frau, und der von Cloquet an einem „neugeborenen" Kinde beobachtete, den Boivin et Dugès auf Taf. XI Fig. 3 ihres Atlas abbilden. Auch neuere französische Autoren halten unbegreiflicherweise dafür, dass die in diesem Bilde dargestellten Geschlechtsteile einem neugeborenen Kinde angehören, was wohl kaum der Fall sein dürfte, es müsste denn sein, dass es sich um einen Fehler in der Zeichnung handelt. So verweist auf eben diese Zeichnung in einer verdienstvollen Arbeit über Ovarialhernien Puech[3]): Cependant Cloquet sur une fille nouvellement née a constaté une hernie crurale du côté droit dans laquelle était contenue l'utérus avec les ovaires et les trompes. Le dessin en a du reste été donné dans l'Atlas de Boivin et Dugès (pl. XI, fig. 3).

3. Hysterokele obturatoria.

Es gelang uns nicht in der Litteratur einen Fall dieser Art zu finden, und es scheint somit diese Varietät durch unsere Beobachtung einzig repräsentiert zu werden. Klob nennt in der vorerwähnten Litteraturangabe Kiwisch als Beobachter dieser seltenen Bruchform. Kiwisch schreibt nämlich in seinen klinischen Vorträgen[4]):

1) l. c. pag. 176.

2) Handbuch der Krankheiten der weiblichen Geschlechtsorgane 1881. pag. 218.

3) Nouvelles recherches sur les hernies de l'ovaire par le Dr. Puech. Annales de gynécologie. Novembre 1878. p. 321.

4) l. c. pag 234.

Wir müssen bemerken, dass wohl auch noch andere Varietäten von Gebärmutterbrüchen denkbar sind und auch vorgekommen sein mögen (als Leisten- und Schenkelbrüche). So kennen wir ein „pathologisches Präparat, wo das rechte Ovarium und die Tube durch die Gefässlücke des rechten Foramen ovale durchgetreten waren, und der Uterus bis nahe zur Bruchpforte gezerrt war. Doch solche Fälle bilden nur pathologische Curiosa, die sich selten wiederholen." Es handelt sich nach dieser Schilderung bei dem Präparate um eine Hernie des rechten Ovarium und nicht um eine Hysterokele, und es bezieht sich diese Bemerkung Kiwisch's jedenfalls auf den zweiten der 3 Fälle von Hernia obturatoria, die Blazina[1]) beschreibt.

Indem wir an dieser Stelle zur Epikrise unseres Falles übergehen, suchen wir die in der Krankengeschichte niedergelegten Einzelheiten der Beobachtung zunächst für die Anatomie und Pathologie der Hernia obturatoria überhaupt zu verwerten; unser Hauptaugenmerk aber werden wir auf den seltenen Bruchinhalt zu richten haben.

Was den Weg betrifft, den die durch das Foramen obturat. ausgetretene Hernie eingeschlagen hat, so haben wir bei der Präparation gefunden, dass der Bruch seinen Ausgang zwischen oberer und mittlerer Portion des M. obturat. externus fand und dass er sich in der Schenkelgegend zwischen M. pectineus und adductor brevis ausbreitete. Es hat damit der Bruch jene Bahn verfolgt, welche voluminöse Hernien des eirunden Loches nach Vinson und Fischer[2]) meist zu verfolgen pflegen.

In Bezug auf die Topographie der Nerven und Gefässe bestätigt unser Fall die Regel, dass die Art. obturatoria aus der Art. hypogastrica entspringt, der Nervenstamm, wenigstens an der Beckenöffnung des Kanales, am weitesten nach vorn und oben liegt, und dass hierauf die Arterie und dann die Vene folgt; ferner bestätigt er die Beobachtung, dass in den meisten Fällen Nerv und Gefässe nach aussen vom Bruchsack verlaufen.

Unter den allgemein ursächlichen und prädisponierenden Momenten, denen bei der Entstehung der Hernia obturatoria Bedeutung beigemessen wird, kommt hier vor Allem das Geschlecht des Indi-

1) Prager Vierteljahresschrift f. praktische Heilkunde 1848. p. 129.

2) R. Fischer. Beiträge zur Lehre über die Hernia obturatoria. Luzern 1856. pag. 8.

viduums in Betracht. Unter 80 Fällen von Brüchen des eirunden Loches, welche Pimbert[1]) zusammenstellt, befinden sich 65 Frauen und nur 8 Männer. Die Angabe, dass Schwangerschaften und Geburten Einfluss auf die Hervorrufung des Bruches haben können, trifft insofern zu, als aus der Anamnese sicher hervorgeht, dass bald nach der, im 46. Lebensjahre stattgefundenen Geburt die Hernie sich einstellte. Bestätigung findet auch die längst bekannte Thatsache, dass die Brüche des Foramen ovale meist erst im vorgerückten Alter zur Beobachtung gelangen. Unter den 80 Fällen Pimberts fallen auf die Jahre 20—30 nur 3 Beobachtungen, 7 auf die Jahre 40—50 und 15 auf die Jahre 60—70. Ein Hauptgewicht legen wir bei der Aetiologie unserer Hernie auf jene anatomische Disposition, die nach Vinson hauptsächlich bei abgemagerten alten Leuten beobachtet wird, nämlich den Schwund des Fettzellgewebes, auf welchen gewiss auch in unserem Fall die auffallend leichte Verschiebbarkeit des Peritoneums, nicht nur in der nächsten Umgebung der Bruchpforte, sondern im ganzen kleinen Becken zurückzuführen ist. Ueber eine accidentelle Ursache des Bruches sagt die Anamnese nichts aus. Betrachten wir den nicht eröffneten Bruchsack der Hernie, so finden wir, dass dessen Volumen, wenn auch nicht ganz ungewöhnlich, so doch beträchtlich gross ist. Den Grössenvergleich der Bruchgeschwulst mit einem „Hühnerei" finden wir nach Pimbert, der sogar einer kopfgrossen Hernie erwähnt, wiederholt in der Kasuistik verzeichnet. Verwachsungen des Sackes an seiner Aussenfläche, die auf längeres Bestehen des Bruches hindeuten würden, sind nicht vorhanden; das Peritoneum ist auffallend zart, durch den Druck des Inhaltes dünn und prall gespannt.

Die Symptome, welche die Patientin darbot, waren so typisch ausgesprochen, wie eben nur eine Hernia obturatoria von grossem Volumen sie hervorrufen kann. Der Romberg'sche Schmerz trat mit dem Entstehen des Bruches auf, und Pat. schilderte denselben, wie wir gesehen, in höchst charakteristischer Weise, indem sie angab, die Schmerzen im Bein seien so heftig gewesen, dass die Angehörigen ihr Schenkel und Wadengegend haben reiben müssen.

Ein ferneres wichtiges Symptom bildet eine ödematöse Schwellung des Beins, die durch Druck der Bruchgeschwulst auf die Gefässe zu erklären ist. Weder Fischer noch Pimbert machen

1) De la hernie obturatrice par Denis Pimbert. Thèse pour le doctorat, Paris 1882.

unseres Wissens in ihrer Symptomatologie auf diese Erscheinung aufmerksam. Unsere Hernie war von der Zeit ihrer Entstehung an, im nicht eingeklemmten Zustande als Geschwulst äusserlich so deutlich sichtbar, dass die Kranke selbst sie wahrnehmen, und der behandelnde Arzt die Diagnose auf Bruchgeschwulst stellen konnte. Die eingeklemmte Hernie, wie wir sie zu Gesicht bekamen, manifestierte sich als deutliche, nicht circumskripte, flache Vorwölbung auf der vorderen Fläche des Schenkels in der Gegend, die hauptsächlich dem oberen und inneren Winkel des Scarpa'schen Dreiecks entspricht.

Wir gelangen zum Inhalt des Bruches. Wie schon bemerkt, konnten wir in der Litteratur einen 2. Fall von Hysterokele des Foramen ovale nicht finden. Nach Roman Fischer (pag. 16) fand sich als Bruchinhalt in 32 Fällen von Hernia obturatoria 26mal Darm, 7mal Netz und Darm; 3mal die Blase und 1mal der rechte Eierstock mit Tube (Blazina). Unter den 80 Fällen Pimberts[1]) ist unter anderem 1mal Darm und die Tube, 1mal Darm mit Ovarium und Tube gesehen worden, nie aber der Uterus. Nach Benno Schmidt[2]) gelangten in ca. 94 Fällen 3mal Ovarium und Tube, aber kein Uterus zur Beobachtung.

Um im folgenden unsere Auffassung über die Genese dieser Hysterokele klar legen zu können, erscheint es wünschenswert, die anatomischen Verhältnisse, welche der Bruchinhalt vor der Reposition bei der Herniotomie und nach der Reposition bei der Autopsie darbot, kurz vor Augen zu führen.

Wir fanden bei der Operation nach Eröffnung des Bruchsackes (Taf. IV Fig. 1) die Verhältnisse, wie ich sie gleich nach der Herniotomie in einer beiliegenden Zeichnung mir zu vergegenwärtigen suchte. Unter einer eingeklemmten Dünndarmschlinge verborgen sehen wir den in die Länge gezogenen, anteflektierten Uterus, den Fundus voran mit einem Dritteil seiner Länge, in schiefer Richtung von innen nach aussen, vorliegend. Mit dem Uterus lag das rechte Ligament. lat. nebst Ovarium und Tube dieser Seite vor, an der hinteren Wand des Bruchsackes in dessen Peritoneum übergehend und frei beweglich. Der vorgelagerte Teil des Uterus ebenfalls ziemlich mobil. Von der linken Tube nur ein kleines Stück sichtbar. Entsprechend der, durch die beträchtliche Länge und Dehn-

1) l. c. pag. 49.
2) l. c. pag. 328.

barkeit der Peritonealfalten bedingten, losen Verbindung mit dem Bruchsacke lässt sich der Uterus mit seinen Adnexa leicht reponieren. Indem diese Teile hinter die Bruchpforte zurückgeschoben wurden, geschah dies zum Teil auf Kosten des Bruchsackes, von dessen Peritoneum ein kleiner Teil mit durch den Bruchkanal hineingedrängt, der übrige Teil draussen abgetragen wurde. Die Autopsie zeigt uns den reponierten, 12 cm langen Uterus nach rechts gegen die Bruchpforte hin verzogen, und mit Ovarium und Tube in die Beckenhöhle zurückgesunken; das vordere Blatt des Lig. latum in zahlreiche Falten umgewandelt, die zum Teil straff gespannt, koncentrisch nach der Bruchpforte hinziehen, um dort im Bruchkanal an dem mit Katgut abgebundenen Resten des Bruchsackes zu endigen. (S. Fig. 2 Taf. IV.)

Dieser ganze Befund führt uns deutlich den Hergang der Bildung dieses erworbenen Gebärmutterbruches vor Augen. Ueber die Ursachen der ersten Entstehung des Bruchsackes allerdings können wir nur Vermutungen Raum geben. Durch die Atrophie des Fettzellgewebes im Canalis obturatorius, stellen wir uns vor, kam eine leichte Ausstülpung des Peritoneums zu Stande, das Infundibulum des Canal. obturat., wie es an Leichen älterer Individuen häufig zu finden ist. Diese Ausstülpung vergrösserte sich ganz allmählich unter dem Einflusse eines von aussen wirkenden Zuges und unter dem Druck der Bauchpresse; es wurde zunächst zur Vergrösserung des Bruchsackes das dem Foramen obturat. rings um anliegende, äusserst leicht verschiebbare Peritoneum nachgezogen, welchem später die Ansatzstelle des Lig. latum am parietalen Bauchfell folgte; dabei blieb es jedoch nicht, sondern es wurde im Laufe der Zeit zur weiteren Vergrösserung des Bruchsackes das vordere peritoneale Blatt des breiten Mutterbandes ebenfalls nachgezogen und zur Bildung der hinteren Wand des Sackes verwendet. Die Ausstülpung des breiten Mutterbandes aber musste auch die leicht bewegliche Tube, und den bei diesem Individuum ebenfalls sehr mobilen Uterus gegen die Bruchpforte hinziehen. Welches dieser Organe nun zunächst dem Zuge folgte, ist nicht sicher zu entscheiden. Höchst wahrscheinlich ist es, dass die beweglicheren, der Bruchpforte näher gelegenen Adnexa zuerst mitgezerrt wurden und dass der allmählich in die Länge gezogene Uterus sekundär die Vorlagerung erlitt. Für diese sekundäre Vorlagerung des Uterus spricht auch jenes einfache, bei der Autopsie vorgenommene Experiment, bei welchem dem, am abgebundenen Rest des Bruchsackes

von aussen ausgeübten Zuge, zuerst Tube und Ovarium und dann erst der Uterus folgte.

In den Bruchsack, an dessen Bildung alle diese vorgezogenen Teile mithelfen mussten, wurden, wie dies bei unserer Leistenhysterokele der Fall war, Dünndarmschlingen durch die Aktion der Bauchpresse hineingepresst. Die akute Einklemmung einer solchen brachte den seltenen Fall in unsere Behandlung.

Wenn die Anamnese für die Frage, ob primär Ovarium oder Uterus vorgelegen hat, sich nicht verwerten lässt, so geht doch mit Sicherheit aus derselben hervor, dass die Hysterokele nicht angeboren, sondern erworben ist. Unsere Patientin hat 3mal auf normalem Wege geboren. Von extraabdominaler, im Bruchsacke stattgehabter Schwangerschaft kann nicht die Rede sein. Der Bruch entstand im Anschluss an die dritte und letzte Geburt. Die Menstruation dauerte von dieser Zeit an noch 2 Jahre fort, sie kehrte regelmässig wieder, und war nur am ersten Tage von Unterleibsschmerzen begleitet. Von heftiger Dysmenorrhoe und Anschwellung der Bruchgeschwulst während dieser Zeit, wo die Blutung noch bestand, oder von plötzlicher Vergrösserung des Bruches in den letzten Jahren konnte Pat. nichts angeben und wir finden keinen Anhaltspunkt, um genau bestimmen zu können, zu welcher Zeit der Uterus seine Wanderung durch die Bruchpforte unternahm; wir können nur mit Sicherheit annehmen, dass er nach dem 42. Jahre zur Vorlagerung kam.

Dass die Diagnose auf Hysterokele von uns nicht gestellt wurde, das werden dieselben Gründe entschuldigen, die wir bei Besprechung unserer ersten Beobachtung auseinandergesetzt haben. Wir sind der Ansicht, dass auch hier eine fortgesetzte genaue Beobachtung mit Berücksichtigung der Anamnese, eine sorgfältige Untersuchung mit allen Hilfsmitteln der gynäkologischen Untersuchungstechnik zur Zeit, wo eine Darmincarceration noch nicht vorlag, die allerdings sehr schwierige Diagnose nicht nur auf Hernia obturatoria, sondern auch auf Hysterokele obturatoria möglich gemacht hätten.

4. Hysterokele ischiadica.

Als Repräsentant dieser Varietät von Gebärmutterbrüchen wird in der Litteratur ein Fall citiert und von manchen Autoren wohl

mit Recht auch als Perinealhernie aufgefasst, welchen Papen [1]) als Hernia dorsalis in einem an Albrecht von Haller gerichteten Briefe schildert. Meissner [2]) übersetzt und referiert davon: „Eine bedeutend grosse Geschwulst war in diesem Fall am Gesäss einer Frau vorhanden, welche die Gestalt einer Flasche hatte, sich bis auf Waden verbreitete, eine Elle lang und mit einer glänzenden, gespannten und mit grossen Blutgefässen durchzogenen Haut überdeckt war. Die Grundfläche dieses Bruches, welcher oben dünn, unten dick und breit war, erstreckte sich von der rechten Seite der Oeffnung des Hintern über den M. glutaeus max. bis über das Os sacrum hin und hatte eine länglich runde Gestalt. Bei Eröffnung des Unterleibes fand man beinahe keinen Darm in der Bauchhöhle, sondern sie waren sämtlich in dem beschriebenen Bruchsacke gelegen." Der Satz nun, der auf die Lage des Uterus sich bezieht, lautet im Text folgendermassen: „Uterus oblique ad foramen herniae inclinabat et ovarium dextrum—una cum tuba fallopiana orificio itidem herniae inhaerebat." Diesen Satz, aus welchem, in Hinblick auf den bereits voranstehenden Inhalt des Briefes, nach unserer Meinung hervorgeht, dass der Uterus nur gegen die Bruchpforte hin verzogen war, fasst Meissner etwas frei übersetzend so auf: „Die Gebärmutter war mit ihrem Grunde an den Bruchsack gelehnt, der rechte degenerierte Eierstock lag dagegen mit der fallopischen Röhre derselben Seite in dem Bruchsacke selbst."

Wohl auf ungenaue Ueberlieferung sich verlassend, führen neuere Autoren, so wiederum Klob den Fall ebenfalls als Hernia uteri auf. Wir glauben richtig zu gehen, wenn wir denselben als Ovarialhernie taxieren, so wie ihn auch Englisch, der in seiner Tabelle nur Beobachtungen aufführt, bei denen das Ovarium allein, ohne Uterus im Bruchsacke vorlag, als solche verzeichnet.

5. Hysterokele umbilicalis.

1. Fall. Léotaud [3]). Hernie ombilicale contenant l'utérus chargé du produit de la conception.

Le 21 octobre 1856 j'examine Marie l'Africaine, négresse de la tribu des Yarabas. Elle porte à la région ombilicale une tumeur qu'on recon-

1) Epistola ad Alb. de Haller de stupenda hernia dorsali Haller. Disputationes chirurgicae T. III. p. 313.

2) Gebärmutterbruch. p. 154.

3) Gazette des hôpitaux civils et militaires 1859. p. 419.

nait facilement être une hernie. Cette tumeur présente assez exactement la forme d'une sphère à laquelle il manquerait une calotte à l'endroit où elle répose sur l'abdomen. Elle est sessile et séparée des parois abdominales par un étranglement circulaire de 42 centimètres. La tumeur elle même mesure 62 centimètres dans la plus grande circonférence. La ligne blanche la partage en deux parties égales. La cicatrice ombilicale, entièrement effacée, mais reconnaissable à la couleur foncée des plis qui l'accompagnaient, se trouve à 4 centimètres au-dessous du sommet. Cette tumeur est fluctuante et rend un son mat à la percussion. En deprimant ses parois, on reconnait facilement qu'elle contient les parties supérieures et moyennes d'un foetus de huit mois au moins, placé en position podalique. A l'auscultation, on entend clairement les buits du cœur du foetus. Cette tumeur se réduit sans difficulté; mais la malade éprouve alors de la gêne dans la respiration. Après la réduction on peut s'assurer que les bords de l'ouverture, qui a donné passage à la hernie, n'offrent aucune interruption dans le cercle, qu'ils décrivent. Les parois abdominales sont à l'état normal. La ligne blanche au-dessous de la tumeur n'offre aucune éraillure; son étendue n'est diminuée que de la partie empiétée par la base de la tumeur. Par le toucher il est impossible d'atteindre le col de l'utérus. Les parois vaginales semblent être un peu tendues. La santé générale laisse à désirer, mais la malade subit plutôt les conséquences des mauvaises conditions hygiéniques qui l'entourent que celles de l'infirmité qu'elle porte. Cependant il y a des douleurs assez pénibles aux aines, qui indiquent le tiraillement des ligaments ronds et qui forcent la malade à rester couchée. Le 14 novembre, je suis appelé auprès de la malade, qui sent les premières douleurs de l'enfantement. Pendant les contractions, je fais comprimer avec ménagement la tumeur pour en amener la réduction. Le travail marche avec la plus grande régularité. Il se termine par la naissance d'un enfant du sexe féminin, dont le développement annonce un accouchement tout à fait à terme. On peut même remarquer la rigueur et la fermeté des muscles de l'enfant. Les pieds s'étaient présentés les premiers.

In der Epikrise ergänzt Léotaud den Bericht: C'était la quatrième enfant que cette femme mettait en monde. A ses deux premières grossesses elle avait vu se former à la région ombilicale une tumeur, qui était restée assez petite, molle, et facile à reduire. La forme arrondie de la tumeur, son étranglement au point d'attache, limitée à la région ombilicale et décrivant un cercle bien marqué, l'intégrité de la ligne blanche du point d'attache au pubis excluaient toute idée d'éventération.

2. Fall. Murray[1]). Exomphalos in which the gravid uterus formed the hernial mass.

1) Med. Times. April 1859. p. 406.

This case, which believed to be the first on record, possessed features of great interest and importance. The patient was a woman, aged thirty, the mother of three children, and had been from infancy affected with a small umbilical hernia, which had always been easily reduced. When in the eigth month of gestation she found one morning, in rising suddenly from the recumbent position, that a large tumour had froced atself thraugh the navel. This protrusion proved to be nothing less than two-thirds of the impregnated uterus, the foetus being distinctly recognised by palpitations. There was no rupture of the linea alba. Reduction was at once effected by means of gentle and careful manipulation, and the organ was happily kept in situ until the end of gestation, when a live female child was born.

Weitere Referate und Originalpublikationen von Uterushernien konnten wir in der uns zur Verfügung stehenden Litteratur nicht finden [1]). Linhart spricht in seinen Vorlesungen über ein Präparat von Hysterokele, ohne genau anzugeben, wo die Bruchpforte sich befand. Wir werden darauf später zurückkommen. Englisch sagt in der früher erwähnten Arbeit, in welcher er nur reine Ovarialhernien berücksichtigt, es gebe noch eine grosse Anzahl von Eierstocksbrüchen, bei welchen der Uterus mit vorgelagert sei; dabei erwähnt er die Autoren Stein, L'Héritier, Everard Home, Roux, Barret, Symour, Dugès, Mad. Boivin, Camper. In allen diesen Fällen, die teils als Herniae umbilicales, teils als Herniae vaginales beschrieben seien, soll es um Vorlagerung von Ovarien und Uterus sich handeln. Eine spezielle Litteraturangabe dieser Beobachtungen finden wir bei Englisch nicht, und es gelang uns leider nicht, die betreffenden Quellen irgendwo zu

1) Folgende Notiz fand ich nachträglich, nachdem die Arbeit bereits an den Verleger geschickt worden, bei P. Müller: Die Krankheiten des weiblichen Körpers in ihren Wechselbeziehungen zu den Geschlechtsfunktionen 1888. pag. 286. „Dass der Uterus nach der klimakterischen Periode noch in eine Inguinalhernie austreten kann, sei nebenbei bemerkt. So sah ich seinerzeit mit dem damaligen Assistenzarzte P. Gross im Juliushospital in Würzburg eine 70jährige Pfründerin, die früher an Prolapsus gelitten und zur Zurückhaltung der Gebärmutter die Vagina allmählich mit verschiedenen Gegenständen ausgestopft hatte. Hiedurch wurde die atrophische Gebärmutter durch den Inguinalkanal nach aussen gedrängt; nach Wegräumung des Vaginalinhaltes verschwand der Uterus wieder."

Derselbe Autor erwähnt, dass Theophil Fischer eine Uterushernie beobachtet habe, bei welcher die Gebärmutter im 6. Monate der Schwangerschaft durch die Bruchpforte sich hindurchdrängte.

entdecken. Colombat kennt die meisten dieser Fälle, führt sie jedoch als Ovarialhernien an. Einen Fall von Hysterokele, der von Jackson herrührt, finden wir, ebenfalls ohne Quellenangabe, von Puech erwähnt [1]). Derselbe Schriftsteller gibt an, dass unter den 80 Ovarialhernien, über welche er referiert, der Uterus 10mal bei Inguinal- und 3mal bei Cruralhernien vorgelagert gewesen sei.

Indem wir im Vorstehenden die Kasuistik der Hysterokelen zusammenstellten, suchten wir, zur Ergänzung des Studiums der eigenen Beobachtungen, eine gewisse Summe von Erfahrungsthatsachen zu sammeln, um einen Ueberblick über die Pathologie und Therapie der Uterushernien gewinnen zu können.

Das kleine Material, welches zu diesem Zwecke für uns verwendbar ist, umfasst (die Fälle Pol und Sennert sind dabei nicht mitgerechnet) 17 Fälle, die sich nach der Lage der Bruchpforte folgendermassen verteilen:

Hernia	inguinal. ext.	dextra	5	12
„	„ „	sinistra	7	
„	cruralis	dextra	1	2
„	„	sinistra	1	
„	obturatoria	dextra	1	
„	umbilicalis	„	2	

Um das Wenige, was in Bezug auf die Anatomie der Hysterokelen aus den, zum Teil nur lückenhaft überlieferten Beobachtungen sich eruieren lässt, zusammenfassen zu können, ist es notwendig, die einzelnen Brucharten getrennt zu betrachten.

Beginnen wir mit den Inguinalhernien und suchen wir in den einzelnen Fällen nach genaueren anatomischen Angaben zunächst über die Topographie der Bruchpforte, so konstatieren wir vorerst, dass es bei keiner Beobachtung um eine Hernia ing. interna sich handelte. Ueber die Beschaffenheit der Haut und accessorischen Hüllen erfahren wir aus den Beschreibungen der operativ behandelten, oder bei der Autopsie untersuchten Fälle so viel als nichts. In unserem Fall von Hysterokele inguin. bot sich nichts Ungewöhnliches. Was den Bruchsack betrifft, so vermissen wir leider vor Allem Notizen über das Verhältnis desselben zum Ligament. latum. Maschka gibt an, dass er die Grösse eines Apfels zeigte, und dass das Ligament. latum längs der hinteren Wand in dessen

1) l. c. 1879. pag. 401. 1878. pag. 334.

Peritoneum überging. Denselben Befund bot unser Fall bei der Operation. Bylicki erwähnt, dass das rechte Ligament. latum mit der Bruchpforte verwachsen war. Linhart schildert das Verhalten des Ligament. latum an dem erwähnten Präparate der Würzburger Sammlung, bei dem es vermutlich um eine Inguinalhernie sich handelte, folgendermassen: „Sie sehen hier genau dasselbe Verhältnis der Peritonealfalten zum Bruchsack, wie wir es bei den rechtseitigen Coecal- und manchen linksseitigen S romanum-Brüchen kennen gelernt haben. Es ist nämlich die Insertionsstelle oder Uebergangsstelle der Peritonealfalten in das Peritoneum der Beckenwand mit herausgezogen und zur Bildung des Bruchsackes verwendet. Wie jene Darmbrüche, ist auch diese Hernie irreponibel."

Als Bruchinhalt lag mit dem Uterus in 9 Fällen das Ovarium mit der Tube jener Seite, wo die Bruchpforte sich befand, vor. In dem Falle Bylickis waren beide Ovarien vorgelagert. Bei den übrigen Beobachtungen fehlen die Angaben. In 2 Fällen war mit dem Uterus und seinen Anhängen Darm ausgetreten. Eine eingeklemmte Dünndarmschlinge fand sich in unserem Fall nicht; eingeklemmter Darm lag bei den Fällen Bylicki's und Eisenhart's vor. Chopart sah Netz mit dem Uterus verwachsen. In 5 Fällen (Olshausen, Leopold, Maschka, Eisenhart, Rektorzik) handelt es sich um Bildungsanomalien und zwar 3mal um Uterus duplex mit Vorlagerung eines Hornes, 2mal um Uterus unicornis. In den Fällen, wo der normal gebildete, nicht geschwängerte Uterus zum Bruchinhalt wurde, war nur ein Teil desselben, die Hälfte, $^3/_4$, oder aber, wie in dem Falle Lallemands, der ganze Körper mit dem Cervix im Bruchsack enthalten. In Bezug auf Lage und Gestalt der Gebärmutter ist hervorzuheben, dass 3mal (Scanzoni, Bylicki, eigene Beobachtung) hochgradige Anteflexion zu konstatieren war. Der Uterus zeigt ferner eine in die Länge gezogene Form; Chopart gibt an, dass er ausserdem abgerundet war, während er in unserem Fall mehr platt gedrückt erschien.

Den anatomischen Befund der übrigen Sexualorgane werden wir bei Besprechung der Symptomatologie näher berücksichtigen.

Was die Crural- und Umbilicalhernien betrifft, so ist die Zahl der Beobachtungen zu gering, als dass eine anatomische Charakteristik hier aufzubauen möglich wäre. Ueber Beschaffenheit von Bruchhüllen und Bruchsack vermissen wir jegliche Angaben. In beiden Fällen von Hernia cruralis (Lallemand,

Cruveilhier) finden wir den Uterus anteflektiert und fast total vorgelagert. Der Fall Lallemand's ist bemerkenswert dadurch, dass mit dem Uterus verwachsene Netzstränge vorhanden waren. Cruveilhier wiederum betont, dass, wie wir bei den Inguinalhernien dies gesehen, der Uterus hochgradig verlängert, und zugleich eine Verbildung von Ovarien und Tuben zu konstatieren war.

Die Anatomie der Hysterokele obturatoria ist zusammengefasst in der Epikrise unseres Falles. Wir machen aufmerksam auf die Analogie mit der anatomischen Schilderung, die Linhart von seinem Präparate gibt und heben hervor, dass an der Bruchsackbildung hier nicht nur die Uebergangsfalte des Lig. latum ins Peritoneum parietale Teil nahm, sondern, dass das letztere selbst mit ausgestülpt wurde. Uebereinstimmend mit dem Befund bei den inguinalen und cruralen Hysterokelen finden wir auch hier den Uterus stark verlängert und anteflektiert. —

Aetiologie: In der grösseren Mehrzahl unserer Fälle handelt es sich um erworbene Brüche. Als angeboren scheint die Vorlagerung von Ovarium und Uterus sicher erwiesen bei der von Maret an der Leiche eines Kindes beobachteten rechtseitigen Leistenhernie. Leopold schliesst aus dem bei der Operation gemachten Befund wohl mit Recht auf kongenitale Hernie, wenn auch die Anamnese seines Falles diesen Schluss nicht sicher bestätigt. Als angeboren fasst ferner Maschka die von ihm beobachtete, und bei der Autopsie untersuchte Leistenhernie eines linken Uterushornes auf. — Die Behauptung Klob's, dass die Hysterokele inguinalis bei Kindern häufiger sich vorfinde, als bei Erwachsenen, fällt, wie schon Eisenhart bemerkt, dahin, da von den 19 Fällen der oben genannte, von Maret beobachtete, den einzigen Beleg bildet.

Die Genese der Uterushernien, der angebornen sowohl wie der erworbenen, hängt innig zusammen mit derjenigen der Ovarialhernien. Die Theorie, auf welche die Entstehung der kongenitalen Hysterokelen sich aufbaut, und die von Klob, Leopold, Schulze, Eisenhart acceptiert wird, ist zurückzuführen auf die ursprünglich von Déneux für die Entstehung kongenitaler Ovarialbrüche aufgestellte Erklärung. Nach Déneux's [1]) verdienstvollen Untersuchungen verdanken die kongenitalen Ovarialhernien ihre Entstehung einem, dem männlichen Bildungsvorgange

1) Recherches sur la hernie de l'ovaire par L. C. Déneux. Paris 1813.

analogen, vollkommenen Descensus der Ovarien. Die Vorlagerung des Uterus nun soll sekundär zu Stande kommen, indem dieses Organ, vielleicht an dem nach männlichem Typus kurzen Ligament. rotundum mitgezogen wird. Positive Anhaltspunkte, welche diese letztere Vermutung bestätigen oder sonst Aufschluss geben könnten über die Art und Weise, wie dieser Zug auf den Uterus zu Stande kommt, gehen aus keinem Befund hervor. Leopold sagt von seinem Fall, dass in dieser Hinsicht sich nicht einmal Vermutungen aufstellen lassen.

Für die Entstehung der erworbenen Hysterokelen, mit denen wir uns hier hauptsächlich zu beschäftigen haben, liegen verschiedene Erklärungsversuche vor. Am meisten plausibel erscheint die Theorie von der sekundären Vorlagerung des Uterus, welche zuerst aufgestellt wurde von Cruveilhier.

Cruveilhier schreibt in seiner Anatomie pathologique:

„Les auteurs ont complètement séparé, dans leurs descriptions, les hernies de l'ovaire des hernies de l'utérus. Or, plusieurs faits de hernies de l'ovaire, que j'ai eu occasion de rencontrer à la salpétrière et ailleurs, m'ont conduit à admettre sur les hernies de l'utérus la théorie suivante: 1° La hernie de l'utérus est consécutive à une hernie de l'ovaire et de la trompe, et c'est par une sorte d'attraction que l'utérus est déplacé. La preuve, c'est que, dans les hernies de l'ovaire et de la trompe, l'angle correspondant de l'utérus est attiré derrière l'orifice interne du trajet inguinal, et même engagé dans cet orifice interne. L'utérus est déformé et a subi une sorte d'élongation dans le sens du tiraillement opéré sur cet angle. Si cette théorie est vraie, la hernie de l'utérus devra toujours être accompagnée de la hernie des ovaires et des trompes, et dans une première période, il ne devra y avoir qu'un ovaire et qu'une trompe. Ce n'est que dans une deuxième période, lorsque la totalité du fond de l'utérus aura été entrainée dans le déplacement, qu'on y trouvera les deux ovaires et les deux trompes. Or, dans la première observation de Lallemand, il n'y avait que l'ovaire et la trompe du côté droit. 2" L'attraction de l'utérus par l'ovaire et la trompe déplacées s'explique parfaitement et par les connexions intimes de ces annexes qui agissent sur l'utérus, à la manière de cordans, et par une disposition anatomique, qui ne me parait pas avais fixé l'attention des observateurs. Cette disposition anatomique est celle-ci: l'ovaire et la trompe déplacés sont constamment fixés à la paroi postérieure du sac herniaire par leurs ailerons; ils ne se

déplacent jamais sans le ligament large qui les soutient, d'où il résulte que l'accroissement du sac herniaire se fait en partie aux dépens du ligament large, nouvelle source d'attraction de l'utérus.

Si cette théorie est vraie, l'étude des hernies de l'ovaire et de leurs causes prédisposantes s'applique nécessairement aux hernies de l'utérus, et les hernies de l'ovaire pourraient être considérés comme le premier degré d'un déplacement dont la hernie de l'utérus serait le dernier terme."

Die Erklärung Cruveilhier's ist im Laufe der Jahre von einzelnen Schriftstellern als neu reproduciert, von andern angegriffen, aber nicht widerlegt worden. So bekämpft beispielshalber Mülert[1]) diese Theorie, indem er seine Argumente gegen den Uebersetzer Froriep ins Feld führt. — Entgegen der Lehre Cruveilhier's geht eine andere Ansicht dahin, dass die Vorlagerung des Ovarium bei Uterusbrüchen stets eine sekundäre sei. Diesen Standpunkt nimmt auch Englisch in seiner Arbeit ein, während Loumaigne[2]) sich dahin äussert: „L'ovaire est souvent entrainé dans une hernie par l'utérus et au dire de M. Cruveilhier l'inverse a lieu bien plus souvent."

Weitere Erklärungen über die Entstehung erworbener Uterusbrüche finden wir bei Boivin et Dugès: „Dans quelque cas, heisst es daselbst, l'utérus a traversé une ouverture naturelle, l'anneau crural ou inguinal, mais affaiblis dans leur contour par des effors répétées, ou plus probablement par quelque tumeur épiploique qui entrainait ensuite l'utérus par continuité de tissu ou par adhérence accidentelle. Le plus souvent c'est dans la grossesse que la hernie s'est produite." — Meissner gibt an, dass in der Schwangerschaft vorzüglich eine wegen zu beträchtlicher Neigung des Beckens, stark nach vorn überhängende Gebärmutter prädisponierend wirke.

Während die Gravidität in gewissen Fällen, wie wir sehen werden, die Dislokation des graviden Uterus durch die Bruchpforte direkt ermöglicht, begünstigen anderseits, wie von den Autoren hervorgehoben wird, häufig vorausgegangene Schwangerschaften und Geburten die Vorlagerung des nicht graviden Uterus; es wirken überhaupt alle jene physiologischen und pathologischen Vor-

1) Mülert. Zur Lehre von der Hernia ovarii primaria inguinalis und cruralis. Journal der Chirurgie und Augenheilkunde. Bd. 39. pag. 448.

2) Loumaigne. De la hernie de l'ovaire. Paris 1869.

gänge prädisponierend, welche eine leichte Verschiebbarkeit des parietalen Bauchfells innerhalb des kleinen Beckens bedingen. Aus eben demselben Grunde soll der durch hohes Alter bewirkte subperitoneale Fettschwund seinen Einfluss geltend machen.

Was das Alter der Patienten betrifft, in welchem der Uterus als Bruchinhalt auftrat, so lässt sich aus der Durchsicht unseres Materials für die Frage der Aetiologie kein bestimmter Schluss ziehen. Die mit Gravidität komplicierten Beobachtungen fallen in die Jahre 20—40. Die Fälle ohne Schwangerschaft verteilen sich so, dass von den Jahren 20—70 auf je ein Dezennium 1 Fall kommt. Bei 5 Beobachtungen lässt sich der Zeitpunkt nicht feststellen.

Durchgehen wir unser Material, um zu einem selbständigen Urteil über die Bildung der erworbenen Hysterokelen gelangen zu können und prüfen wir, wie weit die in der Litteratur angeführten und oben kurz resümierten ätiologischen Momente vor der Kritik Stand halten.

Der Lehre von der Entstehung der Hysterokelen durch den Zug von mit dem Uterus verwachsenen Netzsträngen liegt nur eine Beobachtung zu Grunde, nämlich diejenige Lallemand's. Die Beschreibung dieses Falles, so wie sie uns vorliegt, ist zu wenig genau überliefert, als dass sich entscheiden liesse, ob das durch peritonitische Adhäsionen mit der Gebärmutter verwachsene Netz die letztere in den Bruchsack nachgezogen, oder ob der Uterus zuerst vorgelegen und die Verwachsung des Netzes innerhalb des Bruchsackes mit demselben sekundär erfolgte. — Wie nun verhält es sich mit der Theorie Cruveilhier's? Dieser Autor nimmt, wie wir gesehen, an, dass zuerst Ovarium und Tube in den Bruchsack gelangen. Diese aber, sagt er, treten nie aus ihrer Lage, ohne dass das Lig. latum mitgeht. Das letztere trägt zur Vergrösserung des Bruchsackes bei und wird ein neuer Grund zur Zerrung am Uterus. Diese Beobachtung, nach welcher, wenn wir recht verstehen, das Austreten von Ovarium und Tube das Primäre ist, die Ausstülpung des Lig. latum durch diese zu Stande kömmt, trifft für jene Fälle von erworbenen Ovarialbrüchen zu, bei denen die Vorlagerung dadurch bedingt wird, dass Ovarium und Tube vermöge abnormer Länge ihrer Peritonealfalten durch die Wirkung der Bauchpresse in die präformierte Bruchtasche gleich einer frei beweglichen Darmschlinge hineingetrieben werden. Aus diesen Ovarialhernien, wo die Dislokation der Uterusadnexa plötzlich zu

Stande kommt, könnte die Hysterokele dadurch hervorgehen, dass die im Bruchsacke anfangs frei beweglichen Organe mit der Wandung des ersteren verwachsen. Vergrössert sich nun der Bruchsack, dehnt seine Wandung sich aus, so wird auf den Inhalt, d. h. auf Ovarium und Tube ein Zug ausgeübt, der auf das Lig. lat. sich fortpflanzt und schliesslich auch den Uterus zur Vorlagerung bringen kann. Diese Art der Entstehung ist wohl denkbar, es liegt aber unseres Wissens keine Beobachtung, kein anatomischer Befund vor, der die Annahme stützt. Nach unserem Dafürhalten sind es nicht diese Ovarialhernien, zu denen der Uterus als weiterer Bauchinhalt sich hinzugesellt. Die Vorlagerung der Gebärmutter wird sich vielmehr bei jenen Fällen von erworbenen Eierstocksbrüchen vollziehen, deren Genese wir dadurch erklären, dass zur Vergrösserung eines schon bestehenden Bruchsackes allmählich die Uebergangsstelle des Lig. lat. in das leicht verziehbare Peritoneum parietale und schliesslich das Lig. latum selbst verwendet wurde, wodurch dann sekundär das keineswegs mit dem Peritoneum des Bruchsackes verlöthete Ovarium und die Tube nachgezogen werden. Dass diese Auffassung, wonach der auf die Adnexa des Uterus und den Uterus selbst ausgeübte und die Vorlagerung dieser Teile bewirkende Zug von der Ansatzstelle des Lig. latum und vom letzteren selbst ausgeht, nicht nur eine in der Luft schwebende Theorie ist, sondern für einzelne Fälle zutrifft, dafür liefern den Beweis: 1) Linharts Präparat. 2) Der anatomische Befund unserer Hernia obturatoria. 3) Der anatomische Befund, den Blazina bei seiner Hernia obturat. ovarialis festgestellt hat. Das Lig. latum der entsprechenden Seite war beim letzt erwähnten Fall an seiner der Beckenwand entsprechenden Partie stark nach vorn gegen das Foramen obturat. dext. verschoben und bildete da eine 20″ lange herniöse Ausstülpung. Innerhalb dieser Höhle des Bruchsackes befand sich das ganze rechte, vollkommen normale Ovarium nebst der entsprechenden Fallopischen Röhre. Der Grund des Uterus war nach rechts und vorn verschoben (nach Kiwisch bis an die Bruchpforte heran).

Es erwächst uns nunmehr die Aufgabe zu untersuchen, ob es, sei es aus dem anatomischen Befunde oder aus der klinischen Schilderung, in den einzelnen Fällen von erworbenen Uterusbrüchen herauszufinden möglich ist, ob dieser vom Lig. latum oder seiner Ansatzstelle ausgehende Zug immer zuerst Ovarium und Tube in den Bruchsack verzogen hat, oder ob diese ziehende Kraft im Stande

gewesen ist, gleich primär den Uterus durch die Bruchpforte hindurch zu dislocieren. Nehmen wir zuerst die Anatomie zu Hilfe, so spricht für die primäre Dislokation der Adnexa der obige Befund Blazina's sowohl, wie derjenige unserer Hysterokele obturatoria. Blazina's Fall zeigt uns die im Werden begriffene Hernia uteri, das Lig. latum ausgestülpt, das Ovarium bereits durch die Bruchpforte nachgezogen, der Fundus uteri der letzteren anliegend. Würde die Patientin länger gelebt haben und würde der Bruchsack unter günstigen Bedingungen sich vergrössert haben, so hätte man bei einer später vorgenommenen Autopsie den Uterus höchst wahrscheinlich im Bruchsacke ebenfalls vorliegend finden können. Bei der Autopsie unseres Falles haben wir es versucht, die in vivo bei der Bruchsackvergrösserung thätigen, natürlichen Kräfte durch ein einfaches Experiment zu ersetzen. Wir haben, wie dies in der Epikrise des Falles beschrieben ist, den vor der Bruchpforte liegenden abgebundenen Rest des Bruchsackes allmählich von aussen angezogen. Diesem Zuge folgte mit dem Lig. latum die Tube zuerst, dann das Ovarium und zuletzt der reponierte und ins kleine Becken zurückgesunkene Uterus. Denselben Effekt erzielten wir, indem wir die zu diesen Bruchsackresten führende trichterförmige Ausbuchtung des Peritoneum vom Becken her durch die Spitze des Fingers nach aussen vorschoben.

Um weitere Anhaltspunkte zur Entscheidung obiger Frage gewinnen zu können, gehen wir über zur Durchforschung der Anamnese und des klinischen Bildes einzelner, längere Zeit genau beobachteter Fälle von erworbenen Hysterokelen. Die Symptomatologie der Ovarialhernien ist durch die Arbeiten von Deneux, Loumaigne, Englisch und Puech so weit gefördert worden, dass in solch genau verfolgten Fällen eine Zeit, wo nur das Ovarium im Bruchsacke vorgelagert war, sich vielleicht feststellen lässt. Wir werden, um diesen Zeitpunkt bestimmen zu können, vor Allem eruieren, wann in solchen Fällen zuerst das Vorhandensein einer Hernie zu konstatieren war, und welche Erscheinungen diese darbot; wir werden ferner, um den Zeitpunkt der extraabdominalen Dislokation des Uterus ausfindig machen zu können, uns von der Thatsache leiten lassen, wann zuerst und wann zuletzt normal verlaufende Schwangerschaften und Geburten stattgefunden haben.

Indem wir von diesen Gesichtspunkten aus die gesammelten Fälle uns betrachten, gelangen wir zu dem Resultate, dass nur eine sorgfältige Beobachtung für diese Frage sich mit Sicherheit ver-

werten lässt, nämlich diejenige Scanzonis. Bei der Patientin Scanzonis trat, wie wir gesehen haben, im 30. Lebensjahre, nach der zweiten Entbindung, im Anschluss an heftige Muskelanstrengung eine linksseitige, irreponible Leistenhernie auf, welche nur während der Zeit der Menses schmerzhaft wurde und nicht unbeträchtlich anschwoll. Nachdem die Bruchgeschwulst 4 Jahre lang stationär geblieben, erreichte sie, nachdem Patientin am Typhus erkrankt war, die Grösse einer Mannesfaust und die jetzige Untersuchung liess mit aller Sicherheit den Uterus als Bruchinhalt nachweisen. Aus dieser Angabe, dass die Bruchgeschwulst während der Menstruation anschwoll und schmerzhaft wurde, und aus der festen Behauptung der Patientin, dass ursprünglich nur der kleinere, aprikosenkerngrosse Körper im Bruche gelegen habe, schliesst Scanzoni wohl mit Recht, dass die Ovariokele schon 4 Jahre bestanden haben müsse, bevor sich die Hysterokele daraus entwickelte.

Bei manchen der übrigen Fälle gelingt es wohl, die Zeit genau oder ungefähr zu bestimmen, wo der Uterus in den Bruchsack dislociert wurde, ein primäres Bestehen der Ovarialhernie aber geht aus der Schilderung nicht hervor. Lallemand führt bei seiner Inguinalhernie die Zeit der Entstehung der Hysterokele auf das 51. Jahr zurück. Bei Bylicki's Fall, den wir leider nur aus dem Referate kennen, wird im 32. Jahre, nach der zweiten Entbindung der schon ausgebildete rechtsseitige Leistenbruch bemerkt. Patientin gebar nach dem Auftreten dieser Hernie 3mal auf normalem Wege, der Uterus kann also zu dieser Zeit noch nicht vorgelegen haben. Der Zeitpunkt, wo der Uterus durch die Bruchpforte sich hindurch zwängte, ist hier nach der Anamnese genau zu fixieren; derselbe schliesst sich an die 5. Entbindung an. Ebenso genau können wir aus den Schilderungen von Olshausen, Rektorzik, Eisenhart entnehmen, wann die Dislokation der Gebärmutter stattfand; doch ist hier die Vorlagerung mit anderen ätiologischen Faktoren, wie wir sehen werden, in Zusammenhang zu bringen. Was unsere beiden eigenen Beobachtungen von Hysterokele betrifft, so lässt sich, wie wir in der Epikrise betonten, nur eruieren, dass bei der Inguinalhernie das Austreten des Uterus in den Jahren 42—51, bei der Hernia obturatoria nach dem 48. Jahre, im klimakterischen Alter stattgefunden haben muss. Anamnestische Momente, die auf primäre Ovariokele hindeuten, lassen sich nicht entnehmen.

Wenn unsere Untersuchung nur bei einem Fall die primäre Vorlagerung von Ovarium und Tube sicher anzunehmen berechtigt, so liegt der Grund darin, dass die meisten der Fälle so wie die unserigen eben dann erst zur Diagnose gelangen, wenn die Hysterokele bereits ausgebildet ist, und dass eine genaue, zu verschiedenen Zeiten vorgenommene Untersuchung und Jahre lang fortgesetzte Kontrolle der bestehenden Hernie, die allein diese Frage sicher entscheiden lässt, meist eben nicht möglich ist. Zuverlässige Anamnesen aber, die hiefür wenigstens teilweise Ersatz bieten könnten, sind bei Bruchkranken erfahrungsgemäss schwer erhältlich.

Das unbefriedigende Resultat, zu dem wir auf diesem Wege der Untersuchung gelangt sind, kann uns von der aus dem anatomischen Befund geschöpften Ueberzeugung nicht abbringen, dass bei allen erworbenen Hysterokelen, bei denen Schwangerschaft oder Missbildung als ätiologische Momente nicht in Betracht kommen können, die Dislokation des Uterus auf die oben geschilderte Weise zu Stande kommt.

Linhart macht bei Beschreibung seines Präparates darauf aufmerksam, dass bei diesen Uterusbrüchen genau dasselbe Verhältnis der Peritonealfalte zum Bruchsack sich vorfinde, wie wir bei den rechtsseitigen Coecal- und manchen linksseitigen S. romanumbrüchen dies kennen gelernt haben. Diese Analogie wird durch unsere, bei der Hysterokele obturatoria gemachten anatomischen Beobachtungen vollkommen bestätigt. Zur Vergrösserung des Bruchsackes wird das durch irgendwelche Ursache leicht verschiebbar gewordene parietale Bauchfell dort von der Fossa iliaca, hier vom kleinen Becken gegen die Bruchpforte hingezogen. Im einen Fall folgt das Coecum, im anderen der Uterus dem Zuge. Dass Linhart, wie Albert in seinem Lehrbuch sich ausdrückt, sagt, es liegen die Uterusbrüche im Bruchsack nicht frei vor, sondern drängen dessen hintere Wand vor, ist uns nicht bekannt und nicht wohl verständlich. Nach dem, was wir selbst gesehen und aus der Litteratur geschöpft haben, ragt der nachgezogene Uterus, wie auch die Abbildung aus Boivin und Duges dies darstellt, mit seinem Fundus in die Bruchtasche, deren hinterer Wand aufruhend, frei hinein.

Treten wir auf die Frage ein, inwiefern die von den Schriftstellern geäusserte Ansicht richtig ist, dass Schwangerschaft das Zustandekommen der Hernia uteri begünstigt,

so finden wir, dass dieser Behauptung ganz positive Anhaltspunkte in genau beobachteten Fällen zur Stütze dienen.

Vor Allem ist es die Hysterokele umbilicalis, bei welcher bereits bestehende Schwangerschaft die conditio sine qua non der Vorlagerung des Uterus sein muss; denn dass ein nicht gravider Uterus die hochgelegene Bruchpforte nicht erreichen kann, leuchtet ein. Die Vorlagerung des Uterus in den bereits bestehenden Bruchsack ereignete sich bei dem Falle Léotaud's im 5., bei der Pat. Murray's im 8. Monate. In dem erstgenannten Fall wurde nach der Ansicht des Autors eine besondere Prädisposition noch dadurch geschaffen, dass durch die Füsse des Fötus die Form des Fundus modifiziert wurde, so dass dieser leichter den Bruchring passieren konnte. Ein weiterer Fall unserer Kasuistik, bei welchem der schon gravide, sonst aber normal geformte Uterus eine Bruchpforte und zwar den Inguinalring passiert, rührt von Lédesma her; da jedoch, wie der Referent der Gazette médicale, an den wir in Ermangelung der Originalpublikation uns halten müssen, bemerkt, es nicht ganz fest steht, dass wirklich durch den Inguinalkanal der Uterus austrat, so wollen wir diese Beobachtung für die Frage der Aetiologie nicht weiter berücksichtigen. — Sicher verbürgt ist dagegen die Dislokation des, wenn auch nicht mehr schwangeren, so doch durch vorausgegangene Schwangerschaft vergrösserten, nicht missgestalteten Uterus durch eine inguinale Bruchpforte hindurch bei dem Falle Bylicki's. Hier drängte sich am 8. Tage nach der Geburt, zu einer Zeit also, wo der Fundus uteri noch über die Symphyse hinausragte, als Patientin sich körperlich heftig anstrengte, ein grosser Körper unter dem Bracherium, dieses zur Seite schiebend vor. Als Bedingung für die Möglichkeit, dass ein so vergrösserter Uterus zur Dislokation in den Bruch gelangen kann, muss natürlich eine bedeutende Weite der vorhandenen Bruchpforte supponiert werden. Ist diese Bedingung gegeben, so kann bei einer Hernia umbilicalis als unmittelbare Ursache der Vorlagerung, wie dies bei der Patientin Murray's zutraf, ein einfacher Lagewechsel genügen. Als Gelegenheitsursache, welche den Grund der Gebärmutter durch eine inguinale Bruchpforte hindurchzwängte, geht aus der Beobachtung Bylicki's die Wirkung des abdominalen Druckes bei heftiger körperlicher Anstrengung hervor. Entweder hat, bei nach der Seite geneigter Körperstellung, diese Kraft genügt, den Uteruskörper in den weiten Bruchkanal hineinzuzwängen, oder man hat sich den Vorgang so zu denken, dass durch die Gewalt der Bauchpresse eine

plötzliche Vergrösserung des Bruchsackes, in dem vielleicht das Ovarium schon vorlag, herbeigeführt wurde, und dass nach der früher geschilderten Weise die Dislokation des schon vorher gegen die Bruchpforte hin vorgezogenen Uterus sich vollzog.

So wie die Schwangerschaft durch Vergrösserung des Uterus dessen Durchtritt durch eine entlegene Bruchpforte in einzelnen Fällen ermöglicht, so muss in ähnlicher Weise die abnorme Gestalt des Organes bei gewissen Missbildungen zur Vorlagerung prädisponieren. Diese Prädisposition wird dann um so mehr gegeben sein, wenn bei schon vorhandenem Bruche mit weiter Pforte beide Faktoren, Schwangerschaft und Bildungsanomalie zusammen sich vorfinden. Die Uterusdifformitäten, die hiebei hauptsächlich oder ausschliesslich in Betracht kommen, sind der Uterus bicornis und unicornis, und die Beobachtungen, welche wir zur Illustration dieser Verhältnisse verwerten, sind diejenigen von Olshausen und Eisenhart. Bei der Patientin Olshausen's bildete sich die Hernie nach dem 20. Jahre. Dass vor dieser Zeit kein Bruch bestanden, wurde durch die im 20. Jahre vorgenommene Untersuchung desselben Autors festgestellt. Patientin machte, nachdem der Bruch schon bestand, zwei normale Geburten durch, und in den Zwischenzeiten der Schwangerschaften war die Menstruation regelmässig stark und schmerzlos. Im 26. Jahre trat die 3. Schwangerschaft im rechten Horn des schon beim früheren Spitalaufenthalt diagnostizierten Uterus duplex ein, und jetzt wurde durch Olshausen die Vorlagerung des linken vergrösserten Hornes mit samt dem linken Ovarium in den inguinalen Bruchsack konstatiert. Dass es sich hier um eine erworbene Hernie handelt, ist nicht zu bezweifeln. Eine primäre Vorlagerung des Ovarium geht aus den Angaben nicht hervor. Der Umstand, dass die Menstruation regelmässig und schmerzlos gewesen, spricht gegen diese Annahme. Die für die erworbenen Hysterokelen von uns angenommene und definierte Entstehungsweise kann hier nicht zutreffen, denn in solchen Fällen kann der Bruchinhalt unmöglich, wie dies der weiteren Schilderung Olshausens zu entnehmen ist, leicht reponibel sein. 5 Wochen nach der Niederkunft, heisst es weiter, war der Uterus ebensowenig, wie das Ovarium mehr im Bruchsacke. Das linke Horn war kleiner, hinter der Bruchpforte zu fühlen und es gelang nicht, dasselbe wieder in den Bruchsack zu drängen. Die leichte Reponibilität und die Thatsache, dass der Uterus mit dem Ovarium spontan nach der Geburt sich in das Abdomen zurückzog, lässt für uns nur eine Erklärung

der Genese zu. Das, auch im nicht graviden Zustande, dem Inguinalring benachbarte linke Horn wurde durch die Vergrösserung während der Schwangerschaft der Bruchpforte noch mehr genähert, und nahm schliesslich der letzteren gegenüber eine solche Lage ein, dass es durch die Gewalt der Bauchpresse in dieselbe hineingedrängt werden konnte; es bildete so während dieser Schwangerschaft den reponiblen Bruchinhalt. Nach der Geburt verkleinerte sich das Horn und musste sich in die Bauchhöhle zurückziehen. Dass ein solches Uterushorn vermöge seiner Gestalt leichter einen Bruchkanal passieren kann, als der breite Grund eines graviden Uterus, wird zugegeben werden.

Ganz auf dieselbe Weise fasst Eisenhart in der Epikrise seines Falles den Vorgang der Vorlagerung auf. Im 3. Monat der Schwangerschaft wurde bei durch Schreien vermehrtem intraabdominellem Druck das rechte Horn des Uterus bicornis (welches hier selbst geschwängert war) in eine schon von Geburt an bestehende, nicht unbedeutende Leistenhernie gedrängt. Anhaltspunkte dafür, dass das Ovarium schon länger sich im Bruchsacke befunden und den Uterus nachgezogen habe, sind nicht vorhanden.

Bei der Mehrzahl der mit Schwangerschaft komplicierten Fälle geht aus der Beschreibung des Falles nicht hervor, ob die Schwängerung vor dem Austreten des Uterus aus der Bauchhöhle stattgefunden hat, oder erst nach der Vorlagerung in den Bruchsack; die letztere Thatsache ist sicher erwiesen in der auch in dieser Hinsicht äusserst wertvollen Beobachtung Scanzoni's.

Ganz besonders interessant, schreibt dieser Autor, war im vorliegenden Falle die Beobachtung, dass eine so beträchtliche, mit einer hochgradigen Flexion verbundene Lageabweichung der Genitalien das Zustandekommen einer Konzeption nicht hinderte. Nicht leichter kann man sich einen Fall denken, in welchem für das Zustandekommen einer Konzeption alle notwendig supponierten Verhältnisse sich ungünstiger gestalten als hier, was man gewiss zugeben wird, wenn man die beträchtliche Verlängerung und seitliche Verzerrung der Vagina, die Abweichung der Muttermundöffnung von der Mitte des Beckens, die spitzwinkelige Knickung des Cervix, die notwendig vorhandene Verlängerung und Zerrung des rechten und die ebenfalls nicht zu bezweifelnde Dislokation und Knickung des linken Eileiters im Auge behält. —

Wir wenden uns zur Symptomatologie der Uterushernien und versuchen, soweit sich dies durchführen lässt, zuerst eine

gemeinsame Betrachtung der nicht mit Schwangerschaft komplicierten Fälle.

Indem wir die einzelnen Krankengeschichten durchgehen, um uns eine Vorstellung von der Form und Grösse der Bruchgeschwulst zu verschaffen, finden wir die Ausdrücke „Hühnerei, Mannsfaust" zum Vergleich wiederholt angewendet; ferner wird angegeben, dass bei der Hernia inguinalis die Geschwulst bis zur Mitte der Schamlippe hinabreichte. Scanzoni und Lallemand machen auf die birnförmige Gestalt des Tumors aufmerksam, doch liegt darin nichts pathognomonisches, da nach Englisch auch den Ovarialbrüchen diese Form zukommt. Die mehrfach vorkommende, durch Bildungsanomalien bedingte Gestaltsveränderung des Uterus wird natürlicherweise auch ihren Einfluss auf die ganze Gestalt der Bruchgeschwulst geltend machen. Wichtiger als die Ergebnisse der Inspektion sind diejenigen der Palpation, und es treten diese am untrüglichsten in jenen Fällen hervor, wo der Uterus mit seinen Adnexa allein, ohne Darm durch einen dünnen Bruchsack hindurch leicht abzutasten war. So konnte Bylicki bei der Palpation leicht an der Gestalt und Konsistenz den nach unten herabhängenden Uteruskörper erkennen und bei Scanzoni lesen wir, dass zur Zeit, als Schwangerschaft noch nicht vorlag, in der Bruchgeschwulst ein Körper sich befand, der seiner Gestalt, Form und Konsistenz nach sogleich den Gedanken an die Gegenwart des Uterus wachrief. In anderen Fällen liess sich der Inhalt nicht scharf abgränzen und es gab der Befund zu Verwechslung Anlass: so wurde beispielshalber das eine vorgelagerte Horn des Uterus duplex als Ovarium taxiert (Leopold), oder der unter einer eingeklemmten und geblähten Darmschlinge vorgelagerte Uterus für Netz gehalten (Brunner). Die Konsistenz des Bruchinhaltes wird von den meisten Beobachtern als derb, solide bezeichnet, die Bruchgeschwulst selbst bald als sehr empfindlich, bald als schmerzlos beschrieben. Der Patientin Bylicki's war der Druck des applizierten Bruchbandes unerträglich; Lallemand erwähnt, die Geschwulst sei anfangs empfindlich, nachher unempfindlich gewesen. Scanzoni gibt an, dass bei stärkerem Druck grosse Empfindlichkeit vorhanden war.

Untersuchen wir unsere Fälle in Bezug auf die Beweglichkeit des Bruchinhaltes, so finden wir meist notiert, dass der Uterus in grösserem oder geringerem Grade mobil war. Bei Scanzoni's Fall war er sogar beweglicher als das daneben

liegende Ovarium. Was die Möglichkeit der Reposition anbelangt, so bestätigt sich mit einer einzigen Ausnahme die von Eisenhart für die Inguinalhernien angeführte Thatsache, dass es bis jetzt niemals gelang, den Uterus auf dem Wege der Taxis, ohne operativen Eingriff in die Bauchhöhle zurückzuschieben, auch für alle übrigen Brucharten, so weit es um Vorlagerung des nicht geschwängerten Uterus sich handelt. Die Erklärung für diese Thatsache geht aus unsern Untersuchungen über die Genese der Uterusbrüche hervor. Bei den angebornen Hernien wird der Uterus durch das, mit dem Ovarium vorgelagerte Ligament. latum, und durch den Zug des Lig. rotund. im Bruchsacke fixiert und ist wohl meist mit dem letzteren verwachsen, ebenso muss bei jenen erworbenen Brüchen, wo das Lig. lat. oder seine Ansatzstelle mit zur Bildung des Bruchsackes verwendet wird, der dislozierte Uterus aussen durch diese Peritonealfalten festgehalten werden. Es wäre denkbar, dass bei weiter Bruchpforte erworbener Hernien der Uterus gewaltsam durch die Taxis ins Abdomen zurückgeschoben werden könnte, indem jene Peritonealfalten sich dehnen lassen, es wird jedoch, wenn nicht zugleich der Bruchsack mit hinein gedrängt wird, der Uterus, sobald die Gewalt nachgibt, wieder vorfallen.

Reponibel kann der Uterus, wie die Beobachtung Olshausen's und die Fälle von Hysterokele umbilicalis uns zeigen, dann sein, wenn der geschwängerte oder durch Missbildung und Schwangerschaft in der Gestalt veränderte Fundus durch eine weite Bruchpforte in den bestehenden Bruchsack unter dem Drucke der Bauchpresse sich hineinlegt und, ohne vom Bruchring eingeschnürt zu werden, frei beweglich vorliegt. Wir werden auf diese Verhältnisse bei Besprechung der Therapie zurückkommen.

Ueber den Befund, welchen die übrigen Genitalien bei Hernia uteri darbieten, finden wir bei Meissner [1]) folgende, speziell auf die Hysterokele inguinalis sich beziehende Angaben:

Man findet bei der innern Exploration die Scheide gedehnt und in ihrem obern Teil nach der Leistengegend hin verzogen. Der Mutterhals und Muttermund haben eine sehr hohe Stellung und werden von dem untersuchenden Finger gar nicht erreicht. Colombat schreibt: „Le vagin est tendu et recourbé obliquement de bas en haut dans la direction de l'une des aines. Le museau

1) Frauenkrankheiten pag. 780.

de tanche ordinairement très élevé est tourné vers le sacrum ou disparait souvent tout à fait en se logeant au milieu de la tumeur herniaire." Aus der Durchsicht unseres Materials geht, so weit es sich nicht um Missbildungen handelt, die Bestätigung der von diesen Autoren geschilderten Verhältnisse hervor. Wir finden die Angabe, dass die Scheide verlängert und mit der Portio vaginalis nach der Seite der Hernie verzogen war in den von Lallemand, Bylicki, Ledesma, Rektorzik und Scanzoni beschriebenen Fällen von Hysterokele inguinalis. Wertvoll für die Diagnose ist, wie wir sehen werden, insbesondere der vom letztgenannten Autoren aufgenommene Genitalbefund. Dieselbe Dislokation von Scheide und Portio vagin. treffen wir auch bei der von Cruveilhier beschriebenen Hysterokele cruralis und, wie der Sektionsbefund zeigte, bei unserm Fall von Hysterokele obturatoria. Der ganz bedeutende Hochstand der Partio vag. bei Hysterokele umbilicalis geht aus der Bemerkung Léotaud's hervor: „par le toucher il est impossible d'atteindre le col de l'utérus".

Für die Intensität der subjektiven Symptome, der Beschwerden und Funktionsstörungen, welche durch die nicht mit Schwangerschaft komplizierte Hernia uteri bedingt werden, ist vor Allem das Alter der Patienten massgebend. Wie Meissner mit Recht hervorhebt, stören dergleichen abnorme Lagen die ganze Geschlechtsthätigkeit in den geschlechtsreifen Jahren, während im klimakterischen Alter, wo der Uterus mehr als abgestorbenes Lebensorgan zu betrachten ist, bloss die benachbarten Teile die Störung fühlen. Die Funktionsstörungen, die wir im geschlechtsreifen Alter in erster Linie zu gewärtigen haben, werden sich hauptsächlich auf die Erscheinungen der Dysmenorrhoe beziehen und wenn wir nach diesen Symptomen fahnden, so finden wir vor Allem bei Leopold hiezu die Bestätigung. In seinem Fall war während der Menses das sonst vortreffliche Allgemeinbefinden wie umgewandelt; die ausserordentlich heftigen Schmerzen verlangten jedesmal absoluteste Ruhe und alterierten das Nervensystem in hohem Grade. Deutlich gab sich in diesem Fall und bei der Patientin Scanzoni's die durch die Ovulation bedingte Hyperämie von Uterus und Ovarium innerhalb des Bruchsackes durch Volumenzunahme und Schmerzhaftigkeit kund. Bei Scanzoni's Fall war es hauptsächlich das Ovarium, welches bei der leisesten Berührung ein heftiges Zusammenzucken der Kranken verursachte.

So wie es erwiesen ist, dass die periodische Kongestion zur

Einklemmung des im Bruchsacke vorgelagerten Ovarium führen kann, so ist auch die Möglichkeit gegeben, dass der während der Menstruation hyperämisch gewordene und angeschwollene Uterus durch den Bruchring stranguliert wird. Je enger und je weniger nachgiebig die Bruchpforte ist, um so rascher werden die Symptome der Incarceration sich fühlbar machen; es kommt zur heftigen Uterinkolik, zu Brechreiz, zur Verstärkung aller jener Erscheinungen, die eine heftige Dysmenorrhoe einzuleiten pflegen; auf diesem Wege sind wohl jene hochgradigen Anfälle, die bei Leopold's Patientin sich einstellten, zu erklären. Dass Dysmenorrhoe bei Hernia uteri kein konstantes Symptom ist, das beweist die Beobachtung Scanzoni's. Hier war zu einer Zeit, wo die Vorlagerung des Uterus mit Sicherheit konstatiert war, die Blutung nie von eigentlichen dysmenorrhöischen Schmerzen begleitet. Dass nach eingetretener Klimax die Symptome von Seiten des dislozierten Uterus verschwindend sein können, so dass kein Anzeichen die Gegenwart dieses Organes im Bruchsacke verrät, das beweist unser Fall von Hysterokele obturatoria.

Aber nicht nur während der Menstruation kann die Hysterokele die heftigsten Beschwerden verursachen. Durch die Zerrung am Peritoneum hervorgerufen, treten in einzelnen Fällen auch in der Zwischenzeit Ohnmachten, Brechreiz, Kreuzschmerzen und alle jene sympathischen Erscheinungen auf, welche hochgradige Lageveränderungen der Gebärmutter zu begleiten pflegen. Dabei sind die vorgelagerten Organe, Uterus und Ovarien den verschiedensten Insulten ausgesetzt, so dass die Leiden bis zur Unerträglichkeit sich steigern können, wie dies bei der Patientin Bylicki's der Fall war. Treten, wie hier und in unseren Fällen, in den Bruchsack, der bereits diesen Inhalt birgt, noch Darmschlingen ein, so werden die Beschwerden noch vermehrt. Der Bruch muss an Grösse zunehmen, denn ein Bruchband kann hier nicht getragen werden.

Störungen von Seiten der Blase scheinen in den meisten Fällen ausgeblieben zu sein, wenigstens finden wir darüber keine Angaben.

Die Symptome, welche der incarcerierte, nicht schwangere Uterus darbietet, werden dann vollständig in den Hintergrund gedrängt, wenn zugleich eine Einklemmung der vorgefallenen Darmschlingen stattfindet, wie dies bei unseren eigenen Beobachtungen zutraf. Hier begegnen wir den stürmischen Erscheinungen akuter Darmokklusion, Erbrechen, Meteorismus, Stuhlverhaltung etc., und zur Vermutung, es könnte die Gebärmutter im Bruch-

sacke vorliegen, wird derjenige niemals gelangen, der nicht durch den Befund der vaginalen Exploration dazu geführt wird.

Fassen wir das Symptomenbild ins Auge, welches aus den Beschreibungen der mit Schwangerschaft komplicierten Hysterokelen sich ergibt, so sehen wir hier die pathognomonischen, objektiven und subjektiven Erscheinungen der Gravidität überhaupt in den Vordergrund sich drängen. Der Tumor zeigt ein stetiges Wachstum, dabei ist in der Tiefe wahrnehmbare Fluktuation zu konstatieren; später sind durch die Bruchsackwandungen hindurch Kindsteile abzutasten, und es lassen sich die Bewegungen des Fötus fühlen. Dazu kommen die bei Schwangerschaft charakteristischen Ergebnisse der Auskultation (Boivin, Meissner). Mit der zunehmenden Grösse der Geschwulst — es kann diese wie bei der Patientin Rektorzik's bis zum Knie hinabreichen — steigern sich die mechanischen Beschwerden beim Gehen und Stehen. Die Haut wird dünn gespannt, es treten heftige, ziehende und stechende Schmerzen auf; dazu gesellt sich häufiger Harndrang, die herabhängende Geschwulst wird für jede Berührung schmerzhaft und es können so die Leiden einen unerträglichen Grad erreichen (Scanzoni). Durch die Zunahme des Umfanges wird eine beständige Zerrung am Bruchkanal bedingt, es können die heftigsten Incarcerationserscheinungen sich einstellen, die mit vorzeitigem Eintritt der Wehen und mit Frühgeburt endigen (Kiwisch). —

Die Diagnose eines Bruches der nicht schwangeren, normal geformten Gebärmutter ist bei nicht eröffnetem Bruchsack laut unserer Kasuistik bisher in zwei Fällen sicher gestellt worden, nämlich von Bylicki und Scanzoni. Es ist das Verdienst wiederum des letztgenannten Autoren, auf die für die Diagnose massgebenden Momente an der Hand seiner genauen Beobachtung aufmerksam gemacht zu haben. Handelt es sich um Vorlagerung des Uterus allein mit einem oder beiden Ovarien ohne weitere Komplikation, ist dabei die Haut unverändert, und sind die Bruchhüllen dünn, so können die Resultate der äusseren Untersuchung allein zum Ziele führen, indem schon die Palpation den Uterus an Gestalt und Konsistenz erkennen lässt. Scanzoni hält dabei die abgeplattete Birnform des Körpers, dessen breitester Teil nach unten gekehrt ist, während der schmale in die Bruchpforte hinein sich erstreckt, für charakteristisch. An der Seite dieses Körpers lässt sich das kleinere Ovarium abgrenzen. Ergibt zugleich eine zuverlässige Anamnese oder längere Zeit fortgesetzte Beobachtung, dass diese

beiden Körper während der Menses merkbar anschwellen, so wird dadurch die aus der Palpation geschöpfte Vermutung beinahe zur Gewissheit. Die Annahme einer Hernia uteri wird im ferneren bestärkt durch die Unmöglichkeit, den Bruchinhalt zu reponieren. Entscheidend für die Diagnose aber ist vor Allem das Ergebnis der Untersuchung per vaginam, per rectum und von der Blase aus, und die Vollkommenheit der kombinierten Untersuchungsmethode wird in nicht komplicierten Fällen stets die Diagnose möglich machen. Die Verlängerung und Verzerrung der Scheide in der Richtung der Bruchpforte hin, der Hochstand oder das wellige Verstrichensein der Portio, das Fehlen des Uteruskörpers an normaler Stelle, alle diese Momente zusammen mit den Ergebnissen der äusseren Untersuchung und der Anamnese ins Auge gefasst, müssen die vorhandene Dislokation des Uterus sicher erkennen lassen. Neben diesen diagnostischen Mitteln hält Scanzoni als schlagendstes Kriterium für die Richtigkeit der Diagnose die Möglichkeit des Vorschiebens einer Metallsonde so weit, bis deren Knopf von aussen durch die Bauchsackwand hindurch sich fühlbar macht; er empfiehlt für dieses Vorgehen dünne, biegsame Silbersonden.

Diese eben angeführten Merkmale und diagnostischen Hilfsmittel fallen zum Teil dahin, sobald nicht der normal geformte, sondern der missgestaltete oder Teile eines missgestalteten Uterus den Inhalt der Hernie bilden. Die äussere Untersuchung, das Abtasten des Tumors in der Bruchgeschwulst lässt hier einen Körper abgrenzen, dessen Konturen kaum an diejenigen des Uterus erinnern; ist zugleich auch die Vagina von abnormer Beschaffenheit, und ist dadurch die bimanuelle Exploration erschwert, so kann auch für den geübtesten Gynäkologen die Diagnose äusserst schwierig oder unmöglich werden und eine Täuschung leicht stattfinden. Während Leopold das vorgelagerte, rudimentäre Uterushorn für ein abnorm gelagertes Ovarium hält, gelingt es Olshausen, bei allerdings weniger komplicierten Verhältnissen, das linke Horn des Uterus duplex im Bruchsacke zu erkennen. Von Wichtigkeit ist es jedenfalls, wie Eisenhart mit Recht betont, in solchen Fällen die Erfahrungsthatsache zu berücksichtigen, dass Bildungsanomalien zu Hysterokelen prädisponieren. — Liegen mit dem Uterus Darmschlingen im Bruchsacke vor, so wird durch diese Komplikation die Diagnose dann nicht erschwert sein, wenn der Darm reponibel ist. Anders aber liegt die Sache, wenn die betreffenden Patienten, wie dies in unseren Fällen zutraf, dem Untersuchenden das Bild aku-

tester Darmokklusion darbieten. Hier deutet nichts auf die Vorlagerung des Uterus hin, und wenn nicht irgend ein Moment der Anamnese den Verdacht auf diese seltene Dislokation hinlenkt, so wird man, da an die Vornahme einer genauen bimanuellen Abtastung bei dem meist kollabierten Zustande der Patienten nicht zu denken ist, auf die Diagnose verzichten müssen; liegt nun gar eine Hernia obturatoria vor, so darf man damit zufrieden sein, wenn man diese als solche diagnosticiert hat. —

Die Prognose der Hysterokele bei fehlender Gravidität ist, wie die Symptomatologie uns lehrt, wesentlich verschieden zu stellen, je nachdem der Bruch im geschlechtsreifen Alter, oder erst nach der Menopause zur Entstehung gelangt, günstig aber wird sie in keinem Fall zu taxieren sein. Im geschlechtsreifen Alter können, wie wir gesehen, die während der Menses sich manifestierenden Leiden das Leben zur Qual machen, der dislocierte Uterus kann zum Sitz verschiedener örtlicher Affektionen werden, die der Therapie unzugänglich sind. Das Allgemeinbefinden wird dauernd in hohem Grade gestört. Ist zugleich Vorlagerung von Darm und Netz vorhanden, so kommt die Gefahr der Einklemmung dieser Contenta hinzu, da das Zurückhalten derselben durch ein Bruchband ganz oder wenigstens auf die Dauer unmöglich ist. Die Hauptgefahr aber liegt darin, dass Schwangerschaft jederzeit eintreten kann. — Weit besser lautet die Diagnose, wenn die Hernie nach Eintritt der Menopause sich entwickelt. Hier können, wie unsere eigenen Fälle lehren, die Beschwerden, die der vorgelagerte Uterus verursacht, äusserst gering sein und funktionelle Störungen ganz fehlen. Gefahr aber droht dennoch von Seiten der mit vorliegenden, nicht retinierbaren und deshalb der Einklemmung ausgesetzten Darmschlingen.

Den Brüchen des graviden Uterus ist nach übereinstimmendem Urteil der Beobachter eine ernste Prognose zu stellen. Die besten Aussichten bietet nach dem Ergebnis unserer Kasuistik die Hysterokele umbilicalis, denn in den beiden referierten Fällen von Léotaud und Murray war die Reposition verhältnismässig leicht möglich, so dass die Geburt per vias naturales unbehindert am Ende der Schwangerschaft von statten gehen konnte. Weit ungünstiger gestaltet sich der Ausgang bei den übrigen Arten der Hysterokele. An dem sich vergrössernden Uterus sehen wir infolge der Strangulation durch den Bruchring hochgradigste Stauung des ganzen Organes und heftige Metritis auftreten; es kommt infolge davon zum Absterben der Frucht und zur spontanen Austreibung

durch natürlichen Abort (Scanzoni). In günstigeren Fällen gelangt das Kind zur Reife und lässt sich alsdann nur auf operativem Wege zur Welt befördern. —

Therapie: Die Möglichkeit der Reposition des vorgelagerten Uterus hängt, wie früher auseinander gesetzt wurde, von der Art der Entstehung der Hernie ab. Die Taxis wird nur dann zum Ziele führen, wenn der Fundus uteri, gleich einer beweglichen Darmschlinge, durch eine weite Bruchpforte vermöge seiner durch Gravidität oder Bildungsanomalie veränderten Gestalt vorgedrängt wurde. Ist der Uterus durch und mit dem Ligament. latum verzogen worden, wobei das letztere zur Bildung der hinteren Wand des Bruchsackes verwendet wird, so dürfte es wohl schwerlich gelingen, ohne Bruchschnitt die Reposition durch die Taxis zu bewerkstelligen. In solchen Fällen wird das Alter der Patienten und die Intensität der vorhandenen Beschwerden darüber entscheiden müssen, ob ein operativer Eingriff, d. h. die Herniotomie indiciert ist. Bei Individuen im geschlechtsreifen Alter ist die strikte Indikation zur Vornahme der Herniotomie durch die oben geschilderten Gefahren die der Patientin durch die Affektion erwachsen, ohne weiteres gegeben. Es soll der Bruchsack eröffnet und die Reposition des Uterus versucht werden. Gelingt diese nicht, so halten wir die Abtragung der Gebärmutter mit samt dem vorgefallenen Teil der Adnexa und die nachfolgende Exstirpation des Bruchsackes für die einzig richtige Therapie. Handelt es sich um Kranke, bei denen die Menopause bereits eingetreten, so wird die Herniotomie dann angezeigt sein, wenn durch den dislocierten Uterus verursachte Beschwerden konstatiert sind. Sind solche in erheblichem Grade vorhanden, so wird auch hier derselbe vorgezeichnete Weg des operativen Vorgehens einzuschlagen sein. Die Radikaloperation empfiehlt sich auch vornehmlich für jene Fälle, wo Darmschlingen neben dem Uterus vorliegen und wo die Empfindlichkeit des letzteren die Applikation eines Bracheriums unmöglich macht.

Zu diesen therapeutischen Massnahmen führt uns eine objektive Beurteilung der Aetiologie und Pathologie der nicht mit Schwangerschaft komplicierten Uterushernien. Sehen wir nun zu, durch welche Momente in den Fällen unserer Kasuistik die Autoren in ihrem therapeutischen Handeln sich leiten liessen, in welcher Weise operativ vorgegangen wurde und von welchen Erfolgen die Therapie begleitet war.

Wir haben 4 Fälle citiert, bei denen bei fehlender Gravidität,

nachdem die blosse Taxis nicht gelungen, oder gar nicht versucht worden war, die Herniotomie ausgeführt wurde. In 3 Fällen (Leopold, Bilicki, eig. Beob.) handelt es sich um Inguinalbrüche, beim 4. um Hernia obturatoria (eig. Beob.). Mit der auf Hernia uteri gestellten Diagnose wurde nur bei Bilicki's Fall zur Operation geschritten. Leopold gieng in der Meinung, eine Ovariokele vor sich zu haben, vor. Die Indikation war in beiden Fällen durch die hochgradigsten, durch die Vorlagerung des Uterus direkt bedingten Beschwerden absolut gegeben. Bei den übrigen Fällen wurde der Bruchsack eröffnet um die Incarceration des Darmes zu heben, und die Hysterokele bildete nur einen zufälligen Befund bei der Operation. Bei unserer Hernia obturat. und der Inguinalhernie Bylicki's gelang es, nach Eröffnung des Bruchsackes und vorgenommenem Débridement, den Uterus mit dem Ovarium zu reponieren. Die Erklärung der Möglichkeit dieser Reposition geht für die Hernia obturatoria aus den hier möglichst genau beobachteten Verhältnissen hervor. Nach Eröffnung des Bruchsackes und Abfluss des Bruchwassers, nach vorgenommenem Débridement und Zurücklagerung der abgeklemmten Dünndarmschlinge war der, vor der Operation prall gespannte, kugelig aufgetriebene und in seiner Wandung verdünnte Peritonealsack entspannt und schlaff zusammengesunken. Dadurch musste auch das vorher straff angezogene vordere Blatt des Ligament. latum, und der durch dasselbe nach vorn und unten gezogene Fundus des nirgends adhärenten, anteflectierten Uterus nachgiebig werden, so dass sich der letztere, indem er einen Teil des Bruchsackes nachzog, durch den Druck der Finger hinter die erweiterte Bruchpforte zurückschieben liess. — Auf ähnliche Weise wird wohl auch bei dem Falle Bylicki's, dessen genauere, im tschechischen Originaltext geschriebene Schilderung für uns leider nicht geniessbar ist, das Gelingen der Reposition zu erklären sein. In beiden Fällen wurde der nach der Zurücklagerung noch vor der Bruchpforte liegende Teil des Bruchsackes abgetragen.

Die Reposition des Uterus gelang trotz Eröffnung des Bruchsackes und Erweiterung der Bruchpforte nicht bei den von Leopold und vom Verfasser selbst operierten Fällen. Im ersten Falle war die Hernie kongenital, und es wäre, wie Leopold sich ausdrückt, die Reposition ein nutzloser Versuch gewesen. Die Abtragung des Hornes, sowie die Hinwegnahme des Eierstocks wurde vollzogen, um die Ursache zu jeder ferneren Kongestion zu tilgen. Im 2. Fall liess Verfasser, in Anbetracht der bereits eingetretenen Menopause,

nach Reposition des incarcerierten Darmes die übrigen als irreponibel taxierten Contenta im Bruchsacke liegen.

Ueber die Resultate und Endresultate dieser Operationen wissen wir folgendes: Bei der Hernia obturatoria trat Exitus letalis ein infolge einer mit der Darmeinklemmung zusammenhängenden Komplikation. Die übrigen Fälle gelangten zur Heilung, und zwar berichtet Leopold, dass die seit der Operation eingetretene Menstruationszeit ohne die leiseste Störung verlaufe. Von Bylicki's Patienten ist uns nur bekannt, dass sie geheilt entlassen wurde. Was die vom Verfasser operierte Kranke betrifft, so ergab eine in neuester Zeit, 1 Jahr nach der Operation vorgenommene Untersuchung, dass in der linksseitigen Hernie, die einen kleinen soliden Körper durchfühlen lässt, Darmschlingen sich bis jetzt nicht vorgewölbt haben, und dass der Bruch weiter keine Beschwerden verursacht. Gleichwohl würde Verfasser bei einem zweiten ähnlichen Fall, auch wenn es, wie hier, um eine Patientin in nicht mehr geschlechtsreifem Alter sich handeln sollte, die operative Entfernung des irreponiblen Uterus und seiner Adnexa vornehmen. Denn nur auf diese Weise wird es möglich sein, den Bruchsack in toto abtragen zu können, und es wird nach Ausführung der Radikaloperation am besten der abermaligen Vorlagerung von Darmschlingen vorgebeugt werden. Sollte dennoch eine Enterokele sich wieder entwickeln, so wird nach Entfernung von Uterus und Ovarium der Applikation eines Bruchbandes nichts im Wege stehen, während das Tragen des Bandes nicht möglich sein oder den Zweck nicht erfüllen wird, so lange diese Organe vor der Bruchpforte liegen bleiben.

Die Taxis beim graviden Uterusbruch zeigt wenig oder keine Aussicht auf Erfolg namentlich in jenen Fällen, wo die im nicht graviden Zustande vorgelagerte Gebärmutter erst innerhalb des Bruchsackes geschwängert wurde; denn hier ist, wie wir gesehen haben, der Uterus im nicht graviden Zustande der blossen Taxis nicht zugänglich, und die Reposition wird dann noch weniger möglich sein, wenn das Organ durch die Schwangerschaft vergrössert ist. In den Fällen, wo die Vorlagerung erst nach eingetretener Schwangerschaft stattfand, wo eine bedeutende Weite des Bruchkanals vorauszusetzen ist, dürfte an einen Erfolg der Taxis am ehesten gedacht werden. Die Zurücklagerung unter diesen Verhältnissen ist bis jetzt in 2 Fällen von Hysterokele umbilicalis gelungen, und bei der allerdings nicht selbst geschwängerten, aber durch die

Schwangerschaft des anderen Hornes vergrösserten Uterushälfte im Falle Olshausen's.

Ist die Reposition des graviden Uterus auf unblutigem Wege nicht zu bewerkstelligen, so wird der Zeitpunkt, den die Schwangerschaft schon erreicht hat, über das weitere therapeutische Vorgehen zu entscheiden haben. Handelt es sich um Fälle, wo die Gravidität noch nicht weit vorgeschritten ist, wo der Uterus noch keine bedeutende Grösse erreicht hat, so würden wir nicht anstehen, auch hier auf dem Wege der Herniotomie resp. Hernio-Laparotomie es zu versuchen, die Gebärmutter durch den ausgiebig gespaltenen Bruchring zu reponieren. Gelingt dies nicht, so werden wir durch den bisherigen Verlauf der Schwangerschaft weiterhin uns leiten lassen. Geht die Gravidität mit unerträglichen Schmerzen einher, ist, wie in dem Fall Scanzoni's, eine akute Metritis hinzugetreten, so ist entweder die sofortige Exstirpation des Uterus der Herniotomie anzuschliessen, oder aber es ist der künstliche Abort einzuleiten, worauf nach eingetretener Involution die Radikaloperation der Hernie mit Abtragung der vorgelagerten Organe auszuführen ist. Sind die Beschwerden, welche die Schwangerschaft verursacht, mässig, ist der Fötus nicht abgestorben, so wird man eine exspectative Behandlung verantworten und das Ende der Schwangerschaft abwarten können, um dann den Versuch zu machen, durch die Sectio caesarea das Leben von Mutter und Kind zu retten. Die nachfolgende Amputatio uteri nach Porro wird nicht nur in jenen Fällen indiziert sein, bei denen es sich um die Vorlagerung eines geschwängerten Hornes (Rektorzick, Winkel) handelt, durch dessen Abtragung die sexuelle Thätigkeit nicht gestört wird, sondern auch für die Fälle mit normal gebautem und geschwängertem Uterus; denn es wird sich kaum rechtfertigen lassen, Patientinnen, die nach dem Kaiserschnitt mit dem Leben davongekommen, zum zweiten Mal der Gefahr der Schwängerung des vorliegenden Uterus auszusetzen; es müsste denn, wie wir nach eingeleiteter Frühgeburt dies für angezeigt hielten, auch hier nach eingetretener Involution des Uterus die Radikaloperation der Hernie nachgeschickt werden.

Erklärung der Abbildungen.

Taf. I u. II.

Hernia diverticuli peritonei pariet. incarcerata. Vergl. Text pag. 3—4.

Taf. III u. IV.

Hernien des nicht graviden Uterus.

Taf. III. Fig. 1. Schenkelhernie des Uterus nach einer Originalzeichnung von Cloquet. Vergl. Atlas von Boivin et Dugès und Fritsch. Lageveränderungen der Gebärmutter pag. 246.

a. linker, — b. rechter Teil der Bauchdecken. — c. Mons Veneris. — d. linker, — e. rechter Oberschenkel — f. Analbacken. — g Bruchsack. — h. Uterus, anteflektiert; man sieht die hintere Seite. — i. linke, — k. rechte Tube. — l. m. rechtes, cystisch degeneriertes Ovarium. — n o. Netz, fest mit Uterus und Bruchsack verwachsen, bei O' abgeschnitten.

Fig. 2. Schenkelhernie des Uterus nach Cruveilhier. Vgl. Text. p. 285.

Fig. 3. Inguinalhernie des Uterus. Eigene Beobachtung nach einer, nach der Herniotomie vom Verfasser aufgezeichneten Skizze. Vgl. p. 261.

a Die nach oben geschlagene Dünndarmschlinge. — b. Bruchsack. — c. Uterus; hintere Fläche des anteflektierten Körpers. — d. linke Tube. — e. linkes Ovarium.

Taf. IV. Fig. 1. Hysterokele obturatoria. Eigene Beobachtung. Vgl. pag. 290; nach einer, unmittelbar nach der Operation vom Verfasser aufgenommenen, z. Teil schematisierten Skizze.

a. Rechte Darmbeinschaufel. — b. Rechtes Foramen obturat. — c. Der eröffnete, kugelige Bruchsack. — d. Die nach oben geschlagene incarcerierte Dünndarmschlinge. — e. Hintere Fläche des anteflektierten Uterus. — f. Linke Tube. — Rechte Tube. — h. Rechtes Ovarium. — i. N. obturatorius. — k. Art. und Vena obturatoria.

Fig. 2. Hysterokele obturatoria. Eigene Beobachtung. Derselbe Fall. Bei der Autopsie aufgenommene Zeichnung des reponierten Uterus und seiner Adnexa. Vergl. Text. pag. 266.

a. Vordere Fläche des reponierten, nach rechts verzogenen und in's kleine Becken zurückgesunkenen Uterus. — b. Linke Tube. — c. Linkes Ovarium. — d. Linkes Lig. rotundum — e. Rechte Tube. — f. Rechtes Ovarium. — g. Bruchpforte, mit dem trichterförmig ausgestülpten vorderen Blatt des Lig latum. — h. Falten des concentrisch herbeigezogenen Peritoneum parietale. — i. Blase. — k. Excavatio vesico-uterina.

AUS DER

TÜBINGER CHIRURGISCHEN KLINIK

DES PROF. DR. BRUNS.

XII.

Ueber die Erfolge der Hauttransplantationen nach Thiersch.

Von

O. Nagel,
früherem Assistenten der Klinik.

Grosse, der Heilung widerstrebende Defekte und Geschwüre der Haut zur Heilung zu bringen, ist schon seit langer Zeit eines der Hauptprobleme der Chirurgie gewesen. Die Schwierigkeiten, die einer erfolgreichen Behandlung solcher Defekte sich in den Weg stellen, haben zur Folge gehabt, dass im Laufe der Zeit eine grosse Anzahl der verschiedensten Behandlungsmethoden aufgetaucht sind, die alle nur ungenügend ihren Zweck erreichten, da sie den wesentlichen Anforderungen, die an ein erfolgreiches Verfahren zu stellen sind, nur zum Teil zu genügen vermochten.

Diese Anforderungen lassen sich in folgende drei Punkte zusammenfassen: der Defekt soll möglichst rasch zur Vernarbung gebracht werden, die Vernarbung soll eine dauerhafte sein und endlich die Narbe keine Störung, namentlich keine Kontraktur bewirken.

Eine Methode, welche alle diese Bedingungen zu erfüllen schien, war die von Reverdin erfundene Methode der Hauttransplantation. Reverdin machte seinen ersten derartigen Versuch im Jahre 1869

an einem traumatischen Defekt am Arme, indem er vom Oberarme der anderen Seite zwei Hautläppchen excidierte, auf den Defekt aufsetzte und damit Vernarbung erzielte. Während jedoch Reverdin glaubte, in den Hautstückchen nur Epidermis übertragen zu haben — er nannte danach sein Verfahren greffe épidermique — wies Deprès nach, dass die transplantierten Hautstückchen die Dicke der ganzen Cutis mit umfasst hatten.

Es wurden nun von Reverdin selbst und vielen andern Chirurgen mit wechselndem Erfolg die Versuche wiederholt. Die Dicke der zu transplantierenden Hautstückchen unterlag dabei mannigfachen Aenderungen: man versuchte es, die Cutis in ihrer ganzen Dicke samt dem Unterhautzellgewebe zu transplantieren, ein Verfahren, das aber bald allgemein verworfen wurde. Andere machten ihre Schnitte so, dass diese die ganze Dicke der Cutis oder wenigstens den ganzen Papillarkörper enthielten. Wieder Andere gingen ins andere Extrem, indem sie bloss abgeschabte Epidermis benützten und diese auf die Wundfläche aufstreuten, oder die in Vesikatorblasen enthaltene Flüssigkeit auf dieselbe applizierten. Auch hier war der Erfolg ein negativer. — Die Grösse der Hautstückchen variierte nicht erheblich: Reverdin gab ihnen die Grösse von etwa 1 qmm. Andere gingen bis zu Haferkorn- und Erbsengrösse.

Was den Boden für die Ueberpflanzung der Hautstückchen betrifft, so übertrug Reverdin die Transplantationen direkt auf die Granulationsfläche, wobei Bedingung war, dass die Granulationen gesund und gut sein mussten. Eine Gegenindikation gegen die Transplantation bildeten schlaffe, schwammige, leicht blutende Granulationen und allzu reichliche Eiterung, ferner das Fehlen von Granulationen. Es misslang nämlich schon Reverdin's zweiter Versuch, und der Grund wurde darin gesucht, dass er auf eine frische Wundfläche transplantiert hatte. Eine ähnliche Beobachtung machte Steele. — Entnommen wurden die zu transplantierenden Hautstückchen entweder dem betreffenden Individuum selbst, wie Reverdin es bei seinem ersten Versuche machte, oder anderen gesunden Individuen oder auch Tieren oder endlich — und dies Verfahren wurde das in der Spitalpraxis am meisten geübte — amputierten Gliedern.

Die zahlreich wiederholten Versuche mit dem Reverdin'schen Verfahren liessen allmählich erkennen, dass die anfangs bedingungslos empfohlene Methode doch ihre Mängel und Nachteile hatte. Die Erfolge waren vielfach recht mangelhafte: die Transplan-

tationen heilten in manchen Fällen überhaupt gar nicht an, in andern heilten sie zwar an, fielen aber früher oder später wieder ab, sodass also der Bestand der Heilung kein dauernder war. Bedenkliche Folgen hatte das Verfahren, die Transplantationsstückchen amputierten Gliedern zu entnehmen. Es können nämlich auf diese Weise leicht Krankheiten wie Tuberkulose, Syphilis u. a. auf den Patienten übertragen werden, und in der That sind derartige Fälle bekannt geworden: Czerny z. B. erwähnt 2 Fälle, wo mit sehr grosser Wahrscheinlichkeit Tuberkulose übertragen wurde. Auch Blattern sind nachgewiesenermassen so übertragen worden.

Auch in der Bruns'schen Klinik sind Transplantationsversuche nach Reverdin's Vorschrift in grosser Zahl und mit wechselndem Erfolg angestellt worden. Die Resultate waren in den Fällen, in denen die Transplantationen dem betreffenden Individuum selbst entnommen wurden, zum Teil gute; in den Fällen dagegen, in denen sie amputierten Gliedern entnommen worden waren, in der Regel schlechte, ebenso in einem Falle, wo Kaninchenhaut verwendet wurde. Es mag genügen, folgende Fälle als Beispiele für die Resultate der Reverdin'schen Methode anzuführen.

Zunächst erwähne ich einen Fall von traumatischem, durch Auffallen eines Baumstammes entstandenen Hautdefekt am Unterschenkel in Verbindung mit einer Unterschenkelfraktur. Es wurden in zwei Sitzungen aus dem Oberarm Hautstückchen auf die Wundfläche übertragen. Das Resultat war günstig: 3 Wochen nach der Operation war vollständige Vernarbung eingetreten.

Ferner handelte es sich um 4 Fälle von Unterschenkelgeschwüren: der erste Fall wurde durch in mehreren Sitzungen vorgenommene Transplantationen von Ober- und Vorderarm in 4½ Monaten grösstenteils zur Heilung gebracht.

Bei dem zweiten Falle von Unterschenkelgeschwür wurde der grössere Teil des Geschwürs mit 1 qcm grossen Transplantationen aus einem amputierten Fusse, ein anderer Teil aus dem Oberarm des Pat. selbst, ein weiterer kleinster Teil mit Transplantationen aus der Bauchhaut eines Kaninchens bedeckt. Die Transplantationen aus dem amputierten Fusse schienen anfangs anzuheilen, gingen aber schon nach wenigen Tagen in Ulceration über und verschwanden gänzlich. Die Kaninchenhautstückchen, die anfangs gut angeheilt waren, verschwanden erst nach 5 Wochen; nur die dem Pat. selbst entnommenen Transplantationen heilten fest und definitiv an.

In dem dritten Falle handelte es sich um ein zirkuläres Geschwür

des einen und ein kleineres Geschwür des andern Unterschenkels. Bei dem zirkulären hatten mehrmals vorgenommene Transplantationen keinen Erfolg, und es wurde die Amputation ausgeführt. Das Geschwür der anderen Seite heilte durch Transplantation definitiv. Die Hautstückchen waren für beide Geschwüre der Haut des Pat. selbst entnommen worden.

Der vierte Fall von Ulcus cruris endlich wurde in vier Sitzungen transplantiert, das erste- und drittemal aus amputierten Gliedern, das zweite- und viertemal aus der Haut des Pat. selbst. Die den amputierten Gliedern entnommenen Transplantationen heilten beidemale anfänglich an und gingen nach 3 Wochen wieder vollständig ab; die dem Pat. entnommenen Hautstückchen heilten definitiv an und brachten schliesslich doch fast das ganze Geschwür zur Heilung.

Schliesslich soll noch ein weiterer Fall von Anwendung Reverdin'scher Transplantationen aus dem Jahre 1885 Erwähnung finden: er betraf eine 20 cm lange Granulationsfläche nach Verbrennung des Thorax und der Achselhöhle bei einem Kinde. Von einem amputierten Beine wurden über 70 Transplantationen übertragen, die anfänglich anheilten, sodass die ganze Wunde bis auf kleine Stellen geheilt war. Dann nach 8 Tagen fielen ohne jede bekannte Ursache, namentlich auch ohne jede Veränderung in dem Befinden des Kindes, plötzlich alle Transplantationen ab, und die Granulationsfläche hatte wieder ihre frühere Grösse erreicht. Darauf wurden zum zweitenmale über 70 Transplantationen aus einem amputierten Beine übertragen, die diesmal aber überhaupt nicht anheilten. Der Fall heilte später durch Granulation. —

Alle die verschiedenen Modifikationen des Reverdin'schen Verfahrens, die mit der Zeit angegeben wurden, vermochten nicht, die geschilderten Uebelstände zu beseitigen, sodass das Verfahren vielfach ganz in Abgang kam, bis 1886 Thiersch den Grund der mangelhaften Erfolge der Methode aufdeckte und dafür ein Verfahren angab[1]), das ungleich bessere Erfolge gab. Thiersch wies nach, dass schon in der Vorbereitung des zu transplantierenden Defektes ein Fehler lag, indem Reverdin die Granulationsfläche unverletzt liess und direkt auf sie die Transplantationen anbrachte. Thiersch verlangt, dass die Granulationen vor der Transplantation sorgfältig durch Abschaben entfernt werden und so der Zustand einer frischen Wund-

1) Verhandlungen der deutschen Ges. f. Chir. XV. Kongr. S. 17.

fläche herbeigeführt werde. Auf einer solchen angefrischten, zur entzündlichen Verklebung geneigten Fläche haften die Transplantationen mit viel grösserer Sicherheit, während sie auf den Granulationen nicht anheilen, eine Thatsache, die also im direkten Widerspruch mit den ersten Erfahrungen von Reverdin und Steele steht.

Eine zweite Abweichung des Thiersch'schen Verfahrens betrifft Umfang und Dicke der Transplantationsstücke selbst. Letztere werden bedeutend grösser genommen, bis zu 10—14 cm Länge und 2—3 cm Breite. Auch in der Dicke der Lamellen besteht ein Unterschied: Thiersch nimmt in das Transplantationsstückchen nur den Papillarkörper mit dem Rete Malpighi und dazu eine Lage glatten Stroma's. Durch die grösseren und dünneren Lamellen soll eine leichtere und dauerhaftere Anheilung erzielt werden, weil auf diese Weise leichter ein Uebergehen des Nahrungsmaterials von dem Geschwürsboden in die neue Hautdecke stattfinden kann und ein Absterben der letzteren also vermieden wird.

Endlich werden die Hautstückchen nach Thiersch nur dem betreffenden Individuum selbst entnommen, wobei sich als eine für diesen Zweck besonders günstige Stelle die Tricepsfläche des Oberarmes empfiehlt.

Die Ausführung der Transplantation nach Thiersch ist also kurz folgende: Nachdem die Granulationsfläche sorgfältig gereinigt ist, werden die Granulationen bis auf das darunterliegende Gewebe mit dem scharfen Löffel vollständig abgekratzt; hierauf mit einem sehr scharfen Rasiermesser aus einer gesunden Hautpartie des Pat., am liebsten aus der Innenfläche des Oberarms, die Lamellen dünn und möglichst lang abgetragen, dann direkt auf die Wundfläche gebracht und sorgfältig ausgebreitet, so dass sie mit ihren Rändern sich möglichst nahe berühren. Auf die transplantierte Fläche wird durchlöcherter, in Salzwasser getauchter Silk protectiv gelegt und darauf ein Watteverband angelegt. Von einer Anwendung antiseptischer Mittel bei der Operation und beim Verband sieht Thiersch ab, da dieselben durch ihren Reiz nachteilig wirken. Können die Hautstückchen nicht unmittelbar auf die Wunde aufgesetzt werden, so legt man sie, ohne dass der Erfolg dadurch beeinträchtigt würde, bis zum Gebrauch in physiologische Kochsalzlösung.

Die Erfolge dieses Verfahrens sind nach den bisher vorliegenden Berichten, die allerdings noch nicht sehr zahlreich sind, im Allgemeinen recht gute, jedenfalls weit sicherere, als nach der ursprünglichen Reverdin'schen Technik.

Nach Thiersch's[1]) eigenen Erfahrungen hat sich die Methode besonders bewährt bei Brandverletzungen im Granulationsstadium, bei Ulcus cruris, bei breiten und tiefen Granulationsrinnen nach Nekrosenoperationen am Schienbein. Ferner wandte er die Transplantation an bei stomatoplastischen Operationen und berichtet von einem erfolgreichen Fall, wo ein zum Ersatz der Oberlippe bestimmter, aus der Schläfenhaut geschnittener, gestielter Lappen vor seinem Einsetzen auf der Wundseite mit Transplantationen bedeckt und gleichzeitig auf die Defektwunde der Schläfenhaut ebenfalls transplantiert wurde. Endlich hebt er einen Fall von Verbrennung der Unterbauchgegend und der angrenzenden Oberschenkelpartien hervor, in dem die Transplantationen zu einem guten und dauerhaften Resultat führten.

Ganz neuerdings stellte Thiersch[2]) zwei mit Transplantation behandelte Fälle von Operationswunden auf dem 17. Chirurgen-Kongress vor. Der erste betraf ein Carcinom der Stirnhaut mit Uebergreifen auf den Knochen; nach Exstirpation der Geschwulst und Anfrischung des freiliegenden Knochens wurde die Transplantation ausgeführt. Die Hautstücke heilten anfangs an, gingen jedoch nach einiger Zeit wieder ab, so dass eine nochmalige Vornahme der Operation notwendig wurde. Der zweite Fall betraf ein grosses Carcinom der rechten Gesichtshälfte, nach dessen Exstirpation der handtellergrosse Defekt mit einem gestielten Lappen aus der Stirn- und Schläfenhaut gedeckt und der Defekt an letzterer Stelle durch Transplantation gedeckt wurde. Primäre Heilung beider Wunden.

In einem zusammenfassenden Berichte aus der Thiersch'schen Klinik bespricht Plessing[3]) 40 mit Transplantationen behandelte Fälle, bei denen im ganzen 78mal die Operation ausgeführt wurde, und zwar 58mal mit vollem, 12mal mit teilweisem und 8mal ohne Erfolg. Die Erfolge bei granulierenden Flächen waren am besten, wenn man transplantierte, nachdem die Granulationen etwa 6 Wochen bestanden hatten. Hervorgehoben wird, dass die Anheilung häufig gestört oder unmöglich gemacht wird durch Infektion des Transplantationsgebietes, und zwar wird hiebei hauptsächlich erwähnt Lues und Infektion durch Eiterkokken. Die Methode kam in Anwendung bei Fällen von Aetz- und Brandwunden, bei Ulcus cruris,

1) Verhandlungen der deutschen Gesellsch. f. Chir. XV. Kongr. Seite 17.
2) Centralbl. f. Chir. Beilage zu Nr. 24. 1888.
3) Arch. f. klin. Chirurgie. XXXIII. 1. Heft.

bei Operations- und anderweitigen Wunden der Weichteile und bei rinnenförmigen Knochenwunden nach Nekrosenoperation.

Graser[1]) berichtet, dass in der Erlanger Klinik die Thiersch'schen Transplantationen mit dem besten Erfolge angewendet wurden zum Zwecke der Deckung von Defekten nach Exstirpation oberflächlicher Hautcarcinome im Gesicht. Er erwähnt drei derartige Fälle, bei denen die Heilung in 8—10 Tagen erfolgte und das Resultat in jeder Beziehung, auch kosmetisch, ein vortreffliches war. Mit demselben günstigen Erfolge wurden die Transplantationen angewendet nach der Exstirpation mehrerer Carcinome an anderen Körperstellen, ferner zur Deckung eines grossen Defektes, welcher nach Auskratzung eines ausgedehnten Lupus am Vorderarm entstanden war; schliesslich bei einem Fall von umfangreicher Verbrennung des Gesichtes, der Kopfhaut und der Schultern, der 14 Tage nach Vornahme der Transplantation glatt und ohne Entstellung heilte.

Rathey[2]) zeigte in der Sitzung der Berliner med. Gesellschaft vom 23. Juni 1886 einige Patienten aus der v. Bergmann'schen Klinik vor, bei denen die Thiersch'schen Transplantationen mit gutem Erfolg angewendet waren. Es handelte sich um zwei Fälle von ausgedehnter Verbrennung, einen Fall von Lupus nasi und einen Fall von Gangrän der Haut des Knies. Die Heilungsdauer betrug bei zweien dieser Fälle 10 Tage. Versuche, die Hautstückchen frischen Leichen oder Amputationsstümpfen zu entnehmen, hatten keinen Erfolg; derselbe trat aber ein, wenn man die Transplantationen dem Patienten selbst entnahm.

Jaeschke[3]) berichtet von der Anwendung Thiersch'scher Transplantationen im Hamburger allgemeinen Krankenhause folgendes: die Technik war im Allgemeinen die von Thiersch angegebene. Es wurde meistens nicht auf die frische Wundfläche transplantiert, sondern sekundär, d. h. nachdem sich das Geschwür mit Granulationen bedeckt hatte. Vor dachziegelförmiger Anordnung der Stücke wird gewarnt, da eine vollkommen glatte Ausbreitung derselben dadurch erschwert werde. Zur Nachbehandlung wird Waschen und Einfetten der Narbe und nach ganz vollendeter Ueberhäutung Massage derselben empfohlen. Die durch dieses Verfahren bei der Behandlung von Geschwüren erzielten Resultate werden als sehr befriedigende gerühmt.

1) Münchener med. Wochenschrift 1887. Nr. 12.
2) Deutsche med. Wochenschrift. 1886. Nr. 26.
3) Deutsche med. Wochenschrift. 1887. Nr. 34.

In der dermatologischen Klinik der Charité wurden, wie Dippe[1]) berichtet, die Thiersch'schen Transplantationen an mehreren Unterschenkelgeschwüren mit Erfolg ausgeführt. Es wurden bei der Behandlung verschiedene Modifikationen angebracht: als Vorbereitung wurden — eventuell nach vorheriger Umschneidung des Geschwürs — hydropathische Umschläge angewendet; zur Fixierung der Transplantationen wurden Heftpflasterstreifen verwendet und in der Nachbehandlung wieder hydropathische Einwickelungen vorgenommen.

Garrè[2]) stellte in der Baseler med. Gesellschaft 7 Fälle aus der Socin'schen Klinik vor, in denen mit Erfolg Transplantationen nach Thiersch ausgeführt worden waren. Es handelte sich um Hautdefekte nach Verbrennung, nach Phlegmone, nach der Rhinoplastik aus der Stirn und nach der Operation der Syndaktylie. Die Hautstückchen waren zum Teil 10—14 cm lang und 3—6 cm breit.

Endlich wandte Eversbusch[3]) die Transplantationen hauptsächlich bei Blepharoplastiken an. Im ersten Falle, einem Lupus des oberen Lides und seiner Umgebung, war der Erfolg ein vollkommen befriedigender. In einem Fall von Carcinom der Lider verfuhr Eversbusch nach Analogie des Thiersch'schen Falles von Stomatoplastik in der Weise, dass er zur Deckung des durch Exstirpation des Carcinoms entstandenen Defektes einen gestielten Lappen aus der Schläfenstirnregion schnitt, dessen Wundseite sowie den Defekt in der Schläfenhaut mit Transplantationen bedeckte und dann 4 Wochen später den Lappen an seine neue Stelle brachte. Auch hier war der Erfolg gut. Von Wichtigkeit ist, dass durch diese Methode die Entstehung eines Symblepharon vermieden wird, das sonst leicht auftreten könnte, wenn, wie in dem eben erwähnten Falle, zugleich die Conjunctiva bulbi erkrankt ist und zum Teil entfernt werden muss. Ausserdem wandte Eversbusch die Transplantation mit Erfolg bei einem Ulcus rodens des unteren Lides sowie in einem Falle von Distichiasis des oberen Lides an. —

Auch in der Bruns'schen Klinik sind die Transplantationen nach den Vorschriften von Thiersch in einer grösseren Zahl verschiedenartiger Fälle angewendet worden. Es dürfte von Interesse sein, die hiebei erzielten Resultate mitzuteilen, zumal letztere in einer Hinsicht, nämlich bezüglich der Dauerhaftigkeit des Erfolges

1) Mitteilungen aus der dermatolog. Klinik der kgl. Charité. 1888. Heft 4.
2) Corresp.-Blatt f. Schweizer Aerzte. 1888 Nr. 15. S. 469
3) Münchener med. Wochenschr. 1887.

in gewissen Fällen, weniger günstig sich erweisen, als aus den obigen Berichten zu entnehmen ist.

Bei der Frage nach den Resultaten der Transplantation ist zu unterscheiden zwischen einer dauernden und einer nur zeitweiligen Anheilung.

Eine zeitweilige Anheilung konnte in allen unseren Fällen ohne Ausnahme konstatiert werden, indem beim ersten Verbandwechsel meistens alle, jedenfalls aber der grösste Teil der Transplantationen angewachsen waren. Darin liegt nun aber kaum ein bemerkenswerter Vorzug vor der alten Reverdin'schen Methode, denn auch bei dieser trat eine anfängliche Anheilung der Transplantationen in der Regel ein, wie unter anderem aus den oben angeführten Fällen der Tübinger Klinik hervorgeht. Das Hauptgewicht ist vielmehr darauf zu legen, ob die Heilung eine definitive ist, und es ist, um dies feststellen zu können, notwendig, die Patienten auch nach anscheinend vollkommen erfolgter Heilung noch eine Zeit lang unter Augen zu behalten, da sehr häufig der Fall eintritt, dass die junge Narbe abgeht, wenn der Patient die bisher geübte Schonung des kranken Teils aufgibt und seiner Beschäftigung nachgeht.

Wenn es sich nun um die Frage der definitiven Resultate der Transplantationen handelt, so kommt in erster Linie die Art des zu überhäutenden Defektes in Betracht. Man muss dabei unterscheiden zwischen traumatischen Hautdefekten und Geschwüren. Unter die Kategorie der traumatischen Defekte fallen vor allen Dingen solche nach ausgedehnten Verbrennungen, nach umfangreichen Hautabreissungen und grosse einer primären Heilung nicht zugängliche Operationswunden, z. B. nach Exstirpation von Geschwülsten oder nach Nekrosenoperationen, wo breite Knochenrinnen zurückbleiben. Doch stellen auch anderweitige Verletzungen jeder Art, die einen grösseren Defekt setzen, ihr Kontingent. Den traumatischen Defekten stehen gegenüber die Geschwüre der verschiedensten Art, namentlich tuberkulöse Hautgeschwüre und die gewöhnlichen Unterschenkelgeschwüre.

Im Allgemeinen kann man nach den bisherigen Erfahrungen behaupten, dass bei traumatischen Defekten die Wirkung der Transplantation eine sicherere ist, als bei den Geschwüren, und es ist dies leicht verständlich, wenn man in Betracht zieht, dass bei traumatischen Defekten das Gewebe, welches den Boden für die Hautüberpflanzung abgibt, zwar verwundet, aber sonst durchaus normal und gesund ist, während es bei Geschwüren mehr oder weniger patho-

logisch verändert ist und dadurch einen schlechten Boden für die Anheilung aufgepfropfter Hautstücke abgibt.

Um zunächst auf die traumatischen Hautdefekte zu kommen, die in der Tübinger Klinik mit Thiersch'schen Transplantationen behandelt wurden, so sind hier vor allem zwei Fälle anzuführen, welche einen hervorragenden Erfolg darstellen.

Der erste Fall, der im Jahre 1886, bald nach der Veröffentlichung der Thiersch'schen Methode, in Behandlung kam, betrifft einen enormen Hautdefekt, durch Abreissung des grössten Teiles der Haut des Unterschenkels entstanden. Derselbe mass in seinem grössten Längendurchmesser 28 cm, im grössten Breitendurchmesser 24 cm. Die Transplantation wurde in drei Sitzungen mit bestem Erfolge ausgeführt. Als Pat. aus der Klinik entlassen wurde, war der ganze grosse Defekt vollständig überhäutet. Ein Halbjahr später stellte Pat. sich wieder vor. Die transplantierten Hautstellen bildeten eine sehr feste, derbe Narbe rings um den Unterschenkel, nur an der Aussenseite des Beins befand sich eine thalergrosse ulcerierte Stelle. Die ganze Gegend der transplantierten Hautstellen fühlte sich lederartig an und war zum Teil von Epidermis entblösst, aber absolut schmerzlos. Nach einem weiteren halben Jahre hatte sich das Geschwür an der Aussenseite des Unterschenkels bis auf Handtellergrösse ausgebreitet. Jedoch gab Pat. an, dass dasselbe beständig vernachlässigt worden sei, da der junge Mann als Tagelöhner ununterbrochen schwere Arbeit verrichtet hatte.

In einem anderen Falle von traumatischem Hautdefekt handelte es sich um eine sehr ausgedehnte Verbrennung des Thorax und der ganzen Innenfläche des Oberarmes. Es wurde zweimal auf den Defekt transplantiert; das erstemal heilten die Transplantationen vollkommen gut an, das zweitemal schienen sie zwar nach einigen Tagen grösstenteils wieder abgefallen zu sein, doch traten in den nächsten Tagen zahllose, ganz kleine Hautinselchen zwischen den Granulationen auf, die in Verbindung mit der Ueberhäutung vom Rande her rasch zur Vernarbung des Defektes führten. Dagegen trat in dem oberen Teil der transplantierten Fläche ein Wiederaufbruch des bereits überhäuteten Gebietes in einem Umfang von mehreren Centimetern ein. Diese Granulationsfläche wurde, um die Vernarbung anzuregen, direkt mit Glaswolle bedeckt; es trat bald wieder Ueberhäutung ein und Pat. konnte vollständig geheilt entlassen werden.

Der Fall ist folgender:

Katharine Dittus, 7 J. alt, von Oberenkenbach, verbrannte sich vor 5 Wochen die linke Rumpfseite und den linken Arm durch den Inhalt einer brennenden Petroleumlampe. Die ganze verbrannte Partie war mit schwarzem Brandschorf bedeckt, der sich nach 8 Tagen abstiess; unter ihm erschien eine Granulationsfläche, die anfangs stark secernierte.

Status praesens: An der linken Rumpfseite besteht eine scharf abgegrenzte Granulationsfläche von gesundem, hellrotem Aussehen; grösster Längsdurchmesser 26 cm, quer 18 cm. Obere Grenze die Gegend des Proc. coracoid, untere Grenze die Gegend unterhalb des Darmbeinkammes. Umgebung der Granulationsfläche 3—6 cm weit blaurot verfärbt und glänzend. Eine ebenso beschaffene Granulationsfläche nimmt die ganze Innenseite des Oberarmes ein bis zum Ellbogengelenk herab. Die Achselhöhle zeigt narbige Schrumpfung, wodurch die Abduktion des Armes bis zur Horizontalen kaum möglich ist.

14. Jan. 88. Transplantation nach Thiersch. Die Achselgegend und die obere Partie am Thorax und Oberarm mit ca. 50 Transplantationen aus Ober- und Unterschenkel belegt. Wenig Jodoform aufgestreut, durchlöchertes Guttaperchapapier, Holzwatte.

17. Jan. Fast alle Transplantationen liegen gut, nur am Thorax einige verschoben. Graublaue Farbe der Transplantation, geringer Eiterbeleg. Alle 3 Tage Verbandwechsel.

23. Jan. Ein grosser Teil der Transplantationen angeheilt, einige sind verschwunden.

1. Febr. Die transplantierte Partie von einer soliden, zusammenhängenden Hautdecke überzogen, sodass namentlich die Fossa axillaris und Oberarm ganz mit Epidermis bedeckt sind. Trockener Jodoformverband. Unter diesem sehr rasche Fortschritte in der Heilung.

7. Febr. Der Rest des Defektes in der Länge von 20 cm und Breite von 7 cm mit 37 Transplantationen völlig gedeckt. Jodoform, Guttaperchapapier.

11. Febr. Die meisten Transplantationen sind abgelöst oder flottieren auf der Wundfläche, die mässig mit Eiter bedeckt ist. Guttapercha-Jodoformgaze-Verband.

21. Febr. Es bildet sich das Bild einer einfachen grossen Granulationsfläche. Nach Abspülung des eiterigen Belegs zeigen sich äusserst zahlreiche, disseminierte hirsekorngrosse Hautinseln zwischen den Granulationen. Im oberen Teil der Granulationsfläche sind einige Transplantationen angeheilt. Die Ueberhäutung vom Rande macht schnelle Fortschritte. Trockener Jodoformverband, der alle 2—3 Tage gewechselt wird.

29. Febr. Die Hautinseln vergrössern sich sehr langsam, die Ueberhäutung vom Rande schreitet rasch vor. Oben sind teils im transplantierten, teils im spontan überhäuteten Gebiet 10Pfg.stückgrosse Stellen wieder aufgebrochen. Die Innenseite des Arms nahezu geheilt.

5. März. Die Inseln und die Ueberhäutung vom Rande her fangen an zu konfluieren, hingegen vergrössern sich die aufgebrochenen Stellen.

20. März. Die recidivierte Stelle hat einen Längsdurchmesser von 7, eine Breite von 5 cm. Ausserdem bestehen noch 3—4 5Pfg.stückgrosse Aufbruchsstellen. Unten ist die Ueberhäutung bis auf drei Stellen von Markstückgrösse fortgeschritten. Verband mit Glaswolle direkt auf die Wundstellen zur Anregung der Ueberhäutung.

24. März. Die aufgebrochene Stelle ist verkleinert durch landzungenartig sich vorschiebende Hautstellen. Glaswolleverband.

15. April. Eine Pfg.stückgrosse Granulationsfläche besteht noch.

1. Mai. Der ganze Defekt überhäutet. Elevation des Armes bis über die Horizontale möglich. Entlassung.

Ein weiterer Fall betraf mehrere Hautdefekte durch Verbrennung an beiden Beinen, namentlich in der linken Kniekehle, infolge deren sich eine spitzwinkelige Kontraktur des linken Knies entwickelt hatte. Durch gewaltsame Streckung des Kniegelenks und Schliessung der Hautdefekte mittelst Transplantation wurde vollständige Heilung erzielt.

G. Kümmerle, 32 J., Bierbrauer aus Althengstedt, fiel vor 6 Mon. in einen Trog mit 60° heissem Bier und verbrannte sich den ganzen Körper, besonders stark das linke Bein. Behandlung mit Salben und Oelen. Im Verlaufe von 6 Monaten heilte die Mehrzahl der Wunden, am linken Knie bildete sich eine starke Kontrakturstellung.

Status praesens: Am ganzen Körper zahlreiche Narben. Spitzwinklige Kontraktur des linken Kniegelenks. In der linken Kniekehle eine 11 cm lange, 6 cm breite schlaff granulierende Wunde mit flachen Rändern und spärlicher Sekretion. Am Unterschenkel aussen, innen und hinten zerstreute pfennig- bis 5markstückgrosse ähnliche Wunden. Am rechten Oberschenkel eine 7 cm lange, 3 cm breite Wunde derselben Art.

30. Juni. In Narkose gewaltsame Streckung des linken Beines. Auf die grosse Wunde in der Kniekehle Transplantation nach Thiersch aus dem Oberarm. Lanolinverband.

8. Juli. Alle Stückchen haften. Minimale Sekretion.

21. Juli. Transplantation nach Thiersch auf die Wunde an der Innenseite des linken und der Aussenseite des rechten Oberschenkels aus der Haut des rechten Oberschenkels. Guttapercha-Verband.

27. Juli. Die meisten Stückchen haften fest. Ziemlich starke Sekretion. Jodoformverband.

4. Aug. An beiden Oberschenkeln sind die Transplantationen fest angeheilt, am linken Unterschenkel besteht noch ein fingerbreiter Granulationsstreifen. Bein fast ganz gestreckt. Entlassung.

In einem dritten Falle von Verbrennung hatte sich eine Narbenkontraktur am rechten Fusse und Fixierung des letzteren in extremer Dorsalflexion eingestellt. Nachdem die Kontraktur operativ beseitigt war und eine primäre Heilung durch Vernähung sich als unmöglich erwiesen hatte, wurde auf den entstandenen Defekt transplantiert. Obgleich einige Transplantationen abfielen, überhäutete sich der Defekt doch nach Verlauf von 3 Wochen vollständig. Auch funktionell war das Resultat günstig.

Eine weitere Reihe von Fällen betraf Hautdefekte, die durch Exstirpation von Geschwülsten gesetzt wurden. In dem ersten derselben handelte es sich um ein ulceriertes Carcinom der rechten Stirngegend. Nach Exstirpation des Tumors und teilweiser Vernähung der Wundränder wurde auf dem übrig bleibenden Defekt transplantiert; die Ueberhäutung und Vernarbung erfolgte nach 9 Tagen tadellos. In einem zweiten Falle wurde ein Cancroid der Wange exstirpiert und auf den dadurch entstandenen Defekt transplantiert; nach einer Woche war Ueberhäutung und Vernarbung eingetreten.

Fünf weitere Fälle von Transplantation auf Operationswunden wurden ambulant behandelt und heilten sämtlich per primam. Es sind dies ein Fall von Carcinom-Recidiv an der Schläfe, ein Fall von Melanosarkom der Wange und 3 Fälle von Epithelial-Carcinomen an verschiedenen Stellen des Gesichtes.

Ausserdem sind noch zwei Fälle zu erwähnen, in denen es sich um Abhiebwunden im Gesicht bei Gelegenheit von Schläger-Mensuren handelte. Der eine Patient verlor einen 5markstückgrossen Hautlappen aus der Stirn, der andere die Spitze der Nase. In beiden Fällen wurden die Transplantationen dachziegelförmig appliziert und Photoxylinverband angelegt. Beide heilten in 14 Tagen per primam und gaben ein vorzügliches kosmetisches Resultat. Ueber die Dauerhaftigkeit der Transplantation war in beiden Fällen nicht zu ermitteln, da die Patienten sich der weiteren Beobachtung entzogen. —

Weniger günstige Bedingungen für die Transplantation als die traumatischen Defekte geben, wie schon erwähnt, die Geschwüre, unter diesen wieder die ungünstigsten die Unterschenkelgeschwüre.

Zunächst sind einige Fälle von tuberkulösen Geschwüren mit Transplantationen behandelt worden. Der erste betraf ein 3jähriges Kind mit einem fast die ganze linke Wange einnehmenden Skrophuloderma. Die Transplantationen heilten gut an und Pat.

konnte 5 Wochen nach Ausführung der Transplantation völlig geheilt entlassen werden. Drei Monate später stellte Pat. sich wieder vor: das Geschwür war vollständig übernarbt, eine ganz kleine offene Stelle oberhalb des alten Geschwüres abgerechnet, auf welche gar nicht transplantiert worden war.

In dem andern Falle handelte es sich gleichfalls um ein skrophulöses Geschwür an der Wange, das 5Markstückgrösse besass. Auch hier erfolgte regelrechte Anheilung der Transplantationen in sehr kurzer Zeit (12 Tage). Bei einer 6 Wochen später erfolgten Untersuchung war zwar an zwei kleinen Stellen ein umschriebenes Recidiv in Form von fungösen Granulationen aufgetreten, die Transplantationen aber waren angeheilt geblieben, sodass auch dieser Fall als ein Erfolg zu betrachten ist.

Den ungünstigsten Boden für die Transplantationen bilden endlich die Unterschenkelgeschwüre. Die schon unter normalen Verhältnissen ungünstigen Cirkulationsverhältnisse des Unterschenkels und der Umstand, dass die Haut hier dem Knochen fast unmittelbar fest aufliegt, also nur sehr wenig Verschiebung und Narbenkontraktion möglich ist, bringen es mit sich, dass Verletzungen dieses Teiles nur schwer heilen. Bei einem lange bestehenden Geschwüre gestalten sich die Verhältnisse noch ungünstiger, da die ganze Umgebung und der Grund desselben in einem chronisch-hyperämischen, verhärteten, torpiden, callösen Zustande sich befindet. Ausserdem liegt, wenn einmal Narbenbildung eingetreten ist, stets die Gefahr nahe, dass ein Recidiv sich einstellt, da alle auf dem Knochen aufsitzenden Narben Neigung zu Ulceration haben.

So dienen denn in der That die Unterschenkel-Geschwüre als Prüfstein für die Wirksamkeit der Transplantationsbehandlung, und es ist deshalb bei der grossen praktischen Bedeutung dieser Frage von grösstem Interesse, die Resultate derselben zu ermitteln. Leider bieten die oben angeführten Berichte aus anderen Kliniken nur wenig Material zur Entscheidung. Denn in den meisten Fällen ist die Beobachtung nicht hinreichend lange Zeit fortgesetzt und keine Nachuntersuchung angestellt worden. Und doch handelt es sich nicht darum, ob die Transplantationen anheilen — das ist schon durch die Reverdin'schen Transplantationen erwiesen — sondern ob sie eine dauerhafte Heilung bewirken.

So betrug in den von Dippe beschriebenen Fällen die Beobachtungszeit höchstens 10 Tage, und es fehlt jede Angabe darüber, ob die Heilung auch späterhin Bestand hatte. In der Arbeit

von Plessing werden 7 Fälle von Unterschenkel-Geschwüren beschrieben, von denen 3 zwar geheilt entlassen wurden, aber der weiteren Beobachtung sich entzogen. Nur 4 Fälle wurden nach Ablauf von 4, 8 und 12 Monaten wieder nachuntersucht und der Bestand der Heilung konstatiert.

Bei den sämtlichen in der Tübinger Klinik zur Behandlung gekommenen Fällen von Ulcus cruris wurde eine längere Beobachtung durchgeführt. Bei allen 5 war zunächst vollständige Schliessung des Geschwürs eingetreten; zwei von ihnen zeigten noch 2½ resp. 3 Monate nach der Entlassung kein Recidiv, bei den drei anderen brach 6 Wochen bis 2 Monate später das Geschwür wieder auf. Von diesen 5 Fällen waren vier Geschwüre mässiger Grösse, die nur einen Teil von dem Umfange des Unterschenkels einnahmen und ihren Sitz an der Vorder- und Innenfläche des Unterschenkels hatten. Alle bestanden seit vielen Jahren und hatten allen Heilungsversuchen getrotzt.

Der erste Patient wurde 5 Wochen nach Vornahme der Transplantation geheilt entlassen. Drei Monate später war, wie Pat. brieflich mitteilte, die Narbe noch vollständig fest und keine der transplantierten Stellen wieder aufgebrochen.

Friedrich Ruof, 66 J. alt, Holzhauer von Berneck, leidet schon seit 11 Jahren an Unterschenkelgeschwüren. Seit 2 Jahren ist das jetzt bestehende Geschwür offen und vergrössert sich immer mehr.

Status praesens: Die obere Hälfte des unteren Drittels des Unterschenkels ist zum Teil von einem Geschwür eingenommen, welches etwas über der Mitte der Innenfläche des Unterschenkels beginnend, allmählich breiter werdend, bis unter die Mitte der Aussenfläche sich hinzieht, von wo aus ein zungenförmiger Ausläufer desselben bis zum Malleol. ext. sich erstreckt. Ränder etwas verdickt. Der Grund zeigt durchweg gute Granulationen und verschiedene Inseln intakter Haut von Stecknadelkopf- bis über Wallnussgrösse. Grösste Breite und Höhe des Geschwürs 14 resp. 8 cm.

19. Nov. Transplantation nach Thiersch. Die Granulationen abgekratzt und Hautstückchen aus beiden Oberschenkeln aufgelegt, nachdem die letzteren vorher in physiologischer Kochsalzlösung gelegen waren. Bedeckung mit durchlöchertem Guttaperchapapier. Holzwollwatte.

23. Nov. Die Transplantationen sind sehr schön angeheilt, bei einigen stösst sich die obere Schicht noch ab.

10. Dez. Ueber dem Maleol. ext. befindet sich noch eine 50pfg.-stückgrosse Partie, welche sich nicht mit fest aufsitzendem Epidermis bedeckt hat.

25. Dez. Entlassung mit vollständig überhäutetem Geschwür.

1. März 88. Brieflicher Nachricht zufolge ist die Narbe dauernd fest und geschlossen.

In dem zweiten Falle konnte Pat. ebenfalls nach 5 Wochen vollkommen geheilt entlassen werden. Als Pat. sich 2½ Monate später wieder vorstellte, zeigten sich die transplantierten Stellen vollständig mit starker gesunder Haut überzogen und hatten beinahe das Niveau der umliegenden Haut erreicht.

Johann Georg Frey, 39 J. alt, Weber aus Thalheim, leidet seit 14 Jahren an Unterschenkelgeschwür (zugleich Pes equinus).

Status praesens: Auf der inneren Seite des Unterschenkels vier Querfinger breit über dem Maleol. int. befindet sich ein ovales Geschwür von 5 cm Länge, 2 cm Breite. Der Grund zeigt schlechte Granulationen. Umgebung sehr hart infiltriert. Drei ähnliche Geschwüre, durch dünne Brücken dicken Gewebes verbunden, befinden sich an der Aussenseite, alle drei etwa Markstückgross. Ausgesprochener Pes equinus paralyticus.

8. Dez. Abtragung der Granulationen bis auf die Fascie. Transplantation grosser Hautläppchen nach Thiersch aus dem Oberschenkel. Jodoformpulver leicht aufgestreut. Guttapercha-Holzwollwatteverband.

10. Dez. Alle Transplantationen haften gut. Neuer Jodoform-Guttaperchaverband.

20. Dez. Alle Transplantationen sind gut angeheilt.

10. Jan. 88. Die Geschwüre vollkommen fest zugeheilt. Entlassen.

1. April. Die Nachuntersuchung ergibt dauernden Fortbestand der Heilung.

Im dritten Falle wurde Pat. nach 4wöchentlicher Heilungsdauer mit vollständig überhäutetem Geschwüre entlassen. Zwei Monate später stellte er sich wieder in der Klinik vor, und es zeigte sich, dass alle Transplantationen abgegangen waren und das Geschwür seine frühere Grösse wieder erreicht hatte.

Johannes Plopp, 50 J. alt, Tagelöhner von Asperglen, leidet schon seit vielen Jahren an einem Unterschenkelgeschwür.

Status praesens: Auf der Vorderseite des unteren Drittels des Unterschenkels befindet sich ein Geschwür von ca. 10 cm Länge und 6 cm Breite. Umgebung teils ekzematös, teils fest induriert. Ränder nicht steil, nicht kallös. Sekretion spärlich, nicht jauchig.

11. Jan. Transplantation nach Thiersch. Die Stückchen werden eng und meistens dachziegelförmig übereinander gelegt. Vorher die Granulationen abgekratzt. Jodoform-Guttapercha-Holzwollwatte.

16. Jan. Alle Transplantationen haften.

24. Jan. Zwischen einzelnen Transplantationsplättchen, bezw. am Rande sieht man vorwuchernde Granulationen.

28. Jan. Ueberhäutung vom Rande und den Rändern der Transplantations-Stückchen nimmt sehr zu; fast alle Spalten, die durch teilweise Nichtanheilung der Stückchen entstanden waren, sind verschlossen.

3. Febr. Die ganze transplantierte Fläche ist kontinuierlich überhäutet.

10. Febr. Wunde vollständig geschlossen. Entlassen.

20. April. Bei der Nachuntersuchung zeigt sich das Geschwür wieder in seinem früheren Zustande.

Der vierte Fall kam zweimal zur Behandlung. Das erstemal wurde Pat. 4 Wochen nach Vornahme der Transplantation mit vollkommen überhäuteter Geschwürsfläche entlassen. Fünf Wochen später kam Pat. mit neuen Geschwüren in die Klinik, von denen aber nur eines im Bereiche der früheren Transplantationen lag. Im Laufe von fast 6 Wochen wurde noch zweimal transplantiert, die Stücke heilten zwar an, fielen aber, obgleich Pat. strenge Bettruhe einhielt, sämtlich wieder ab, sodass Pat. ungeheilt entlassen werden musste.

Gottlieb Buck, 39 J. alt, Bauernknecht, von Winterbach, leidet seit 12 Jahren an Unterschenkelgeschwüren.

Status praesens: An der Innenseite des rechten Unterschenkels zeigen sich in der Gegend des unteren und mittleren Drittels mehrere teils einzeln stehende, teils konfluierende Geschwüre von verschiedener Grösse (grösster Durchmesser 5 cm). Ein gleiches, aber nur etwa haselnussgrosses, ist an der Aussenseite etwa 9 cm über dem Malleol. ext. Ränder der Geschwüre verdickt, ziehen sich da und dort halbinselförmig in den Geschwürsgrund hinein. Letzterer teilweise mit guten, frischen Granulationen bedeckt, teilweise aber auch mit gelbroten, die einen graugelblichen übelriechenden Belag zeigen.

14. Nov. Thiersch'sche Transplantation aus dem rechten Oberschenkel nach vorherigem Auskratzen der Granulationen. Bedeckung der Transplantation mit durchlöchertem Guttaperchapapier. Holzwollwatte.

18. Nov. Die Transplantation anscheinend gut angeheilt; die oberste Epidermisschicht stösst sich ab.

29. Nov. Die Geschwürsflächen ganz von zarter Epidermis überkleidet; nur an zwei linsengrossen Stellen liegen noch kleine Granulationen frei zu Tage. Verband mit Jodoform, Guttapercha, Holzwollwatte.

5. Dez. Die Geschwürsflächen vollständig mit guter Epidermis bedeckt.

13. Dez. Heilung. Entlassen. —

17. Jan. 88. Wiederaufnahme.

Am rechten Unterschenkel haben sich seit ca. 14 Tagen neue Geschwüre gebildet, während Pat. seiner Beschäftigung nachging. Die Geschwüre liegen mit einer Ausnahme ausserhalb der Narben des transplantierten Geschwüres und haben ungefähr dieselbe Grösse wie die früheren Geschwüre.

20. Jan. Transplantation nach Thiersch. Verband wie früher.

24. Jan. Abstossung der obersten Epidermisschicht. Die Transplantationen sitzen fest auf. Auflegen von mit Oel befeuchtetem Guttaperchapapier.

30. Jan. Einige Transplantationen haben sich nicht befestigt, während andere gut angeheilt sind. Trockener Verband mit Jodoformpulver.

1. Febr. Alle Geschwüre zeigen sich in Heilung begriffen und mit frischer Haut überzogen, mit Ausnahme des kleinen auf dem Boden des früher geheilten Geschwürs entstandenen.

12. Febr. Die genannte kleine Stelle wird nochmals transplantiert.

20. Febr. Das am 12. Febr. transplantierte Geschwür vollständig geheilt. Trockener Jodoformverband.

24. Febr. Im Bereiche eines der am 20. Febr. transplantierten Geschwüre ist eine 20pfg.stückgrosse Stelle ulceriert.

26. Febr. Die frische kleine Ulceration hat sich vergrössert; das Bild entspricht ganz dem Stat. am 17. Jan., nur dass der Umfang des Geschwürs einige mm kleiner und letzteres etwas oberflächlicher ist. — Die übrigen transplantierten Geschwüre sind geheilt.

Es wird nunmehr auf die Vornahme erneuter Transplantationen verzichtet und Pat. mit einem Heftpflasterverband entlassen.

An die beschriebenen 4 Fälle, in denen die Geschwüre nur den gewöhnlichen Umfang besassen, reiht sich noch ein weiterer an, bei dem es sich um ein 19 cm langes, dabei vollkommen ringförmiges und tiefgreifendes Geschwür handelte. Pat., ein dekrepides Individuum, kam mit der ausgesprochenen Absicht, sich amputieren zu lassen. Im Verlaufe von über 3 Monaten wurden dreimal Transplantationen vorgenommen, die jedesmal den Erfolg hatten, dass die Hautstückchen schön anheilten, bis endlich das enorme Geschwür vollständig zur Benarbung gebracht war. Allein noch ehe Pat. wieder herumzugehen anfieng, brach die Narbe wieder auf und das Geschwür erreichte rasch wieder seinen früheren Zustand, sodass die Amputation des Oberschenkels als einziges Mittel übrig blieb.

Christian Geiger, 56 J. alt, Bauer von Mettenzimmern. Das Geschwür besteht seit 12 Jahren. Keine ärztliche Behandlung. Patient kommt zur Amputation.

Status praesens: In der Mitte und am unteren Drittel des Unterschenkels befindet sich ein vollkommen ringförmiges Geschwür; grösste Ausdehnung 16 aussen, 19 cm innen. Die Ränder steil, wulstig, hart. Der Boden bildet eine höckerige, eiterige Granulationsfläche. Da und dort Epithelinseln. Nach dem Fuss hin reicht das Geschwür auf der Innenseite bis unter den Malleol. int.

25. Okt. Transplantation nach Thiersch. Bis 10 cm lange Streifen vom rechten und linken Oberarm auf die vordere Seite des Ulcus. Die Läppchen werden so dicht wie möglich aneinander gelegt, zum Teil etwas dachziegelförmig sich deckend.

30. Okt. Die Transplantationen sind alle angeheilt; die obersten Schichten der Läppchen beginnen sich abzustossen.

9. Nov. Alle Transplantationen sind angeheilt. Zwischen den Hautstückchen hat sich zartes Epithel als Brücke an den meisten Stellen angesetzt. — Neue Transplantation nach Thiersch auf die äussere Seite des Geschwürs in ca. 10 cm langer und 4 cm breiter Ausdehnung. Die alten Transplantationen mit Jodoform verbunden.

14. Nov. Bis auf wenige Stückchen sind alle angeheilt. Guttaperchaverband.

19. Nov. Die neuen Transplantationen mit Jodoform verbunden.

24. Nov. Der Rest des Ulcus mit 10 cm langen und möglichst breiten Hautstückchen aus den Oberschenkeln transplantiert.

30. Nov. Bis auf kleine Stellen haften die Transplantationen sämtlich. Da und dort haben Verschiebungen stattgefunden, wodurch kleine Lücken entstanden sind.

1. Jan. 88. Das ganze Geschwür ist vollständig überhäutet.

29. Jan. Hie und da brechen kleine Stellen wieder auf.

6. Febr. Der Wiederaufbruch der Haut an der Hinterfläche des Unterschenkels nimmt rapid zu. Sekretion sehr stark.

8. Jan. Amputatio femoris nach Gritti.

Wirft man zum Schlusse einen Blick zurück auf die bisher erzielten Resultate der Thiersch'schen Transplantationen, so wird man sich gestehen müssen, dass die anfangs vielleicht zu hoch gespannten Erwartungen nicht ganz erfüllt worden sind. Wenn man sich Hoffnung machte, durch die neue Behandlungsweise in Zukunft alle Unterschenkelgeschwüre mit Sicherheit zur Heilung zu bringen, so wird man sich jetzt trotz der unleugbar guten Erfolge, die das Verfahren auch bei Anwendung auf diese hartnäckige Krankheit aufzuweisen hat, einigermassen enttäuscht fühlen. Doch darf man deshalb den Wert der Thiersch'schen Methode nicht unterschätzen; in der Behandlung der meisten, namentlich traumatischen Hautdefekte bezeichnet sie entschieden

einen bedeutenden Fortschritt gegen die frühere Therapie und sie wird, wenn sie die verdiente allgemeine Verbreitung und Würdigung erlangt haben wird, mit Recht unter die segensreichsten Entdeckungen der neueren Chirurgie gezählt werden.

AUS DER

HEIDELBERGER CHIRURGISCHEN KLINIK

DES PROF. DR. CZERNY.

XIII.

Ueber multiple symmetrische Xanthelasmen und Lipome.

Von

Dr. Julius Ehrmann,
in Heidelberg.

Im Juli 1887 hatte ich in der Heidelberger chirurgischen Klinik Gelegenheit, 3 seltene Fälle multipler symmetrischer Geschwulstbildungen zu beobachten, nämlich zwei Fälle von Xanthelasma multiplex symmetricum und einen Fall von Lipoma multiplex symmetricum. Dabei erinnerte ich mich einer im Jahre 1885 hier gemachten Beobachtung von symmetrischen Lipomen und beim Durchblättern der Krankengeschichten fand ich drei weitere, ebenfalls noch nicht veröffentlichte Fälle von multiplen symmetrischen Fettgeschwülsten. Eine gemeinschaftliche Abhandlung dieser 7 Fälle dürfte sich nicht nur durch das bei allen in so auffallender Weise symmetrische Auftreten der Tumoren rechtfertigen lassen, sondern auch durch die dem Lipom und Xanthelasma in pathologisch-anatomischer wie klinischer Hinsicht eigenen verwandtschaftlichen Beziehungen.

Die Pathologie kennt eine ganze Reihe von Erscheinungen, deren symmetrisches Auftreten schon lange ein allgemeineres Interesse erregte. Hierher gehört bekanntlich die sog. „symmetrische Gangrän“,

sowie die symmetrische Lokalisation zahlreicher Hautkrankheiten die sich nach O. Simon [1]) erklärt aus der symmetrischen Hautarchitectur, infolge deren alle bilateral korrespondirenden Stellen, die ja denselben Reichtum an Nerven, Gefässen, Follikeln, dieselben Spannungsverhältnisse, dieselbe Faserrichtung haben, also vermöge ihrer totalen Analogie in symmetrischer Weise reagieren, wenn ein allgemeiner schädlicher Einfluss, sei es von aussen oder von innen, die ganze Körperoberfläche trifft. Gleich Simon kam auch Mackenzie [2]) zu dem Schlusse, dass nicht nur Erkrankungen der Nerven für das symmetrische Auftreten von Hautkrankheiten verantwortlich gemacht werden können, sondern auch die Gleichmässigkeit der örtlichen Verhältnisse an symmetrischen Hautstellen eine Rolle spielt. Noch präziser spricht sich in dieser Hinsicht Pick [3]) aus: „Man vergisst so leicht, dass die Haut ein paariges Organ ist und dass bei ihrer symmetrischen Anordnung nur die homologen Hautstellen in ihrem gesamten architektonischen Aufbau sich homolog verhalten und auf gleiche Reize in gleicher Weise reagieren, während zwei nicht homologe Hautstellen schon wegen ihrer physiologischen und anatomischen Verschiedenheit auf denselben Reiz in verschiedener Weise antworten".

Ich glaube, dass dieser Gedanke, wie er bezüglich der Hautkrankheiten in ganz gleicher Weise von Simon, Mackenzie und Pick ausgesprochen wurde, verdient, auch an die Spitze jeder Betrachtung über die Aetiologie der symmetrischen Geschwülste, die uns hier insbesondere interessieren, gestellt zu werden.

Wenn wir auch die Haut als paariges Organ betrachten, so gut wie z. B. Mammae, Ovarien, Nieren, so leuchtet auch sofort ein, dass wir doppelseitige Mamma- oder Ovarialtumoren durchaus nicht ohne weiteres als Analoga betrachten dürfen zu symmetrischen Tumoren, die in der Haut, dem subkutanen Fettgewebe, oder etwa in den Fascien, Muskeln und Knochen ihren Mutterboden haben. Es handelt sich hier offenbar um ganz anderswertige Prozesse von durchaus verschiedener ätiologischer Bedeutung. Denn wenn wir auch absehen davon, dass es sich oft nur um Geschwulstmetastasen

1) Lokalisation der Hautkrankheiten, Berlin 1873, b. Aug. Hirschwald.

2) Brit. med. Journal 1884. 29. Nov., ref. in Viertelj. f. Dermatol. XII. pag. 322.

3) Ueber Lokalisations-Tabellen bei Hautkrankheiten, von Prof. Pick. Viertelj. f. Derm. u. Syph. 1886, p. 405.

handeln möge, wenn wir einräumen, dass in einzelnen, jedenfalls sehr seltenen Fällen auch doppelseitige primäre Ovarial- und Mammacarcinome vorkommen mögen, oder wenn wir nur doppelseitige Mammahypertrophien, Mammafibrome, Ovarialcysten in Betracht ziehen, so ist doch klar, dass eben auch an diesen relativ kleinen Organen (gleich wie es oben von der Haut entwickelt wurde) nur homologe Stellen als wirklich symmetrisch betrachtet werden können, nicht aber irgend zwei anatomisch und physiologisch ungleichwertige Teile der doppelseitigen Organe und ebensowenig von diesen Teilen ausgehende Tumoren. Da wir aber nur äusserst selten in der Lage sein werden, in diesem Sinne genau symmetrische Mamma-, Ovarial-, Nierentumoren zu beobachten, so glaube ich, dass wir diese Fälle ausserhalb des Kreises unserer Betrachtungen lassen können.

Wenn wir demgemäss die letztgenannte Kategorie von Erkrankungen paariger Organe als nicht hierhergehörig betrachten, so wird das kasuistische Material symmetrischer Geschwülste auf ein relativ bescheidenes Mass reduziert; von sämtlichen Neubildungen scheinen nach der mir zu Gebote stehenden Litteratur gerade das Lipom und Xanthom, oder Fibroma lipomatodes, wie es Virchow [1]) nach seinem histologischen Bau genannt hat, am häufigsten diese symmetrische Verbreitungsweise dargeboten zu haben. Andere Geschwulstarten, mit Vorliebe wieder desmoide Tumoren, wurden nur sehr selten in symmetrischer Anordnung beobachtet; immerhin existieren einige Mitteilungen über symmetrische Angiome, Fibrome, Chondrome, Osteome und Dermatomyome.

So berichtet Laskarides [2]) über einen in der Strassburger chirurgischen Klinik beobachteten Fall von symmetrischen Angiomen bei einem 18-monatlichen Mädchen; beiderseits fand sich etwas oberhalb der Gegend der Kieferwinkel an genau symmetrisch gelegenen Stellen, ein hasel- bis wallnussgrosses Angiom, welches eine Mischform von Angioma simplex und cavernosum darstellte.

Mansurow [3]) liefert die Krankengeschichte eines Patienten mit Fibroma multiplex von ziemlich symmetrischer Lokalisation: Ueber 200 Geschwülste von der Grösse eines Hanfkornes bis zur Grösse einer Haselnuss befanden sich auf beiden Handrücken, in

1) Virchow, Ueber Xanthelasma multiplex. Sein Archiv Bd. 52. p. 504.
2) Ueber multiple symmetr. Lipome, Dissert. Strassb. 1878.
3) Sammlung klin. Beobachtg. Moskau. S. 32; Ref. in Virch.-Hirsch. 1886. II. p. 527.

der Gegend beider Ellenbogen, beider Kniee und des Gesässes. Bekanntlich sind die multiplen Fibrome der Haut, welche nach v. Recklinghausen aus den Bindegewebsscheiden der Nerven sich entwickeln, meist in ganz regelloser, asymmetrischer Weise bis zu mehreren Tausenden an Zahl über den ganzen Körper zerstreut.

Einen Fall von multiplen symmetrischen Hautmyomen haben Brigidi und Marcacci [1]) beschrieben: Bei einem 54jährigen Manne fanden sie beide Handrücken mit stecknadelkopf- bis erbsengrossen Knötchen bedeckt; einzelne waren flach wie der Kopf eines Nagels, andere linsenförmig, unempfindlich auf Druck und von rötlicher Farbe. Beide Fussrücken boten denselben Zustand dar. Die mikroskopische Untersuchung eines exstirpierten Knotens ergab, dass es sich um Leiomyome handelt.

Heymann [2]) hat eine interessante Mitteilung gemacht über multiple Exostosen, die fast alle von symmetrischen Stellen des Skelettsystemes ihren Ursprung nahmen.

Die Anamnese ergab, dass dieselbe Deformität des Skelettes bei 8 Personen der nächsten Verwandtschaft des Patienten und zwar in drei Generationen seiner Familie vorhanden gewesen war, bei seiner Mutter, seinen vier Brüdern und seinen drei Kindern. Es handelt sich also um die erbliche Uebertragung einer fehlerhaften Anlage des Knochensystemes. Heymann nimmt als eigentliche Ursache der Exostosen nach der Cohnheim'schen Theorie die Bildung eines überschüssigen embryonalen Gewebes an. Für diese Fälle von Exostosen an den Diaphysenenden der Knochen mag die Theorie vielleicht zu Recht bestehen.

1. Ueber symmetrische Xanthelasmen.

Die symmetrischen Xanthelasmen können nicht mehr in dem Masse, wie früher, zu den seltenen Erscheinungen gerechnet werden, da gerade in den letzten Jahren zahlreiche einschlägige Beobachtungen mitgeteilt worden sind. Die Kasuistik der Xanthelasmen überhaupt scheint eine sehr reichhaltige zu werden und damit auch derjenigen Formen, welche symmetrische Lokalisation darbieten, da in der Mehrzahl aller Fälle sich das auffällige Symptom der Symmetrie vorfand.

1) Ann. de Dermatol. III. p. 119. 1882, ref. in Schmidt's med. Jahrb.

2) Ein Beitrag zur Heredität seltener Geschwulstformen — multiple cartilaginäre Exostosen. Virch. Arch. CN. 1. p. 145. 1886.

Schon Rayer[1]), der zuerst diese Erkrankung beschrieben hat, betont das symmetrische Auftreten, indem er sagt, dass sich manchmal an den Augenlidern und deren Nachbarschaft gelbliche Plaques finden, welche „leicht vorspringend, weich, ohne Hitze und Röte zu verursachen, symmetrisch auf der Haut gelagert sind." In der That sind die Augenlider der häufigste Sitz dieser Affektion, wenigstens einer Form derselben, die in gelben Flecken auftritt, und die man als Xanthoma planum von der Knötchenform, dem Xanthoma tuberosum et tuberkulosum zu unterscheiden pflegt. Letzteres, welches in hanfkorn- bis bohnengrossen, oft konfluierenden Knoten sich zu entwickeln pflegt, tritt häufiger als an den Augenlidern an den übrigen Teilen des Gesichtes, am Rumpfe und an den Extremitäten auf, woselbst wieder Flachhand und Fusssohle, ferner die Gegenden der Gelenke, des Ellenbogen-, Knie- und Fussgelenkes, besondere Prädilektionsstellen repräsentieren. Auch jene sehr seltene Riesenform des Xanthelasma, die Chambard[2]) zuerst als Xanthelasma tuberosum bezeichnete, die von Besnier[3]) „Xanthome en tumeur" genannt wurde, von der auch Carry[4]), Pönsgen[5]), Brachet und Monnart[6]) einige Beobachtungen mitteilten, tritt mit Vorliebe symmetrisch an den Gelenken auf und zwar in Form von nuss- bis hühnereigrossen, mehr subkutan gelegenen Geschwülsten, die häufig auf Periost, Sehnenscheiden und Sehnen selbst übergreifen.

Von dieser interessanten subkutanen xanthomatösen Geschwulstform, allerdings in Kombination mit der gewöhnlichen kutanen Knötchenform, kamen auch in der Heidelberger chirurg. Klinik zwei Fälle mit multipler symmetrischer Lokalisation zur Beobachtung, deren Krankengeschichten ich im folgenden wiedergebe. Zuvor will ich bemerken, dass die beiden Patienten Brüder sind, von denen der ältere schon einmal im Juli 1885 sich in der chirurgischen Klinik befand. Wie Pönsgen[7]), der über den damaligen Status eine kurze Mitteilung machte, bereits hervorhob, ist der ältere

1) Traité des malad. de la peau, Paris 1835, ref. von Schwimmer und Babes in Ziemss. Hdbch. XIV.

2) Du Xanthélasma et de la diathèse Xantha. Ann. de Derm. X.

3) Lecons sur les mal. de la peau par Kaposi: Trad. franc. Paris 1881. p. 213.

4) Contribution à l'étude du Xanthoma: Ann. de Dermat. I. p. 64. 1880.

5) Mitteilung eines seltenen Falles von Xanthelasma multiplex: Virch. Arch. 91. p. 350. 1883.

6) Ann. de Dermat. II. p. 659. 1881.

7) Weitere Mitteilung über X. multiplex. Virch. Arch. 102. p. 410.

Knabe ein Vetter eines von ihm früher beobachteten jugendlichen Patienten, Namens Klingmann, der ebenfalls mit multiplen symmetrischen Xanthelasmen behaftet war und den Gegenstand einer eingehenderen Untersuchung bildete [1]). Da ich nun in der Lage bin, über einen dritten und vierten in ein und derselben Familie sich findenden Fall von Xanthelasma zu berichten, dürfte die schon öfters betonte Heredität in der Aetiologie dieser seltenen Geschwülste eine wesentliche Stütze erfahren.

Erster Fall.

Wilhelm Lutz, 7jähriger Bauernsohn, aus Gauangelloch trat am 5. Juli 1887 in die Heidelberger chirurg. Klinik ein. Zwei Vettern und ein Bruder des Patienten leiden an der gleichen Krankheit, während die Eltern und 2 jüngere Geschwister vollständig gesund sind. Sowohl bei dem jüngeren Wilhelm L., wie bei seinem 9jährigen Bruder Bernhard, war der Beginn des Leidens erst im 5. Lebensjahre bemerkt worden (so dass immerhin mit der Möglichkeit zu rechnen ist, dass auch die 4jährige Schwester wie der 1jährige Bruder später ebenfalls an Xanthelasma erkranken). Wilhelm Lutz war vor einem Jahre an einem akuten Exanthem erkrankt, im Uebrigen stets gesund. Der Beginn des jetzigen Leidens soll sich vor 2 Jahren gezeigt haben, indem zuerst an der Haut der Gesässgegend gelbe, linsengrosse Flecke sich bildeten, die allmählich zur nunmehrigen Grösse angewachsen sind.

Der Knabe ist von ziemlich kräftigem Körperbau, frischer, gesunder Gesichtsfarbe, dunkelblondem Haar. Im rechten oberen Augenlid finden sich 2 gelbe Knötchen von Erbsengrösse, über denen die Haut sich ein wenig verschieben lässt. Dieselben sind mit dem Tarsus verwachsen, sind beim Umkehren des oberen Lides auch von innen zu sehen, indem jedes einzelne in Form mehrerer diskreter, nicht über die Konjunktiva palpebrarum prominierender Punkte durchscheint. Die beiden Knötchen sitzen $^1/_2$ cm vom Lidrand entfernt, unter einander in einer Distanz von 1 cm, ebenso weit vom äusseren wie inneren Augenwinkel. Eigentümlicher Weise ist an der Peripherie beider Corneae eine leichte Trübung vorhanden, wie wir sie sonst bei Greisen zu finden und als arcus senilis zu bezeichnen gewohnt sind. Am rechten Vorderarme hat sich 1 cm unterhalb des Olecranon im subkutanen Gewebe eine kleine Geschwulst entwickelt, über welche die sonst normale Haut etwas verdünnt und weniger gut verschieblich hinwegzieht; dieselbe ist etwas über 1 cm lang, nicht ganz so breit. An der entsprechenden Stelle links ist kein Tumor vorhanden. In der Glutaealgegend finden sich jederseits an ziem-

1) Pönsgen, s. o. Virch. Arch. 91.

lich symmetrischen Stellen 2 Geschwülstchen von intensiv gelber Farbe, in der Cutis gelegen, über dieselbe ziemlich prominierend; linkerseits ist die eine Geschwulst an der Grenze der Glutaealfalte gelegen, von 5-Pfennigstückgrösse, rundlicher Form, glatter Oberfläche, die nur an der Peripherie in feinen weissen Schüppchen desquamiert; die andere linksseitige Geschwulst ist mehr oval, 1 cm lang, 1/2 cm breit, von im allgemeinen gleicher Beschaffenheit, wie der erste Knoten, nur deutlicher durch seichte Einschnitte in 3 Felder gesondert; sie liegt 5 cm höher, 3 cm weiter lateralwärts als die erste Geschwulst. An der rechten Hinterbacke sind ebenfalls 2 gleich beschaffene Tumoren in der Cutis gelegen, doch auch leichte subkutane Verdickungen fühlbar; beide sind von 20-Pfennigstückgrösse, ockergelb, in Distanz von 1 cm, zwischen sich gesunde Haut lassend, gegen welche die Tumoren scharfrandig abschneiden. Auch über der rechten Tuberositas tibiae, etwas lateral vom ligamentum patellae propr. ist eine rundliche, subkutane Geschwulst von der Grösse der oben beschriebenen cutanen Tumoren zu palpieren; die Haut darüber ist normal, in Falten abhebbar. Beide tuberositates tib. scheinen ebenso wie die cristae ulnar. unterhalb des olecranon leicht exostotisch verdickt. Ferner finden sich oberhalb der beiderseitigen Calcanei, symmetrisch über der Insertion der Achillessehnen, subkutane Tumoren, über denen die Cutis sich intakt zeigt, und die sich weniger deutlich von der Umgebung abgrenzen lassen; offenbar sind sie mit den Achillessehnen verwachsen, denn sie machen deutlich fühlbar die Bewegungen derselben mit.

Auffallend ist an dem Knaben, dass er einen sehr aufgetriebenen Leib mit stark ausgedehnten Hautvenen hat, die als blaue Stränge netzförmig bis zur Brust hinaufziehen, wie man es sonst bei Behinderung des Pfortaderkreislaufes findet; indessen liess sich weder eine Lebererkrankung noch sonst irgendwelche Affektion der inneren Organe konstatieren.

Zweiter Fall.

Der 9jährige Bernhard Lutz aus Gauangelloch trat am 28. Juni 1887 zum zweiten Male ins Hospital ein [1]). Er ist der Bruder des oben erwähnten Wilhelm Lutz. Der Knabe war, abgesehen von einem vor 1 Jahre durchgemachten akuten Exanthem, nie erheblich erkrankt. Er bekam vor 4 Jahren an der Hand kleine, gelbe Geschwülste, die als unscheinbare Pünktchen nach Angabe der Mutter schon früher bestanden haben sollen. Vor 3 Jahren bildeten sich grössere, zirka wallnussgrosse Tumoren an beiden Fersen aus, welche dem Knaben beim Tragen der Fussbekleidung hinderlich waren. Juni 1885 wurden ihm dieselben ex-

1) Vergl. Pönsgen Virch. Arch. Bd. 102, p. 410.

stirpiert, der Knabe nach 3 wöchentlichem Aufenthalte in der Heidelberger chirurg. Klinik entlassen. Seitdem sind nicht nur an anderen Körperstellen neue Geschwülste aufgetreten, sondern es ist auch die Geschwulst an der rechten Ferse recidiviert. Patient ist auch jetzt nicht im Stande, Schuhe zu tragen, da sie zu stark und schmerzhaft drücken.

Der Knabe ist von etwas kleinem, aber kräftigem Körperbau. Die Augenlider, sonst Praedilectionsort der Xanthelasmen, sind frei. An den Schwimmhäuten beider Hände befinden sich, fast vollkommen symmetrisch, flache bis bohnengrosse, strohgelb gefärbte Geschwülste, welche auf der Unterlage verschieblich in der Cutis ihren Sitz haben, ohne die Bewegung der Finger irgendwie zu hemmen. Auf der Dorsalseite der linken Hand finden sich 4 Geschwülste, die erste an der Grenze zwischen Daumen und Zeigefinger von viereckiger, rhomboidaler Gestalt, die zweite an der Grenze von Zeige- und Mittelfinger von fast ovaler Gestalt, beide etwa 1,5 cm lang, 1 cm breit. Ferner finden sich an den Schwimmhäuten zwischen 3. und 4. Finger und ebenso zwischen 4. und 5. Finger zwei kleinere ovale Eruptionen von etwas weniger als 1 cm Länge, $^1/_2$ cm Breite. Alle diese Geschwülste sind in der Haut selbst gelegen, schmerzlos, nicht mit den Strecksehnen verwachsen. Das erste der linksseitigen Geschwülste zeigt an einzelnen Stellen der sonst gelben Oberfläche eine mehr mattrosa Färbung, was offenbar von stärkerer Gefässfüllung herrührt. Ueber dem Metacarpophalangealgelenk des linken Daumens und über dem Metacarpophalangealgelenk des linken Mittelfingers sitzen im subkutanen Gewebe 2 runde Geschwülstchen, offenbar mit den Strecksehnen verwachsen, ohne indessen die Beweglichkeit derselben irgendwie zu stören.

In der Haut über dem linken Handgelenk ist ebenfalls seit 1 Jahr ein kleines, linsengrosses, gelbes Knötchen entstanden. An den Schwimmhäuten der rechten Hand finden sich in genau symmetrischer Anordnung die gleichen Efflorescenzen wie links, nur dass sie an Grösse ein wenig differieren, und nur 3 an Zahl, indem der Zwischenfingerraum zwischen 3. und 4. Finger rechterseits frei ist von jeder Affektion.

Gleichzeitig (d. h. seit 1 Jahre) mit dem Knoten über dem linken Handgelenk traten am rechten Ellenbogen 2 Geschwülste auf, die symmetrische Lokalisation darbieten zu der einen viel grösseren linksseitigen Ellenbogengeschwulst; doch sind dieselben nur in der Haut gelagert, nicht auch subkutan wie die linksseitige. Die eine der rechtsseitigen Geschwülste sitzt genau über dem Olecranon, ist von intensiv röthlichgelber Farbe, während die zweite nur halb so gross über dem Epicondylus externus sich findet; die erstere misst 2,5 cm in der Länge, 1,5 cm in der Breite. Die Geschwulst am linken Ellenbogen, die zuerst vor allen anderen bereits vor 4 Jahren bemerkt wurde, wuchs langsam bis zu 5-Markstückgrösse, indem gleichzeitig unter der Haut eine mächtige Verdickung sich etablierte. An der äusseren Peripherie dieser Hauptgeschwulst, die der Tricepssehne fest aufsitzt, findet sich ein kleines

gelbes Knötchen. Auch in der Haut der linken Glutaealgegend ist eine runde 20-Pfennigstückgrosse Geschwulst von ockergelber Farbe gelegen. Unterhalb und oberhalb der rechten Patella finden sich 2 linsengrosse cutane gelbe Knötchen, so ziemlich einer Linie entsprechend, die dem Aussenrande der Patella entlang zieht, unter einander etwa 8 cm entfernt. Aber nur an der symmetrischen Stelle links unterhalb der Kniescheibe ist eine ähnliche Eruption zu konstatieren, und zwar in Gestalt zweier hart aneinander grenzender, der Tuberositas tibiae aufsitzender, ein wenig grösserer Geschwülstchen. Den beiden ligamenta patell. propr. sitzen, von normaler Haut bedeckt, beiderseits zirka haselnussgrosse Geschwülste fest auf. Ueber dem rechten Calcaneus findet sich eine mit der Achillessehne stark verwachsene taubeneigrosse Geschwulst, das Recidiv eines bereits vor zwei Jahren exstirpierten Xanthomknotens. Genau an der symmetrischen Stelle links ist eine diffuse Verdickung der Achillessehne fühlbar, die schon etwas gelb durchschimmert; doch ist die Haut selbst noch intakt, nur etwas derber und mit der subkutanen Geschwulst innig verwachsen; letztere machte alle Bewegungen der Achillessehne mit. An den beiden Tibiae finden sich leichte exostotische Auftreibungen.

Im übrigen ist der Knabe völlig gesund; von Ikterus, Diabetes ... ist nichts nachzuweisen.

Dass es sich in der That in beiden Fällen um die als Xanthelasma bekannte Hauterkrankung handelt, konnte natürlich keinen Moment zweifehaft sein; die mikroskopische Untersuchung der excidierten Tumoren hat auch die Richtigkeit der klinischen Diagnose vollauf bestätigt. Am 30. Juni wurde bei dem älteren der beiden Brüder in Narkose die Exstirpation der über der rechten Achillessehne gelegenen Recidivgeschwulst, wie des am linken Ellenbogen befindlichen Tumors ausgeführt. Dieselben erwiesen sich nicht gegen die Unterlage abgekapselt, vielmehr war die Tumormasse zwischen die auseinandergedrängten Faserbündel der Achilles- wie der Tricepssehne hineingewachsen, so dass auf die vollkommene Entfernung derselben verzichtet werden musste, da man sonst die Kontinuität der Sehnen geopfert hätte. Von der über dem linken Olecranon befindlichen Geschwulst ging ein stielförmiger Fortsatz in die Tricepssehne. Da man erhebliche Geschwulstreste zurücklassen musste, ist die Gefahr des abermaligen Recidivs natürlich sehr nahe gerückt. Unter einem Sublimatverband war die Heilung bereits am 4. Juli anstandslos erfolgt. Von einer Entfernung sämtlicher Tumoren wurde selbstverständlich Abstand genommen, auch auf jede weitere Therapie als nutzlos verzichtet. Leider hatte ja

bis jetzt kein Arzneimittel, innerlich oder äusserlich angewendet, irgend welchen Erfolg bei Xanthelasma aufzuweisen.

Die exstirpierten Stücke liessen schon aus dem makroskopischen Aussehen mit ziemlicher Sicherheit vermuten, dass auch die subkutanen Geschwülste, die gleich der darüber befindlichen Haut intensiv gelb gefärbt waren, als Xanthelasmen, nicht etwa als Lipome oder Fibrome aufzufassen sein.

Eine chemische Analyse der Tumoren verdanke ich Herrn Dr. Mays im Heidelberger physiolog. Institut, von welchem s. Z. auch die Untersuchungen des Pönsgen'schen Falles ausgeführt wurden: Er konnte seine damaligen Angaben nur bestätigen, dass nur Fette und Fettsäuren, kein Tyrosin oder Lecithin darin enthalten.

Zur mikroskopischen Untersuchung wurde ein Teil des frischen Präparates mit dem Gefriermikrotom gehärtet, mit Bismarkbraun gefärbt, durch mit Essigsäure versetztes Wasser ausgewaschen, und in physiologischer Kochsalzlösung untersucht; danach zeigte sich im Corium durch's ganze Gesichtsfeld des Mikroskopes massenhaft Fett, meist in Form kleiner Pünktchen, stellenweise allerdings auch in grösseren Tropfen zwischen den teils reticulär, teils mehr in Längsfibrillen mit eben solchen Zwischenräumen angeordneten Bindegewebszügen der Lederhaut. Jedoch lässt sich nicht mit Sicherheit konstatieren, ob die Safträume das Fett bergen, was für das Wahrscheinlichere dünkt, oder Zellen selbst Träger des Fettes sind. An einzelnen Stellen findet sich schwarzes Pigment in strahliger Anordnung. In den oberflächlichen Schichten der Lederhaut zeigt sich verhältnismässig wenig Fett; in den tieferen Schichten, die schon mehr der subkutanen Geschwulst als der darüber ziehenden Haut angehören, beginnt erst der grosse Fettreichtum:

Die Fetttröpfchen stehen hier denn auch ganz dicht gedrängt. Weitere Einsicht in den histologischen Bau der Tumoren gestattete erst die mikroskopische Untersuchung der mit Alkohol gehärteten und teils mit Alauncarmin, teils mit Hämatoxylin und Eosin gefärbten Präparate; es ergab sich durchweg als charakteristischer Befund das Vorhandensein grosser Zellen, welche in ganz diffuser Verbreitung, stellenweise in näherem Anschluss an Gefässe, aber nicht an sonstige Hautgebilde, Talg- oder Schweissdrüsen, angetroffen wurden.

Diese Zellen sind allerdings wieder von wechselnder Grösse: die grössten zeigten sich stets in den tieferen Teilen der Cutis, woselbst auch die Zellen die deutlichste gegenseitige Abgrenzung erkennen lassen, während in den oberflächlichen Teilen des Corium die Zellen kleiner und in ihren Contouren undeutlicher erscheinen. Auch die Form der Zellen ist eine wechselnde, bald runde, bald eckige, polyedrische, bald mehr spindelförmige. Ebenso variabel wie Form des Zellleibes ist die der

Kerne; es finden sich wohl ebenso zahlreich runde wie längsovale, teils auch spitzauslaufende Kerne, die allesamt von ziemlicher Grösse sind. Auch mehrkernige Zellen kommen in nicht geringer Anzahl vor. Ueberhaupt ist die ganze Neubildung ungemein kernreich. Zwischen den Zellkomplexen finden sich bald in grösserer, bald in geringerer Distanz Bindegewebszüge von ziemlicher Mächtigkeit, die sich feiner verzweigend ein Netzwerk zwischen die Geschwulstzellen einsenden. Es lässt sich auch eine deutliche Vermehrung der Gefässe konstatieren; in deren Umgebung findet sich meist eine kleinzellige Infiltration und Zellformen, die wie Uebergangsgebilde von gewöhnlichen Bindegewebszellen, in die typischen Geschwulstzellen aussehen. An einzelnen Stellen findet sich auch eine derartige Bindegewebswucherung, dass Aehnlichkeit mit Fibrom entsteht. Die Geschwulstzellen erstrecken sich bis an die Epidermis, die im ganzen normal, nur etwas verflacht erscheint und spärlichere Papillen aufweist. Vom subkutanen Zellgewebe ist fast nichts mehr nachweisbar, nur ganz vereinzelt finden sich noch spärliche Reste davon, einzelne Träubchen von Fettzellen, so dass eine Verdrängung derselben durch die Geschwulstelemente anzunehmen. Obwohl die grössten Formen der letzteren eine entfernte Aehnlichkeit mit Fettzellen aufweisen, haben sie doch nirgends den eigentümlich blasigen Bau, der den Fettzellen zukommt; vielmehr zeigen die Xanthelasmazellen durchweg eine etwas geringere Grösse, ihr Protoplasma ist leicht granuliert, die Kerne sind meist im Zentrum derselben befindlich, so dass an eine Umwandelung der einen in die anderen nicht zu denken.

An den mit Müller'scher Flüssigkeit und mit Alkohol gehärteten Präparaten (Doppelfärbung; Hämatoxylin-Eosin) lässt sich noch besser das netzförmig angeordnete, die grossen Xanthelasmazellen zwischen sich schliessende Bindegewebsstratum nachweisen; dasselbe ist ziemlich massig. Ausserdem fällt auf der grosse Gefässreichtum der Neubildung; im unmittelbaren Anschluss an die Gefässe findet sich wiederum mehr kleinzellige Infiltration; es handelt sich vielleicht um Jugendformen von Xanthelasmazellen, an welche unmittelbar die älteren, grossen Plasmazellen anschliessen. Ein Connex zwischen Gefässen und Xanthelasmazellen in dem Sinne, dass letztere in der Nachbarschaft ersterer gehäufter sich finden, ist unverkennbar. Die Gefässe sind quasi Centra einer Anzahl von Geschwulstelementen. Der Kernreichtum der Geschwulst erweist sich auch hier als ein sehr bedeutender. Eigentümlich ist ferner eine ziemlich starke, dunkelbraune Pigmentierung des Rete Malpighii. Auch die mit Osmiumsäure gehärteten Präparate lassen eine genauere Einsicht in das Verhalten des Fettes zu den Geschwulstzellen nicht zu, das Fett war durch die Härtungsagentien bereits überall extrahiert.

Jedenfalls geht aus der vergleichenden Betrachtung der frischen und gehärteten Präparate, von denen erstere durch den Fettreich-

tum, letztere durch die typischen, in ein Bindegewebsstratum eingebetteten Geschwulstzellen imponieren, zur Evidenz hervor, dass das Resultat unserer Untersuchungen in Uebereinstimmung ist mit dem derjenigen Autoren, welche das Xanthelasma als eine Neubildung bindegewebiger Natur ansehen. Dieser Anschauung, welche besonders durch Pavy[1]), Fagge[2]), Murchison[3]), Waldeyer[4]), Virchow[5]), Kaposi[6]), Chambard[7]), Pönsgen[8]) vertreten wird, steht die Ansicht Geber's und Simon's[9]) gegenüber, wonach der pathologische Prozess in einer hyperplastischen Entwickelung von Talgdrüsenzellen bestehen sollte. Letztere Auffassungsweise des Xanthelasma als einer Neubildung epithelialer Natur hat sich nach allen neueren Untersuchungen, über die sowohl von Touton[10]) als von Behrend[11]) ausführlichst referiert wird, als falsch erwiesen. Als charakteristischer Bestandteil des Xanthelasma ist die Xanthelasmazelle anzusehen, welche sich als solche erst nach Behandlung mit fettlösenden Reagentien zu erkennen gibt. Bezüglich der eigentlichen Natur des Xanthelasma dürfte heute als sicher feststehen, dass es sich bei demselben nicht um eine entzündliche, sondern um eine aus gewucherten Bindegewebszellen mit massenhafter Fetteinlagerung bestehende Neubildung handelt. Schon Waldeyer und Virchow haben darauf hingewiesen, dass es sich nicht um eine Fettdegeneration, sondern um eine Fettinfiltration handelt, und der von letzterem vorgeschlagene Name „des Fibroma lipomatodes" dürfte wohl auch heute noch als zutreffend acceptiert werden.

Die Aetiologie des Xanthelasma ist noch in tiefes Dunkel gehüllt. Ohne mich in die jetzt noch nicht zu entscheidenden Streitfragen über den näheren Zusammenhang der häufigen Komplikationen, wie Icterus, Diabetes, Arthritis, Lebererkrankungen mit gleichzeitiger Xanthelasmabildung einzulassen, glaube ich in Anbe-

1) Guys Hospital Reports 1866.
2) Transact. of the Pathol. Society of London 1868; vol. XIX.
3) Transact. of the Pathol. Society XX.
4) Virch. Archiv, Bd. 52, p. 318.
5) Ebenda. Bd. 52, p. 504.
6) Hebra und Kaposi, Lehrb. der Hautkrankheiten.
7) Arch. de phys. 1879, pag. 641.
8) Virch. Arch. 91.
9) Viertelj. f. Dermat. u. Syph. 1872. III.
10) Ebenda. Bd. XII. p. 3.
11) Schmidts Jahrb. Bd. 206, 1885.

tracht des in meinen Fällen nachweislichen hereditären Verhältnisses auf das erbliche Moment ein besonderes Gewicht legen zu müssen. So hat auch Hutchinson[1]) mehrere Geschwister an Xanthelasma erkrankt gesehen, deren Grossmutter ebenfalls davon betroffen war. Church[2]) berichtet über 6 Glieder einer Familie, die mit Xanthelasma behaftet waren; Mackenzie[3]) macht eine Mitteilung, wonach sich Erkrankungen an Xanthelasma fanden bei zwei Brüdern, deren Schwester und dem Grossvater väterlicherseits; auch Startin's[4]) zwei Patienten mit Xanthom waren Geschwister. Schliesslich hat auch Eichhoff[5]) in zwei Generationen einer Familie Xanthelasmen beobachtet.

Dass die hereditäre Anlage für die Xanthombildung eine Rolle spielt, kann demnach nicht zweifelhaft sein. Das Komité, welches von der Londoner patholog. Gesellschaft zum Bericht über die oben citierten Fälle von Mackenzie und Startin gewählt wurde, kam ebenfalls zu dem Schlusse, dass eine hereditäre Anlage für die Xanthombildung bestehe, und dass das infantile Xanthom, obwohl histologisch mit dem im späteren Lebensalter erworbenen identisch, doch ätiologisch davon zu trennen sei, indem ersteres keine Beziehungen zu Lebererkrankungen habe, und nicht nur hereditär, sondern manchmal sogar kongenital sein könne, während $^4/_5$ der Fälle von Xanthoma multiplex, die nach der Pubertät auftreten, mit chronischem Icterus verbunden sei. Dass die Sonderung des im jugendlichen und höheren Alter zur Entwickelung gekommenen Xanthom seine Berechtigung hat, lässt sich nicht kurzweg bestreiten; doch dürften sich, bevor eine reichere Kasuistik existiert, die Unterscheidungsmerkmale noch nicht exakt feststellen lassen. Genanntes Komité hat nämlich auch den Satz ausgesprochen, dass beim infantilen Xanthelasma die Augenlider stets frei bleiben, was durch meinen ersten Fall als unrichtig erwiesen wird: der 7jährige Wilhelm Lutz hatte auch am rechten oberen Augenlid zwei Xantomknötchen. Die Zahl der bei Kindern beobachteten Xanthelasmafälle ist überhaupt noch eine sehr kleine: hierher gehören ein Fall Carrys, der ein 10jähriges Mädchen betraf, der Fall von Pöns-

1) Xanth palpebr. Clinical rep. etc. Medico-chirurg. Transact. Vol. LIV.

2) Bartol. Hospital. Rep. X.

3) Two cases of congenital Xanthelasma: Transact. of the pathol. Soc. London XXXIII. p. 370. 1883.

4) Transact. of the pathol. Soc. London XXXIII. p. 373. 1883.

5) Deutsch. med. Wochenschr. Nr. 4, p. 52. 1883.

gen bei einem 12jährigen Knaben, die zwei Fälle Startins bei 5½- resp. 6jährigen Geschwistern, die Beobachtung Eichhoffs bei einem 1½jährigen Kinde und die zwei oben beschriebenen Fälle aus der Heidelberger chirurg. Klinik bei 7- resp. 9jährigen Brüdern. In fast allen diesen Fällen war eine ausgesprochene Symmetrie der Tumoren vorhanden. Weitere Beobachtungen werden es vielleicht ermöglichen, in präziserer Weise das Xanthom des Kindesalters von dem der Erwachsenen abzugrenzen.

Von den zahlreichen Hypothesen, welche noch in Bezug auf die Pathogenese des Xanthelasma aufgestellt worden sind, hat die Waldeyer'sche [1]) von der Persistenz der sog. Plasmazellen noch am meisten für sich; „Diese Plasma- oder Fettbildungszellen, welche sich durch ihre rundliche Form, beträchtliche Grösse, ihren kleinen Kern und grossen Reichtum an grobkörnigem Protoplasma von den Bindegewebskörperchen auszeichnen und durch Aufnahme von Fettplasmapartickelchen die Bildung von Fettzellen herbeiführen, finden sich ausser im embryonalen Gewebe auch in späterer Periode namentlich zahlreich an den Prädilektionsstellen des Xanthelasma, speciell in der Haut der Augenlider, und in einem Wiedererwachen der Fähigkeit dieser in der Haut zurückgebliebenen Plasmazellen, sich mit Fetttröpfchen zu füllen, ohne wirkliche Fettzellen zu werden, soll nach Waldeyer die Ursache der Xanthombildung bestehen."

Wollen wir uns nach dieser Theorie die Symmetrie der Xanthelasmen erklären, so müssen wir eben einfach annehmen, dass diese Plasmazellen gerade an symmetrischen Stellen persistieren. Jedenfalls kann man sich mit einer derartigen Ansicht eher befreunden, als mit der willkürlichen Voraussetzung Hardaways [2]), dass dem Xanthom eine Allgemeinerkrankung zu Grunde liege, und dass bei Personen, welche an der sog. „xanthomatösen Diathese" leiden, unter dem Einfluss irgend welcher Irritation sich die Veränderungen an den betreffenden Stellen, wie beispielsweise an den Augenlidern, den Gelenken u. s. w. bilden; natürlich müsste nach dieser Hypothese die symmetrische Lokalisation der Xanthelasmen durch an symmetrischen Hautstellen wirkende Reize bedingt sein, eine Annahme, die natürlich nicht geringere Bedenken hat, als die Symmetrie kurzweg auf Nerveneinflüsse zu beziehen. Wir können uns

1) Waldeyer. Ueber Bindegewebszellen, Arch. f. mikrosk. Anat. XI.
2) St. Louis, Courses of Med. Oct. 1884.

nicht verhehlen, das symmetrische Auftreten der Xanthelasmen ist vorerst ebenso rätselhaft wie das anderer Geschwulstarten. —

2. Ueber symmetrische Lipome.

Viel seltener als die symmetrischen Xanthelasmen sind die symmetrischen Lipome; während bei ersteren das symmetrische Auftreten die Regel bildet, ist es bei den Lipomen eine sehr seltene Ausnahme. In den grossen Werken über Geschwülste von Virchow [1]), sowie in der Bearbeitung der Geschwulstlehre von Lücke [2]) wird der symmetrischen Lipome noch gar nicht Erwähnung gethan, möglich, dass man früher weniger sein Augenmerk auf diese Dinge gerichtet hat, als in den beiden letzten Decennien, wo man in dem landläufigen Bestreben, allen möglichen pathologischen Zuständen eine primäre Nervenerkrankung zu Grunde zu legen, auch mehr nach entsprechenden Fällen fahndet, die obiger Hypothese zur Stütze dienen könnten.

In der That verdient aber die Kasuistik der symmetrischen Lipome unser ganzes Interesse, da diese Fälle vielleicht dazu beitragen können, uns über die noch dunkle Aetiologie der Lipome überhaupt aufzuklären, ob sie kongenitalen, ob traumatischen Ursprunges sind. Möglich wäre es auch, dass wir die symmetrischen Lipome bezüglich ihrer Aetiologie scharf von den anderen trennen müssen, gerade sie für kongenitaler oder trophoneurotischer Natur, die asymmetrischen resp. solitären aber für traumatischen Ursprungs erklären müssen. Doch bevor ich mich darüber weiter verbreite, will ich die in der Litteratur vorgefundenen Fälle symmetrischer Lipome aufzählen und daran anschliessen die Krankengeschichten der in der Heidelberger chirurg. Klinik beobachteten 5 Fälle.

1. Bryk [3]) beobachtete bei einem 43jährigen Manne multiple Lipome, die sich innerhalb der letzten 4 Jahre entwickelt hatten. Der Hals war ringförmig von einer Geschwulst umgeben, die von vorn betrachtet dem Gesicht ein kolossales Doppelkinn verliehen hat; sie zerfiel durch eine in der vorderen und hinteren Medianlinie verlaufende Furche in 2 symmetrische Hälften und war ausserdem durch oberflächliche Einsenkungen in 3 Lappen gesondert. Die Haut über der Geschwulst war nur wenig

1) Die krankhaften Geschwülste. 1863.
2) Handbuch der Chirurgie, Pitha—Billroth. Bd. II. 1869.
3) Langenbeck's Archiv f. klin. Chir. XVII. p. 568.

verschiebbar, adhärierte stellenweise, insbesondere am Nacken fest mit der Geschwulst, welche sich durch Unbeweglichkeit und eine weiche, elastische Konsistenz kennzeichnete. Von den übrigen Lipomen befand sich an jedem Schulterblatt ein nahezu kindskopfgrosses, ebenso symmetrisch gelegen, je ein apfelgrosses Lipom unter dem Winkel der Scapula, je eines von derselben Grösse an der inneren Fläche des Oberarmes und je eines von spindelförmiger Gestalt an der Ulnarseite des Vorderarms. Auch in der Lumbalgegend befanden sich symmetrisch zu beiden Seiten der Wirbelsäule 2 gänseeigrosse, in der Regio epigastrica je eines zur Seite der linea alba zwischen Schwertfortsatz und Nabel, endlich auf jedem Oberschenkel je 2 spindelförmige lipomatöse Knoten. Die Halsgeschwulst musste, da sie dem Kranken Dysphagie und Atemnot und in der letzten Zeit während des Schlafes Erstickungsanfälle verursachte, teilweise exstirpiert werden.

2. Perotte[1]) fand bei einem Manne 43 Lipome an folgenden Stellen: Je eins auf jeder Seite des Unterkiefers von der Grösse einer kleinen Orange; je eines an der äusseren Fläche der Clavicula, von der nämlichen Grösse; in der vorderen Halsgegend je ein orangengrosses auf jeder Seite; ein unpaares in der Mitte. Auf jeder Brustdrüse oberhalb der Warze fand sich ein sehr grosses Lipom, je durch eine Medianfurche in 2 Teile getrennt. Zwei ähnliche Tumoren fanden sich unterhalb der Mammae, ferner je ein Lipom von Kindskopfgrösse auf jeder Seite des Hypogastrium; an der äusseren Partie des m. deltoideus und in der Achselhöhle sassen beiderseits 3 Tumoren; an der Aussenseite beider Oberschenkel je eins von halber Kindskopfgrösse und endlich fanden sich noch je 2 symmetrisch gelegene Lipome ober- und unterhalb der Pars mastoidea auf beiden Seiten; ausserdem fanden sich auf dem Rücken noch 11 Tumoren, von denen 10 symmetrisch zu beiden Seiten der Wirbelsäule gruppiert waren, während der elfte auf dem Kreuzbein sass.

3. Sédillot[2]) beobachtete bei einem Manne seit 7 Jahre bestehende Lipome, die sich wie eine Kette von Tumoren rings um den Hals gelegt hatten. Der Umfang des Halses des Kranken beträgt 86 cm; auf der Rückseite des Halses befindet sich in der Medianlinie eine Furche, welche 2 ziemlich gut isolierte, orangengrosse Tumoren von einander trennt; unterhalb derselben befindet sich ein dritter, der transversal gelagert, aus mehreren kleinen übereinander liegenden Tumoren sich zusammensetzte; auf den seitlichen Partieen des Halses und vorn befinden sich Tumoren von lappigem Bau; nach oben verdecken die Lipome den Rand des Unterkiefers und unten berühren sie das Sternum und die Clavicula, über welche sie herabhängen. Auch das subkutane Fettgewebe über den

1) Thèse de Paris 1857 du Lipom Nr. 44, ref. von Laskarides s. o.
2) Gazette des hospitanx 1863. Nr. 22, ref. von Laskarides s. o.

Schulterblättern ist hypertrophiert und bildet einen diffusen Tumor. Sämmtliche Lipome wurden exstirpiert.

4. Laskarides[1]) referiert über einen Fall, bei dem sich 12 Lipome, 6 auf jeder Seite des Körpers fanden. Vier symmetrische Lipome sassen in der Regio cervicalis und auf jeder Glandula thyreoidea, 2 sehr grosse in der Regio hypogastrica, links und rechts von der Medianlinie symmetrisch gelegen; ferner lagen 2 kleine auf der Rückseite in der Regio lumbalis und 2 andere am Uebergange in die Regio sacralis.

5. Lücke[2]) beobachtete symmetrische, wallnussgrosse Lipome der Regio mastoidea bei einem 38jährigen Manne. Schon vor 4 Jahren hatte sich in der Regio sublingualis ein jetzt hühnereigrosses Lipom zu entwickeln begonnen, während die Entwickelung der symmetrisch hinter beiden Ohren gelegenen Tumoren auf 2 Jahre zurück datiert wird.

6. Der zweite von Lücke beobachtete Fall symmetrischer Lipome betraf einen 32jährigen Mann, bei dem sich innerhalb 5 Jahren eine diffuse Geschwulst am Halse entwickelt hatte. Vorn zeigt sich ein mächtiges Doppelkinn, das fast bis zum Brustbein herabreicht. Der Fettwulst zieht ringförmig um den ganzen Hals herum und steigt hinter den Ohren empor mit nach oben divergierenden Schenkeln. Ausser diesem hat Patient auf jeder Seite der Wirbelsäule in der Gegend des ersten und zweiten Brustwirbels 2 symmetrisch gelegene Lipome von der Grösse eines Hühnereies und vorn in der Fossa jugularis eine diffuse mediangelegene lipomatöse Anschwellung.

7. Curling[3]) fand bei der Sektion eines 10jährigen idiotischen Mädchens symmetrische Lipome zu beiden Seiten des Halses, nach aussen von den Kopfnickern, und ähnliche, aber kleinere, wenig begrenzte Tumoren vorn in jeder Achselhöhle. Die Anschwellungen waren nicht von einer Kapsel umgeben und hatten lockere, lobuläre Struktur.

8. Auch bei dem zweiten Falle Curling's (ibidem) handelt es sich um ein Mädchen von exquisit idiotischem Aussehen. An beiden Seiten des Halses lagen weiche symmetrische, ovale Anschwellungen in schräger Richtung vom Rande des M. Trapezius nach der Mitte der Clavicula zu. Das Kind starb, 7 Monate alt, und die Sektion bestätigte, dass die Geschwülste am Halse aus oberflächlichen Anhäufungen von Fettgewebe bestanden ohne Umhüllung mit den umliegenden Teilen locker verbunden.

9. Fieber[4]) beschrieb einen Fall von Lipoma multiplex symmetricum bei einem 34jährigen Dienstmädchen. Es fand sich jederseits je eine die Gegend des Schulterblattes, Schultergelenkes, des äusseren Drittels vom Schlüsselbeine und der oberen zwei Drittel des Oberarms umfassende Ge-

1) Referiert aus Gazette de Strasbourg. Vol. IV. Nr. 59. p. 16.
2) Ref. von Laskarides, s. o.
3) Med.-chir. Transactions. Vol. XXXIII, ref. von Laskarides.
4) Deutsche Zeitschr. f. Chirurg. Bd. XIV. p. 361.

schwulst. Ausser diesen beiden grossen Geschwülsten fanden sich noch zwei ähnlich beschaffene, zu beiden Seiten der Wirbelsäule, ungefähr von der Höhe des unteren Schulterblattwinkels bis gegen den Darmbeinkamm herabreichend. Nebst diesen 4 symmetrisch gelegenen Tumoren sieht man noch in der Gegend der Dornfortsätze der unteren Halswirbel eine weiche, zitronengrosse Geschwulst. Sehr interessant ist dieser Fall auch wegen einer sehr ungleichmässigen Verteilung des gesamten Panniculus adiposus, so dass gewisse Körperdistrikte ganz fettarm, andere Distrikte sehr fettreich waren; die fettreichsten Stellen wurden durch die genannten symmetrischen Lipome des subkutanen Fettgewebes repräsentiert, so dass man bei jenen als Geschwülste imponierenden Stellen auch von einer circumscripten Lipomatose sprechen könnte.

10. Remy[1]) beschreibt unter der Bezeichnung „Lipomes intramusculaires symmetriques" einen Fall von symmetrischen Lipomen im Verlauf des M. biceps brachii.

Dort wo der lange Kopf in den Muskelbauch übergeht, bemerkt man bei der Kontraktion des Muskels eine 2 cm dicke Anschwellung, welche bei der Ruhe des Muskels nicht sichtbar, wohl aber fühlbar blieb; der Tumor war nicht mit der Haut verwachsen, sondern deutlich im festen Zusammenhang mit den Muskeln. Seine Konsistenz war weich und pseudofluktuierend. In der Mitte des Muskels fühlte man einen Tumor von der Grösse zweier Mandeln. Nach dem Tode des Pat. ergab die Sektion, dass die Tumoren unterhalb der Muskelsubstanz gelegene, gleichgrosse Fettgeschwülste waren.

11. und 12. Clutton[2]) berichtet über 2 Fälle symmetrischer Lipome bei Frauen im Alter von 43 resp. 48 Jahren. Bei der ersteren hatten sich in grosser Anzahl und genau symmetrischer Anordnung seit 3 Monaten kleine, flache und unter der Haut leicht verschiebbare Knoten an den Streck- und Beugeseiten beider Vorderarme entwickelt. Die zweite Frau bemerkte die Entstehung ihrer Geschwülste schon vor 12 Monaten. Das Wachstum war ein sehr rapides; ausser einem grossen Lipom des Rückens fanden sich zahllose, symmetrische Knoten auf beiden Vorderarmen von der Grösse einer Erbse bis zu der einer Wallnuss.

13. Ein weiterer ebenfalls von Clutton[3]) beobachteter Fall betrifft einen 44jährigen Mann, der erst vor 5 Wochen an seinem Hinterkopfe 2 Tumoren bemerkt hatte, die nur wenig gewachsen sein sollen. Dieselben sassen symmetrisch zu beiden Seiten des ligamentum nuchae, und erstreckten sich nach aufwärts bis zur linea semicircularis super. occipitis, nach abwärts und vorn bis zum Ansatz des Sternocleidomastoideus. Et-

1) Bullet de la Soc. anat. de Paris 1876, p. 136.

2) St. Thomas-Hospital, Reports. Vol. X. 1879, p. 69, ref. von Grosch. Deutsche Zeitschr. f. Chirurg. 26.

3) St. Thomas-Hospital, Reports. Vol. XI. 1881, p. 54, ref. v. Grosch, s. o.

was weiter nach unten, seitwärts vom Prozess. spinos. vertebr. VII fanden sich 2 weitere gleichfalls symmetrische Lipome. Auch die beiderseitigen Unterkiefergegenden waren von einer Reihe von Geschwülsten okkupiert, die mit den vorigen zusammen Hals und Nacken gleichsam wie ein Halstuch einschlossen; auch letztere Geschwülste waren deutlich von einander abgegrenzt und liessen eine reguläre Abkapselung vermuten. Der ganze Rücken war mit Geschwülsten von der Grösse einer Nuss bis zu der einer Orange besetzt, die im allgemeinen auch symmetrisch gruppiert waren. Auch bei den Lipomen des Abdomens machte sich eine sehr bemerkenswerte Symmetrie geltend; unmittelbar unter dem Nabel sassen zu beiden Seiten der Linea alba zwei leicht prominierende Geschwülste von mehr diffuser Beschaffenheit, jedoch immer noch deutlich abgekapselt; dagegen fanden sich oberhalb des Nabels den vorigen entsprechend gelegene Lipome, die sich von dem umliegenden Gewebe nicht mehr abgrenzen liessen und gewissermassen eine Uebergangsform von einer starken subkutanen Fettpolsterung zu einer legalen Geschwulstbildung darstellten. Endlich fand sich noch je ein kleines Lipom in den Ellenbeugen.

14. H. A. Smith[1]) fand bei einem 62jährigen Manne zahlreiche Lipome von der Grösse einer Wallnuss bis zu der einer Orange, die in nahezu symmetrischer Anordnung sich über die Extremitäten und das Abdomen ausbreiten. An den Extremitäten sind die Beuge- und Ulnarseite der Arme, die Streck- und Innenseite der Oberschenkel bevorzugt. Die Entstehung der Geschwülste wurde schon vor 40 Jahren bemerkt.

15. Prichard[2]) berichtet ohne Angabe des Alters und Geschlechts über einen Fall multipler symmetrischer Lipome. Es bestanden 10 Lipome, sämtlich an den Extremitäten, seit 25 Jahren, ohne sich in dieser Zeit erheblich verändert zu haben. Von Zeit zu Zeit war mit einer Abnahme des übrigen Körperfettes auch eine Verkleinerung der Tumoren eingetreten.

16. v. Wahl[3]) beobachtete bei einem 46jährigen Mann multiple Lipome in ziemlich symmetrischer Weise auf Ober- und Vorderarme, Abdomen, Gesäss und Oberschenkel lokalisiert. Die Grösse schwankt von der einer Erbse bis zu der eines Hühnereies. Die Gesamtzahl der Geschwülste belief sich auf 25; sämtliche waren locker und verschiebbar in dem subkutanen Gewebe. Zeit ihrer Entstehung ist unbekannt.

17. Der zweite von v. Wahl beobachtete Fall erinnert in mancher Hinsicht an die von Fieber gemachte Mitteilung: auch hier handelt es sich um ein weibliches Individuum, eine 42jährige Bäuerin, bei der ebenfalls sehr fettreiche mit sehr fettarmen Körperstellen abwechseln, und neben einer grossen Zahl asymmetrischer Lipome eine Reihe mehr diffuser

1) British med. Journal 1881. Vol. I. p. 193.
2) British med. Journal 1881. Vol. I. p. 271.
3) Deutsche Zeitschr. f. Chirurg. 26.

symmetrischer Fettanhäufungen sich vorfand. An den oberen Extremitäten fiel sofort eine merkliche Anschwellung auf, die beiderseits vollkommen symmetrisch die laterale und hintere Fläche der Oberarme von der Schulterwölbung bis hinab 3 Querfinger breit über der Ellenbeuge eingenommen hatte und diese Gebiete polsterartig vorwölbte; es handelte sich um eine reichlichere Fetteinlagerung im panniculus adiposus, der im Gegensatz hierzu an der medialen Seite des Oberarmes wieder sehr fettarm erschien. Während wiederum das Fettpolster an den lateralen Seiten der Oberschenkel und teilweise auch am Gesäss eine stärkere Volumzunahme erfahren hatte, machte das Unterhautzellgewebe der Vorderarme wie der Unterschenkel denselben Eindruck der Atrophie. Wir haben es also auch in diesem Falle neben ausgesprochenen wirklichen Tumorbildungen mit einer Lipomatosis circumscripta zu thun.

18. Noch ein weiterer Fall aus der Dorpater chirurg. Klinik (ref. ibidem) verdient Erwähnung: Er betraf einen 45jährigen Patienten, um dessen Rumpf sich ein vollständiger Gürtel von Tumoren zog; auch an den Extremitäten fanden sich symmetrische Lipome. Die Gesamtzahl der Geschwülste betrug 106; ihre Grösse schwankte von Erbsen- bis Taubeneigrösse und darüber. Es liess sich weder ein hereditäres Verhältnis konstatieren, noch eine besonders starke allgemeine Adiposität.

19. Der erst vor kurzem von Sprengel[1]) im Dresdener Kinderhospital beobachtete Fall von „Lipoma symmetricum multiplex der Sehnenscheiden", der als ein sehr seltener Fall in der Lehre von den gutartigen Geschwulsten und den Erkrankungen der Sehnenscheiden bezeichnet werden darf, betraf ein 10jähriges Mädchen Elise Hässner, welche seit 2 Jahren an einer ganz allmählich auftretenden Schwellung beider Fussgelenke litt, welche die Fortbewegung schliesslich ganz unmöglich machte. In der Gegend der Fussgelenke beiderseits fand man entsprechend den Sehnen der Peronei und Extensores digitor. commun. long. länglich geformte Anschwellungen, welche schmerzlos auf Druck, keine Krepitation, keine Fluctuation darboten. Nach breiter Eröffnung der Sehnenscheiden ergab sich, dass die Ausweitung der Sehnenscheiden durch Lipome bedingt war. Ganz analoge Verhältnisse fanden sich symmetrisch an den Sehnenscheiden der Extensores digit. comm. long., an denen später ebenfalls die Exstirpation der Fettgeschwülste vorgenommen wurde. Es ist dieser Fall um so bemerkenswerter, als von den Sehnenscheiden überhaupt nur sehr selten Geschwülste ihren Ursprung nehmen[2]). Sprengel hält für den Ausgangspunkt der Sehnenscheidenlipome das sog. Mesotenon, das schon normal ziemlich fettreich ist, jene Duplikatur, welche „sich zur Sehne wie das Mesenterium zum Darm verhält".

1) Centralblatt für Chirurgie 1888, Nr. 9.

2) Czerny, Zwei Fälle von Sarkom der Sehnenscheiden, in Langenbeck's Archiv. Bd. X, p. 901

20. Ein Analogon zu dem letzten Fall ist neuerdings von Haumann[1]) beschrieben: Es handelte sich um ein Lipoma aborescens in der Sehnenscheide des Extens. digitorum comm. bei einem 27jährigen Fassbinder, und zwar symmetrisch an beiden Händen. Jederseits bestand auf dem Handrücken eine Geschwulst, dicht unterhalb des Handgelenkes beginnend, bis etwa in die Mitte des Os metacarpi III und IV reichend, weich elastisch, deutlich fluktuierend, die Bewegungen der Sehne mitmachend. Bei der Operation erwies sich die Affektion als ein feinzottiges Lipoma aborescens, wesentlich dem stark verdickten parietalen Blatt der Sehnenscheide aufsitzend.

21. Madelung[2]) beschreibt 3 Fälle eigner Beobachtung mit symmetrischer Lokalisation. Bei einem 53jährigen Manne fanden sich in der Nackengegend beiderseits, und ebenso unter dem rechten Ohre Lipome. Die eine Nackengeschwulst hatte sich vor 12, die rechtseitige vor 11 Jahren entwickelt.

22. Der zweite von Madelung beobachtete Fall betraf einen 66jährigen Arbeitsmann. Vor 20 Jahren bildete sich eine erste Geschwulst unterhalb des rechten Ohres, dann eine zweite, symmetrisch gelegen, unter dem linken Ohre; dann entstanden die Nackengeschwülste, die den Hals ringförmig umgaben.

23. Bei dem dritten Kranken Madelung's, einem 59jährigen Landwirt, datiert der Beginn der Geschwulstbildung am Halse 23 Jahre zurück. In der Haut der Oberarme, auf dem Rücken, auf der Vorderseite der Brust, um die Mamillae fand sich eine beträchtliche Anzahl von Fettklumpen, von welchen keiner Hühnereigrösse überstieg. Die Halsgeschwülste, die ursprünglich Taubeneigrösse hatten, vergrösserten sich langsam zu bedeutenden Dimensionen.

24.—25. Ausser den vorstehenden 23 mir genauer bekannt gewordenen Fällen sind noch 2 weitere Beobachtungen hinzuzufügen, welche ich in Brohl's[3]) Statistik der Lipome aufgeführt finde. So soll Bowman einen Fall von symmetrischen Lipomen in den Augenlidern und Morel-Lavallée einen solchen der Kniekehlen beschrieben haben.

Die 5 folgenden Fälle symmetrischer Lipome (Nr. 26 bis 30) kamen in der Heidelberger chirurg. Klinik zur Beobachtung.

Erster Fall.

August Wassmer, ein 31jähriger Eisenbahnassistent aus Radolfzell, wurde am 5. Januar 1885 in die Klinik aufgenommen. Patient litt viel

1) Ueber Gelenklipom, Lipoma arborescens u. Sehnenscheiden lipomatose Inaug.-Dissert. Bonn 1887. Centralbl. für Chirurg. Nr. 17. 1888.

2) Langenbeck's Arch. f. klin. Chir. Bd. 37, p. 106.

3) Brohl. Zur Statistik der Lipome. Inaug.-Dissert. Würzburg 1886.

an Schweissen, besonders Fussschweissen; vor 4 Jahren verlor Patient den Fussschweiss, angeblich in Folge eines kalten Bades, und bald danach soll ein Arzt zufällig die erste Geschwulst am linken Oberschenkel entdeckt haben. Später traten weitere Geschwülste an verschiedenen Körpergegenden auf. Spontane Schmerzen gehen nie von denselben aus, nur belästigen sie etwas infolge Druck und Reibung der Kleider.

Status praes. Kräftig gebauter, gut genährter Mann. Lungengrenzen erweitert. Herz normal, ebenso die Bauchorgane. Unter der Haut der Ober- und Vorderarme, des Bauches, des Rückens, der Sacralgegend, der Oberschenkel finden sich Erbsen- bis Kastaniengrosse Geschwülste, von derber Konsistenz, die grössten von lappigem Bau; dieselben sind gegen die bedeckende Haut nur wenig, gegen die Unterlage sehr gut verschieblich, und bei Druck nicht schmerzhaft. Einzelne zeigen eine genau symmetrische Anordnung, so an den Trochant. majores, an der Radialseite beider Vorderarme, während wieder andere die Symmetrie vermissen lassen.

Am 6. Januar wurden in Narkose 2 Geschwülste an der linken Trochantergegend exstirpiert; dieselben erwiesen sich als typische Lipome, welche gut isolierbar im Panniculus adiposus sitzen.

Am 16. Januar wurde Patient mit primär geheilter Wunde aus der Behandlung entlassen.

Zweiter Fall.

Valentin Höflinger, 53jähriger Bader aus Hambach, trat am 3. Dez. 1885 in die Klinik ein. Patient war bisher angeblich immer gesund; in seiner Familie soll ein ähnliches Leiden nie vorgekommen sein. Vor ungefähr 2 Jahren entstand hinter dem rechten Ohre ohne nachweisbare Ursache eine Geschwulst, die innerhalb eines Jahres von der Grösse einer Haselnuss bis zu der eines Gänseeies heranwuchs, ohne aber jegliche Beschwerden zu verursachen. Im Sommer 1884 begann sich links neben der ersten Geschwulst eine weitere, bis unter das linke Ohr reichende, und rechts eine dritte Geschwulst auszubilden, die besonders in den letzten Wochen rapid angewachsen sein sollen.

Status praes. Patient ist ein kräftiger Mann mit gesunden inneren Organen, ziemlich starker Entwickelung des Pannicul. adiposus. Der Hals, dessen grösster Umfang 44 cm beträgt, erscheint stark verbreitert durch symmetrisch angeordnete Geschwülste, welche vom Nacken her nach den Seiten zu entwickelt sind. Beim Betrachten von hinten sieht man zu beiden Seiten je 2 Geschwülste, welche mit ihren Axen zusammen ein $\times$ bilden. Als Mittelpunkt des Kreuzes ist anzusehen eine 6 cm lange Strecke, deren untere Grenze sich am Dornfortsatz des 4. Halswirbels befindet. Von hier erstreckt sich nach dem rechten Ohre schräg aufsteigend eine 15 cm lange, in der Richtung nach dem linken Ohre eine

10 cm lange, nach links unten bis an den Sternocleidomastoideus eine 19 cm lange, nach rechts unten bis an den gleichen Muskel reichend

eine 12 cm lange Geschwulst. Im Ganzen ist die rechte obere Geschwulst stark faustgross, die rechte untere gänseeigross, die linke untere wieder stark faustgross, dagegen die linke obere nicht ganz gänseeigross. Die untere äussere Grenze der Tumoren liegt in der Höhe des unteren Randes des Schildknorpels, während sie nach oben ein Finger breit unter dem Unterkieferwinkel bleiben. Die Geschwülste sind von ziemlich fester Konsistenz, stellenweise mehr elastisch, an anderen Stellen wieder derber sich anfühlend; die unteren sind frei beweglich, die oberen, welche sich mehr unter die Haut des Hinterkopfes erstrecken, etwas weniger verschieblich. Die Haut ist überall in Falten aufhebbar, nirgends gerötet; nur an der Stelle, wo die Kopfhaut an die Geschwülste ansetzt, befindet sich ein leicht gerötеter Streifen, woselbst auch die Cutis sich etwas derber anfühlt und mit reichlicher Schuppenbildung versehen ist.

Weitere symmetrische, stark hühnereigrosse, weiche Geschwülste von derselben Beschaffenheit der Haut liegen in beiden fossae supraclaviculares. Auffällig ist ferner eine riesige Fettentwickelung an den oberen Teilen der Streckseiten der Oberarme, wo der Panniculus adiposus fast tumorhaft sich darstellt. Dass es sich auch bei den eigentlichen Geschwülsten um Lipome handelt, konnte natürlich nicht zweifelhaft sein.

Am 5. Dezember wurde die Operation der Nackengeschwülste vorgenommen. Es wurde zunächst die linke obere Geschwulst durch einen derselben parallelen Schnitt incidiert, und zeigte sich dabei das Lipom aus vielen kleinen Läppchen zusammengesetzt, die teils über, teils unterhalb der Fascie sich entwickelt hatten, in die Muskelinterstitien hineindrangen, wodurch die Geschwulst sehr schlecht abgegrenzt erschien.

Nachdem auch die linke untere Geschwulst exstirpiert war, wurden die rechte untere und obere durch einen gemeinsamen Schnitt freigelegt. Auf beiden Seiten kam der hintere Rand des Sternocleidomastoideus und Splenius zum Vorschein, rechts wurde auch der Cucullaris aufgedeckt, sowie ein in die Geschwulst eintretender Zweig eines Nerven (accessorius?) durchschnitten. Grössere Gefässe kamen nicht zum Vorschein. Naht, Jodoform-Gazeverband. Der Wundverlauf war ein völlig reaktionsloser; am 9. Dez. wurden die meisten Nähte und alle Drains, am 12. Dez. die letzten Nähte entfernt; es war vollständige Heilung per prim. intent. eingetreten. Hinter dem rechten Ohre liess sich eine Sensibilitätsherabsetzung nachweisen. Die Schulteraktion war frei. Zwei haselnussgrosse Geschwulstknoten sind zurückgeblieben.

Am 21. Juni 1888 hatte ich Gelegenheit, den Patienten wieder zu sehen: Es fand sich keine Spur von Recidiv der symmetrischen Nackengeschwulst; dagegen war der linke Arm leicht paretisch, und soll nach Aussage des Patienten bei Witterungswechsel oft krampfhaft zucken; ob dies eine Folge der Geschwulstexstirpation und vielleicht mit einer Schwäche des Accessorius zusammenhängt, ist wohl zweifelhaft.

Dritter Fall.

Der dritte der in der Heidelberger Klinik beobachteten Fälle symmetrischer Lipome betraf einen 28jährigen Kaufmann, Christoph Kinkel aus New-York. Derselbe war nie erheblich krank; auch kamen in seiner Familie nie Geschwulstbildungen vor. Schon als Kind will er 2 symmetrisch gelegene erbsengrosse Geschwülstchen an den Vorderarmen gehabt haben. Seit 4 Jahren bildeten sich an oberen und unteren Extremitäten eine grössere Anzahl flacher symmetrischer Geschwülste aus, die langsam, schmerzlos wuchsen, während sich gleichzeitig auch die seit Kindheit beobachteten „Knöllchen“ vergrösserten. Zuletzt traten die an beiden Oberschenkeln gelegenen Geschwülste auf.

Status praes.: Patient ist von sehr kräftigem Körperbau; die Haut ist ohne auffallende Pigmentierungen, die inneren Organe sind gesund. An beiden Vorderarmen finden sich symmetrisch, auch fast vollkommen in der Grösse übereinstimmend in dem Unterhautzellgewebe, auf der Unterlage leicht verschieblich, mehrere Tumoren, von denen einer halbhühnereigross am Aussenrande des Supinator longus gelegen ist, ein zweiter etwas kleinerer über den Flexoren der Finger, ein dritter mehr lappiger an dem ulnaren Rande des Vorderarmes; die Länge des letzteren beträgt 7 cm, dessen Breite $5^1/_2$ cm; über demselben befinden sich einige ectatische Venen. Dasselbe Bild bietet sich in gleicher Weise am rechten wie linken Vorderarme, nur dass am letzteren der mehr radialwärts gelegene Tumor auffallend klein ist. Am Oberarme finden sich beiderseits über dem Epicondylus internus, am vorderen Rande des Ligament. intermuscular. intern. 2 zirka pflaumengrosse gleichartige Tumoren, ferner

2 wiederum symmetrisch gelegene, etwa kirschgrosse Tumoren an der Aussen- und Vorderseite beider Oberschenkel, etwa 20 cm oberhalb des oberen Patellarandes.

Nach Wunsch des Patienten wurden am 2. Juli 1887 von Herrn Geh.-Rat Czerny sämtliche Geschwülste in einer Sitzung exstirpiert; dieselben erwiesen sich als typische, gut abgekapselte Lipome. Der Wundverlauf war ohne alle Komplikationen; es erfolgte rasche Heilung p. prim. intent., so dass Patient bereits am 7. Juli entlassen werden konnte.

Vierter Fall.

Die 15jährige Katharine Schuhmacher, aus Sippersfeld, trat am 2. Juni 1888 in die Klinik ein: Ausser einigen Deformitäten an den beiden oberen Extremitäten brachte Patientin eine kleine, sich weich anfühlende Nackengeschwulst mit zur Welt, die langsam bis zur jetzigen Grösse heranwuchs. Sonst will sie stets gesund gewesen sein.

Stat. praes.: Kleines blondes Mädchen mit stupidem Gesichtsausdruck, Strabismus convergens, grazilem Knochenbau, stellenweise stark, stellenweise mässig entwickelter Muskulatur und reichlichem Panniculus. Es besteht eine Asymetrie des Körpers, insofern die linke Gesichtshälfte stärker entwickelt ist als die rechte, die linke Schulter höher steht als die rechte. Am Nacken beiderseits, doch links mehr als rechts, in der Mitte konfluierend und allmählich in die Umgebung übergehend, finden sich annähernd symmetrisch über Mannsfaustgrosse subkutane leicht verschiebliche Lipomknoten. In der rechten Brustseite entspricht dem Verlaufe der V.—VIII. Rippe eine 14 cm lange, 7 cm breite teleangiectatische blaurothe Hautstelle. In derselben Höhe vorn in der Parasternallinie sieht man mehrere erbsen- bis 20-Pfennigstückgrosse Flecke gleicher Beschaffenheit. Die Mammae sind für das Alter schon übermässig entwickelt. An beiden oberen Extremitäten bestehen wahre Muskelhypertrophieen, und Missbildungen des Skelettes: Ausser einer rechtsseitigen kongenitalen Luxation des Radius fand sich beiderseits manus valga. Die Köpfchen der Metacarpalia sind durch die starke, fast rechtwinkelige Palmarflexion der Finger stark vorspringend. Daumen beiderseits volarwärts subluxiert, bedingt durch eine entsprechende Verschiebung des ersten Metacarpale. Die rechte Hand wird abduciert, ebenso die Finger der linken Hand, die stellenweise übereinander gelagert erscheinen. Die am 12. Juni ausgeführte Exstirpation der Lipomknoten führte zu einer raschen Heilung.

Fünfter Fall.

Endlich fand ich noch im Ambulanz-Tagebuch der Heidelberger chirurg. Klinik notiert, dass sich bei einem 64jährigen Patienten, Namens Engelbert Weiss, grosse symmetrische Lipome fanden an Hals, Nacken, Schulter, Mammae und Oberarmen. —

Was die Häufigkeit des Vorkommens symmetrischer Lipome betrifft, so gibt Brohl in seiner oben genannten Statistik an, dass

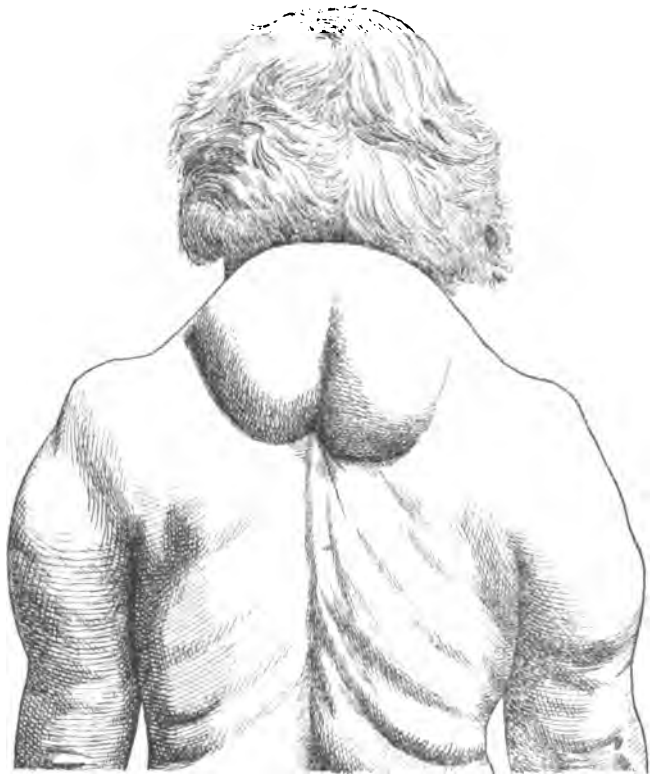

er unter 391 Fällen von Lipomen 12mal symmetrische Lipome fand. Jedenfalls entsprechen diese Zahlen nicht den wirklichen Verhältnissen, da zahlreiche Fälle solitärer und auch multipler Lipome nicht veröffentlicht werden, dagegen wohl fast alle Fälle der seltenen symmetrischen Lipome. Laskarides konnte im Jahre 1878 nur 9 Fälle symmetrischer Lipome in der ganzen Litteratur auffinden; Grosch berichtet von nur 15 in der ganzen Litteratur zerstreuten Fällen. Natürlich sind auch die 30 Fälle, die ich zusammenstellen konnte, nicht hinreichend, um aus ihnen auf statistischem Wege allgemeinere Eigenschaften der symmetrischen Lipome, durch die sie sich etwa von den gewöhnlichen Lipomen unterscheiden würden, mit einiger Sicherheit abzuleiten; dazu gehört eben ein grösseres Material.

Was das Geschlecht der Patienten anlangt, so kamen auf 19 Männer nur 8 Frauen, was etwa dem Verhältnisse von 2 : 1 entsprechen würde, während erwiesenermassen gerade das weibliche Geschlecht mehr zur Lipombildung disponiert ist als das männliche, und gewöhnlich das umgekehrte Verhältnis 1 : 2 als der Wirklichkeit entsprechend angenommen wird.

Die meisten Patienten standen zur Zeit der Beobachtung in dem Alter zwischen 30—50 Jahren; es ist dies in Uebereinstimmung auch mit den sonstigen Angaben über die Zeit des Auftretens der meisten Lipome, sowie allgemeiner Fettleibigkeit. Von 21 betrafen nur 4 Fälle Kinder unter 10 Jahren; doch haben einige der Erwachsenen die Angabe gemacht, dass die Anfänge der Geschwulstbildung schon vor langer Zeit beobachtet wurden; einmal wurde der Beginn des Leidens auf die früheste Kindheit datiert; ein anderer Patient will schon seit 40 Jahren, ein dritter seit 25 Jahren, ein vierter seit 23 Jahren mit den Tumoren behaftet sein.

Meist entwickelten sich die Lipome ziemlich langsam von kleinen Knötchen bis zu mässigen Dimensionen; die Riesenlipome, wie sie sonst vereinzelt auftraten, kamen in symmetrischer Anordnung noch nicht zur Beobachtung; manchmal soll das Wachstum der symmetrischen Lipome ein sehr rapides gewesen sein.

Was den anatomischen Bau betrifft, so kommen auch die symmetrischen Lipome wie die solitären sowohl in circumskripter, durch eine Art Bindegewebskapsel von der Nachbarschaft abgegrenzter Form, als auch in diffuser Form ohne deutliche Abgrenzung, d. h. als auf symmetrische Körperteile beschränkte Fettsucht vor; einigemale fanden sich sogar bei einem und demselben Individuum die circumskripte und diffuse Form nebeneinander. Erwähnenswert ist noch, dass 2mal (Fälle von Fieber und von v. Wahl) eine höchst auffällige ungleichmässige Verteilung des gesamten Unterhautfettgewebes bestand, neben sehr fettreichen Körperbezirken sich fast vollständig fettlose fanden.

Die meisten symmetrischen Lipome hatten ihren Sitz im Unterhautfettgewebe; einmal kamen symmetrische Lipome im Verlauf, resp. unterhalb eines Muskels zur Beobachtung, 2mal nahmen sie ihren Ursprung von den Sehnenscheiden. Wenn wir das topographische Verhalten der symmetrischen Lipome berücksichtigen, so waren auffallend häufig die Extremitäten ergriffen, die bekanntlich im Allgemeinen nicht der Lieblingssitz von Fettgeschwülsten sind. Unter den 30 Fällen fanden sich symmetrische Lipome:

Am Nacken	in	12	Fällen
An den Oberarmen	„	12	„
Am Rücken	„	10	„
An den Vorderarmen	„	9	„
„ „ Oberschenkeln	„	8	„
Am Hals	„	8	„
„ Abdomen	„	7	„
An der Brust	„	5	„
Am Gesäss	„	4	„
Im Gesicht	„	3	„
In den Achselhöhlen	„	2	„
An den Unterschenkeln	„	1	Falle
„ „ Ellenbogen	„	1	„
„ „ Kniekehlen	„	1	„
„ „ Händen	„	1	„

Wir ersehen hieraus, dass das Frequenzverhältnis der symmetrischen Lipome an den einzelnen Körperregionen so ziemlich übereinstimmt mit den sonst auch für die gewöhnlichen Lipome gemachten Zahlenangaben; die Hände, die nur sehr selten Sitz solitärer Lipome sind, waren auch nur einmal von den symmetrischen ergriffen. Die Füsse waren stets verschont.

Bezüglich der Aetiologie der symmetrischen Lipome bewegen wir uns noch vollständig auf dem Gebiete der Hypothesen. Ein hereditäres Verhältnis, wie dies bei solitären Lipomen in seltenen Fällen bestand, derart, dass durch mehrere Generationen einer Familie hindurch ihr Auftreten beobachtet wurde, konnte bei keinem Falle der symmetrischen Lipome eruiert werden. Auch ist aus den Mitteilungen der Autoren nicht ersichtlich, ob die bei Kindern, speziell bei dem 6monatlichen Mädchen Curling's beobachteten symmetrischen Geschwülste bereits angeboren waren. Interessant bezüglich der noch zweifelhaften kongenitalen Natur der symmetrischen Lipome ist aber die neueste Beobachtung aus der Heidelberger chirurg. Klinik, wo sich bei einem 15jährigen Mädchen symmetrische Lipome vorfanden, angeblich seit der Geburt bestehend, und neben ganz sicheren angeborenen Missbildungen, einem grossen Feuermal und Deformitäten des Skelettsystems.

Nirgends wird eines Traumas als ätiologischen Momentes Erwähnung gethan; es wäre auch schwer verständlich, wie solche Dinge sich in multipler und gar symmetrischer Weise geltend machen könnten. Etwa Druck und Reibung der Kleidungsstücke,

die gerade an symmetrischen Körperstellen in gleicher Weise zur Wirkung kämen, zu beschuldigen, dass sie einen chronischen Reiz darstellen könnten, der hinreichend wäre, um an den betreffenden Stellen Lipome zu erzeugen, eine solche Annahme wäre jedenfalls sehr gewagt. Einer der in der Heidelberger chirurg. Klinik behandelten Patienten gab allerdings an, dass ihn die symmetrischen Tumoren durch Druck und Reibung der Kleider belästigen; daraus können wir aber natürlich nicht schliessen, dass auch schon vor dem Auftreten der Geschwülste eine Belästigung, wenn ich den Ausdruck gebrauchen darf, der betreffenden Gewebe in der angedeuteten Weise stattgefunden habe, worauf dieselben mit einer Fettwucherung reagiert hätten. Ich glaube nicht, dass wir uns die symmetrischen Lipome (ebensowenig wie andere Geschwülste) als durch äussere mechanische Momente entstanden denken können, selbst wenn wir des früher bereits erwähnten Satzes von Mackenzie über die Gleichmässigkeit der örtlichen Verhältnisse an symmetrischen Hautstellen gedenken; denn wir können uns nicht vorstellen, welche äussere mechanische Reize gerade an multiplen symmetrischen Hautstellen ihren Angriffspunkt nehmen könnten.

Sprengel glaubte in seinem Falle von Lipoma symmetricum multiplex der Sehnenscheiden annehmen zu können, dass irgend welche an mehreren Sehnenscheiden gleichzeitig eingetretene Veränderungen, die nach den etwas unklaren anamnestischen Angaben in chronisch-reumatischen Reizzuständen bestanden haben mögen, die Lipombildung veranlasst habe; doch ist mit dieser Annahme die Symmetrie der Erscheinung unserem Verständnisse um nichts näher gerückt.

Entweder müssen wir zur Erklärung der symmetrischen Lokalisation gewisse Lipome, insbesondere die diffusen, als ihrem Wesen nach mit der allgemeinen Fettsucht identisch betrachten, wozu entschieden eine Berechtigung vorliegt (Grosch) oder wir müssen auf eine nervöse Störung zentralen Ursprungs rekurrieren.

Wie wir nun bei allgemeiner Polysarcie beobachten, dass symmetrisch gelegene Körperbezirke stets in ganz gleichen Proportionen von der Anhäufung des Fettgewebes betroffen werden, so dürfte es auch, die prinzipielle Gleichheit von Fettsucht und Lipombildung vorausgesetzt, nicht befremden, dass auch in den als multiple symmetrische Lipome zu bezeichnenden Fällen von Polysarcie in genau gleicher Weise an symmetrischen Körperstellen die quantitativ gleiche Fettanhäufung stattfindet; es liegt dies jedenfalls an dem

symmetrischen Bau unseres Körpers, resp. unseres Hautorgans. Was eine andere Reihe von symmetrischen Lipomen betrifft, die sich bei fettarmen Leuten entwickeln, so kann man mit Grosch annehmen, dass es sich um das Produkt einer neuropathischen Hautaffektion handelt.

Ich will mit wenigen Worten der originellen Untersuchungen des mehrfach genannten Autors gedenken: Sehr richtig kritisiert Grosch die Cohnheim'sche Lehre, indem er sagt: „Die ausgesprochene Gesetzmässigkeit der Lokalisation, die den Lipomen eigen ist, findet in der Theorie der verirrten embryonalen Geschwulstkeime wohl schwerlich eine befriedigende Aufklärung, da ja der Begriff des Verirrtseins jede Regelmässigkeit und Planmässigkeit geradezu ausschliesst." Grosch findet nun, dass die Dichtigkeit der Lokalisation des Lipoms an den verschiedenen Strecken der Haut in einem umgekehrten Verhältnisse steht zur Zahl der in die Haut eingebetteten Talg- und Schweissdrüsen; indem er im Anschluss an Meissner und Unna annimmt, dass die Talg- und Schweissdrüsen neben den Zerfallprodukten des Stoffwechsels auch Fette und deren Derivate hervorbringen, glaubt er, dass die Drüsensekretion für die Anordnung des gesamten Fettpolsters von Wichtigkeit ist, und dass die Massenzunahme des letzteren (sei es als Lipom, sei es als Teilerscheinung allgemeiner Fettsucht) stets an denjenigen Stellen am grössten ist, wo am wenigsten Fett auf dem Wege der Sekretion auf die Hautoberfläche abgeführt wird.

In konsequenter Verfolgung seiner Lehre bringt Grosch nun die Symmetrie der Lipome in Zusammenhang mit der in beiden Körperhälften symmetrischen Verteilung der Hautdrüsen, die vielleicht eine nervöse Störung zentralen Ursprungs mit Sekretverminderung erlitten haben.

Interessant war mir, dass einer der in der Heidelberger chirurg. Klinik behandelten Patienten mit symmetrischen Lipomen ausdrücklich angab, dass die ersten Geschwülste entstanden seien nach dem plötzlichen Verschwinden von Schweissen, an denen er lange Jahre litt; es würde dies vielleicht obiger Hypothese zur Stütze dienen können.

Die Schlussfolgerung ist, dass wir zur Erklärung der Symmetrie vieler, wenn nicht aller Geschwülste, doch immer wieder auf einen nicht näher definierbaren Nerveneinfluss rekurrieren müssen. Ob es zukünftigen Untersuchungen gelingen wird, diese Hypothese der trophoneurotischen Natur der betreffenden Erscheinung zur Ge-

wissheit zu erheben, mag dahin gestellt bleiben. Jedenfalls wird es notwendig sein, in allen zur Beobachtung kommenden Fällen das Nervensystem im Allgemeinen einer exakteren Untersuchung zu unterwerfen, da wir eben doch nur gestörte, nicht normale Nervenfunktionen als Ursache der symmetrischen Geschwülste ansehen können. Ob es gar möglich sein wird, bei event. Sektionen gröbere Veränderungen des Nervensystems zu konstatieren, oder ob es sich nur um funktionelle Störungen handelt, das sind Fragen, die zu beantworten, wir zur Zeit vollends ausser Stande sind.

AUS DER

TÜBINGER CHIRURGISCHEN KLINIK

DES PROF. DR. BRUNS.

XIV.

Ueber die operative Behandlung irreponibler traumatischer Luxationen des Schultergelenks.

Von

Dr. O. Knapp
in Stuttgart.

Die Frage der Behandlung irreponibler traumatischer Schulterluxationen ist Dank der in den letzten Jahrzehnten sehr verbesserten Diagnostik und Repositionstechnik bei frischer Verrenkung, namentlich auch infolge der allgemeineren und vollkommeneren chirurgischen Ausbildung der Aerzte in so ferne in den Hintergrund gerückt, als eben ihr Vorkommen ein viel selteneres geworden ist, wie in früheren Zeiten. Wurde doch die Zahl der allein auf Württemberg fallenden inveterierten Oberarm- und Schenkelluxationen von Prof. Riecke im Jahre 1834 nach seinen Erhebungen auf ca. 600 geschätzt! Aber andererseits sind wir eigentlich erst neuerdings in den Stand gesetzt und berechtigt, die operative Behandlung der veralteten Luxationen zu unternehmen, seit die Fortschritte in der Wundbehandlung die Gefahren des blutigen Eingriffes beseitigt haben. Daher ist denn auch die Anzahl der bisher vorliegenden Operationen immer noch eine ziemlich beschränkte, und es mag deshalb von Wert sein, dieselbe durch 2 weitere kürzlich von Herrn Prof. Bruns ausgeführte Operationen zu vermehren.

Die Frage der operativen Behandlung der veralteten Luxationen ist aus dem Grunde gerade gegenwärtig von Interesse, weil die Entscheidung darüber noch zu treffen ist, welche von den in Vorschlag gebrachten Methoden vorzuziehen ist und als das Normalverfahren gelten soll. Insbesondere kommen hiebei zwei Verfahren in Frage, die blutige Reposition und die Resektion des luxierten Humeruskopfes.

In der Regel handelt es sich bei irreponiblen Luxationen um veraltete Fälle, denn bei frischen stösst die Reposition nur ausnahmsweise auf unüberwindliche Hindernisse, Narkose und zweckmässige Reduktionsmanöver vorausgesetzt.

Gewöhnlich liegen bei den frischen Fällen besondere Hindernisse der Reposition vor, wie die Interposition eines abgesprengten Randstücks der Cavitas glen. (vergl. den unten aufgeführten Fall aus der Innsbrucker Klinik vom Jahre 1823) oder der abgerissenen Tubercula (Hilton[1]), v. Thaden[2]) und Blasius)[1]). Häufiger wohl tritt dieses Ereignis in veralteten Fällen ein, in welchen die abgesprengten Tubercula durch die Retraktion der mit ihnen zusammenhängenden Muskeln gegen die Gelenkhöhle verschoben werden und dort anheilen. Deuerlich hat 30 Fälle von Humerusluxation mit Fraktur des Tub. majus, Jössel[3]) 5 Sektionsfälle mit demselben Befund zusammengestellt. Unter den unten aufgeführten Fällen von blutiger Reposition und Resektion findet sich ebenfalls mehrfach diese Komplikation erwähnt und zum Teil ausdrücklich als Repositionshindernis angeführt.

Gillespie[4]) fand bei einer 7 Wochen alten Luxation als Reduktionshindernis, dass der Kapselriss zum Teil vernarbt war und sich sehr stark zusammengezogen hatte, zugleich eine Verschiebung der langen Bicepssehne aus ihrer Furche, welche ebenfalls das Zurücktreten des Kopfes verhinderte.

Malgaigne hebt die Interposition von Muskeln (Biceps und Coracobrachialis bei Luxationen nach vorn) hervor. Bisweilen sind gewisse Muskeln durch Annäherung ihrer Insertionspunkte erheblich verkürzt und widersetzen sich mit grosser Kraft der Zurückführung in ihre alte Lage (Pectoral maj. bei Luxat. subclavic.).

1) Gurlt, Lehrbuch der Knochenbrüche Bd. II.
2) Archiv f. klin. Chir. Bd. VI.
3) Deutsche Zeitschr. f Chir. IV. S. 124.
4) Edinb. med. Journ. XVI. 1871, p. 961.

Von grosser Bedeutung ist endlich die Komplikation mit Bruch des anatomischen Halses, von welcher Gurlt (l. c.) 21 Fälle zusammenstellt.

Bei inveterierten Luxationen wird aber das Repositionshindernis in erster Linie durch die Produkte der reaktiven Entzündung, die Bindegewebsneubildung und Narbenschrumpfung gesetzt, durch welche der luxierte Kopf fest verlötet, die alte Gelenkhöhle mit fibrösen Schwarten ausgefüllt oder durch Schrumpfung und Verklebung der Kapselreste verschlossen wird, zuweilen auch durch Calluswucherung und Osteophytenbildung.

Allermeist lassen freilich weder die primären Repositionshindernisse eine sichere Diagnose im voraus zu, noch ist eine graduelle Vorausbestimmung der sekundären pathologischen Gewebsveränderungen und dementsprechend der Intensität der Repositionshindernisse bei veralteten Luxationen möglich; diese Veränderungen halten mit dem Alter der Luxation nicht gleichen Schritt, hängen vielmehr von mannigfachen Bedingungen ab, welche durch die individuelle Verschiedenheit der Verletzten gegeben sind, sowie durch die Verschiedenheit der Luxationsformen und anderer die Verletzung begleitender Umstände.

Daraus geht hervor, dass eine bestimmte Zeitgrenze, über welche hinaus ein Repositionsversuch als hoffnungslos, beziehungsweise unzulässig erscheint, nicht angegeben werden kann.

In der That fehlt es auf der einen Seite nicht an Beobachtungen, nach welcher Schulterluxationen schon nach wenigen Wochen der Reduktion widerstanden, während sie andererseits vielfach bei sehr viel älteren Luxationen gelang. Wutzer reponierte nach 8 Monaten, Baum nach 9 Monaten mit Erfolg, desgleichen Chassaignac nach 8 und 10monatlichem Bestehen, Sédillot nach einem Jahr, Simon nach zwei Jahren. Bostok[1]) will sogar einem 26jährigen Patienten mit 8 Jahre alter Subclaviculariuxation, die er ohne Narkose in wenig mehr als 15 Minuten reponierte, die vollständige Gebrauchsfähigkeit seines Arms wiedergegeben haben. Als Regel freilich können Fälle von so spät noch gelungener Reposition, wie die oben angeführten, keineswegs gelten und Hamilton meint, „wenn die Wahrheit bekannt würde, dürfte es sich vielleicht herausstellen, dass die Zahl der Misserfolge nach der 6. bis 8. Woche grösser gewesen, als die der Erfolge," namentlich wenn man be-

1) Med. Times and Gaz. May 1868.

denkt, dass unter die Misserfolge auch die gewiss nicht wenigen Fälle gerechnet werden müssen, wo die Reposition zwar gelungen, das Resultat hinsichtlich der Gebrauchsfähigkeit aber ein höchst mangelhaftes geblieben ist.

Unter den 26 inveterierten Luxationen, welche Dupuytren mit Erfolg reponierte, zählte die älteste nicht mehr als 82 Tage; damit in Einklang nimmt Cooper für Humerusluxationen als äussersten Termin 3 Monate an und rät nach Ablauf dieser Frist gänzlich von Repositionsversuchen abzustehen. Velpeau[1]) meint, dass man bei länger als 4 Monate bestehender Luxation sehr vorsichtig zu Werke gehen müsse und bei 6 bis 7 Monaten alten Luxationen in der Regel alle Einrichtungsversuche zu unterlassen habe, weil man dann ein Verschwinden der Gelenkkavität vorauszusetzen habe.

Derartige Ratschläge erscheinen um so mehr angebracht, wenn man die grosse Anzahl der bei Repositionsversuchen alter Luxationen eingetretenen üblen Zufälle Revue passieren lässt, die einen namhaften Chirurgen wie Samuel Gross in Philadelphia zu dem Geständnis veranlassten, dass er niemals die Behandlung einer veralteten Luxation übernommen habe, ohne den lebhaften Wunsch zu hegen, sie wäre lieber in die Hände eines anderen Chirurgen geraten. Freilich schliesst die vervollkommnete Repositionstechnik und, wo forcierte Einrenkung unumgänglich erscheint, die humanere Anwendung derselben im Verein mit dem Vorteil, den die Narkose gewährt, viele der früher beobachteten, zum Teil schauderhaften Verletzungen aus, wie die von Guérin[2]) berichtete vollständige Ausreissung des Vorderarms oder der von Flaubert[3]) mitgeteilte Fall, wo neben ausgebreitetem Emphysem durch die Kraft der 8 ziehenden Gehilfen die 4 unteren Aeste des Plexus brachialis an der Insertion im Rückenmark abgerissen wurden.

Andere, zum Teil ebenfalls lebensgefährliche Zufälle lassen sich aber auch bei Anwendung relativ geringer Gewalt und der jetzt allgemein üblichen Methoden nicht mit Sicherheit vermeiden, wie Körte[4]) hervorhebt, der 47 Fälle von Verletzung der Art. und V. axillaris bei Schulterluxationen zusammenstellt, von denen in 9 Fällen

1) Schmidt's Jahrbücher. 1866. 130.
2) L'Union 33. 1864. Schm. Jahrb.
3) Citiert v. Bardenheuer. Deutsche Chir. Lief. 63 u. 402.
4) Arch. f. klin. Chir. Bd. 27. Nr. XXIII.

das Alter der Luxation nicht mehr als 2 Monate betrug. Desgleichen sind auch Frakturen des Humerus keineswegs immer die Folgen roher Gewaltanwendung; die namentlich bei älteren Individuen nicht selten eintretende Atrophie des Knochens lässt denselben bei den Rotations- und Hebelbewegungen relativ leicht frakturieren.

Erfahrungen, wie die oben angeführten, machen es leicht verständlich, warum, wie Bardenheuer meint, die jüngere Generation entschieden weniger veraltete Luxationen einrichtet, als unsere Vorfahren, dass sich dafür das Bestreben geltend macht, Wege ausfindig zu machen, auf welchen mit Verminderung der durch forcierte Repositionsmanöver gesetzten Gefahr, die Funktion gebessert oder andere Beschwerden beseitigt werden können.

„Wenn eine Luxation für irreponibel gehalten wird, sei es weil die Einrenkungsmethoden fehlschlugen oder ihr Alter jede Hoffnung aufgeben lässt, so glaubt man allgemein, dass die Rolle der Kunst aufgehört hat; doch hatte Cooper Bewegungen des Glieds empfohlen, einige kühnere Wundärzte nahmen ihre Zuflucht zur Resektion und endlich versuchte ich für meinen Teil die Extension, um die fibrösen Verwachsungen zu verlängern." So sagt Malgaigne in seinem Werke über Luxationen und fügt bezüglich der blutigen Eingriffe hinzu: „je les repousse absolument". Noch vor wenigen Jahren sprach sich Roser [1]) in ähnlicher Weise aus, indem er sagt: „Die Kranken haben in der Regel keinen so grossen Nachteil von der Schulterverrenkung, dass die Resektion des in der Achsel befindlichen Gelenkkopfes darum gewagt werden dürfte." Es ist ja richtig, dass in vielen Fällen eine Nearthrosenbildung von oft grosser Vollkommenheit erfolgt; in solchen Fällen wird weder Arzt noch Patient das gute Resultat durch irgend welchen Eingriff in Frage stellen. In geeigneten Fällen wird man auch, den Naturheilungsprozess fördernd und beschleunigend, die zunächst noch mangelhafte Funktion des neuen Gelenks durch methodische Bewegungen, eventuell vorsichtige Extension mittelst Flaschenzugs zu bessern suchen, wie dies z. B. Cooper [2]) bei einer doppelseitigen Luxation mit Erfolg gethan hat.

Allein es ist nicht zu vergessen, dass diese Behandlungsweise an die Geduld und Ausdauer des Arztes wie der Patienten sehr grosse Anforderungen stellt. Ausserdem ist der Erfolg unsicher, in

1) Roser, Lehrb. der Chirurg. 1883.
2) Med. Times and Gaz. Octob. 1867.

einer grossen Zahl von Fällen bleibt die Funktionsstörung in der That dauernd eine sehr bedeutende oder es verlangen Erscheinungen von Druck auf die Nerven und Gefässe der Achselhöhle, Schmerzen, Lähmungen etc. dringende Abhilfe.

Welches sind nun die verschiedenen Wege, um hier Abhilfe zu schaffen? Wir wollen der Reihe nach besprechen:

1. Die subkutane Durchschneidung der fixierenden Weichteile.
2. Die subkutane Osteotomie des Halses des Humerus.
3. Die blutige Reposition.
4. Die Resektion des Humeruskopfes.

1) Das von Weinhold und Dieffenbach (bei einer 2 Jahre alten Luxat. subclavicul.) mit Erfolg geübte, neuerdings wieder von Polaillon[1]) aufgenommene und empfohlene Verfahren der subkutanen Durchtrennung von fibrösen Strängen, Muskeln etc., beziehungsweise die vollständige subkutane Umschneidung des luxierten Gelenkkopfes unter antiseptischen Kautelen behufs nachfolgender Reposition entspricht doch wohl nicht ganz der modern-chirurgischen Behandlungsweise und dürfte doch nicht so ganz ungefährlich sein, wie dies Polaillon versichert, indem er sagt, dass Gefäss- und Nervenverletzungen dabei unmöglich seien. Solche und ähnliche Verfahren haben gewiss in einzelnen Fällen zur Heilung geführt, allein zu einer Methode der Behandlung inveterierter Luxationen werden sie nicht erhoben werden.

2) Dasselbe gilt von der subkutanen Osteotomie des Oberarms im chirurgischen Halse und Dislokation des Schafts nach hinten und aussen, um eine Pseudarthrose herbeizuführen, wie dies Mears[2]) auf Grund eines „sehr guten Resultats" empfiehlt. Tritt freilich unbeabsichtigt bei Repositionsversuchen eine Fractura colli humeri ein, so ist es naheliegend, dieses Ereignis in diesem Sinn auszunützen.

3) Die Arthrotomie mit folgender Reposition oder die sog. blutige Reposition geht, entsprechend den heute in der Chirurgie herrschenden Prinzipien unter dem Schutz der Antiseptik einen Schritt weiter, als die subkutane Beseitigung der Repositionshindernisse mittelst Tenotom. Durch die freie Er-

1) Bullet. de la Soc. de chir. 22. févr. 1882.

2) Philad. med. and surg. Rep. Octob. 13. 1877. (Cit. nach Virchow-Hirsch's Jahresbericht.)

öffnung des Gelenks, beziehungsweise die Blosslegung der luxierten Gelenkenden wird ein direkter Einblick in die Reduktionshindernisse gewonnen, und es lässt sich erwarten, dass, wo dies überhaupt möglich, letztere auf diesem Wege nicht nur sicherer, sondern auch schonender beseitigt werden können, als durch gewaltsame Repositionsmanöver oder mittelst subkutaner Befreiung des fest und breit verwachsenen Kopfes mit dem Tenotom.

Der erste derartige Versuch, den ich in der Litteratur finden konnte, stammt von Wattmann[1]) aus der Klinik zu Innsbruck um's Jahr 1820.

1. Fall. (Wattmann, 1820): In einem Fall von 11 Monate alter Luxatio infraclavicularis, bei dem die gleich nach der Verletzung wiederholt versuchte Reposition misslungen war, wurde zu folgender Operation geschritten: 4 Zoll langer senkrechter Schnitt in der Mitte zwischen Gelenkhöhle und dem luxierten Gelenkkopf; nach Durchtrennung der vorderen Randpartie des Deltoideus lag der Gelenkkopf vor. An der äusseren Fläche des Humerushalses wurde eine wenig verschiebbare Erhabenheit entdeckt, die losgetrennt wurde und sich als ein abgebrochenes Stück der Cavitas glenoidea ergab. Diese war bereits mit weicher Masse ausgefüllt; die umgebenden Weichteile mussten erst mit dem Skalpell losgetrennt werden, um in der Gelenkhöhle Raum zu schaffen für Aufnahme des Kopfes. Der Versuch, den Kopf mit den Fingern an seinen Ort zu befördern, lief fruchtlos ab. Es wurde noch der M. supraspinatus nahe seiner Insertion am Humerus etwas eingeschnitten, bevor es möglich wurde, den Gelenkkopf mit einem zwischen ihn und den Proc. coracoid. eingeschobenen und auf das Fragment des Pfannenrandes aufgesetzten Hebel in die beinahe flache Gelenkhöhle hineinzuleiten.

Während die Wundränder grossenteils per primam verheilten, trat unter bedeutender Anschwellung der Weichteile bald reichliche Eiterung aus einigen Oeffnungen der Nahtlinie ein, Senkungen längs des Armes und nach der Scapula zu. Allmähliche Heilung. „Die Bewegungen, welche der Kranke bei der Entlassung (ohne Zeitangabe) machen konnte, waren noch sehr beschränkt, doch liess sich erwarten, dass durch die dem Kranken empfohlenen fleissigen Uebungen dieselben nach und nach freier würden."

Zur Wiederaufnahme solcher Versuche mussten namentlich die Erfolge der Lister'schen Wundbehandlung anregen.

1) Uebersicht der Ereignisse auf der chirurgischen Klinik zu Innsbruck. 1818—1824

Thiersch machte 1874 die Arthrotomie, nachdem bei Repositionsversuchen der Humerus in der Mitte frakturiert war, musste aber, da auch jetzt die Reduktion nicht gelang, zur Resektion schreiten (s. u.), desgleichen Annandale 1875 und Langenbeck.

Dagegen konnte ich noch folgende 10 Fälle aus der Litteratur sammeln, in denen die blutige Reposition gelang.

2. Fall. (Albert[1]), 1874): „Mittelst eines etwa 8 cm langen Schnittes drang ich von vorn so ein, dass ich zwischen Kopf und Pfanne gelangen musste. Es lag eine Luxatio subcoracoidea vor. Ich trennte so manchen Strang, der sich anspannte, fing dann an, Rotationsbewegungen zu machen und der Kopf bewegte sich prachtvoll gegen die Pfanne. Er war schon auf dem Sprunge in dieselbe, als plötzlich der Oberarmhals brach. Jetzt musste der Kopf erst recht in die Pfanne gebracht werden. Mit zwei Stahlhacken zog ich ihn auch glücklich hervor und drückte ihn in die Pfanne. Dann legte ich eine Knochennaht in der Bruchstelle an. Das Resultat war eine Pseudarthrose am chirugischen Halse."

3. Fall. (Albert[2]), 1878): 45jährige Frau mit einer 5 Monate alten Luxation subcoracoid. Vergebliche Repositionsversuche auf unblutigem Wege. Der durch sorgfältiges Präparieren frei gemachte Kopf wurde in die Pfanne gebracht und die Wunde vernäht. Prima intentio. Nach Abnahme des Verbandes liess sich die Beweglichkeit allmählich wieder herstellen.

4. Fall. (Burckhardt[3]), 1877): 48 Jahre alte Frau, 7 Monate alte Luxatio subcorac. hum. Heftige den Schlaf raubende Schmerzen; sehr lästiges Gefühl von Schwere des Arms; hochgradige Atrophie der Schultermuskeln, namentlich des Deltoides. Oberarm in leichter Abduktionsstellung, aktiv vollständig unbeweglich, passiv dagegen liessen sich allseitige, wenn auch minimale Bewegungen ausführen. Repositionsversuche waren früher wiederholt und von kompetentester Seite gemacht, aber erfolglos geblieben.

Vorderer Längsschnitt, von der Mitte zwischen Acromion und Proc. corac. 13 cm weit nach abwärts durch Haut und Deltoideus. Die Cavitas glenoidea ist von einer sehr dicken Lage fibrösen Gewebes bedeckt, die nach abwärts sich ohne sichtbaren Absatz auf den Oberarm fortsetzte. Freipräparierung der Pfanne mit Messer und Elevatorium, infolge der festen Verwachsungen äusserst schwierig. Von Knorpelresten nichts zu entdecken. In der äusseren Hälfte der abpräparierten fibrösen Gewebslage verlief die fest mit derselben verwachsene Bicepssehne. Sodann

1) Albert, Lehrbuch der Chir. S. 319. II. Bd.

2) Rosenmayer l. c.

3) Med. Corresp.-Blatt des württemb. ärztl. Vereins. Bd. 48. S. 25 ff.

Mobilisierung des Gelenkkopfes, der auch wie das dem Pfannenrand anliegende Segment der Diaphyse allseitig durch straffes Bindegewebe festgelöthet war. Auch hier von Knorpel keine Spur. Die Reposition, selbst nach vollständiger Freilegung des Kopfes noch nicht möglich, gelang erst, nachdem die Muskelansätze am inneren Umfang 1—2 cm herab subperiostal losgelöst waren, unter starkem Krachen. 1 cm unterhalb dem anatomischen Halse war ein bohnengrosser, unregelmässig geformter scharfhöckeriger Knochenvorsprung aus dem fibrösen Gewebe ausgelöst worden, offenbar das unvollständig herausgerissene Tuberculum majus. Blutung unerheblich; Drainage, antisept. Verband.

Zur Verminderung des Druckes des Gelenkkopfes auf die Pfanne wurde permanente Extension versucht, doch musste, da Pat. zu sehr davon belästigt wurde, wieder davon abgestanden werden.

Aktive und passive Bewegungen wurden schon in der zweiten Woche vorsichtig begonnen, energischer jedoch erst nach dem 8 Wochen post operationem erfolgten Schluss der Drainkanäle ausgeführt.

Der Zustand nach 3½ Monaten war folgender: Patientin schmerzfrei. Erhebung des Oberarmes in der Frontalebene bis zu ½ R, Ellbogen nach vorn fast bis zur Mittellinie des Thorax zu bringen; nach rückwärts kann die linke Darmbeingräte mit der rechten Hand erreicht werden. Die Frau gebraucht beim Essen und Trinken die rechte Hand und macht sich wieder ihre Haare selbst. Passive Beweglichkeit sehr viel grösser. Am meisten beschränkt ist die Auswärtsrotation (Exkursionswinkel 10—15°). M. deltoideus noch sehr atrophisch, kontrahiert sich aber deutlich. Das caput humeri steht eine Kleinigkeit tiefer und weiter nach einwärts.

Ich hatte Gelegenheit, die Frau neuerdings, also nach 10 Jahren, zu sehen. Eine wesentliche Besserung der Funktion ist nicht eingetreten. Der M. deltoideus ist vollständig atrophisch, die Schulter stark abgeflacht, auch der Gelenkkopf scheint verkleinert und gegen den unteren inneren Rand der Cavitas glenoidalis gerückt. Druck auf denselben ist schmerzhaft, so dass Pat. z. B. nicht auf die rechte Seite zu liegen vermag. Aktiv kann die Frau den Arm nach vorn so weit erheben, dass sie die Hand um den Hinterkopf legen kann, mit Hilfe der linken Hand bringt sie dieselbe vollends auf den Scheitel und ist so im Stande, sich selbst das Haar zu ordnen. Abduktion beträgt nicht ganz ½ R, Rotation minimal. Uebrigens ist die Oberarm- und namentlich die Vorderarmmuskulatur kräftig entwickelt, Ellbogen-, Hand- und Fingergelenke kräftig und frei beweglich; die Frau besorgt ihre kleine Haushaltung allein, trägt Wassereimer und andere schwerere Gegenstände mit Vorliebe rechts, da der dabei stattfindende Zug am Arm ihr angenehm ist.

5. Fall. (Maas[1]), 1886): 4 Monate alte Luxatio humeri subcorac.

1) Deus, Ueber veraltete Luxationen im Schultergelenk. Inaug.-Dissert. Würzburg 1886.

bei einem 42jährigen Wagner. 10 cm langer Schnitt entsprechend dem v. Langenbeck'schen Resektionsschnitt. Gelenkkapsel ist über die Pfanne gelagert, zum Teil ziemlich fest mit derselben verlötet. Eröffnung der Kapsel, Freilegung der Pfanne, Trennung der den Humeruskopf fixierenden Adhäsionen, namentlich der festen Schwarten an der Hinterfläche mit Messer und Elevatorium unter Rotations- und Abduktionsbewegungen. Schliesslich gelingt es, den Kopf frei zu machen und in die Pfanne zurückzubringen. (Näheres über den Zustand der Gelenkflächen ist nicht bemerkt.)

Es trat Eiterung ein mit Senkungen; Patient ging 27 Tage nach der Operation offenbar an Sepsis zu Grunde.

6. Fall. (Socin[1]), 1885): 46jähriger Taglöhner. Vor 6 Wochen durch Hufschlag auf die linke Schulter vollständige Axillarluxation des linken Humerus. Vergebliche Repositionsversuche in Narkose.

Arthrotomie. Trennung der fibrösen Adhärenzen am Kopf; es gelingt, denselben beweglich zu machen und zu reponieren. Drainage, Etagennaht. Port'sche Blechschiene. Wunde geht zum grössten Teil auf und eitert ziemlich stark. Nach 4 Wochen findet man in der Wunde 4 verschieden grosse, nekrotische, vollständig lose Knochenstücke, dem Humeruskopfe angehörend. Resektion des oberen Humerusendes; dabei zeigt sich weitgehende Eitersenkung in der Markhöhle des Knochens. Evidement. Wunde offen gelassen, mit Zinkkrüll tamponiert. Afebriler Verlauf. Elektrizität und passive Bewegungen. Beim Austritt am 17. März ist die Wunde fast vollständig vernarbt, der Arm kann ziemlich gut gebraucht werden.

7. Fall. (Schönborn[1]), 1881): Luxat. subcorac. inveterata. Nach Lösung der Adhäsionen von drei ausgiebigen Schnitten aus gelingt endlich die Reposition. Es erfolgte jedoch infolge von Delirium tremens und eitriger Bronchitis der Tod.

8. Fall. (Schönborn): Luxat. subcorac. Arthrotomie, Reposition. Endresultat: Arm aktiv bis zum Winkel von 50° ohne Mitbewegung der Scapula zu erheben; Pat. vermag die Hand auf die Schulter und den Rücken zu bringen.

9. Fall. (Schönborn): Pat., 42 J. alt, hatte sich 9 Wochen vorher eine Luxat. subcoracoidea zugezogen. Repositionsversuch in Narkose erfolglos. Bei einem 2. Repositionsversuch erfolgt eine Querfraktur der Scapula unterhalb der Spina. Nach deren Konsolidierung wurde die blutige Reposition vorgenommen. 10 cm langer Schnitt an der Aussenseite des Oberarmes durch Haut und Deltoides. Abtragung von Kapselresten etc. Nach wiederholten Versuchen gelingt schliesslich die Reposition. Naht der Muskel- und Hautwunde. Antiseptischer Verband. Arm durch Heftpflasterstreifen fixiert.

1) Jahresbericht über die chirurg. Abteilung des Spitals zu Basel 1885.

Wundheilung ziemlich glatt, dagegen trat nach 14 Tagen beim Verbandwechsel erneute Luxation nach innen und vorn ein, die tags darauf in Narkose reponiert wurde. Auch beim nächsten Verbandwechsel zeigt der Humeruskopf wieder geringe Verschiebung nach innen und vorn. Bei der Entlassung nach 6 Wochen ist das funktionelle Resultat nicht angegeben.

10. Fall [1]). Das Tuberculum majus war abgesprengt und zwischen den luxierten Kopf und die Gelenkhöhle eingekeilt. Durch Arthrotomie wurde die Ursache gefunden und zugleich entfernt. Heilung trat bald ein; mässige Behinderung der vollen Beweglichkeit. Eine Angabe darüber, ob die Luxation frisch oder veraltet, findet sich nicht.

Endlich kann ich den angeführten 10 Beobachtungen noch 2 weitere Fälle aus der Tübinger Klinik hinzufügen, welche mir von Herrn Prof. Bruns gütigst zur Verfügung gestellt worden sind.

Erster Fall.

Ein 43jähriger Bauernknecht hatte sich am 4. August 1887 durch einen Fall eine Luxatio humeri axill. sin. zugezogen und sich zunächst in Behandlung eines Quacksalbers begeben. 14 Tage später wurden von einem Arzte in Narkose dreimalige Repositionsversuche gemacht ohne Erfolg.

Stat. praes. (4. X. 1887): Linker Arm, im Ellbogen leicht flektiert gehalten, steht in dauernder Abduktion (Olecranon 12 cm vom Thorax abstehend), federnder Widerstand bei Adduktion. Oberarm leicht nach aussen rotiert, um 3 cm verlängert. Die Beweglichkeit des Oberarmes ist auch passiv gleich Null. Kopf in der vorderen Axillargegend fest eingekeilt. Deltoideswölbung abgeflacht.

Mehrfache Repositionsversuche in Narkose lockerten den Kopf nur wenig. Daher wurde am 16. XI., 3½ Monate nach der Verletzung, zur blutigen Reposition geschritten. Haut und Muskulatur durch einen ca. 12 cm langen Schnitt von der Mitte zwischen Acromion und Proc. corac. nach abwärts durchtrennt. Es wird dadurch zunächst die über die Pfanne herübergespannte Kapsel frei gelegt und abgetrennt. Die Pfanne ist mit bindegewebigen Massen ausgefüllt. Jetzt wird vom Humerus die verdickte Kapsel und das Periost mittelst des Raspatoriums abgelöst, dabei kommt die ziemlich straff gespannte Bicepssehne zum Vorschein, ca. 2 Querfinger breit nach auswärts von ihrer normalen Lage. Die jetzt freiliegende Knochenpartie erweist sich übrigens als eine etwa hühnereigrosse Callusmasse nebst dem abgebrochenen Tuberculum majus. Dieselbe wird entfernt.

1) Pfeiffer, Ueber die Behandlung veralteter Luxationen. Inaug.-Diss. Erlangen 1886.

Nach längeren Repositionsversuchen gelingt es mit grosser Mühe, mit Hilfe des bei Hüftresektionen verwendeten Löffels, den Kopf in die Pfanne zu hebeln, der abgesehen von dem fehlenden Tuberculum vollständig normal ist und einen fast ganz erhaltenen Knorpelüberzug hat. Es bleibt nun unter dem Pectoralis major in der Regio subcoracoidea eine grosse Höhle, worin vorher der Kopf gelegen hatte. Drainage nach hinten; Kapsel- und Muskelnaht mit Katgut; Hautwunde mit Jodoformseide vereinigt. Grosser Holzwollewatteverband.

Beim 1. Verbandwechsel (23. XI.) fand sich Eiterretention, da die Drainage verlegt war; namentlich entleerte sich auf Druck gegen die Stelle, wo der luxierte Kopf gestanden, eine grössere Menge dicken Eiters. Daselbst wird durch eine Incision mit Drainage direkter Abfluss für den Eiter geschafft. Die schlaffen Granulationen, die aus den Drainstellen hervorsprossen, nebst der anhaltend reichlichen Eiterung lassen vermuten, dass sich kleinere Knochenstückchen nekrotisch abstossen werden. Dann werden leichtere passive Bewegungen vorgenommen, die allmählich gesteigert und mit leichter Massage der infiltrierten Weichteile im oberen Drittel des Humerus verbunden werden.

Die Erfolge dieser Uebungen waren jedoch so gering, dass sich Prof. Bruns entschloss, nachträglich die Resektion des Humeruskopfes folgen zu lassen, die sodann am 18. I. 1888 vorgenommen wurde. Es fanden sich dabei zwei kleine Sequester aus dem Humerus, die Gelenkpfanne zeigte sich mit Bindegewebsmassen ausgekleidet, die auch fest am Kopfe hafteten. Zehn Tage später (28. I.) war die Drainageöffnung geschlossen, es konnte mit Massage und Bewegungsübungen begonnen werden. 6. II. Beweglichkeit wird viel freier; Patient hilft schon mit dem betreffenden Arm bei leichter Arbeit. Abduktionsbewegungen sind am schmerzhaftesten, Rotation nach aussen am beschränktesten.

Am 9. II. wird Patient auf seinen Wunsch entlassen: Abduktion bis zu 20 cm Distanz von Olecranon zur Axillarlinie. Rotation ca. ¼ R. Desgleichen Elevation nach vorn, nach hinten nicht soweit. Passive Bewegungen über diese Grenzen hinaus noch schmerzhaft.

Zweiter Fall.

Es handelte sich um einen 56jährigen Färber mit 2 Jahre alter Schulterluxation. Nach dem Unfall lag Patient 6 Wochen lang in einem Spital, ohne dass, wie er behauptet, ein Versuch gemacht worden wäre, die Schulter einzurichten. Nach seiner Entlassung ging er seiner gewohnten Arbeit nach, die ihm jedoch sehr beschwerlich fiel. Nach 2 Monaten stellten sich kribbelnde Schmerzen im linken Arm ein, von der Schulter bis in die Fingerspitzen ausstrahlend. Mit der Zeit wurde der Arm immer schwächer, auch die Bewegungen der Finger mehr und mehr erschwert, so dass sich Patient entschloss, in der Klinik Hilfe zu suchen.

Status praes. (21. X.): Luxat. subcorac. Arm in Abduktionsstellung. Muskulatur des ganzen Armes atrophiert. Patient kann die Hand nur mit grosser Anstrengung und Zuhilfenahme des gesunden Armes bis auf den Kopf, nach hinten bis zum Gesäss führen. Mittelfinger im 1. Interphalangealgelenk in Kontrakturstellung, sonst, wie auch die andern Finger, frei beweglich. Grobe Kraft der Hand erheblich herabgesetzt. Sensibilität erhalten, nur im 2. und 3. Finger Schmerzempfindung herabgesetzt und pelziges Gefühl. Radialpuls links etwas kleiner als rechts.

7. XII. 1887 blutige Reposition. Oberarmkopf durch vorderen Längsschnitt frei gelegt. Der ganze obere Teil des Humerus ist von derben Bindegewebsmassen umwuchert, so dass es sehr schwer hält, den Kopf flott zu machen. Es stellt sich dabei eine verheilte Bruchlinie am chirurgischen Halse heraus, nebst einer starken callösen Verdickung des s. Z. abgetrennt gewesenen Tuberculum majus, wodurch die Form des oberen Humerusendes eine auffallende Aehnlichkeit mit der oberen Epiphyse des Femur erhalten hat. Die callöse Wucherung wird in der Grösse einer Wallnuss abgetragen, die Cavitas glenoidea mit dem scharfen Löffel gereinigt. Da der Knorpelüberzug des Oberarmkopfes gut erhalten ist bis auf einen Defekt am inneren Umfang (infolge der Schwierigkeiten beim Heraushebeln entstanden), entschloss sich Prof. Bruns, die Reposition folgen zu lassen. Nachdem diese gelungen, wird eine Drainröhre in die Achselhöhle, eine zweite nach der Hinterseite der Schulter eingelegt. Vereinigung von Periost- und Kapselresten, sowie der Muskulatur mit Katgut, der Hautwunde mit Jodoformseide. Holzwollewatteverband.

Beim ersten Verbandwechsel nach 8 Tagen zeigte sich die Wunde bis auf die Drainöffnungen per primam verheilt. Am 16. Tage erfolgte jedoch Durchbruch einer reichlichen Menge eitrigen blanden Sekrets durch die axillare Drainöffnung; ausserdem Retention im unteren Abschnitt der schon verheilten Operationswunde. Eine Incision förderte 2 Esslöffel voll dicken Eiters zu Tage. Die Sekretion ist in der Folgezeit ziemlich reichlich; doch fängt Patient noch vor der 3. Woche an, aktive Bewegungen zu machen.

Als Patient 8 Wochen nach der Operation auf sein Verlangen entlassen wird, sind noch zwei Drainfisteln vorhanden, aus denen sich bei Bewegungen immer noch dünnflüssiges Sekret in geringer Menge entleert. Rotationsbewegungen, sowie solche nach vorn und rückwärts sind aktiv wie passiv auszuführen, lassen aber an Ausgiebigkeit noch zu wünschen übrig und sind von deutlichem Reiben begleitet. Das Gefühl von Pelzigsein in der Hand ist noch vorhanden, tritt aber weniger häufig und nicht so stark wie früher auf. Die Kraft der Hand hat entschieden zugenommen.

5 Monate später stellt Patient sich wieder vor. Er gibt an, er habe seit der Entlassung fortwährend in seinem Beruf gearbeitet ohne besondere Beschwerden, trotzdem sich aus den noch offenen Fisteln seither fortwährend Eiter entleert; mehrmals seien auch kleine Knochensplitter

mit herausgespült worden. Die Beweglichkeit im Schultergelenk ist recht ausgiebig und schmerzlos. Der Arm ist noch ziemlich atrophisch; bei passiven Bewegungen schwaches Krepitieren. Die Achse des Humerus hat normale Richtung, jedoch ist die Pfanne leer. Durch eine Fistel in der Narbe dringt die Sonde auf bewegliche Knochen.

Die Spaltung der Narbe ergibt, dass von dem ganzen Gelenkkopf nur noch 4—5 nekrotische Knochenstücke vorhanden sind; dieselben werden entfernt und die Granulationshöhle ausgeschabt. Patient wird nach einigen Tagen mit geschlossener Wunde entlassen.

Wenn wir die funktionellen Resultate dieser 12 Fälle in Kürze rekapitulieren, so ist zunächst je ein Fall von Maas und Schönborn mit tödtlichem Ausgang auszuscheiden; unter den übrigen 10 Fällen war das Resultat einmal eine Pseudarthrose im Collum chirurgicum; dreimal wurde Resektion nachträglich notwendig, bezw. Extraktion des nekrot. Kopfes; zweimal fehlen die Angaben über die Brauchbarkeit nach längerer Zeit. In 4 Fällen konnte erhebliche Besserung der Funktion konstatiert werden, zum Teil nach längeren Jahren.

Bei dem Wattmann'schen Fall ist die Hoffnung ausgesprochen, „dass die bei der Entlassung noch sehr beschränkte Beweglichkeit nach und nach freier wurde," eine Hoffnung, deren Erfüllung gewiss nicht mit Unrecht in Zweifel zu ziehen ist, wenn man namentlich den langen und sehr ungünstigen Heilungsverlauf berücksichtigt.

Bei dem Albert'schen Fall gestaltete sich der Endeffekt der Operation analog einer Osteotomie—Ankylose im Schultergelenk, Pseudarthrose im chirurgischen Halse. Immerhin war „die Beweglichkeit viel grösser, als vor der Operation."

Bezüglich des zweiten, von Albert operierten Fall lässt die Fassung des Endresultats — „nach Abnahme des Verbands liess sich die Beweglichkeit allmählich wieder herstellen" — einen gewissen Spielraum in der Auslegung. Zum mindesten wird auch hier, wie in dem 10. Fall „eine mässige Beschränkung der vollen Beweglichkeit" angenommen werden dürfen.

Hinsichtlich des letzteren finde ich leider keine Angabe über das Alter der Luxation, bezw. ob es überhaupt eine veraltete Luxation war.

Bemerkenswert ist die in 3 Fällen beobachtete partielle und totale Nekrose des Humeruskopfes, die zur nachträglichen Resektion führte.

Das Alter der Luxationen betrug in den angeführten Fällen 2, 3, 4, 5, 7, 8, 11 und 24 Monate; zwei- resp. dreimal fehlen die Angaben hierüber. —

4) Resektion im Schultergelenk. Endlich ist die inveterierte, irreponible Luxation auch unter die Indikationen für die Resektion des Humeruskopfes aufgenommen worden. Wie oben erwähnt, wurde diese Indikation von Malgaigne und noch in den letzten Jahren von Roser gänzlich verworfen. Doch sind die Gefahren der Operation durch die antiseptische Wundbehandlung so sehr eingeschränkt worden, dass dieses Urteil über die Zulässigkeit der Operation füglich nicht mehr zu Recht besteht. Immerhin wurde sie allgemein als ultimum refugium betrachtet und kam auch erst in den letzten Jahrzehnten in einer relativ grösseren Zahl von Fällen zur Ausführung.

Aus der mir zu Gebote stehenden Litteratur konnte ich folgende Beobachtungen zusammenstellen:

1. Fall. (v. Langenbeck[1]), 1857): 41jähriger, kräftiger Mann, erlitt eine Fraktur des Oberarmes; nach Heilung derselben wurde eine gleichzeitig acquirierte Luxation im Schultergelenk bemerkt; vergebliche Repositionsversuche. Aufnahme in die Klinik ein Jahr nach der Verletzung. Extensionsversuche (Schneider-Mennel'scher Apparat) führen nicht zum Ziel.

Resektion des Humeruskopfes, wobei sich eine mit Dislokation geheilte Fraktur des Tubercul. maj. vorfand. Heilung durch Erysipel und vielfache Eiterung verzögert. Nach drei Monaten war die Wunde vernarbt. — 4 Jahre später konstatierte Lücke eine Verschiebung des Humerus unter den Proc. coracoid.; die Erhebung des Armes war nicht bis zur Horizontalen möglich, während dagegen die Bewegungen am Vorderarm und Hand frei und kräftig waren.

2. Fall. (v. Langenbeck[2]), 1860): 46jähriger Mann; 3 Monate alte Luxatio axillaris; kleines, an den Bewegungen des Humerus nicht teilnehmendes Knochenstück unter dem Processus coracoideus fühlbar, das sich als abgesprengtes Tubercul. min. erwies. Aktive Beweglichkeit im Schultergelenk gleich Null. Repositionsversuche mit dem Schneider-Mennel'schen Apparate erfolglos. Resektion des luxierten Caput hum., erschwert durch sehr feste Adhäsionen. Pyämie. Tod am 11. Tage.

---

1) Charité-Annalen. Jahrgang 1853. S. 108.

2) Arch. f. klin. Chir. Bd. III. 1862. — G. Spicker. Der Axillarschnitt zur Resektion des Schultergelenks bei irreponibler Luxation nach B. von Langenbeck. Inaug. Dissert. Berlin 1876.

3. Fall. (v. Langenbeck[1]), 1875): 45jähriger Schriftsetzer. Luxat. axillar. hum. d.; 5 Monate alt. Erscheinungen von Druck auf den Plexus brachialis. Aktive Beweglichkeit in allen Gelenken des Armes sehr beschränkt. Forcierte Repositionsversuche ohne Erfolg. Resektion von der Axilla aus (gelingt leicht). Tuberculum majus vom Kopf abgesprengt. Heilung fast ganz prima intentione. Bei der Entlassung nach 6 Wochen: Armmuskulatur reagiert gut auf den Induktionsstrom, doch ist die Brauchbarkeit des Armes noch wenig gebessert.

4. Fall. (v. Langenbeck[2]), 1875): 40jähriger Arbeiter mit Luxat. hum. d. subcorac. (5 Wochen alt). Vergebliche Repositionsversuche nach Mothe, Schinzinger, Kocher. Bedeutende lokale Reaktion. 5 Wochen später Resektion (Axillarschnitt, sehr schwierig), vollkommene Lostrennung des Tuberculum majus und dadurch bedingtes Repositionshindernis. 3 Wochen später Tod an metastasierender Pyämie.

5. Fall. (Warren[3]), 1868): 50jährige Frau mit veralteter Luxatio subcorac. Arm ganz unbrauchbar; qualvolle Schmerzen durch Druck des Oberarmkopfes gegen den Plexus brachialis, von dem einige Stämme durch den Knochen nach vorn gezogen waren. Repositionsversuch vergeblich. Resektion (im chirurgischen Halse), sehr mühsame Dissektion des Kopfes von der Arterie und den Nerven. Wunde heilt schnell. Bei einer späteren Untersuchung fand sich das Oberarmbein gut nach der Gelenkgrube hinaufgezogen. Der Arm konnte bis zum Kopf erhoben werden und es war eine beträchtliche Ausdehnung in den Bewegungen desselben wieder hergestellt.

6. Fall. (Thiersch[4]), 1874): 48jährige Frau mit 6 Wochen alter Luxation nach vorn und innen. Bei Einrenkungsversuchen bricht der Humerus in der Mitte. Der Versuch, den blossgelegten Kopf frei zu machen und zu reponieren, scheitert an den kurzen, straffen Verwachsungen, die nicht zu trennen waren, ohne die über den Kopf gespannten Nerven und Gefässe der Achselhöhle zu gefährden. Daher Resektion. Sehr langsame Heilung; Fraktur schon in der 3. Woche konsolidiert. Bei der Entlassung war „von Gebrauchsfähigkeit keine Rede".

7. Fall. (Annandale[1]), 1875): 6 Wochen alte Luxation bei einer 62jährigen Frau. Bedeutende Schmerzhaftigkeit durch Druck auf den Plexus brachialis. Vergebliche Repositionsversuche, die auch nach der Arthrotomie nicht gelingen. Resektion des fest mit den Rippen durch fibröse Adhäsionen verwachsenen Kopfes. Bei Lösung derselben

---

1) Ebenda. Bd. XXI.

2) Ebenda. Bd. XXI.

3) Philad. med. and surg. Report. Sept. 25. 18. Canstatt's Jahresbericht 1869. II. 410.

4) Rosenmayer l. c.

mit dem Finger wird eine Art. circumflexa durchrissen. Ligatur wegen Endarteritis chron. nicht möglich. Unterbindung der Axillaris. Gangrän des Vorderarmes. Tod am 3. Tage.

8. Fall. (Israel, 1876): 60jähriger Mann. Luxat. subcoracoid. mit vollkommener Anaesthesie und Lähmung im Gebiet des N. ulnaris. „Der ganze Arm wird als totes Gewicht gefühlt." Repositionsversuche ohne Erfolg. Resektion. Nachblutung, Tod.

9. Fall. (Ried[2]), 1878): 34jähriger Bergmann mit $1^1/_2$ Jahre alter Luxatio humeri sin. subcorac. Zahlreiche frühere Repositionsversuche waren erfolglos, der Arm unbrauchbar geblieben. Bewegungen im Schultergelenk sehr beschränkt. Aktiv wird der Arm nach vorn nur wenig gehoben; nach aussen kann der Arm fast gar nicht, etwas mehr nach hinten bewegt werden. Passive Bewegungen nach vorn bis zu einem Winkel von 45° möglich, Abduktion bis 10 cm vom Rumpfe. Bewegung nach hinten ebenfalls sehr beschränkt, bei ausgiebigeren Bewegungsversuchen fühlt man starkes Reiben und Knacken. Der linke Arm um 3 cm verlängert, sieht etwas bläulicher aus und fühlt sich kühler an als der rechte. Keine Sensibilitätsstörung.

Resektion: 10 cm langer Schnitt durch Haut und Muskel auf den luxierten Kopf, Spaltung der Kapsel, Ablösung der Muskeln und Sehnen dicht am Knochen. Durchtrennung im chirurgischen Halse mittelst Kettensäge. Naht der Wunde, Fixierung des Oberarms und des rechtwinkelig gebeugten Vorderarms am Körper.

Verlauf sehr günstig; am 10. Tage Wunde vollständig geschlossen. Einige Tage später mannigfaltige gymnastische Uebungen. Patient wird $4^1/_2$ Wochen nach der Operation geheilt entlassen. Passive Bewegungen sind nach allen Seiten leicht ausführbar. Aktiv kann der Arm gut nach vorn und hinten geführt werden, die atrophischen Muskeln haben sich schon ziemlich gut restituiert. Seitlich konnte der Arm aktiv nur wenig, passiv bis zur Horizontalen erhoben werden. Rotation in ausgiebigem Masse ausführbar.

10. Fall. (Ried[3]), 1877): 53jähriger Landwirt mit ca. 3 Monate alter Luxatio humeri d. retroglenoidalis. Arm in der Richtung nach vorn und auswärts fixiert, Abduktion ganz unmöglich, minimale Bewegungen nach vorn und rückwärts. Verlängerung des Oberarms um 2 cm. Repositionsversuch in Narkose ganz erfolglos. Daher Resektion. Schnitt in der Richtung der Humerusachse, an der hinteren Seite der Schulter unterhalb der Spina scapulae beginnend, 8 cm lang nach abwärts parallel dem hinteren Rand des M. deltoides. Die an den Tuberculis sich ansetzenden Muskeln wurden inkl. des Periosts mittelst des Raspatoriums

1) Med. tim and gaz. 1875.
2) Heyge. Inaug.-Dissert. Jena 1881.
3) Heyge. l. c.

vom Knochen abgetrennt, der Kopf frei gemacht und am chirurgischen Halse durchsägt. — Angaben über den Verlauf der Heilung fehlen. Bei der Entlassung nach 3 Monaten waren die Bewegungen des Arms ziemlich frei, namentlich nach vorn und nach rückwärts, Abduktion wie meist nach den Resektionen, beschränkt, passiv bis zur Horizontalen. Der Arm war infolge der systematischen Uebungen ziemlich gebrauchsfähig.

11. Fall. (Ried [1]), 1872): 20jähr. Erdarbeiter mit rechtsseitiger Axillarluxation, die seit 2 Monaten besteht. Der Arm steht etwas vom Körper ab, Abduktion unmöglich, Vor- und Rückwärtsbewegung ebenfalls sehr beschränkt, so dass der Arm völlig gebrauchsunfähig ist. Pat. vermag mit der Hand nicht zu fassen und zu drücken, Gefühl von Taubheit in den Fingern. Mehrfache Repositionsversuche früher und auch jetzt in der Klinik blieben erfolglos.

Resektion am 16. Mai 72 ohne Lister'sche Kautelen. Schnitt 6—7 cm lang, etwa daumenbreit ausserhalb vom Proc. coracoid. auf den Kopf. Nach Einschneiden der Kapselreste und Muskelansätze ist derselbe sehr leicht zu isolieren; Durchsägung im chirurgischen Halse mit der Kettensäge. Am resecierten Gelenkkopf findet sich das Tubercul. maj. abgesprengt und unter verändertem Winkel in die spongiöse Substanz des Kopfes eingetrieben. Verband mit einer Kompresse. Eisumschläge. — Heilung der Wunde mit Eiterung in 4 Wochen. Bei der Entlassung nach 8 Wochen hat das Taubheitsgefühl ganz aufgehört; freie Beweglichkeit und Kraft der Finger; Bewegungen des Handgelenks etwas beschränkt, im Ellbogen frei.

Nach 2 Monaten stellte sich Pat. wieder vor: Bewegungen des Arms ziemlich frei, derselbe kann bis zum rechten Winkel erhoben werden. Muskulatur des Oberarms gut entwickelt. Verkürzung 3 cm. Volle Kraft in Hand und Fingern. Taubheitsgefühl verschwunden.

12. Fall. (Ried [2]), 1880: 53jähr. Brauer, 8 Wochen alte Luxatio subclavicularis beider Oberarme mit vollständiger Unbrauchbarkeit beider Extremitäten (Pat. war nicht im Stande, allein zu essen oder zu trinken, liegend sich aufzusetzen, zu drehen, geschweige denn irgend welche Arbeit zu verrichten). Repositionsversuche mit Extensionsapparaten waren ohne Erfolg.

Resektion zuerst des rechten Caput humeri (fast 3 cm unterhalb dem chirurgischen Hals) bot grosse Schwierigkeiten. Die Wundheilung zog sich längere Zeit hin (Eiterung, Senkung); nach 8 Wochen war die Wunde bis auf zwei wenig eiternde Stellen geschlossen.

2½ Monate nach der ersten Resektion wurde die zweite im linken Schultergelenk vorgenommen. Nach 9 Wochen war die Operationswunde vernarbt, während sich aus den Fisteln am rechten Arm noch zahlreiche kleine Sequester abstiessen, die wohl der Anwendung des Meissels ihre

1) Heyge l. c.
2) Eichhorn. Dissert. Jena 1887.

Entstehung verdankten. Gymnastische Uebungen. Bei der Entlassung 7 Monate nach der ersten Operation war Pat. im Stande, mit den Händen bis zur Stirn zu greifen, ohne Hilfe zu essen; auch Rotation in geringem Grad ausführbar, Abduktion beschränkt.

6½ Jahre später konnte konstatiert werden, dass der Betreffende, in einer Brauerei als Mälzer beschäftigt, über eine vortreffliche Gebrauchsfähigkeit seiner Arme verfügt. Er ist im Stande, beim Abwiegen der Säcke ein Zentnergewicht ca. ½ Meter hoch vom Boden auf die Wage zu heben. Zum Anziehen, Kämmen, Essen etc. bedarf er keiner Hilfe. Die Bewegungen des Humerus, sowohl was Abduktion, Vorwärts- und Rückwärtsbewegungen und namentlich Rotation betrifft, sind im linken Arm bei weitem freier und aktiv kräftiger als am andern Arm, die Muskulatur des linken Schultergelenks schwächer entwickelt als in der Norm, jedoch bei weitem nicht so atrophisch wie rechts. Der obere Teil des resecierten Humerus ist abgerundet, links etwas kugelig fühlbar, beiderseits in der Cavitas glenoidea.

13. Fall. (Volkmann)[1]: 55jähr. Mann; 2 Monate alte Luxatio subcorac. Resektion mittelst Axillarschnitts nach v. Langenbeck. Es findet sich eine Absprengung des Tubercul. min. Vollständige prima intentio. Pat. nach 6 Wochen entlassen. Ueber die Funktionsfähigkeit sind keine Angaben gemacht.

14. Fall. Bardenheuer[2]) erwähnt kurz einen von ihm operierten Fall von erfolgreicher Resektion bei veralteter Schulterluxation; Pat. war im Stande, den Arm bis zur Horizontalen zu erheben.

15. Fall. (Billroth)[3]): „Bei vollständig paralysiertem Arme nach einer Luxatio humeri wurde durch die typische Resektion eine bedeutende Verbesserung der Funktion des Arms, wenn auch selbstverständlich keine vollständige Heilung der Paralyse erreicht."

16. Fall. (Sheild)[4]): 45jähr. Mann mit 12 Wochen alter Luxat. subcoracoidea des linken Arms. Erscheinungen von Druck auf den N. ulnaris und medianus, sowie auf die A. axillaris. Vorsichtige Repositionsversuche führen nicht zum Ziel. Resektion des Kopfes im Niveau des anatomischen Halses. Rasche Heilung. 12 Wochen nach der Operation war Pat. in Stand gesetzt, seine Beschäftigung als Hotelkellner wieder aufzunehmen. Die Hand hatte die Kraft ihrer Bewegungen wieder erlangt, die Beweglichkeit im Schultergelenk war ausreichend.

17. Fall. (Adams)[5]): Luxation nach hinten, seit 2 Jahren be-

---

1) L. Popke. Zur Kasuistik und Therapie der inveterierten und habituellen Schulterluxationen. Inaug.-Dissert. Halle 1882.

2) Deutsche Chirurgie. Lief. 63 S. 393.

3) v. d. Thusen. Ueber veraltete Luxationen. Inaug.-Dissert. Bonn 1887.

4) Royal med. and surg. soc. March. 1888.

5) Ibid.

stehend. Atrophie der Schultermuskulatur. Unbrauchbarkeit des Arms. Resektion knapp unter dem chirurgischen Halse. Nach einem Jahr war Pat. wieder zu leichterer Arbeit (als Bahnhofportier) tüchtig.

18. Fall. (Howard Marsh): Veraltete Schulterluxation mit Atrophie der Muskulatur und langdauernden, qualvollen Schmerzen. Es war erst Zerreissung der Adhäsionen ohne Erfolg von anderer Seite versucht; dann die Nervendehnung, die sehr schwierig, aber ebenfalls vergeblich war. Endlich wurde von Savory die Resektion des Kopfes ausgeführt. Die Neuralgie bestand trotzdem fort. Funktionelles Resultat unbekannt.

19. Fall. (Patterson)[1]: 59jähr. zartgebauter Mann. 11 Wochen alte Luxat. subglenoidea. Arm und Hand kalt und geschwollen, teilweise gelähmt. Reposition gelingt nicht. Resektion. In der leeren Gelenkhöhle und an der Synovialmembran fanden sich keine pathologischen Veränderungen. Funktionelles Resultat unbekannt.

20. Fall. (Book[2]): 26jähr. Frau; (angeblich) incomplete Luxation des Oberarmkopfes, 5 Monate alt, seitdem Unbrauchbarkeit des Arms und heftige Schmerzen. Resektion des ganz unveränderten, auf dem vorderen Pfannenrand stehenden Gelenkkopfes. Bedeutende Besserung.

Fassen wir die durch die Resektion erzielten Resultate kurz zusammen und stellen wir sie zugleich denen der Arthrotomie mit Reposition gegenüber, so sind zunächst — abgesehen von den 3 Fällen von Nachresektion — von obigen 20 Fällen 4 mit tödtlichem Ausgang auszuscheiden, sofern sie für die Frage, ob blutige Reposition oder Resektion, ohne Bedeutung sind. Von den restierenden 16 Fällen fehlen 6mal die Angaben über die erlangte Gebrauchsfähigkeit ganz oder sie erstrecken sich auf einen zu kurzen Zeitraum nach der Operation, während von 10 Fällen Erfolge verzeichnet sind, wie sie den durch blutige Reposition erreichten teils ebenbürtig, teils entschieden überlegen sind.

Es ist nicht zu leugnen, dass eine Zusammenstellung einer relativ kleinen Zahl von im Einzelnen gewiss sehr differenten Fällen aus der Kasuistik keine weitgehende Beweiskraft beanspruchen kann. Doch glaube ich soviel daraus entnehmen zu können, dass gerade dasjenige Verfahren, das als das rationellste erscheint und unter den Auspicien der Antiseptik mit grossen Hoffnungen aufgenommen worden ist, nämlich die blutige Reposition, diese Erwartungen nicht erfüllt hat; vielmehr scheinen diesem Verfahren durch die bei veralteten Luxationen sich ausbildenden Gewebsveränderungen bestimmte Grenzen gestellt zu sein.

---

1) Centralbl. für Chirurgie 1879, p. 328.

2) Jahresbericht von Virch. u. Hirsch 1883. Bd. II.

In Fällen von frischer Luxation, bei denen die Reposition dem geübten Chirurgen misslingt, hat die blutige Reposition gewiss alle Aussicht, eine Restitutio ad integrum herbeizuführen und vielleicht auch noch in den Fällen, in welchen die Reduktionsversuche schon nach Verfluss weniger Wochen nicht mehr zum Ziele führen. In ähnlichem Sinn sprach sich auch Küster in der Berl. med. Gesellschaft aus, indem er auf die Einwendung v. Langenbeck's, dass er bei sehr alten Schulterluxationen bereits wiederholt die blutige Reposition erfolglos versucht, betont, dass er für die Arthrotomie zum Zweck der Einrichtung Fälle im Auge habe, die schon nach Verlauf weniger Monate irreponibel geworden seien.

Haben aber einmal die konsekutiven Gewebsveränderungen schon in ausgedehnterem Masse Platz gegriffen, so wird man eben auf die Erreichung eines vollkommenen Resultats, wie dies die blutige Reposition in gewissem Sinne vor der Resektion erstrebt, von vornherein verzichten müssen. Schon die Atrophie der Muskulatur, in erster Linie des Deltoideus, die gewöhnlich in mehr oder weniger hohem Grade vorhanden ist, wirkt der Nearthrosenbildung im alten Gelenk — um diesen Ausdruck zu gebrauchen — entgegen durch Ausfall oder Beschränkung der aktiven Bewegungsübungen, ferner die narbig-fibröse, oft schwartige Umbildung der Gewebe, welche einen für die notwendigen regenerativen Prozesse wenig geeigneten Boden schafft. Es treffen vielmehr mannigfache Verhältnisse zusammen, welche eher das Zustandekommen einer Ankylose begünstigen. Die Cavitas glenoidalis ist von alten Kapselresten und Bindegewebsmassen ausgefüllt, durch deren Ausräumung eine mehr oder weniger wunde Knorpel- oder Knochenfläche entsteht. Auf diese wird der Humeruskopf gebracht, der ebenfalls Reste bindegewebiger Adhäsionen trägt, oder infolge der Schwierigkeiten, die das Heraushebeln mittelst Elevatorien und dergl. bereitet, oder durch die notwendig gewordene Entfernung osteophytischer Neubildungen und kallöser Wucherungen erheblich lädiert und in mehr weniger grosser Ausdehnung des normalen Knorpelüberzugs beraubt ist. Es ist einleuchtend, dass der unter solchen Verhältnissen vorhandenen Neigung zu straffer bindegewebiger Verwachsung der Gelenkenden nur sehr schwer wird entgegengewirkt werden können.

Dazu kommt noch, dass die Reposition auch nach freier Eröffnung in veralteten Fällen oft die grössten Schwierigkeiten macht, so dass das obere Humerusende in grosser Ausdehnung isoliert werden muss, um mobil gemacht zu werden. Hierdurch wird die

Ernährung des Knochens in Frage gestellt, wie denn in der That in einem der Bruns'schen sowie in dem Socin'schen Falle Nekrose des Kopfes gefolgt ist. Oder es wird der Kopf durch die Spannung derber Narbenstränge oder verkürzter Muskeln so fest gegen die Pfanne angedrückt, das Druckusur und Verwachsung der etwa vorhandenen Knorpelflächen droht.

Eine wesentliche Gefahr für die zu erzielende Beweglichkeit liegt endlich in dem entzündlichen Verlauf der Wundheilung, eine Gefahr, die auch durch antiseptische Behandlungsweise noch keineswegs beseitigt ist. Schliesse ich die 2 Fälle aus der vorantiseptischen Zeit aus, so ist unter den 6 übrigen Fällen blutiger Reposition, die nach Lister operiert und behandelt wurden, nur von einem Fall Albert's eine Heilung prima intentione verzeichnet; in dem Fall mit Pseudarthrosenbildung im chirurgischen Hals fehlen hierüber die Angaben; in den übrigen trat Eiterung ein (darunter ein Todesfall an Pyämie).

Die Ursachen, welche einer primären Wundheilung im Wege stehen, sind verschieden. Einmal ist es, wie schon oben berührt, der Eintritt partieller Nekrose des reponierten, mehr weniger lädierten Kopfes. Sodann ist der Abfluss des Wundsekrets zwischen Pfanne und Kopf erschwert. Auf einen weiteren Umstand ist mehrfach in den ausführlicher mitgeteilten Krankenjournalen hingewiesen: es ist dies die Bildung einer ziemlich geräumigen, starrwandigen Höhle an der Stelle des luxiert gewesenen Humeruskopfes, begrenzt einerseits von Knochen (oberes Ende des Humerusschafts, eventuell die neugebildete Gelenkhöhle auf der Scapula bezw. den Rippen), andererseits von den straff gespannten, auf der Innenfläche mit derben Bindegewebszügen ausgekleideten Muskeln (Pectoralis, Coracobrachialis, Teres major und Latissimus dorsi). Der entzündliche Heilungsverlauf wird durch Uebergreifen der Entzündung auf die benachbarten Gewebe zu Verwachsungen derselben untereinander und zu weiterer sekundärer Retraktion führen, und ferner durch die verlängerte Heilungsdauer die Vornahme von Bewegungsübungen und die Anwendung von Massage und Elektrizität verzögern, deren möglichst frühzeitiges Eingreifen um so dringender geboten ist, als die Muskeln schon vorher der Atrophie mehr weniger verfallen zu sein pflegen. Endlich begünstigt die Eiterung das wiederholt beobachtete nekrotische Absterben des reponierten Humeruskopfes.

Allerdings kommen die oben angeführten, die Ankylose begünstigenden Verhältnisse zum grösseren Teil auch bei der Resek-

tion in Frage, allein einmal ist hier der freie Sekretabfluss leichter zu bewerkstelligen, besonders aber ist die ankylotische Vereinigung des resecierten Humerus mit der Scapula viel weniger zu befürchten, da die passive Spannung der Gewebe geringer und die Kontaktflächen der Knochen viel kleiner sind, als bei der Reposition ohne Resektion.

Eher wäre ja bei der Resektion die Gefahr des Schlottergelenks zu besorgen; in der obigen Zusammenstellung findet sich dieses Ereignis jedoch in keinem Fall verzeichnet, obgleich die verschiedensten Methoden zur Anwendung kamen, der Knochen bald im anatomischen, bald im chirurgischen Halse und tiefer durchtrennt und sowohl subperiostal als mit Belassung des Periosts am resecierten Kopf operiert wurde. Letzteres empfiehlt namentlich Ried, dessen Resultate zu den besten gehören.

Inwieweit die von Bardenheuer zunächst für die beschränkten und partiellen Resektionen, wo die Verhältnisse ähnlich liegen, wie bei den blutigen Repositionen, so warm empfohlene permanente Extension auch den Heilungsverlauf bei letzteren günstiger zu beeinflussen im Stande wäre, muss ich dahingestellt sein lassen. Burckhardt versuchte, wie angeführt, sie anzuwenden, musste aber wieder davon abstehen, da sie von der Patientin nicht ertragen wurde.

Der Vorschlag, die Resektion erst in zweiter Linie in Aussicht zu nehmen, falls nämlich das Resultat der blutigen Reposition sich als mangelhaft herausgestellt hat, wird wohl in den meisten Fällen durch die berechtigte Abneigung der Patienten zurückgewiesen, sich zum zweitenmal einem derartigen operativen Eingriff zu unterziehen. Daher dürfte es wohl ratsam erscheinen, nur bei frischen irreponiblen Luxationen des Schultergelenks die blutige Reposition zu versuchen, dagegen in veralteten Fällen zur Resektion des Humeruskopfes zu schreiten.

AUS DER

BASELER CHIRURGISCHEN KLINIK

DES PROF. DR. SOCIN.

XV.

Beiträge zur Hautverpflanzung nach Thiersch.

Von

Dr. C. Hübscher,
früherem Assistenzarzt der Klinik.

Wohl jedem Fachchirurgen, aber gewiss auch jedem praktischen Arzte sind die Schwierigkeiten, welche sich der Ueberhäutung grosser Hautverluste entgegenstellen, zur Genüge bekannt. Nicht ohne Grund kennt die alte Medizin eine Unmasse von hautbildenden Salben und Arzneien, die sich bis auf die neueste Zeit vererbt haben. Mit gleicher Ungeduld warten oft Arzt und Patient auf die endgiltige Benarbung eines Geschwürs, und gerade das Paradigma eines solchen, das Unterschenkelgeschwür, bildet oft die Verzweiflung beider Teile durch sein stetes Wiederkommen. Aber noch viel wichtigere Gesichtspunkte sind hier ins Auge zu fassen: Die Grösse eines Hautdefektes ist oft massgebend für weitgehende chirurgische Eingriffe. Nicht nur sind oft zur Deckung und Heilung die schwierigsten plastischen Operationen nötig, auch die Erhaltung eines ganzen Gliedes kann dabei in Frage kommen. Wie oft schon musste ein Unterschenkel wegen eines nie heilenwollenden und immer weitergreifenden Geschwürs abgesetzt werden. Wie schwer war oft dem Chirurgen der Entschluss, ein Glied weit oberhalb einer verletzten

1. Die Hautverpflanzung nach Thiersch.

Schon im Jahre 1874 hat Thiersch[1]) in seiner äusserst wertvollen Arbeit „Ueber die feinern anatomischen Veränderungen bei Aufheilung von Haut auf Granulationen" den Satz aufgestellt, dass das unter der aufgeheilten Haut weiterbestehende hinfällige Granulationsgewebe in vielen Fällen den Grund zum Misserfolg bildet, d. h. den Wiederaufbruch der Narbe einleitet.

Das granulierende Gewebe besteht nach ihm aus zwei deutlich zu unterscheidenden Lagen, dem Untergrund mit ziemlich straffem Bindegewebe und horizontal gelagertem Gefässnetz. Auf dieser Lage erhebt sich die eigentliche weiche Granulation, das Fleischwärzchen, mit senkrecht verlaufenden Gefässen, welches bestimmt ist, sich in die derbe Narbenpapille umzuwandeln. Wird nun die Epidermisdecke zu früh künstlich durch Ueberpflanzung hergestellt, so bleibt zwischen ihr und der straffen untern Schicht dieses hinfällige Granulationsgewebe bestehen und liefert eine vergängliche Unterlage für die zarte Narbe. Schon damals sprach Thiersch den Satz aus, dass durch Ausschalten der weichen Granulationsschicht eine dauerhafte Narbe hergestellt werden könnte. Seine Versuche in dieser Richtung waren jedoch noch nicht abgeschlossen. Erst im Jahre 1886, nachdem Schede[2]) bei Anheilung von Reverdin'schen Hautstückchen, Maas[3]) bei Ueberpflanzung gestielter Hautlappen mit Erfolg sich diesen Wink zu Nutze gemacht hatten, veröffentlichte Thiersch auf dem XVI. Chirurgenkongress 1886 seine Methode. Die seither auf der chirurgischen Klinik zu Leipzig gesammelten Erfahrungen stellte E. Plessing[4]), vormals Assistenzarzt der Klinik, zusammen und gab eine ausgezeichnet genaue Darstellung des ganzen Verfahrens, welches ich zunächst in den Hauptpunkten hier wiedergeben werde.

Die Vorbereitung zur Operation ist die gleiche, wie für jeden chirurgischen Eingriff: Gründliche Reinigung der zu bedeckenden Stelle und derjenigen, von welcher die Haut entnommen werden

1) Arch. f. klin. Chir. Bd. 17, Heft II. S. 318.

2) Schede. Ueber Amputationen und Exartikulationen; Pitha u. Billroth's Handbuch der Chirurgie. 1880. S. 36 u. 37.

3) Maas H. Ueber Plastik mit frischen gestielten Lappen aus entfernten Körperteilen. Arch. f. klin. Chir. XXXI. S. 559.

4) Plessing E. Hautverpflanzung nach C. Thiersch. Arch. f. klin. Chir. Bd. XXXVII. S. 53.

soll. Die Wahl des Desinfizierens ist natürlich gleichgültig. Im Gegensatze zum Reverdin'schen Verfahren, bei welchem die Epidermisstückchen inselförmig auf die Fläche ausgestreut werden, wird hier die ganze Fläche durch dünne, mit dem Rasiermesser geschnittene Hautlamellen geschlossen.

Nach der Desinfektion des Operationsfeldes verwendet Thiersch nur noch frischgekochte, indifferente Kochsalzlösung (6 : 1000); er ist nämlich geneigt, eine Anzahl Misserfolge der Verwendung von Sublimat und Karbolsäure zuzuschreiben, welche die Heilung durch abnorme Quellungsvorgänge oder durch Zerstörung der Blutkörperchen hindern sollte.

Mit geringen Ausnahmen wird die nun folgende Operation ohne Narkose ausgeführt, wenigstens bei Erwachsenen.

Die Esmarch'sche Blutleere wurde anfangs versucht, dann wieder fallen gelassen. Sie erfordert der Nachblutung halber einen Druckverband, welcher unter Umständen auf die zarten Hautstückchen verderblich wirken kann.

Der erste Teil der Ueberpflanzung beginnt nun mit der Entfernung der Granulationen bei granulierenden Flächen; bei frischen Wunden, auf welche Thiersch sein Verfahren mit grösstem Vorteil anwandte, ist er mit der Blutstillung beendet. Diese Reinigung geschieht am einfachsten mit dem scharfen Löffel und erstreckt sich auch auf die bereits überhäuteten Ränder. Nach Abspülung der Wunde wird dieselbe mit Protektiv bedeckt und darüber ein Kochsalzschwamm gebunden, bis die Blutung steht, was in 5—10 Minuten geschehen ist.

Hierauf folgt der zweite Akt, die Aufpflanzung der Haut. Letztere wird gewöhnlich vom Oberarm oder Oberschenkel des Patienten entnommen. Man spannt dieselbe, indem man von der Innenseite her das betreffende Glied umgreift und die Weichteile samt Haut nach innen und hinten zieht. Die rechte Hand schneidet nun mit dem flach aufgesetzten Rasiermesser langsam sägend die oberste Lage der Haut weg, wobei sich der Hautlappen in Querfalten auf der Klinge zusammenlegt. Zum Entfalten wird derselbe mit der Knopfsonde der Länge nach auf der Klinge ausgebreitet und sofort auf die Wunde übertragen. Das Messer samt dem darauf geladenen Lappen wird da auf die Wunde gelegt, wo der Anfangsteil des ersten plaziert werden soll. Unter Festhalten dieses Teils wird das Messer vorsichtig unter dem Streifen weggezogen, wobei dieser auf die Wunde gleitet. Hier wird er mit einem Spatel

oder einem Bausch angedrückt und dann auf diese Weise fortgefahren, bis die ganze Wunde gedeckt ist. Die Streifen sollen sich gegenseitig berühren, sie dürfen sich sogar etwas decken. Die Grösse derselben beträgt selten über 2 cm Breite und 10 cm Länge. Was die Dicke des Schnittes betrifft, enthält derselbe ausser den Papillen noch eine Schicht des glatten Stroma, aus dem sich die Papillen erheben.

Als Verband verwendet Thiersch einen feuchten Salzwasserwatteverband unter Bedeckung der bepflanzten Fläche mit Protektiv. Eine zweite Lage Protektiv verhindert die Verdunstung; ein trockener Wattebausch schliesst den Verband ab. Täglicher Wechsel ist nötig, während die durch Abtragung des Lappens gesetzte Wunde unter einem Jodoformmullverband der Heilung überlassen wird. Ist die Anheilung in der Hauptsache gelungen, so kann die vollständige Benarbung unter einem oder mehreren trockenen Verbänden abgewartet werden.

Vergleicht man dieses soeben geschilderte Thiersch'sche Verfahren mit dem auf der Baseler Klinik geübten, so ergeben sich verschiedene kleine Unterschiede, auf welche schon französische Chirurgen aufmerksam gemacht haben. (Vergl. Monod[1]) und Heydenreich).[2]) Im folgenden Abschnitte sollen nun diese Abweichungen hervorgehoben und auf ihren Wert hin besprochen werden.

2. Das Verfahren auf der Baseler Klinik.

Unser Verfahren ist in folgenden Punkten von dem Thiersch'schen verschieden:

a) Strenge Durchführung der Antisepsis während der ganzen Dauer der Operation sowohl als während der Nachbehandlung.

b) Die Schnitte sind erheblich dünner, als die von Thiersch.

c) Die Lappen sind, je nach Bedarf, doppelt so breit und zwei- bis dreimal so lang, als die sonst üblichen.

d) Ergeben sich noch einige kleinere Aenderungen in der eigent-

---

1) Monod hatte Gelegenheit, das Verfahren im Frühjahr 1888 auf der Baseler Klinik kennen zu lernen. Monod Ch. Greffe épidermique à grands lambeaux Bullet. de la Société de chir. de Paris. T. XIV. 1888.

2) Heydenreich. La greffe cutanée suivant la méthode de Thiersch. 1888. Semaine méd. Nr. 23, p. 229.

lichen Technik, der Instrumentierung und in der Art der Ueberpflanzung.

Bei Besprechung dieser einzelnen Punkte wird sich Gelegenheit finden, auf die am Schluss aufgeführten Krankengeschichten zu verweisen und letztere als Belege zu verwenden.

a) Die Anwendung der Antisepsis.

Wie wir gesehen haben, verwendet Thiersch bei der Hautverpflanzung nur die physiologische Kochsalzlösung, aus Furcht, die eiweisskoagulierenden Wirkungen der starken antiseptischen Lösungen möchten die zarten Heilungsvorgänge beeinträchtigen.

In einer aseptischen Umgebung, wie sie heutzutage eine chirurgische Klinik darstellt, ist das zeitweise Weglassen eines Antisepticums wohl gestattet. Wenn wir jedoch ein Verfahren aufstellen wollen, das ausserhalb eines Operationssaales, in der Privatpraxis, die grösstmögliche Aussicht auf Erfolg haben soll, so ist man nicht berechtigt, die Antisepsis auszuschalten. Die Hauptgefahr für Anheilung der verpflanzten Hautstücke besteht nämlich in der bakteriellen Infektion, welche, wie bei jeder Wundheilung überhaupt, eine prima intentio vereiteln kann. Finden sich beim ersten Verbandwechsel die Hautstückchen durch darunter weiter kriechende Eiterung gelblich verfärbt, so kann man sicher darauf zählen, dass der grösste Teil derselben sich loslöst.

Dass die Anwendung der fäulnisswidrigen Mittel an sich die Anheilung hindern soll, dagegen zeugen direkt die aus den Krankengeschichten sich ergebenden Resultate. Trotzdem während des Schneidens der Hautlamellen das Operationsfeld mit Sublimatlösung berieselt wird, trotzdem die frische, beziehungsweise die angefrischte Wunde mit Karbolschwämmen komprimiert und die Läppchen mit ebensolchen angedrückt werden, so entstand nie ein Nachteil. Umgekehrt rächt sich eine Unterlassungssünde, wie gesagt, nur zu leicht durch Misserfolg. So sind von den 40 Fällen 2 Heilungen (Fall 13 und 22) durch bakterielle Infektion vereitelt worden, also immerhin noch 5 %. Thiersch hat bei blosser Asepsis 12,5 % Misserfolge durch Eiterung. Dieser Prozentsatz würde sich jedenfalls ausserhalb einer Klinik und bei nicht vollständiger Vertrautheit mit allen Vorsichtsmassregeln bedeutend höher stellen.

Wenn also durch Antisepsis nichts geschadet wird, sondern der Prozentsatz der Misserfolge im Gegenteil 2½mal geringer ist, als

bei Asepsis, so kann die ausgedehnte Verwendung der antiseptischen Mittel mit gutem Gewissen empfohlen werden.

Was einen zweiten Hauptfeind der Anheilung, die Syphilis, betrifft, so hat dieselbe nach der Plessing'schen Arbeit in 7 % den Erfolg beeinträchtigt. In dem einzigen hier einschlägigen Fall der Baseler Klinik erfolgte nach vorausgegangener antisyphilitischer Kur glatte Heilung.

Dass sogar ein die frisch transplantierte Wundfläche ergreifendes Erysipel die Heilung nicht hindert, beweist ein Fall von Graser[1]).

b) Die Dicke der Schnitte.

Was die Dicke der Hautlamellen betrifft, so scheinen noch verschiedene Unklarheiten obzuwalten. Die dicksten Schnitte macht entschieden Pozzi[2]); er vereinigt nämlich die Wunde, welche durch Wegnahme des Lappens entstanden ist, durch eine Katgutnaht. Dass dieses Vorgehen mit dem von Thiersch nichts mehr gemein hat, als die Anfrischung, ist in die Augen springend; es ist die gewöhnliche Ueberpflanzung eines ungestielten Lappens. Mit Recht bemerkt Monod[3]) gegenüber Pozzi, dass man beim Thiersch'schen Verfahren keinen Augenblick an eine Vereinigung der gesetzten Wunde denken könne, da ja nur eine einfache Schürfung entstehe.

Der Thiersch'sche Lappen enthält ausser Epidermis mit Malpighi'scher Schicht noch den ganzen Papillarkörper samt einer Lage des glatten Stroma. Selbst der dünnste Schnitt soll noch diese Schichten zeigen, mit Ausnahme etwa solcher Schnitte, welche von Handteller oder Fusssohle entnommen sind.

Um über die Dicke unserer Schnitte ins klare zu kommen, wurden von einer Leiche sowohl vom Oberarm als vom Oberschenkel Hautpartien entnommen, von welch letztern die dünnen Lamellen in gewohnter Weise mit dem Rasiermesser entfernt worden waren. Nach Härtung in Alkohol wurde eine Anzahl mikroskopischer Querschnitte durch die ganze Dicke der Haut sowohl als durch das Hautläppchen angelegt.

Die nebenstehende Zeichnung gibt schematisch das Resultat

---

1) Graser E. Ueber Epidermistransplantationen, besonders auf frische Wunden. Münch. med. Wochenschr. Nr. 12. 1887.

2) Pozzi, Bullet. de la soc. de chir. T. XIV. 1888.

3) Monod Ibid. 1888.

wieder. Das zur Ueberpflanzung bestimmte Läppchen a enthält regelmässig nur die Papillen und höchstens die dicht darunter liegende Schicht des Derma's, welche schon gewellt ist und aus dem die Papillen direkt entspringen; von glattem Hautgewebe findet sich nichts darin. Dünn ausgefallene Streifen enthalten sogar nur

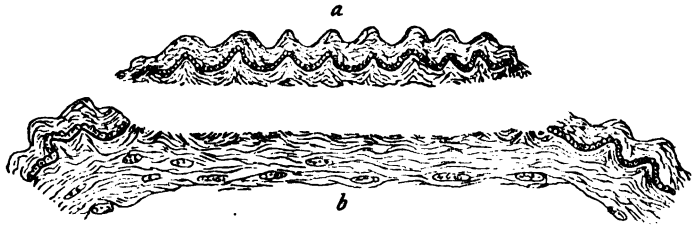

die Spitzen der Papillen, deren Basis im Mutterboden b zurückgeblieben ist.

Nach Plessing hält es nun Thiersch gar nicht für wünschenswert, Lappen aufzusetzen, welche nichts weiter als die Papillarschicht enthalten, da solche unter erschwerten Bedingungen anheilen sollen. Nach ihm kommt alles darauf an, dass das Blut in kurzer Zeit in die Gefässe der aufgesetzten Haut geleitet wird, was viel leichter geschieht, wenn das horizontalliegende Gefässnetz des Stroma zum Teil erhalten ist. Diese Inoskulation der Gefässe, welche erst durch intercellulare Gänge zwischen den Gefässen der aufgesetzten Haut und den Granulationen hergestellt wird, hat ja Thiersch[1]) durch seinen ungemein lehrreichen Injektionsversuch an einem amputierten Unterschenkel für die Reverdin'schen Transplantationen direkt bewiesen.

Der Erfolg der Thiersch'schen Transplantation scheint mir der Hauptsache nach nicht in der baldigen Verbindung der Gefässe unter sich und der Versorgung des gefässarmen Lappens mit Blut zu suchen zu sein. Es spielt hier gewiss die Ernährung durch plasmatische Cirkulation eine viel grössere Rolle; je dünner der Schnitt ist, desto leichter geht dieselbe vor sich; die Gefässneubildung kommt erst hintendrein und ist daher erst in zweiter Linie wichtig.

Die erste Vorbedingung aber für eine rasche Ernährung durch Plasma ist eine möglichst innige Verbindung der getrennten Teile.

---

1) Thiersch. Ueber die feinern anatomischen Veränderungen bei Aufheilung v. Haut auf Granulationen; Arch. f. klin. Chir. Bd. 17. Heft II. S. 318.

Dies ist nun bei dünnen Lappen in ungleich höherem Grade der Fall, als bei dicken; die ersteren schmiegen sich viel leichter auch den feinsten Unebenheiten des Wundbodens an und sind oft schon in ganz kurzer Zeit (schon nach 10 Minuten) mit demselben verklebt. Die mehr senkrecht verlaufenden Fasern des Papillarkörpers und der dicht darunter liegenden Teile saugen sich förmlich an die Oberfläche der frischen oder angefrischten Wunde an.

Dass Socin nur reine Epidermislappen aufsetzen soll, wie Heydenreich[1]) mitteilt, indem er die „lambeaux épidermiques" von Socin in Gegensatz stellt zu den „lambeaux dermoépidermiques" von Thiersch, beruht auf Missverständnis.

c) Die Grösse der Schnitte.

Plessing gibt für die grössten Schnitte eine Breite von 2 cm und eine Länge von selten mehr als 10 cm an. Andere Autoren scheinen noch kleinere Schnitte vorzuziehen, so Eversbusch[2]). Nach den Erfahrungen der Baseler Klinik halten grosse Transplantationen gerade so gut wie kleine. Man richtet sich natürlich nach dem Umfang der zu bedeckenden Fläche. Längliche Geschwüre von 15—20 cm Länge und 4—5 cm Breite können ganz gut durch ein Läppchen geschlossen werden. Je weniger Lappen zur Bedeckung nötig sind, desto geringer ist die Gefahr, dass sie sich verschieben. Auch erscheint eine durch möglichst grosse Stücke gedeckte Fläche viel gleichmässiger und viel glatter nach der Heilung, als eine aus kleinern zusammengesetzte, wenn auch das „Narbengitter" durch dachziegelförmige Ueberlagerung der einzelnen Lamellen möglichst vermieden wird.

Ein weiterer Vorteil ist die bedeutende Abkürzung der ganzen Operation, da das Schneiden und das Ausbreiten einiger grosser Lappen bedeutend weniger Zeit in Anspruch nimmt, als das zahlreicher kleiner. Durch die kürzere Dauer der Operation ist natürlich die Infektionsgefahr bedeutend herabgesetzt.

Das günstigste Feld für solche lange Transplantationen bietet

---

1) Garrè. Hauttransplantation nach Thiersch. Correspondenzblatt für Schweizer Aerzte. Nr. IV. 1888.

2) Eversbusch O. Ueber die Verwendung von Epidermistransplantationen bei den plastischen Operationen an den Lidern und an der Conjunctiva. Münch. med. Wochenschr. Nr. 1 u. 2. 1887.

die Aussenfläche des Oberschenkels, wo man mit Leichtigkeit Lappen bis zu 30 cm Länge gewinnen kann (Fall 10, 11, 17, 21).

d) Kleinere Abweichungen in der Technik.

Es gehört mit zu den Vorteilen des Thiersch'schen Verfahrens, dass die Technik desselben eine höchst einfache ist. Das ganze Instrumentarium besteht aus scharfem Löffel, Rasiermesser und einer Sonde zum Ausbreiten der Schnitte. Statt des gewöhnlichen hohlgeschliffenen Rasiermessers benützte Garrè[1]), welcher als damaliger Leiter der chirurgischen Poliklinik die Methode zuerst in Basel einführte, die breite Mikrotomklinge. Auch Eversbusch und Monod scheinen dieselbe vorzuziehen. Man kommt jedoch mit einiger Uebung mit dem gewöhnlichen Rasiermesser vollkommen aus. Die Hauptsache ist die möglichst flache Haltung des Messers und das Andrücken des Rückens trotz leichter Handhabung. Die sägende Schnittführung muss möglichst rasch und ohne abzusetzen geschehen, sonst gleitet man leicht mit dem Messer aus.

Da man die Schnitte einem cylindrischen Körperteil entnimmt,

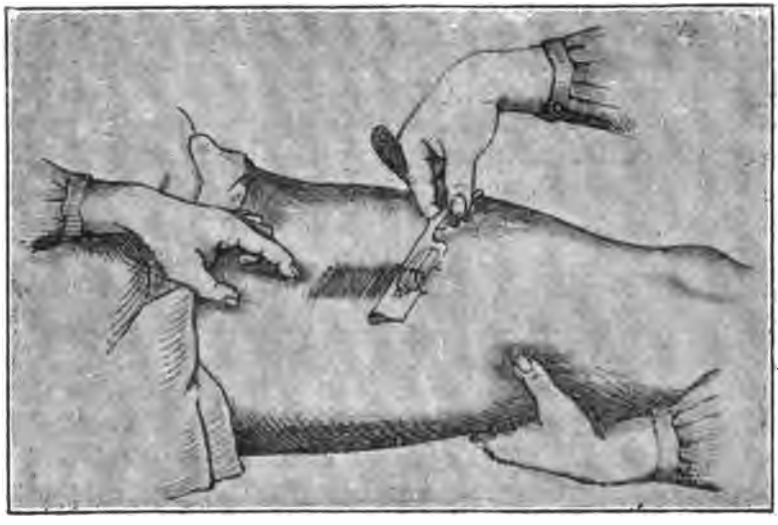

so werden sie in der Mitte wie Plessing bemerkt, bedeutend dicker sein als an den Rändern, und dies um so mehr, je breiter der Schnitt ist. Dieser Uebelstand lässt sich ziemlich vermeiden, wenn man

1) Garrè. a. a. O.

einmal die mehr flache, über der Fascia lata gelegene Gegend des Oberschenkels auswählt. Ein weiteres Mittel besteht darin, dass man sich die Haut in longitudinaler Richtung spannen lässt, wodurch das Operationsfeld ebenfalls abgeflacht wird. Dies besorgt ein Assistent, indem er einen Finger dicht oberhalb der Stelle, an welcher man mit dem Schneiden beginnt, auf die Haut aufsetzt und letztere kräftig nach oben zieht (vergl. umstehende Abbildung).

Das Uebertragen des Schnittes auf die Wunde ist höchst ein-

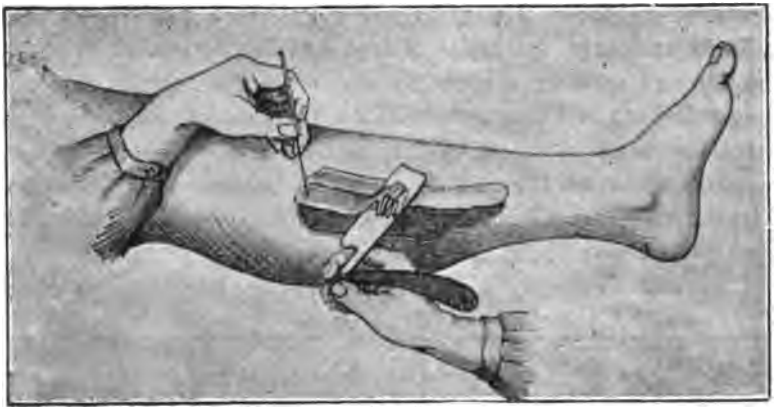

fach. Der Schnitt legt sich beim Schneiden halskrausenförmig auf dem Messer in Falten; man legt nun die Klinge samt dem darauf befindlichen Lappen in querer Richtung auf die zu bedeckende Fläche und fixiert das vorstehende Ende des Lappens mit einer Präparirnadel. Dann wird das Messer langsam nach abwärts bewegt, wobei sich der Schnitt auf der Wunde entfaltet. Kleinere Unebenheiten werden sofort mit einer zweiten Nadel, wie beim Ausbreiten eines mikroskopischen Schnittes, ausgeglichen.

Es ist dies einfacher, als die Vorschrift von Plessing, den Schnitt zuerst der Länge nach auf der Messerklinge auszubreiten, oder gar die Methode von Eversbusch, die Läppchen in Vorrat zu schneiden, sie in Kochsalzlösung schwimmen zu lassen und nachher zur Aufpflanzung daraus wieder aufzufischen.

Um kleine granulierende Streifen zwischen den angeheilten Transplantationen zu vermeiden, empfahl schon Plessing das dichte Aneinanderlegen oder das gegenseitige Ueberdecken derselben. Man thut gut, das dachziegelförmige Ueberlagern in allen Fällen durchzuführen; ganz besonders ist darauf zu achten, dass auch die Haut-

wundränder überdeckt werden, indem man hier den Läppchenrand bis auf gesunde Hautpartien auflegt. Es entsteht sonst durch leichte Retraktion der Lappen ein Granulationssaum, der längere Zeit zur Heilung in Anspruch nimmt. Auch Eversbusch und Graser machen auf diese kleinen Vorteile aufmerksam.

Während Thiersch auch beim Verbande antiseptische Mittel vermeidet und eine täglich zu wechselnde feuchte Salzwasserkompresse auf die bepflanzte Stelle legt, wird auf der Baseler Klinik ein einfacher antiseptischer Dauerverband verwendet. Zur unmittelbaren Bedeckung der Transplantation dienen mit Salicylöl (2 %) befettete schmale Streifen aus Stanniol, welche dachziegelförmig quer über die Wunde gelegt werden. Sie gestatten zwischen ihren Lücken hindurch einen freien Abfluss der gewöhnlich minimalen Mengen von Wundsekret und kleben bei der Verbandabnahme gar nicht. Auf die Stanniolschicht kommt eine Lage Sublimatwatte, welche vorerst in kleinen Stückchen aufgetragen wird, um alle Unebenheiten der Wunde auszufüllen. Ein grösserer Bausch Holzwolle, fixiert durch eine gestärkte Gazebinde, beschliesst den Verband. Der Verbandwechsel findet gewöhnlich am 4. bis 5. Tage statt; in der Regel ist die Heilung dann vollendet. Kleine Ueberpflanzungen im Gesicht bedürfen überhaupt keines eigentlichen Verbandes, wenn man die Kranken unter Aufsicht halten kann; es genügt einfach eine dicke Schicht einer antiseptischen Salbe (z. B. Borvaseline). Die Schürfwunden, welche durch Entnahme des Hautläppchens entstanden sind, heilen unter einem trockenen Pulververband (Jodoform, Zinkoxyd), ohne irgend welche Narben zu hinterlassen; beiläufig bemerkt ein weiterer grosser Vorteil des Verfahrens.

Dass zur Ruhigstellung der frisch operierten Teile, besonders der Gliedmassen, durch Schienung, Lagerung, Suspension etc. alles geschehen muss, versteht sich von selbst.

3. Beobachtungen.

Seit Einführung der Thiersch'schen Methode im Frühjahr 1887 sind auf der Baseler Klinik 40 Fälle danach behandelt worden.

In 28 Fällen (= 70 %) wurde bei granulierender Wunde auf die durch Abschabung angefrischte Fläche transplantiert; in 12 Fällen (= 30 %) geschah die Ueberpflanzung auf die frische Wunde.

Diese Einteilung ist übrigens eine rein äusserliche: der Heilungsvorgang bei der von Fleischwärzchen entblössten Wunde ist vollständig der gleiche, wie bei der frischen.

Die folgende Tabelle gibt noch die speziellere Einteilung der Fälle:

I. Granulierende Wunden, 28 Fälle.

Infolge von:

a. Verbrennungen und Erfrierungen	4	Fälle
b. Verletzungen mit Substanzverlust	15	„
c. Ulcera cruris	6	„
d. Operation	3	„

II. Frische Wunden, 12 Fälle.

a. Nach Exstirpation von Geschwüren und Geschwülsten	8	„
b. Nach plastischen Operationen	4	„

I. Granulierende Wunden, 28 Fälle.

a) Verbrennungen und Erfrierungen.

1. Hofstetter Marie, 1 J. alt, Baselland, wurde 4 Wochen vor Spitaleintritt rittlings auf ein eisernes Ofenrohr gesetzt. Ausgedehnte Verbrennung dritten Grades beider Nates und der oberen Hälfte des rechten Oberschenkels. Eintritt 28. III. 88. Handtellergrosser granulierender Hautdefekt der rechten Hinterbacke bis zur Mitte des Oberschenkels; links etwas kleinerer. 5. IV. Transplantation. Die Haut wird vom rechten Oberschenkel eines 22jähr. Mannes genommen (s. Krankeng. Nr. 10). Kollodialverband. Suspension beider untern Extremitäten mit Croosby'scher Heftpflasterschlinge an einen an der Bettstatt befestigten Galgen. Trotz Unruhe der kleinen Patientin und beständiger Urinbeschmutzung des Verbandes heilt der grösste Teil p. p. an, so dass am 25. IV. nur noch eine markstückgrosse Stelle linkerseits durch eine zweite Transplantation (vom Kinde selbst) geschlossen werden muss. Austritt am 5. V. mit glatter Narbe. Keine Kontraktur.

2. Meyer Margaretha, 24 J. alt, Magd, Aargau. Verbrennung durch Explosion einer Petroleumlampe. Eintritt am 8. VIII. 87, zwei Tage nach der Verletzung. Ausgedehnte Verbrennungen aller drei Grade beider Vorderarme, der Oberschenkel und des Rückens. Salicylölverbände. Nach 4 Wochen besteht am linken Vorderarm auf der Innenfläche noch eine 16 cm lange und 5—6 cm breite granulierende Wunde vom Ellbogen bis zum Handgelenk. Uebrige Wunden geheilt. 8. IX. Transplantation von 4 Streifen, dem linken Oberschenkel entnommen. Nach 4 Tagen Heilung p. p. Untersuchung ein Monat nachher ergibt eine weiche schmiegsame Narbe; keine Spur von Kontraktur; Dorsalflexion der Haut normal.

3. Wunderlin Margaretha, 38 J. alt, Waschfrau, Baden. Verbrennung durch Fall in einen Zuber voll siedender Lauge. Eintritt am 15. VI. 87, sofort nach der Verletzung. Ausgedehnte Verbrennung aller drei Grade der Extremitäten, der Brust und des Halses. Verbände teils mit Salicylöl, teils mit Zinkoxyd. Hochfebrile Temperaturen, interkurrente

Nephritis. Am 28. VII. besteht noch am rechten Oberarm ein vom Ansatz des M. Deltoideus bis über das Ellbogengelenke reichender zirkulärer granulierender Defekt. Transplantation in zwei Sitzungen am 28. VII. und 15. VIII., zuerst auf der Aussenseite, dann auf der Innenseite. Rasche Heilung mit leichter Kontraktur im Ellbogengelenk. Pat. stellt sich 2 Monate nach Spitalaustritt wieder vor und klagt über ein seit 4 Wochen aufgetretenes unerträgliches Jucken im ganzen Gebiet der transplantierten Stelle, welches ihr den Schlaf raube. Aeusserlich nichts Abnormes, Narbe weich, Kontraktur bedeutend gebessert. Eine sofort eingeleitete energische Massage des rechten Oberarms bessert den Zustand schon nach der ersten Sitzung und bringt diesen Narbenpruritus nach der dritten zu dauerndem Verschwinden.

4. Vogel Jakob, 52 J. alt, Landarbeiter, Bern. Erfrierung der Zehen durch Arbeiten im Walde bei heftiger Kälte. Eintritt am 11. II. 88, 12 Tage nachher Gangrän sämtlicher Zehen und des vorderen Drittels des linken Fusses. 26. III. Abtragung der nekrotischen Zehen rechterseits, links quere Amputation des Vorderfusses in der Mitte der Metatarsalknochen. Keine Naht. Jodoformgazeverband. Am 25. IV. Schluss der 7 cm langen und 3 cm breiten terminalen Wunde durch eine Transplantation. Heilung p. p. Pat. steht 4 Tage nachher auf.

b) Verletzungen mit Substanzverlust (15 Fälle von 5—50 J.).

5. Schneider Adolf, 5 J. alt, Basel, wurde vom Getriebe einer Dreschmaschine erfasst und zwischen Boden und Triebstange gequetscht. Eintritt am 21. Sept. 1886. Subkutaner Bruch des rechten Oberschenkels, offener Bruch des rechten Unterschenkels mit ausgedehnter Weichteilzerreissung, offene Luxation des rechten Fussgelenkes. In der Folge traumatisches Gangrän der Haut der Aussenseite des rechten Unterschenkels. Am 29. I. 87 nach Konsolidation der Brüche und Demarkation des Gangräns Schluss der 12 cm langen und 5 cm breiten Wunde durch 5 Transplantationen. Heilung p. p.

6. Hofer Jakob, 6½ J. alt, Württemberg. Ueberfahrung durch einen Wagen. Eintritt am 31. III. 87. Quetschrisswunde an der Vorderfläche des linken Unterschenkels mit Knochenhautverletzung. Gangrän der Hautränder. Feuchter Sublimatverband. Nach vollständiger Demarkation am 12. V. Transplantation (8 Stücke vom rechten Oberschenkel) auf die 12 cm lange und 6 cm breite Wunde. Heilung p. p. in 6 Tagen.

7. Bader Joseph, 15 J. alt, Mechaniker, Baselland, wurde von einem umfallenden schweren Gegenstand gegen eine Eisenspitze gedrückt. Poliklin. 12. VI. Lappenwunde an der Aussenseite des rechten Vorderarms. Naht. Gangrän des Lappens. 6. VII. Schluss der granulierenden 8 cm langen und 4 cm breiten Wunde durch 5 Transplantationen vom linken Oberarm. Heilung p. p. in 4 Tagen.

8. Häflinger Anton, 14 J. alt, Solothurn. Vor 5 Wochen Maschinenverletzung des linken Armes mit Zerreissung der Weichteile. Stellt sich 4. VIII. 87 poliklinisch vor. An der Aussenseite des linken Ellbogengelenks eine 20 cm lange und bis 10 cm breite granulierende Fläche. Vorderarm in rechtwinkliger Beugestellung fixiert. In Narkose Streckung des Arms, wobei die Beugemuskeln teilweise einreissen und durch Abschabung der Granulationen freigelegt werden. Transplantation durch Dr. Garrè von beiden Ober- und Unterschenkeln. Heilung p. p. mit verschieblicher Narbe. Keine Kontraktur.

9. Girod Margaretha, 16 J. alt, Fabrikarbeiterin, Elsass, kam mit der rechten Hand unter die Walze einer Seidenputzmaschine. Eintritt am 26. V. 87. Rissquetschwunde des rechten Handtellers, der Palmarfläche des zweiten und dritten Fingers, offener Bruch des zweiten Fingergliedes am Zeigefinger. Gangrän des Hautlappens. Am 28. VI. Schluss der 14 cm langen und 3—5 cm breiten Wunde des Handtellers und der Finger durch 5 Transplantationen (vom rechten Oberarm). Heilung p. p. in 4 Tagen. Leichte Kontraktur der Finger. Handgelenk vollständig beweglich.

10. Brumann Joseph, 22 J. alt, Eisenbahnangestellter. Ueberfahrung des linken Armes durch einen Eisenbahnwagen. Eintritt am 11. II. 88. Offener Splitterbruch des unteren Endes des linken Humerus, weitgehende Verletzung der Weichteile, Eröffnung des Gelenkes. Konservative Behandlung. In der Folge wird die Haut an der Aussenseite des Ellbogens in weiter Ausdehnung nekrotisch; aus dem Gelenk stossen sich mehrere Sequester von der zertrümmerten Oberarmepiphyse ab. Am 5. IV. ist die ganze Wundfläche mit guten Granulationen bedeckt. Deckung der 19 cm langen und 6,5 cm breiten Wunde durch 4 Transplantationen vom linken Oberschenkel. Trockene Heilung nach 4 Tagen. Durch Massage und elektrische Behandlung wird ein mässig bewegliches Gelenk erreicht. Keine Kontraktur.

11. Kessler Hugo, 24 J. alt, Gärtner, Freiburg, kam mit dem rechten Fuss zwischen die Zahnräder einer Dreschmaschine. Eintritt am 28. VII. 88. Ausgedehnte Weichteilzerreissung an der Aussenseite des rechten Fussgelenks und über der Achillessehne. Talocruralgelenk weit eröffnet. Nach vollständiger Reinigung der Wunde nimmt die granulierende Fläche die ganze Hinter- und Aussenfläche der Fussgelenkgegend ein. Am 6. VIII. Transplantation von drei 18—24 cm langen Stücken vom rechten Oberschenkel und zwei kleinern vom linken Oberschenkel. Die Ueberpflanzung geschieht zum Teil auf die 14 cm lang entblösste Achillessehne. Nach 4 Tagen vollständig trockene Anheilung. Pat. wird mit etwas versteiftem Fussgelenk, aber ohne Spur von Narbenkontraktur entlassen.

12. Flösser Friedrich, 24 J. alt, Fuhrknecht, Baden. Rissquetschwunde an der Aussenseite des linken Unterschenkels, durch Ueberfahrung entstanden. Eintritt am 7. III. 87 mit schon granulierender Wunde.

Schwammbehandlung nach Hamilton ohne Erfolg. Am 29. III. Schluss der 5 cm langen und 3½ cm breiten Wunde durch Ueberpflanzung vom linken Oberarm. Rasche Heilung.

13. Strub Emil, 25 J. alt, Knecht, Baselland, verunglückte beim Nachschieben von Futter in eine Futterschneidmaschine, wobei die rechte Hand von den Walzen der Maschine erfasst und der Vorderarm abgetrennt wurde. Eintritt am 3. III. 88. Hand und unteres Drittel des rechten Vorderarms fehlen, die Knochenstümpfe der Ulna und des Radius stehen aus der zerfetzten Wunde hervor. An der Aussenseite des Ellbogengelenks eine 5markstückgrosse Quetschwunde, in das Gelenk perforierend, das Radiusköpfchen gesplittert; der Oberarm zeigt querverlaufende, von der Walze herrührende Quetschwunden mit Zertrümmerung der Muskulatur. Trotz der ausgedehnten Verletzung wird von einer Oberarmamputation abgesehen und das Ellbogengelenk zu erhalten gesucht. Abtragung der vorstehenden Knochen des Vorderarms, weite Spaltung des Gelenks und der unterminierten Haut, Entfernung der ganz gelösten Splitter. Die gequetschte Haut stösst sich unter feuchtem Sublimatverband rasch ab. Am 30. I. Transplantation der vom oberen Drittel des Oberarms bis 3 cm unterhalb des Ellbogengelenks reichenden 16 cm langen Granulationswunde. Am 2. II. Temp. morgens 40,1. Verbandwechsel. Die Hälfte der Transplantationen sind abgefallen, die übrigen eiterig infiltriert. Feuchter Sublimatverband. Rascher Temperaturabfall. Die noch stehengebliebenen Hautstücke heilen an. Am 14. II. Der Rest der Wunde wird nach Entfernung der Granulationen mittels 14 von der Rückenhaut eines chloroformierten, zwei Tage alten Spanferkels entnommenen Transplantationen geschlossen. Die anfangs gut angeheilten T. lösen sich durch Eiterung bis auf eine, 3 cm lange und 2 cm breite ab; letztere ist auch noch nach Monaten in der per granulat. rasch geheilten Wunde sichtbar. Austritt mit gutem und etwas beweglichem Vorderarmstumpf.

14. Zuber Wilhelm, 26 J. alt, Knecht, Solothurn, wurde von einem mit Eis beladenen Wagen überfahren. Eintritt am 2. I. 88. Offener Splitterbruch des rechten Schienbeins im unteren Drittel und subkutaner Bruch des Wadenbeins in der Mitte. Starke Quetschung der Weichteile. Weite Freilegung der Bruchstelle. Reposition der teilweise gelösten, Entfernung der ganz gelösten Splitter. Sublimatantisepsis. Am 8. III. besteht nach Konsolidation der Brüche noch auf der Aussenseite des Unterschenkels eine 6 cm lange und 3 cm breite granulierende Wunde. Schluss derselben durch eine Transplantation. Heilung p. p. in 4 Tagen.

15. Nebiker Eduard, 29 J. alt, Maurer, Baselland. Sturz von einem rasch fahrenden Wagen auf den Kopf. Eintritt am Tag nachher, am 3. IX. Inficierte Rissquetschwunde mit Substanzverlust und Periostdefekt oberhalb der linken Augenbraue. Feuchter Sublimatverband. Am 27. IX. Schluss der 4 cm langen und 3 cm breiten Wunde durch eine Trans-

plantation vom rechten Oberschenkel. Pat. tritt 4 Tage nachher geheilt aus.

16. Pilloud Simon, 30 J. alt, Landarbeiter, Freiburg, fiel beim Anziehen der Spannvorrichtung eines schweren Lastwagens unter denselben. Eintritt sofort am 20. Juni 1887. Offener Splitterbruch des linken Schienbeins mit Eröffnung des Kniegelenks, subkutaner Bruch des Schienbeins, Erweiterung der Bruchstelle, Wegnahme der ganz losen Splitter, Ausspülung des Gelenks. Tamponade der enormen Wundhöhle. Unter afebrilem Verlauf stossen sich teils spontan mehrere Sequester ab, teils werden solche in Narkose entfernt 16. XII. 87. Am 19. VII. 88 tritt Pat. wieder ein mit einer noch immer bestehenden tiefen Knochenrinne an der Vorderseite der Tibia, dicht unter dem Kniegelenk. Der Grund der Rinne ist von einem 6,5 cm langen und 3 cm breiten Geschwür eingenommen. Fraktur gut konsolidiert. 20. VII. wird das Geschwür zur Transplantation ausgekratzt, wobei nach Entfernung der Granulationen in ganzer Ausdehnung der Knochenmulde der Knochen blank geschabt wird. Die Substanz des letztern ist weich, er besteht grösstenteils aus verknöcherten Callusmassen und blutet mehr als gesunder Knochen. Sofortige Deckung durch 4 vom linken Oberschenkel entnommene Läppchen, welche vermöge ihrer geringen Dicke sich gut den buchtigen Wandungen anlegen. Nach 5 Tagen trockene Heilung.

17. Litzler Theodor, 37 J. alt, Maurermeister, Frankreich, verunglückte beim Transport eines schweren eisernen Kessels, wobei das Gerüst brach und ein Holzsplitter in das linke Bein des Patienten eindrang. Durch herabfallende Holzklötze wurde auch der rechte Fuss verletzt. Eintritt 5 Stunden nach der Verletzung am 24. VIII. 88. R Subkutaner Bruch des Metarsus II. L. findet sich vom Kopf des Schienbeins auf der Vorderseite des Unterschenkels bis zum inneren Knöchel reichend eine 34 cm lange Risswunde der Haut und Fascie. Von dieser Wunde aus ist die Haut in weiter Ausdehnung nach innen und hinten abgeschält und zwar im unteren Drittel des Unterschenkels zirkulär. Die Muskulatur der Wade ist an mehreren Stellen zerfetzt. Unter anfangs hochfebrilen Temperaturen entwickelt sich auf der Innenseite der Wade eine ausgedehnte Gangräne der Haut; tiefe Abscesse in den Weichteilen des Unterschenkels machen mehrfache Incisionen und Drainage notwendig. An der Aussenseite legt sich die Haut glücklicherweise an. Nach 7 Wochen ist die eine Demarkation vollständig, die Granulationen sind straff, aus zwei Fisteln entleert sich wenig seröser Eiter. 15. IX. Transplantation; die zu bedeckende Fläche ist 30 cm lang, 12 cm breit; von ihrer Mitte aus erstreckt sich auf die Hinterseite eine 11 cm breite und 12 cm hohe Wunde. Der Quadratinhalt beträgt annähernd 342 Quadratcent. Deckung durch drei bis 30 cm lange und vier kleinere Streifen von beiden Oberschenkeln. Ausstopfen der Fisteln mit Jodoformgaze. Dorsale Suspensionsschiene. Primäre Heilung bis auf eine ganz kleine

Stelle in der Nähe der einen Fistel. Der anfänglich durch Sekret abgehobene Teil der Transplantation legt sich jedoch bald wieder an. Status vom 21. X.: Vollständig weiche Narbe; die einzelnen Transplantationen sind nicht zu erkennen; keine Spur von Kontraktur.

18. Glogg Eduard, 44 J. alt, Zugführer, Zürich. Fall eines schweren Fasses auf die rechte Hand. Eintritt am 28. VII. 87. Abquetschung des vierten und fünften Fingers der rechten Hand, offener Bruch des vierten und fünften Metakarpus, Lappenwunde auf dem Handrücken. Resektion der gesplitterten Mittelhandknochen, teilweiser Schluss der Wunde. Gangräne des Lappens. Am 15. VIII. Schluss der die äussere Hälfte des Handrückens einnehmenden Wunde durch 3 cm lange Transplantation vom rechten Oberarm. Primäre Heilung in 4 Tagen.

19. Burkhard Theresia, 50 J. alt, Fabrikarbeiterin, Bayern. Fall eines eisernen Deckels auf den rechten Fuss. Eintritt 27. IX. 87. An der Aussenseite des rechten Tarsalgelenkes eine dreieckige, handtellergrosse Lappenwunde der Haut. In der Folge Gangrän des Lappens. 3. XI. Transplantation eines Lappens vom rechten Oberschenkel. 9. XI. tritt Pat. geheilt aus.

c) Beingeschwüre. (6 Fälle.)

20. Schenkel Arnold, 18 J. alt, Fabrikarbeiter, Basel. Angeblich infolge eines Trauma's entstandenes, seit 10 Monaten bestehendes Geschwür an der Innenseite des rechten Unterschenkels. Eintritt 7. VIII. 5 cm langes, 3 cm breites schmierig belegtes Geschwür an obiger Stelle. Hochlagerung des Beines; feuchter Sublimatverband. 9. VIII. Geschwür gereinigt. Transplantation eines Lappens vom rechten Oberschenkel. 11. VIII. trockene Heilung.

21. Hirzeler Elise, 41 J. alt, Hausfrau, Bern. Seit 5 Jahren Varizen, seit 2 Monaten Geschwür am rechten Unterschenkel. Seit einigen Tagen Rötung des Beins, hohes Fieber. Eintritt am 21. X. 87. Schwere phlegmonöse Entzündung am rechten Unterschenkel und oberhalb des Kniegelenks, ausgehend von dem inficierten Geschwür. Mehrfache Abscesse am Unterschenkel und am rechten Vorderarm. Incision, feuchte antiseptische Verbände, prolongierte Bäder bewirken eine rasche Abnahme der septischen Erscheinungen, doch wird ca. $^1/_3$ der Unterschenkelhaut und ein handtellergrosser Teil der Haut oberhalb des Kniegelenks nekrotisch. Nach Anlegung der Wundränder und Abstossung aller nekrotischen Teile Schluss der 20 cm langen und 16 cm breiten Wundfläche und des Defekts am Knie durch Transplantation von ca. 15 cm langen und 4—6 cm breiten Streifen von beiden Oberschenkeln. Heilung p. p. 11 Tage nachher ist Pat. ausser Bett.

22. Mast Karl, 46 J. alt, Gärtner, Baden. Pat., seit Jahren mit variköse m Unterschenkelgeschwür, wird nach Ablauf eines Erysipels am

rechten Unterschenkel von der medizinischen Abteilung auf die chirurgische transferiert. Eintritt am 10. I. 88. Die Haut auf der Vorderseite des rechten Unterschenkels ist an mehreren Stellen gangränös, weithin unterminiert. In der Kniekehle und an der Rückseite des Oberschenkels ein grosser Abscess. Spaltung der Hautbrücken, mehrfache Drainage, Eröffnung des Abscesses, feuchte antiseptische Verbände. Bis zum 30. I. hat sich an der Vorderfläche des Unterschenkels ein 12 cm langes und 8 cm breites Geschwür gebildet, von dessen obern Rand aus eine Fistel in die Kniekehle führt. Temperatur zeitweise noch febril. Schluss des Geschwürs durch fünf vom rechten Oberschenkel entnommene Lappen. 2. II. ist der grösste Teil der Lappen abgefallen, die noch haftenden eitrig infiltriert. Feuchter Sublimatverband. Am 15. II. sind nur noch einzelne inselförmige Reste vorhanden, die Wunde ist im übrigen verkleinert und gut granulierend. Am 29. III. wird die Wunde nochmals von Granulationen gereinigt. Transplantation vom Skrotum eines frisch durch Schuss getödteten Stieres. Der betreffende Teil wird sofort amputiert und in einem Sublimatlappen ins Spital verbracht. Das Schneiden gelingt sehr leicht. Nach 4 Tagen scheinen sämtliche T. fest angeheilt, lassen sich absolut nicht verschieben und abheben, doch behalten sie ein blasses Aussehen. Allmählich verkleinern sich dieselben, ohne dass sich Teile abstossen. Zwischen den überpflanzten Läppchen und vom Wundrande her schiessen Granulationen auf. Bis zum 29. VI. sind die Tiertransplantationen vollständig verschwunden, die Wunde hat sich im übrigen auffallend rasch verkleinert und heilt in einigen Tagen per gran.

23. Schmid Ludwig, 51 J. alt, Knecht, Aargau. Variköses Geschwür an der vorderen inneren Fläche des rechten Unterschenkels. Eintritt am 4. VIII. 87. 7 cm langes und 5 cm breites Geschwür an bezeichneter Stelle. Schwammbehandlung ohne Erfolg. 10. X. Transplantation eines Streifens vom rechten Oberschenkel. 18. X. Pat. steht geheilt auf.

24. Garnier Johann, 59 J. alt, Holzarbeiter, Baden. Pat. war wegen eines von einer kleinen Verletzung ausgegangenen Erysipels des linken Unterschenkels im Absonderungshause, wird am 29. XI. wegen Gangrän der Haut auf die chirurgische Abteilung transferiert. An der Aussenseite des Unterschenkels ein 12 cm langes und 6 cm breites Geschwür, zugleich fehlt in handtellergrosser Ausdehnung die ganze Haut der Fersenkappe und über der Achillessehne. Der hintere Fortsatz des Calcaneus ist freigelegt. Am 16. I. 88. Transplantation vom rechten Oberschenkel, vier Streifen. 20. I. Primäre Heilung.

25. Audin August, 62 J. alt, Spengler, Frankreich. Aus einem Furunkel entstandenes Geschwür am linken Unterschenkel. Eintritt 10. II. 88. 6 cm langes und 3 cm breites Geschwür an der Vorderfläche des linken Unterschenkels. 27. II. Transplantation. 1. III. geheilt.

d) Nach Operationen.

26. Häring Walter, 3½ J. alt, Basselland. Syndactylia congenita des vierten und dritten Fingers linkerseits. 23. VI. 87 poliklin. Operation durch Dr. Garrè, nach Diday. Dorsalappen vom dritten Finger wird zur Bedeckung des vierten, Volarlappen vom vierten zur Bedeckung des dritten genommen, unter Einnähung eines winkligen Läppchens in die Wunde an der Basis der beiden Finger. 5. VII. Nekrose des Winkellappens wegen Spannung. 14. VII. Schluss der granulierenden Wunde durch eine Transplantation vom linken Oberarm. 27. VII. geheilt.

27. Bucher Philipp, 11 J. alt, Schüler, Luzern. Rechtseitige Kniegelenkstuberkulose mit paraartikulärem Abscess. Ausgedehnte Resektion am 20. VII. 87. Ausstopfen der Resektionshöhle mit Jodoformgaze. Heilung per gran. Am 1. III. 88. besteht auf der Vorderseite des Knies noch eine 5Frankenstück grosse Wunde. Schluss derselben durch eine Transplantation. Heilung p. p. in 4 Tagen.

28. Daiker Fridolin, 55 J. alt, Schneider, Baden. Seit einem halben Jahr flaches Cancroid an der rechten Halsseite. Am 28. VIII. 88 Exstirpation des zwei Frankenstück grossen Geschwürs. Naht (Poliklinisch) 5. IX. Wunde auseinandergegangen. 10. IX. Transplantation vom rechten Oberarm. 15. IX. geheilt.

II. Transplantationen auf frische Wunden (12 Fälle).

a) Nach Exstirpation von Geschwüren und Geschwülsten (8 Fälle).

29. Schlatter Lina, 19 J. alt, Fabrikarbeiterin, Baselland. Ein Jahr nach der Geburt entstandener Naevus pigmentosus der Nase. Eintritt 17. V. 87. Zweifrankenstück grosse, flach erhabene, rundliche Geschwulst auf der rechten Hälfte des Nasenrückens, von schwarzbrauner Farbe. 20. V. flache Abtragung der Geschwulst; sofortiger Schluss der Wunde durch Transplantation eines Lappens vom rechten Oberarm. 23. V. Nach 6 Wochen kaum sichtbare Narbe.

30. Degen Hermine, 35 J. alt, Hausfrau, Baden. Pat. wurde 1880 wegen eines Epitheliomas des linken Nasenflügels im Kantonsspital in Münsterlingen durch Dr. Kappeler operiert. Plastischer Ersatz mit Stirnlappen. Schöne Heilung. Seit 4 Jahren Erkrankung des rechten Nasenflügels. Eintritt am 27. VIII. 88. Nicht ulcerierte flache 2Frankstück grosse Geschwulst mit warziger Oberfläche am rechten Nasenflügel. 28. VIII. Abtragung mit Freilegung des Knorpels. Transplantation vom rechten Oberarm. Heilung.

31. Fest Joseph, 42 J. alt, Schuhmacher, Elsass. Seit 5 Jahren aus einer Warze sich entwickelndes Geschwür der rechten Stirnhälfte. Eintritt 20. X. 88. An der rechten Stirnhälfte ein 6,5 cm hohes und 5 cm breites rundliches Geschwür mit harten, kallösen Rändern, welches bis hart zum oberen Ansatz des Lides reicht. 24. X. Excision des Geschwürs, Ab-

schabung einer verdächtigen Stelle der Knochenoberfläche. Stillung der ziemlich reichlichen Blutung durch Kompression. Zwei Tage nachher Schluss der frisch aussehenden Wunde durch vier vom rechten Oberschenkel entnommene Läppchen. 2. XI. Sämtliche Transplantationen haften. 8. XI. hat sich die auf den Knochen aufgesetzte Haut in 1Frankenstück grosser Ausdehnung abgestossen. Wunde im übrigen trocken vernarbt.

32. Stürchler Josephine, 46 J. alt, Hausfrau, Elsass. Pat. war vom 4. Okt. bis 11. Nov. 1887 auf der Abteilung wegen beiderseitiger Bursitis infrapatellaris. Am 5. Exstirpation der beiden Schleimbeutel, welche in den stark verdickten Wandungen käsige Einlagerungen zeigen. Drainage, Naht, Sublimatverband. Reaktionslose Heilung. Wiedereintritt am 27. VII. 88. Seit 4 Monaten sind am linken Unterschenkel die früheren Drainnarben aufgebrochen; von hier aus entwickeln sich zu beiden Seiten der Kniescheibe flache Geschwüre, welche beim Eintritt je 5Frankenstückgrösse erreicht haben. Die mittlere Narbe bleibt geschlossen. Am 28. VIII. Excision der flachen Geschwüre, Exstirpation eines kleinen verkästen Nebenschleimbeutels. An der Innenseite entsteht ein 7,5 cm breiter und 5,5 cm langer Defekt; an der Aussenseite ein etwas kleinerer. Sofortige Transplantation vom linken Oberschenkel; Heilung p. p.

33. Strauss Viktoria, 54 J. alt, Hausfrau, Solothurn. Seit 3 Jahren nässendes Geschwür auf dem Nasenrücken. 4. X. 88 Exstirpation des 20 centimesstückgrossen Cancroids (poliklinisch). Sofortige Transplantation vom linken Oberarm. 8. X. geheilt.

34. H. Sophie, 58 J. alt, Diakonissin, Bayern, verletzte sich 1878 bei der Sektion einer tuberkulösen Leiche am linken Zeigefinger. Bald nachher tuberkulöses Geschwür am Nagelbett und tiefgreifendes Ekzem am linken Mittelfinger. 1882 entwickelten sich über dem Handgelenk zwei lupusähnliche Geschwüre, welche seither fortbestanden und jeder Behandlung getrotzt haben, während die Affektion an den Fingern nach mehrfachen Auskratzungen heilte. Am 15. VIII. 88 Excision der 5Frankenstück grossen Geschwüre auf dem Rücken des Handgelenks, sofortiger Schluss der Wunden durch Transplantationen vom Oberschenkel. Primäre, dauernde Heilung.

35. Schmidlin Anna, 60 J. alt, Hausfrau, Bern. Seit 20 Jahren Warze auf der Stirn, aus der sich ein flaches Geschwür entwickelt. 4. VI. 88 Exstirpation des 5Frankenstück grossen Cancroids (Poliklinisch). Sofortige Transplantation. 9. VI. trockene Heilung.

36. Wenger Theresia, 66 J. alt, Hausfrau, Baselland. Vor 5 Jahren Exstirpation der linken carcinomatösen Brustdrüse mit Ausräumung der Achselhöhle. Erst vor 2 Monaten Auftreten eines Knötchens in der alten Narbe. Eintritt 8. X. 88. Im vorderen Ende der Narbe ein mit der Haut und dem unterliegenden Brustmuskel verwachsener, taubeneigrosser Knoten. Achselhöhle frei. 9. X. Exstirpation der Geschwulst mit Anschneidung der Narbe und Entfernung der verwachsenen Haut. Die

oberflächliche Schicht des Pektoralmuskels muss mitgenommen werden. Es entsteht ein 12 cm langer und 7 cm hoher Defekt, der durch Naht nicht geschlossen werden kann. Die Hautränder werden durch einige Nähte mit dem Grund der Wunde vereinigt, um letztere abzuflachen. Sofortiger Schluss der Wunde durch 5 auf den Muskel gelegte Transplantationen vom linken Oberschenkel. Leichte Eiterung eines Stichkanals, durch welche die zunächst liegende Transplantation abgehoben wird; sonst glatte Heilung.

b) Nach plastischen Operationen (4 Fälle).

37. Von Arx Emil, 4 J. alt, Solothurn, erlitt vor 9 Monaten eine schwere Verbrennung des Gesichts, indem seine Kleider Feuer fingen. Eintritt am 11. VI. 87. An beiden Wangen zwei symmetrische, von den Ohren gegen die Mundwinkel zu verlaufende, breite Narben. Die Unterlippe ist durch eine breite Narbe am Kinn nach Aussen gestülpt; beständiges Abfliessen von Speichel aus dem halbgeöffneten Mund. Am 2. VII. und 23. VII. Excision der seitlichen Narben. Naht. Heilung p. p. Am 10. VIII. Lösung der nach unten gezogenen Unterlippe durch wagrechten Schnitt am Lippenrot von einem Mundwinkel zum andern. Es entsteht eine 3 cm hohe Wunde, welche frisch mit Transplantationen gedeckt wird. Rasche Einheilung. Beim Austritt am 23. VIII. ist die Unterlippe nicht mehr evertiert, Schluss des Mundes vollständig möglich.

38. Wyss Hans, 5 J. alt, Bern. Angeborene Syndactylie des zweiten, dritten und vierten Fingers beider Hände und der entsprechenden Zehen beider Füsse. Vater zeigt eine Syndactylie des dritten und vierten Fingers l., zwei Brüder wurden wegen der gleichen Abnormität im Alter von 4 Wochen und einem Jahr operiert; der eine starb 1 Jahr nachher an Phthisis, der andere 14 Tage post. op. an Tetanus. Eine Schwester zeigt unbedeutende Verwachsungen mehrerer Finger und Zehen. Eintritt am 17. I. 88. Es wird zuerst am 24. I. die Lösung des Zeigefingers vom Mittelfinger an beiden Händen in einer Sitzung vorgenommen. Die Verwachsung geht bis zur Basis der Nagelphalanx. Man beginnt mit Bildung eines dorsalen Läppchens an der Basis der Grundphalangen des zweiten und dritten Fingers mit Spitze nach vorn zur Bildung der neuen Schwimmhaut. Von der Dorsalfläche und von der Palmarfläche des Mittelfingers werden nun durch Abtrennung der vereinigenden Brücke zwei Lappen gewonnen, deren Wundränder zur Bedeckung des Zeigefingers durch Seidennaht unter sich vereinigt werden, nachdem das zuerst umschnittene dorsale Läppchen mit seiner Spitze in den Basalteil der Wunde zwischen beiden Fingern eingenäht worden war. Die Wunde an der Radialseite des Mittelfingers wird sofort durch eine Transplantation geschlossen. Verband mit Unna's Zinksalbenmull, Sublimatwatte, Spreizschiene. Primäre Heilung an beiden Händen. Austritt am 20. II.

Wiedereintritt am 9. VII. Ausgezeichnetes Resultat der ersten Operation. Die anfangs etwas versteiften Zeigefinger sind jetzt ganz beweglich. Am 13. VII. wird die vollständig gleiche Operation zur Lösung des dritten vom vierten Finger vorgenommen. Die Verwachsung ist hier beidseitig eine vollständige bis zu den Fingerspitzen. Die Bedeckung des Mittelfingers liefert die Radialseite des Ringfingers. Sofortige Transplantation auf die Wunde des vierten Fingers. Rechts Heilung p. p. Links geht ein Teil der Transplantation verloren, so dass am 1. VIII. an einer kleinen Stelle nachträglich auf die Schabfläche transplantiert werden muss. Austritt am 7. VIII. vollständig geheilt.

39. Garni Ehrhard, 22 J. alt, Landarbeiter, Baden. Seit 5 Jahren Ausfluss aus beiden Nasengängen, Abstossung kleiner Knorpelteilchen, allmähliches Einsinken der Nase. Keine nachweisbare syphilitische Infektion. Auf Jodkali von Januar 1888 an rasches Verschwinden des Ausflusses. Eintritt am 15. VI. 88. Vollständige Senknase, Nasenknorpel fehlt gänzlich, der rechte Nasenflügel durch eine tiefe Einkerbung vom untern Rand her gespalten. Am 5. VII., nach Vorbereitung mit antiseptischen Nasendouchen und Jodoformeinblasungen partielle Rhinoplastik mit Benützung der eingesunkenen Nasenspitze; Umschneidung der letztern, mediane Spaltung des Nasenrückens. In den Defekt wird ein von der rechten Stirnhälfte entnommener Lappen mit der blutenden Fläche nach aussen heruntergeschlagen. Auf diesen Unterfütterungslappen kommt ein zweiter, aus der linken Stirnhälfte geschnittener, dessen Stiel an der Glabella um 90° gedreht wird. Die ca. 6 cm langen und 3 cm breiten Stirnwunden werden sofort durch zwei resp. eine Transplantation vom rechten Oberschenkel geschlossen. Heilung p. p. int. Sehr gutes kosmetisches Resultat. Gut gebildete Nase mit hohem Rücken. Die Stirndefekte sind nach 8 Wochen kaum mehr sichtbar.

40. Groschupf Karl, 58 J. alt, Schneider, Sachsen. Seit 4 Jahren langsam um sich greifendes Geschwür auf der linken Hälfte des Nasenrückens. Eintritt am 7. III. 87. Zweifrankenstückgrosses, flaches, unregelmässiges Geschwür an der linken Nasenseite, welches sich bis in die Nähe des Augenwinkels hinzieht. Am 22. III. Umschneidung des Geschwürs, Entfernung des linken Nasenbeins, dessen Periost verdächtig ist. Zur Deckung 5Frankenstück grosser Lappen aus der Stirn mit Stiel in der Glabella. Drehung desselben um 180°, Einnähung in den Defekt. Die Stirnwunde wird sofort durch Transplantationen vom linken Oberarm gedeckt. Borsalbeverband. Primäre Heilung. Sehr gutes kosmetisches Resultat.

Durchgeht man diese Krankengeschichten, so sieht man, dass beinahe in der Hälfte der Fälle Hautverluste nach Verletzungen (19) die Anzeige zur Hautverpflanzung gegeben haben. Von diesen sind besonders günstige Objekte die ausgedehnten Flächenverbrennungen (Fall 2 und 3); hier leistet die Thiersch'sche Transplantation wahrhaft Grosses und bisher Unerreichtes; sie kann in solchen Fällen, in welchen langwierige Eiterung schliesslich das Leben bedroht, geradezu lebensrettend wirken.

Eine weitere Indication bilden sonstige, gewöhnlich durch stumpfe Gewalten entstandene Verletzungen, welche sich häufig mit Gangrän der lappenförmigen Hautwunden komplicieren (Fälle 7—14, 17—19). Besonders sind solche Fälle beachtenswert, bei welchen die Hautverluste in der Nähe von Gelenken liegen und ohne Hautverpflanzung unausbleiblich eine Kontraktur eingetreten wäre (Fälle 2, 3, 9, 10, 11, 17, 24). Auch eine schon bestehende Kontraktur kann durch frühzeitiges Eingreifen gehoben werden (Fall 8).

Eine besondere Gruppe bilden die chronischen Unterschenkelgeschwüre, besonders wenn durch gangränescierende Entzündungen die Haut in weitem Umfang verloren gegangen ist (Fall 21 und 24). Durch keine andere Behandlungsweise können dieselben so rasch und so dauernd geheilt werden.

Die Transplantation auf frische Wunden findet ihre ausgedehnte und segensreiche Verwendung besonders bei Entfernung flächenförmiger Neubildungen der Haut. Sie ist die eigentliche Normalbehandlung für alle Cancroide und Hauttuberkulosen, sowie für Naevi und flache Angiome, welche man sonst geneigt ist lange Zeit mit dem Cauterium actuale und potentiale, mit Salben und Pasten zu behandeln. Eine Umschneidung und Exstirpation des erkrankten Gewebes im gesunden und sofortige Deckung des Defektes bewirkt in den meisten Fällen eine rasche Heilung. Sind tiefergreifende Zerstörungen vorhanden, deren Defekte nur durch Ueberpflanzung eines Hautlappens, bestehend aus der ganzen Dicke der Haut, geschlossen werden können, so findet hier wieder die Thiersch'sche Hautverpflanzung als Nebenoperation die beste Verwendung. Der durch Wegnahme des Lappens entstehende Defekt wird mit grösstem Vorteil durch Thiersch'sche Läppchen geschlossen (Fall 39 und 40).

Um das Zusammenwachsen zweier benachbarter granulierender Flächen zu verhindern, verwendete in den Fällen von Syndaktylie (Fall 26 und 38) Garrè bei granulierender, Socin bei frischer

Wunde mit ausgezeichnetem Erfolg die Hautverpflanzung nach Thiersch. Schon Ollier heilte durch Reverdin'sche Ueberpflanzungen eine durch Verbrennung entstandene Syndaktylie.

Leider fand sich keine Gelegenheit, den von Plessing empfohlenen gefütterten Lappen zu erproben. P. empfahl zum Verschluss von Körperhöhlen gestielte Hautlappen zu verwenden, welche auf der wunden Seite durch Transplantationen gedeckt werden. Er hoffte dadurch die Retraktion der Lappen zu vermeiden und sie überhaupt widerstandsfähiger zu machen. Der einzige von Thiersch auf diese Weise operierte Fall blieb unvollendet, da der betreffende Kranke vor Einnähung des Lappens an einer interkurrenten Krankheit starb. In jüngster Zeit sind von Kraske[1]) zwei Wangendefekte nach diesen Prinzipien geschlossen worden.

In zwei Fällen (13 und 22) wurden Versuche gemacht mit Ueberpflanzung thierischen Materials nach der Methode von Thiersch. Bekanntlich wurden nach dem Reverdin'schen Verfahren eine grosse Anzahl Versuche in dieser Hinsicht unternommen, so dass ein Vergleich beider Methoden auch auf diesem Gebiete zulässig erscheint.

Schon 1871 transplantierte Czerny[2]) von Hund und Ratte, zwar ohne Erfolg. Coze, Follet, Houré machten ähnliche Versuche. Bessere Resultate gaben die Transplantationen von Froschhaut nach Petersen[3]), besonders in den Händen von Baratoux[4]) und Laborderie.

Redard[5]) benützte Hühnchenhaut uud rühmte die dadurch bewirkte rasche Heilung grosser Brandwunden. Entgegen Follet, Dubreuil, de Wecker, Ollier und Armaignac, welche die gänzliche Erfolglosigkeit tierischer Transplantationen behaupteten, versichert Redard die Anheilung seiner Hautstückchen und die Beschleunigung der Benarbung, will jedoch nicht behaupten, dass die definitive Narbe wirklich aus der überpflanzten Haut bestehe. Dieser Zweifel war auch berechtigt, denn mikroskopische Unter-

1) Kraske. Ueber eine neue Methode der Wangenplastik. 61. Versammlung deutscher Naturforscher und Aerzte zu Köln. 1888.

2) Czerny Ibidem.

3) Petersen. Ueber Transplantation von Froschhaut auf granulierende Wunden des Menschen. St. Petersburger med. Wochenschr. 1885.

4) Baratoux. Transplantation de peau de grenouille sur une plaie bourgeonnante de brûlure. Gaz. des hôpitaux. Nr. 145. 1886.

5) Redard. Contribution à l'étude des greffes zooplastiques. Archives Roumaines de méd. et de chir. 1887. Extrait.

suchungen, welche L. Orcel[1]) in dieser Hinsicht unternahm, ergaben, dass schliesslich nach vollendeter Benarbung die Elemente der Hühnchenhaut vollständig verschwunden sind. L. Orcel ist geneigt, der Hühnchenhauttransplantation die Rolle des nach der Methode von Hamilton aufgelegten Schwamms zuzuschreiben.

In unsern Fällen wurde die Haut dem Rücken eines Spanferkels und der geschmeidigen Skrotalhaut eines Bullen entnommen. Wie aus den Krankengeschichten ersichtlich ist, ist der erste Versuch wenigtens teilweise gelungen, da eine Transplantation sicher und bleibend auf der Schabfläche angeheilt ist. Beim zweiten scheint der von L. Orcel beobachtete Vorgang eingetroffen zu sein: die anfangs angeheilten Hautlappen verschwanden allmälich, unter gleichzeitiger rascher Benarbung der Wunde.

Dass übrigens thierische Transplantationen ein grosses praktisches Interesse hätten, muss verneint werden: die Hautverpflanzung nach Thiersch von Mensch zu Mensch ist ein so wenig eingreifendes und schmerzloses Verfahren, dass sich jeder Kranke und unter Umständen dessen Umgebung zur Lieferung von Haut gerne hergibt.

---

1) Orcel L. Contribution à l'étude histologique des greffes zoo-cutanées avec la peau de poulet. Lyon médical. Nr. XV. 1888. S. 551.

AUS DER

TÜBINGER CHIRURGISCHEN KLINIK

DES PROF. DR. BRUNS.

XVI.

Zur elektrolytischen Behandlung der Angiome.

Von

Dr. Th. Gessler,
früherem Assistenten der Klinik.

Die nachstehende Mitteilung hat den Zweck, an der Hand einer Anzahl von Beobachtungen aus der Bruns'schen Klinik die elektrolytische Behandlung der Angiome einer eingehenderen Besprechung zu unterwerfen und ihre Anwendung für gewisse Fälle dringend zu empfehlen.

Ehe ich in diese Besprechung eintrete, möchte ich einige summarische statistische Angaben über die in der Tübinger Klinik beobachteten Angiome und die bei denselben in Anwendung gezogenen Behandlungsmethoden vorausschicken.

Ich habe nämlich bei Gelegenheit der Zusammenstellung der mit Elektropunktur behandelten Fälle überhaupt das gesamte Beobachtungsmaterial der Tübinger Klinik an Angiomen aus den letzten Jahrzehnten gesammelt. Die Gesamtzahl dieser Fälle beträgt 221, und da bisher nur selten eine gleich grosse Zahl von Gefässgeschwülsten aus einer einzelnen Klinik zur Veröffentlichung kam, dürfte es von Interesse sein, einige statistische Erhebungen

bezüglich der Frequenzverhältnisse der Angiome an der Hand dieser Fälle anzustellen. Ueberdies soll versucht werden, einen kurzen Ueberblick über die in diesen Fällen eingeleiteten therapeutischen Eingriffe und deren Resultate zu geben, um auf diesem Wege das Gebiet der Elektropunktur zu begrenzen.

Bei der Untersuchung der Frequenzverhältnisse der Angiome wurde aus dem Material der hiesigen Klinik folgendes Resultat gewonnen.

Von den 213 an Angiomen behandelten Personen — 5 hatten gleichzeitig mehrere Angiome — fielen, dem kongenitalen Charakter der Angiome entsprechend,

auf das	Alter	bis zu	5	Jahren	139	Fälle
„ „	„	von	5—10	„	15	„
„ „	„	„	10—20	„	18	„
„ „	„	„	20—30	„	19	„
„ „	„	„	30—40	„	3	„
„ „	„	„	40—50	„	7	„
„ „	„	über	50	„	2	„

In 2 Fällen ist das Alter nicht genannt.

Bei der Anamnese wurde teils angegeben, dass die Erkrankung gleich bei der Geburt bemerkt wurde, teils sollte sie erst bald nach der Geburt entstanden sein. Nur in einzelnen wenigen Fällen wurde ein noch späteres Entstandensein behauptet: beispielsweise wurde in einem Fall, der ein Angio-Lipom der Wange bei einer 25jährigen Frau betraf, von dieser mit Bestimmtheit behauptet, dass bis zum 11. Jahre an ihrer Wange nichts Abnormes bemerkt worden sei.

In Bezug auf das Geschlecht ergab sich ein ganz auffällig starkes Ueberwiegen des weiblichen Geschlechtes. Unter den 213 Personen hiesiger Beobachtung waren 151 weiblichen und 62 männlichen Geschlechts.

An Vererbung konnte nur 2mal gedacht werden, indem einmal Vater und Sohn, ein andermal zwei Brüder an Angiomen behandelt wurden. Ausserdem ist in einem Falle in der Anamnese angegeben, dass ein älterer Bruder des Patienten an derselben Erkrankung leide.

Was die Häufigkeit des Vorkommens an den verschiedenen Körperstellen anlangt, so war der Sitz in den 221 Fällen: 1) Kopf in 168 Fällen (davon kamen auf das Gesicht, Stirne und Ohr 154), die behaarte Kopfhaut 12, Zunge 2. 2) Hals und Nacken 10. 3) Rumpf 17. 4) Extremitäten 23 (obere 15, untere 8). 5) Genauer Sitz unbekannt in 3 Fällen. Es folgen sich also der Häufig-

keit des Befallenseins nach Kopf, Extremitäten, Rumpf, Hals und Nacken.

Eine Untersuchung, inwieweit das Auftreten der Angiome in den beobachteten Fällen in Zusammenhang mit den fötalen Spalten stand, konnte kein absolut sicheres Resultat in Bezug auf die Häufigkeit liefern, mit der jede einzelne der fötalen Spalten von Angiomen betroffen ist, da bei den zahlreichen sehr ausgedehnten Angiomen es zweifelhaft erschien, von welcher Spalte dieselben ausgegangen waren. Der üblichen Einteilung zufolge waren 154 Angiome des Kopfes als sog. fissurale Angiome aufzufassen — auszuschliessen sind 12 mit dem Sitz am behaarten Kopf und 2 an der Zunge —. Ausserdem konnten 16 wegen der über eine ganze Gesichtshälfte bestehenden Ausdehnung in keine der folgenden Klassen eingeteilt werden. Von den übrigen 138 waren 15 aurikuläre, 42 nasofrontale, 45 labiale, 24 buccale, 12 palpebrale Angiome. Daneben dürfte in dieser Beziehung erwähnenswert sein, dass in einem Fall der beschriebene Sitz ganz der Stelle entspricht, an der gewöhnlich die Fistula colli congenita beobachtet wird.

Da das Resultat statistischer Erhebungen um so mehr auf allgemeine Gültigkeit Anspruch zu machen berechtigt ist, je grösser die Zahl der auf einem bestimmten Gebiet gemachten Beobachtungen ist, auf die sich die Erhebungen stützen, so wurde zum Vergleich und weiteren Beleg obiger Resultate, soweit thunlich, eine Reihe statistischer Arbeiten herangezogen. Dabei wurden nur solche Arbeiten benützt, bei denen es sich nicht um Zusammenstellung ausgewählter Fälle, sondern um die Gesamtzahl der Beobachtungen aus einer und derselben Klinik handelt.

Benutzt wurden 38 Fälle von Lebert[1]), 26 Fälle von Weber[2]), 97 von Billroth[3]), 137 von Maas[4]), 194 von Gurlt[5]), 47 von Socin[6]), 47 aus der Breslauer Klinik veröffentlicht von Battig[7]), endlich 125 aus der Heidelberger Klinik nach v. Babo[8]) und 333 Fälle von Weinlechner[9]).

1) Lebert. Abhandl. aus dem Gebiet der prakt. Chirur. Berl. 1848, S. 82.
2) C. O. Weber. Chir. Erfahrungen und Untersuchungen, S. 392.
3) Billroth. Chirurgische Klinik.
4) Archiv für klin. Chirurgie. Bd. XII, S. 518.
5) Archiv für klin. Chirurgie. Bd. XXV, S. 430.
6) Socin. Jahresberichte aus der chirurg. Klinik zu Basel. 1870—1887.
7) Battig. Inaug.-Diss. Breslau 1874.
8) v. Babo. Inaug.-Diss. Heidelberg 1886.
9) Gerhardt. Handb. d. Kinderkrankh. Bd. VI. 1. Abth. S. 133.

Diese 1044 Fälle ergaben mit den 221 Fällen hiesiger Beobachtung eine Gesamtzahl von 1265 Fällen. Eine Prüfung dieser auf die Frequenzverhältnisse ergab im allgemeinen dieselben Resultate wie die oben nur aus der Beobachtungsreihe gewonnenen:

Bei 1098 Fällen (eine grössere Anzahl war wegen mangelnder Angabe nicht verwendbar) kamen auf das männliche Geschlecht 365, auf das weibliche 733. Darnach ist das weibliche Geschlecht beinahe doppelt so häufig von Angiomen betroffen als das männliche.

Von 1178 Fällen (mit bestimmter Angabe) hatten ihren Sitz

am Kopf	899 = 76	Prozent
„ Hals	35 = 3	„
„ Rumpf	137 = 11	„
an den Extremitäten	107 = 9	„

Demnach folgen sich der Häufigkeit des Befallenseins nach Kopf, Rumpf, Extremitäten, Hals. —

Ueberblicken wir im Ganzen die an der hiesigen Klinik in Anwendung gezogenen Behandlungsmethoden der Angiome im Zusammenhang mit den dadurch erzielten Resultaten, so ergibt sich folgendes:

Mit Excision mittelst des Messers behandelt wurden 60 Fälle, davon geheilt 48, gebessert 1; Resultat unbekannt in 9 Fällen. Zwei Patienten starben, einer an Pyämie in vorantiseptischer Zeit und einer an Kollaps nach der Operation.

Mit der galvanokaustischen Schlinge entfernt wurden zwei Angiome, welche beide geheilt wurden.

Mit Ignipunktur (mittelst Ferrum candens, Galvanokauter und Thermokauter) behandelt wurden 73 Fälle, davon geheilt 21, gebessert 14; Resultat unbekannt in 26 Fällen. Die grosse Zahl der Fälle, in denen das definitive Resultat unbekannt blieb, erklärt sich dadurch, dass auf der einen Seite ein Teil der Patienten ambulant behandelt wurde und sich später nicht mehr zeigte, auf der andern Seite ein Teil der klinisch behandelten Patienten entlassen wurde, ehe ein Urteil über das definitive Resultat abgegeben werden konnte. Ohne Besserung entlassen wurde ein Patient und einer starb bald nach der Operation infolge des Blutverlustes bei der Operation und an Nachblutungen.

Mit Elektrolyse wurden behandelt 10 Fälle: einer dieser Fälle befindet sich jetzt noch in Behandlung, bei 2 blieb das definitive Resultat unbekannt und in 7 Fällen trat Heilung ein.

Mittelst Unterbindung der zuführenden Arterie

wurde unter 8 behandelten Fällen eine Heilung und 2 Besserungen erzielt, in 2 Fällen war sie erfolglos und in 3 Fällen trat der Tod ein.

In einem Falle wurde die Injektion von Liquor ferri sesqui-chlorati vorgenommen: es betraf dies einen Fall von Angiom des obern Augenlides, wobei infolge der Injektion eine Grössenabnahme bemerkt wurde.

Es mag an den vorstehenden kurzen Angaben genügen, um einen Ueberblick zu geben, in welcher Häufigkeit die einzelnen Methoden in der Bruns'schen Klinik Anwendung gefunden haben. —

Ich gehe nun über zur genaueren Besprechung der Elektropunktur, die gerade bei den schwersten Fällen in Anwendung gezogen wurde und sich sehr gut bewährt hat.

Die Elektropunktur der Angiome ist in Deutschland bisher nur sehr selten in Anwendung gezogen worden. Zuerst wohl von Schuh, der trotz mehrfacher Wiederholung des elektrolytischen Verfahren's nur unvollständigen Erfolg erzielte. Dagegen berichtet Lücke von 2 Fällen, in denen er die Elektrolyse in Anwendung brachte: In einem Falle bei einem Angiom am Finger genügte eine zweimalige Applikation um die Geschwulst ohne Narbenbildung zur Heilung zu bringen; im andern Falle handelte es sich um ein Angiom des Os parietale von Wallnussgrösse und auch bei diesem wurde durch dreimalige Anwendung des elektrolytischen Verfahrens Heilung erzielt. Auch mag hier noch erwähnt sein, dass Billroth bei einem Angiom einer ganzen Gesichtshälfte nach manchen anderen Versuchen die elektrolytische Behandlung einleitete; da er jedoch gleich nach dem Einstechen der Nadeln und Schliessen des Stromes in einigen oberflächlichen Hautvenen deutliche Luftblasen cirkulieren sah, entfernte er schnell wieder seine Nadeln. Billroth schloss aus diesem Versuch, dass die Verwendbarkeit des elektrischen Stromes in dieser Beziehung gleich Null sei.

Im Gegensatz hiezu wird in England und Amerika die Elektrolyse bei Angiomen offenbar etwas häufiger in Anwendung gezogen und mit derselben günstige Erfolge erzielt. So berichtet Althaus über mehrere Heilungen, Murray[1]) über 17 geheilte Fälle, Knott[2]) über 40 und Duncan[3]) behandelte mittelst Elektropunktur sogar

1) Murray. Newyork med. records 1872 Nov.
2) Knott. Lancet 1875.
3) Duncan. Edinbourgh Medical Journal. 1885 u. 1886.

133 Fälle von Angiomen. Die von Duncan angewandte Technik ist dieselbe wie in der Tübinger Klinik, insbesondere in der Hinsicht, dass beide Pole mit Nadeln armiert und in den Tumor eingestochen werden.

Von den anderweitig befürchteten Gefahren der Methode hat Duncan nichts beobachtet, so dass er sich über den Wert der Elektrolyse in folgender Weise äussert: „Ich habe jetzt diese Methode 20 Jahre angewandt und in dieser Zeit auf diese Weise 144 Fälle von Angiomen behandelt, so dass ich mir wohl ein Urteil über den Wert der Methode erlauben kann. Ich habe nicht einen ungünstigen Ausgang gehabt oder irgend ein beängstigendes Symptom bemerkt. Die einzige Gefahr liegt in der Narkose, ohne die in Rücksicht auf die Schmerzen die Anwendung der Elektrolyse nicht angezeigt erscheint."

Auch in Frankreich scheinen einige Operateure die Elektropunktur bei Angiomen regelmässig zu üben. Auf dem französischen Chirurgenkongress von 1888 teilte Schwarz einen Fall von enormem Angiom einer ganzen Gesichtshälfte bei einer 29jährigen Dame mit, welche innerhalb 2½ Jahren in 80 Sitzungen mittelst Elektropunktur vollständig zur Heilung gebracht wurde. Bei allen Sitzungen wurde nur der positive Pol mit einer Nadel armiert, während der negative Pol in Form einer grossen Platte aufgesetzt wurde.

Bei derselben Gelegenheit empfahl Redard die Elektrolyse, welche er seit 3 Jahre bei Angiomen verwendet, und mit der er nur günstige Erfolge ohne üble Zufälle erzielte. Ebenso schliesst sich Boudet dieser Empfehlung an, indem er ebenso wie Redard rät, nur die positive Nadel einzusenken und mit derselben nach einiger Zeit zu wechseln. Die Stromstärke soll die Stärke von 20—25 Milliampères nicht überschreiten und der negative Pol mit einer möglichst breiten Platte armiert werden. —

Von Herrn Professor Dr. Bruns wird das Verfahren in folgender Weise angewandt: Es werden möglichst durch die Basis des Angioms 2 zugespitzte Platinnadeln kreuzweise durchgestossen, jedoch so, dass dieselben sich nirgends direkt berühren. Diese werden mit den beiden Polen einer konstanten Batterie in Verbindung gesetzt. Hiernach wird der Strom geschlossen und allmählich eine solche Zahl von Elementen eingeschaltet, wie sie im betreffenden Falle angezeigt erscheint. In der Regel wurden Stromstärken von 10—20 Milliampères verwendet. Uebrigens ist die Zahl der Elemente von der Konstruktion und Stärke der Batterie abhängig: von der in der Tübinger Klinik gebrauchten Frommhold'schen aus

32 Zink- und Blei-Platinmoor-Elementen bestehenden Batterie wurden in der Regel 10—20 Elemente eingeschaltet. Alsbald bildet sich um die Anodennadel eine geringe Schaumentwicklung und dunkle Verfärbung der Haut im Umfange einiger Milimeter. Neben der Kathodennadel dringt ganz feiner Schaum hervor. Im Durchschnitt wird der Strom 10—15 Minuten lang durchgeleitet. Die Nadeln blieben nach einem früher angewandten Verfahren noch einige Tage liegen und wurden durch feine Drainröhren ersetzt, die erst nach einigen Wochen entfernt wurden. Letztere sollten teils die Sekretretention in den Stichkanälen verhüten, teils die örtliche Reaktion in der Umgebung derselben unterhalten und so die Wirkung verstärken.

In neuerer Zeit wurden die Nadeln sofort nach der Sitzung entfernt, und hiebei, um einer Blutung bei der Entfernung der fest anhaftenden positiven Nadel vorzubeugen, der Strom kurze Zeit vorher gewechselt. Unmittelbar nachher werden die Stichöffnungen mit Jodoformpulver eingerieben und ein Jodoformverband angelegt, um die Heilung unter dem Schorf zu erzielen. Dasselbe Verfahren wird, wenn nötig, in Zwischenräumen von 1—2 Monaten wiederholt; im allgemeinen empfiehlt es sich, die Zwischenräume etwas länger auszudehnen, um die Wirkung der vorhergehenden Sitzung vollständig abzuwarten.

In folgenden Fällen wurde diese Behandlungsmethode eingeleitet.

Erster Fall. Lina Stark von Ludwigsburg, 9 J. alt. Erst seit dem 4. Jahre wurde bei dem Kinde eine Verdickung der Unterlippe bemerkt. Dieselbe vergrösserte sich allmählich und zugleich trat Blaufärbung ein.

24. VII. 1872. Die Unterlippe ist stark ektropioniert und in ihrer Substanz verdickt. Die Oberfläche der Geschwulst zeigt ein blaurotes Aussehen. Die Geschwulst kann durch Kompression nur wenig aber deutlich verkleinert werden.

Operation: Vier Stahlnadeln werden durch die Basis der Geschwulst gestochen. Zwei werden mit dem positiven, zwei mit dem negativen Pole in Verbindung gebracht, 32 Elemente eingeschaltet und der Strom 20 Minuten lang geschlossen gehalten. Am negativen Pole lebhafte Entwickelung gelblicher Luftbläschen. Die Nadeln werden sogleich entfernt. Acht Tage nach der Elektropunktur löst sich ein Teil der Geschwulst ab und bleibt eine unregelmässige leicht höckerige Granulationsfläche zurück. Dann allmähliche Uebernarbung der Granulationsfläche; das Kind wird hierauf entlassen.

1. X. 72. Da noch etwas Verdickung der ektropionierten Unterlippe

besteht, wird die Behandlung wieder am 1. X. und 12. X. wiederholt; diesmal kamen 20 Elemente je 15 Minuten lang zur Anwendung. Ueber das definitive Resultat konnte keine Nachricht eingezogen werden.

Zweiter Fall. Luise Baur von Weil, 1¼ J. alt. Bei der Geburt wurde auf der linken Wange ein kleiner Knoten bemerkt, der sich allmählich immer vergrösserte. Das Kind wurde auf die Geschwulst geimpft, jedoch ohne Erfolg.

28. X. 14. Auf der linken Wange vor dem Ohr befindet sich eine taubeneigrosse Geschwulst, auf deren Höhe eine feine Narbe sichtbar ist. Der Tumor ist weich und vollständig kompressibel. Ausserdem befinden sich zwei Angiome auf dem behaarten Teil des Kopfes und eines in der Regio epigastrica, jedes von der Grösse eines Pfennigstückes.

Zuerst wird die Unterbindung der Carotis communis vorgenommen. Nach der Unterbindung sank der Tumor ein. Da die Unterbindung auf die Geschwulst jedoch keinen dauernden Einfluss ausgeübt hatte, wurde mit der elektrolytischen Behandlung begonnen.

22. XII. 74. Erste Sitzung: 10 Elemente 10 Minuten. Hierauf wird Patient entlassen.

15. I. 75. Zweite Sitzung (ambulant): 10 Elemente 10 Minuten. Bis jetzt ist keine deutliche Wirkung sichtbar.

29. I. 75. Dritte Sitzung: 12 Elemente 10 Minuten lang. Im Anschluss an diese ziemlich heftige Eiterung in den Stichkanälen. Durch diese wird Charpie gezogen und liegen gelassen.

6. II. 75. Vierte Sitzung: 12 Elemente 15 Minuten lang. Bald darauf Kind entlassen.

10. III. 75. Die Mutter gibt an, bald nach der letzten Entlassung habe sich am oberen Rande der Geschwulst eine Anschwellung gebildet, die von selbst aufgebrochen und Eiter entleert habe. Von angiomatösem Gewebe ist nichts mehr zu fühlen; überall derbes Narbengewebe.

Nachuntersuchung nach 14 Jahren (1. XII. 88): der Tumor ist spurlos verschwunden, an seiner Stelle nur einige kaum sichtbare rundliche flache Narben, welche sich von der umgebenden gesunden Haut wenig unterscheiden.

Dritter Fall. Maria Katz, Hochdorf, 2 J. alt. In den ersten Lebenswochen bemerkte die Mutter an der linken Schläfengegend eine schmale rote Stelle, welche rasch an Ausdehnung zunahm und nach einem Jahre eine halbkugelige 2 cm im Durchmesser haltende Geschwulst darstellte.

21. VI. 77. In der linken Schläfengegend befindet sich eine halbkugelige, nach allen Richtungen 5—6 cm im Durchmesser haltende glatte Geschwulst. Auf der Höhe derselben in der Ausdehnung eines 10Pfennigstückes ist die Haut von erweiterten Gefässen gerötet. Die Geschwulst ist kompressibel und zeigt stellenweise deutliche Pulsation.

12. VI. Erste Sitzung: Je eine Nadel am positiven und negativen Pole.

23. VI. Mässige Sekretion aus den Kanälen. Einlegung von Drains.

14. VII. Drainageröhren entfernt. Angiom auf die Hälfte verkleinert.

6. XI. Zweite Sitzung in derselben Weise.

Nachuntersuchung nach 11 Jahren (24. X. 88). In der linken Schläfengegend ist von dem früher behandelten Angiom, abgesehen von den Narben, keine Spur mehr vorhanden. Es finden sich flache, wenig auffallende Narben; getrennt durch unveränderte Hautbrücken. Keine narbige Einziehung, kaum sichtbare Veränderung.

Vierter Fall. Dorothea Wah, Stammheim, 21 Wochen alt. Bei der Geburt wurde eine kleine rote Gefässgeschwulst neben dem Stirnhöcker bemerkt.

Das rechte obere Augenlid hängt herab und ist von einem Angiom ergriffen, das sich 5 cm lang und 3 cm breit über den Stirnhöcker nach der Schläfe fortsetzt.

21. VI. 78. Erste elektrolytische Sitzung: 2 Nadeln, 20 Elemente.

2. VII. Einlegen von Drainageröhren, starke Eiterung.

16. VII. Die Geschwulst ist beinahe völlig verschwunden.

Fünfter Fall. Sophie Mayer, Wössingen, 1½ Jahre alt. Etwa 8 Tage nach der Geburt wurde ein anfangs bläulicher, Pfennigstück grosser Fleck auf der linken Wange bemerkt, der seither an Grösse zunahm.

Auf der linken Seite des Gesichtes befindet sich eine apfelgrosse blaurote Geschwulst, die nach hinten bis ein Finger breit hinter das Ohr reicht, nach unten bis zum unteren Rand des horizontalen Unterkieferastes, nach oben bis zum oberen Rand des Jochbogens, nach vorn bis zum vorderen Rand des Masseter. Die Form der Geschwulst ist im ganzen halbkugelig, die bedeckende Haut bläulichrot gefärbt. Die Geschwulst ist kompressibel.

Zuerst wird die galvanokaustische Behandlung eingeleitet. Da diese ohne Erfolg ist, wird die Elektrolyse in Anwendung gezogen.

25. VII. 76. Erste Sitzung: Narkose, 10 Elemente, 15 Minuten lang. Unmittelbar darauf mässige Anschwellung der Geschwulst; nach einigen Tagen Abstossung der Schorfe. Eiterung der Stichkanäle. Einführung von Drains.

18. VIII. Geschwulst entschieden kleiner. Drainageröhren entfernt. Zweite Sitzung in derselben Weise wie die erste. Nach 9 Tagen Einlegen von Drainröhren.

25. IX. Drainageröhren entfernt. Weitere Verkleinerung der Geschwulst bemerkbar. Dritte Sitzung: Behandlung wie zuvor.

1. XI. Vierte Sitzung: Diesmal werden 25 Elemente vorübergehend eingeschaltet.

15. I. 77. Das Kind wird jetzt wieder zur Untersuchung gebracht. An der Stelle der früheren Geschwulst ist fast jede abnorme Vorwölbung

verschwunden: nur noch eine flache bläulich verfärbte Partie ist sichtbar, die an mehreren Stellen narbige Einziehungen besitzt.

Nachuntersuchung nach 12 Jahren (31. X. 88): vor, unter und hinter dem linken Ohre finden sich flache, leicht verschiebliche weisse Narben, welche sich von der umgebenden gesunden Haut wenig unterscheiden. Die linke Ohrmuschel im Ganzen grösser und unförmlicher, der äussere Gehörgang spaltförmig verengt.

Sechster Fall. Pauline Engeser, Niedereschach, 5½ Monate alt. 8 Tage nach der Geburt wurde ein flacher roter Streifen am äusseren Rande des untere Augenlides bemerkt.

Die linke Schläfen- und Wangengegend zeigt eine Anschwellung, die sich der Länge nach von oben nach unten ca. 10 cm, in der Breite von vorn nach hinten 6 cm erstreckt.

21. I. 79. Erste Sitzung. Narkose: 2 Nadeln, 25 Elemente, 18 Min.

27. I. Einlegen von Drains. Starke Eiterung.

12. V. 79. Geschwulst entschieden kleiner, viel derber und praller. Zweite Sitzung: 4 Elemente, 3 Minuten lang.

17. V. Drainage der Stichkanäle.

Nachuntersuchung nach 9 Jahren (26. X. 88): Auf der linken Wangenseite etwa 10 flache, wenig sichtbare, meist rundliche Narben. Keine Angiomreste. Nur noch an einer circumskripten Stelle einige teleangiektatische Gefässe.

Siebenter Fall. Anna Endress, aus Canstatt, 14 Monate alt. Am 7. Tage nach der Geburt wurde an der Nasenwurzel eine stecknadelkopfgrosse dunkelrote Erhebung bemerkt, die sich sehr schnell vergrösserte.

19. XI. 79. Die Nase des Kindes ist in eine wallnussgrosse dunkelblaue Geschwulst verwandelt, die Haut verdünnt und durch erweiterte Venen dunkelblau gefärbt. Geschwulst kompressibel.

Zuerst galvanokaustische Behandlung ohne Erfolg.

21. II. 80. Elektrolytische Behandlung. Erste Sitzung: 2 Nadeln, 20 Elemente, 25 Minuten.

28. II. Drainage der Stichkanäle.

14. V. 80. Zweite Sitzung und 7 Tage nachher Einlegung von Drainageröhren.

9. VII. 80. Nase erheblich verkleinert. Farbe an der Nasenspitze nahezu normal.

Nachuntersuchung nach 8 Jahren (25. X. 88): Rings um die Nase kaum ausgedehnte von der galvanokaustischen Behandlung herrührende Narben. Ausserdem vier von der elektrolytischen Behandlung herrührende rundliche Narben welche kaum sichtbar sind. Nase nicht mehr grösser als normal. Kein Angiomgewebe.

Achter Fall. Wilhelm Sommer, von Riddelhof, 31 Wochen alt.

Vier Wochen nach der Geburt will die Mutter zum erstenmal einen kleinen roten Fleck, der sich bis jetzt langsam vergrösserte, bemerkt haben.

In der rechten Schläfengegend ein flacher Tumor, der sich vom äusseren rechten Augenwinkel bis zum Antitragus erstreckt, nach oben bis zur Höhe des oberen Augenhöhlenrandes, nach unten bis zum Jochbogen. Die Geschwulst ist an ihrem medianen Teil in der Nähe des Augenwinkels in etwa zweimarkstück-grosser Ausdehnung mit teleangiektatischer Haut überzogen. Ueber der anderen grösseren Partie Haut unverändert. Die Geschwulst ist weich, lässt sich völlig wegdrücken.

18. II. 87. Narkose. Elektropunktur. Zwei Platinnadeln werden kreuzweis durch den Tumor gestossen, und zwar so, dass sie sich nicht berühren. 15 Elemente, 10 Minuten lang. Jodoformverband.

22. II. Keine Eiterung.

12. III. In Heilung begriffen, wird das Kind zeitweilig entlassen.

21. V. 87. Wiederaufnahme. Vom Tumor in der Schläfe beinahe gar nichts mehr zu sehen; an den Randpartien noch Teleangiektasien sichtbar, welche nachträglich mit dem Thermokauter bestrichen werden.

Neunter Fall. Crescentia Breig, von Schlür, $^1/_2$ J. alt. Bei der Geburt wurde eine rötliche Verfärbung der Oberlippe beobachtet. Die ganze rechte Wange ist von einem Tumor eingenommen, welcher das rechte Auge fast ganz verlegt. Seine Oberfläche ist teils rosarot, teils blaulivid.

20. X. 88. Operation: Es werden zwei Platinnadeln, die eine in horizontaler, die andere in vertikaler Richtung durchgestossen und mit dem konstanten Strom von 15 Elementen 12 Minuten lang in Verbindung gelassen. Jodoformverband.

24. X. 88. Keine Reaktion. Entlassen.

Zehnter Fall. Marie Ayen, von Mössingen, 2 J. alt. Seit der Geburt besteht ein allmählich herangewachsener Tumor der Parotisgegend. Derselbe besitzt etwa Gänseeigrösse, verdrängt den unteren Teil des äusseren Ohres nach vorne und reicht nach abwärts bis zum Niveau des Zungenbeines, nach hinten bis zum hinteren Rande des Kopfnickers, nach vorne bis zum vorderen Rand des Masseter. Die Geschwulst ist zum Teil von blaurot verfärbter Haut bedeckt, kompressibel.

24. XII. 88. Elektropunktur. Beide Nadeln je 2mal an verschiedenen Stellen durch die Basis des Tumors durchgestochen. Stromstärke 15 Milliampères, Dauer 12 Minuten. Jodoformverband. Noch in Behandlung.

Ein Ueberblick über die vorstehenden 10 Fälle gestattet uns folgende Schlussfolgerungen zu ziehen:

Wie der Eingriff selbst ein ganz geringfügiger ist, so pflegt auch die Reaktion nach demselben keine starke zu sein. Bis auf einen Fall, der im 9. Lebensjahre zur Behandlung kam, handelt es sich

ausschliesslich um Kinder unter 2 Jahren; das jüngste Kind, bei dem die Methode in Anwendung kam, war 21 Wochen alt. Schon darin liegt ein nicht unwesentlicher Vorteil der Methode, dass sie sich im jugendlichsten Alter ohne irgend welches Bedenken anwenden lässt, da es bei dem oft rapiden Wachstum der Angiome von Wert ist, möglichst frühzeitig wirksam eingreifen zu können.

In allen Fällen handelte es sich um geschwulstförmige subkutane Angiome, bei denen jedoch auch mehr oder weniger die bedeckende Haut von Teleangiektasien eingenommen war. Aus Fall 1 und 7, von denen der erstere seinen Sitz an der Unterlippe, der letztere an der Nase hatte, und Fall 5, der die Stirne und das obere Augenlid betraf, waren es Angiome der Wange, teils mit teils ohne Beteiligung der Schläfengegend.

Die Angiome hatten zum Teil eine sehr bedeutende Ausdehnung nach der Fläche und Tiefe. Beispielsweise erstrekte sich die Geschwulst in Fall 5 nach hinten einen Finger breit hinter das Ohr, nach unten bis zum unteren Rande des horizontalen Unterkieferastes, nach oben bis zum obern Rand des Jochbogens, nach vorn bis zum vordern Rand des Masseter. Das kleinste Angiom, welches elektrolytisch behandelt wurde, hatte die Grösse eines Taubeneies (Fall 2).

Während in den 4 Fällen älteren Datums eine Angabe in dieser Beziehung fehlt, wurde in den 6 Fällen aus der letzten Zeit stets die Chloroformnarkose eingeleitet. Dies erscheint in Rücksicht auf die Schmerzen, welche bei der elektrolytischen Behandlung eintreten, wie auch im Interesse der sicheren Handhabung des Verfahrens angezeigt.

Die in den einzelnen Fällen nötig gewordene Zahl von Sitzungen und damit die Behandlungsdauer schwankt auch nicht unerheblich: in 2 Fällen war nur eine einmalige Anwendung nötig, während in 3 eine viermalige Widerholung vorgenommen wurde, so dass also durchschnittlich eine 2—3malige Wiederholung notwendig war. Gerade in dieser Beziehung besteht ein grosser Unterschied zwischen unserem Verfahren mit Einsenkung beider Pole und derjenigen Methode, bei welcher nur der eine (positive) Pol mit einer Nadel versehen in den Tumor eingestochen, der andere in Form einer Platte auf einen entfernten Hautteil aufgesetzt wird. Denn bei diesem letzteren Verfahren ist natürlich die Wirkung eine viel weniger intensive und daher die Anzahl der Sitzungen eine viel grössere; sind doch in dem oben erwähntem Falle von Schwarz, in dem es sich um ein

Angiom der ganzen linken Gesichtshälfte handelte, 80 Sitzungen zur Heilung erforderlich gewesen.

Von üblen Zufällen, namentlich von Eintreten von Gasblasen in die erweiterten Gefässe, wie sie Billroth befürchtet, wurde nichts beobachtet. Die einzige mit der Behandlung direkt zusammenhängende Komplikation war die in Fall 2 eingetretene Sekretretention in einem Stichkanal; in den übrigen Fällen wurde dieselbe teils durch die nachträgliche Drainage, teils in neuerer Zeit durch die Anwendung der Antisepsis, insbesondere den Jodoformverband verhütet, welcher letztere überhaupt die Heilung ohne Eiterung bewirkt.

Eine bedeutendere Störung des Allgemeinbefindens wie auch erheblichere Temperatursteigerung wurde nicht beobachtet.

Was die Endresultate, welche durch die Behandlung erzielt wurden, betrifft, so kommt Fall 10 deshalb nicht in Betracht da er jetzt noch in Behandlung steht; in Fall1 und 9 konnte eine Nachuntersuchung nicht durchgeführt werden; in den übrigen 7 Fällen ist eine Nachuntersuchung nach kürzerer oder längerer Zeit, zum Teil nach 10—14 Jahren angestellt worden. Dieselbe ergab, dass in sämtlichen 7 Fällen die Angiome zur Heilung gelangt sind. Zugleich liess sich feststellen, dass selbst sehr ausgedehnte und voluminöse Angiome fast gar keine Spur zurückgelassen hatten. Die Narben, meist rundlich, waren flach, kaum vertieft, nicht eingezogen, von der umgebenden Haut wenig verschieden, so dass fast gar keine Entstellung vorhanden war. —

Es erübrigt noch, einen Vergleich der Elektropunktur mit den anderen Behandlungsmethoden zu ziehen.

Der Elektropunktur steht am nächsten das von Middeldorpf empfohlene Setaceum candens: hiebei wird ein feiner Draht durch die Geschwulst hindurchgezogen und derselbe durch Anwendung eines galvanischen Stromes zum Glühen gebracht. Middeldorpf entfernte die Drähte sogleich, während andere wegen der leicht entstehenden Blutungen zuwarteten, bis die Drähte sich durch Eiterung gelockert hatten und sich nun leicht entfernen liessen. Doch erscheint bei diesem Verfahren im Vergleich zur Elektropunktur die umgebende Haut stärker in Mitleidenschaft gezogen zu werden und auch eine grössere Gefahr in Bezug auf Blutungen zu bestehen.

Die Ignipunktur ist, namentlich seit sie durch die Erfindung des Thermokauters in handlicher Form verwertbar ist, das am häufigsten bei Angiomen in Anwendung gezogene Mittel. Den ausgedehnten geschwulstförmigen Angiomen gegenüber, bei denen, wie

wir oben gesehen, die elektrolytische Behandlung so günstige Resultate liefert, ist die Ignipunktur weniger gefahrlos und weniger sicher, indem sie einesteils gegen Blutungen geringeren Schutz gewährt, und auf der anderen Seite sich ausgedehnte Narbenbildungen in der Haut nicht vermeiden lassen.

Die Excision, das beste Mittel, wo es sich um abgekapselte geschwulstförmige oder flache Angiome von geringer Ausdehnung handelt, ist gegenüber den ausgedehnten diffusen Angiomen, namentlich bei Kindern, ein zu grosser Eingriff, da hiebei die Gefahr der Blutung eine sehr bedeutende ist.

Sehr unsicher in ihrer Wirkung und in neuerer Zeit auch nur selten angewendet ist die Unterbindung des zuführenden Arterienstammes. Sie wurde früher gerade bei den Fällen in Anwendung gezogen, für welche jetzt in der Tübinger Klinik die Elektrolyse mit so günstigem Erfolge verwendet wird. Ausserdem kommt noch in Betracht, dass bei ausgedehnteren Angiomen des Kopfes doch meist eine Unterbindung der Carotis externa bezw. communis notwendig wird, ein Eingriff, der als nicht ungefährlich bezeichnet werden muss.

Unterbindungen der Carotis wurden in unseren sämtlichen Fällen 6mal gemacht: der eine Fall ist schon oben erwähnt (Fall 2), in welchem nach der erfolglosen Unterbindung die elektrolytische Behandlung eingeleitet wurde. Die übrigen lasse ich wegen ihres besonderen Interesses hier folgen.

Erster Fall. Christian Sautter, von Kilchberg, 21 Wochen alt. 14 Tage nach der Geburt zeigte sich vor dem Ohr ein kleiner blassrötlicher Streifen. Darauf ziemlich rasches Wachstum. — Auf der rechten Wange befindet sich eine ziemlich stark prominierende Geschwulst von der Grösse eines Gänseeies. Bedeckende Haut ist bläulich verfärbt. Beim Betasten fühlt man leichte Pulsation.

12. VI. 64. Unterbindung der Carotis communis. Nach der Unterbindung an der Geschwulst keine Farbenveränderung. Ausser einer bedenklichen Nachblutung traten im Heilverlauf keine Störungen ein.

Bei einer 5 Jahre später vorgenommenen Nachuntersuchung war das Angiom vollständig verschwunden.

Zweiter Fall. Karl Harsch, von Vaihingen, 25 J. alt. Die Eltern des Patienten geben an, er sei mit einer erbsengrossen Gefässgeschwulst an der Oberlippe zur Welt gekommen. Oberlippe und linke Wange ist von einer Geschwulst eingenommen, die den Patienten in ganz ungewöhnlicher Weise entstellt. Die Oberlippe ragt rüsselförmig hervor. An

der Uebergangsfalte vom Septum in die vordere Oberlippenfläche eine 20 cm breite und 2 cm hohe kompressible Geschwulst. Die Schleimhautfläche der Oberlippe stark bauchig nach unten vorgetrieben und blau durchscheinend. Die Geschwulst setzt sich unmittelbar in die linke Wange fort. Ausserdem überragt die Geschwulst den Unterkiefer bis zum vorderen Rande des Sternocleidomastoideus. Die Schleimhautfläche der Wange wölbt sich in grossen weichen bläulichroten Wülsten hervor; in gleicher Weise ist der Schleimhautüberzug des harten und weichen Gaumens auf der linken Seite verändert.

15. VII. 66. Unterbindung der Carotis externa auf der rechten und linken Seite. Geschwulst ist etwas kleiner und füllt sich nach der Kompression etwas langsamer wieder. Dann sollten partielle Excisionen angeschlossen werden, Patient gab dies jedoch nicht zu.

Spätere Erkundigungen ergaben, dass die Operation ohne Wirkung auf das Angiom geblieben ist, das sich nicht wesentlich verändert hatte, als Pat. im Alter von 50 Jahren starb.

Dritter Fall. Emilie Scholl, von Münsingen, 4 Monate alt. 3 Wochen nach der Geburt zeigte sich unterhalb des rechten Auges eine kleine rotgefärbte Stelle, welche nicht prominierte aber ein rapides Wachstum zeigte. — Die ganze rechte Gesichtshälfte wird von einer Geschwulst eingenommen, deren Oberfläche bläulichrot verfärbt und welche deutlich kompressibel ist.

28. IV. 75. Unterbindung der Carotis ext. dextr. Die Geschwulst füllt sich auf Kompression langsamer wieder als vor der Unterbindung. Vier Tage nach der Operation traten in der Nacht zweimal heftige Blutungen ein, infolge deren das Kind 3 Stunden nach der ersten Blutung starb. — Bei der Sektion wurde weder im zentralen noch im peripheren Arterienende eine Spur von Thrombus gefunden. Im Uebrigen Zeichen hochgradiger Anämie.

Vierter Fall. Agathe Wenzler, von Frittlingen, 11 Monate alt. Bei der Geburt wurde am Processus mastoideus ein hochrotes stecknadelkopfgrosses Knötchen bemerkt. Seitdem rasches Wachstum. Vom rechten Ohr an abwärts entlang dem Sternocleidomastoideus geht ein kutanes und subkutanes Angiom 8 cm lang und 5—6 cm breit am Halse herab. Fast seine ganze Oberfläche ist hochrot. Die Geschwulst ist kompressibel.

15. III. 78. Unterbindung der Carotis communis auf der rechten Seite. Hierauf Geschwulst eingesunken, mehr blaurot; keine Hirnsymptome, kein Kollaps.

16. III. 78. Kind stirbt an Kollaps. — Sektionsbefund: Kapilläre Anämie der rechten Grosshirnhälfte und Undurchgängigkeit des Ramus communicans am Circulus arteriosus Willissi zwischen Carotis interna und Basilaris.

Fünfter Fall betrifft ein Aneurysma cirsoideum frontis, das an an-

derer Stelle ausführlicher mitgeteilt werden soll. Es handelte sich um einen jungen Mann von 20 Jahren. Bei diesem wurde im ersten Jahre ein kleines rotes Fleckchen bemerkt, das auf dem linken Stirnbeinhöcker seinen Sitz hatte. Anfangs vergrösserte sich dieses allmählich und seit dem 16. Jahre sehr rasch. Bei seinem Eintritt in die Klinik war die Mitte der Stirne von einer grossen Geschwulst eingenommen, welche beim Betasten ein starkes Schwirren und deutliche Pulsation zeigt.

Zuerst wird auf der rechten Seite die Carotis externa unterbunden. Der Unterbindung der Carotis externa auf der linken Seite stellen sich solche Schwierigkeiten entgegen, dass zur Unterbindung der Carotis communis geschritten wird. Sofort hört die Pulsation des Sackes auf und derselbe verliert seine pralle Füllung. Anfangs ging nach der Operation alles gut; 2 Tage nach derselben wurde jedoch Patient plötzlich auf der rechten Seite gelähmt, verlor das Bewusstsein und starb 4 Tage nach der Operation. — Bei der Sektion wurde eine embolische Thrombose der linken Arteria Fossae Sylvii vorgefunden.

Mit Einschluss des einen bei der Elektropunktur erwähnten Falles wurde im ganzen 4mal die Carotis communis und 4mal die Carotis externa unterbunden. In einem Fall (Nr. 2) wurde die Carotis externa auf beiden Seiten unterbunden, in einem andern (Nr. 5) auf der einen Seite die Carotis externa, auf der anderen Seite die Carotis communis.

Von diesen 6 mit Unterbindung Behandelten wurde nur einer (Nr. 1) vollständig geheilt, drei starben und bei zwei Patienten war die Unterbindung ohne nennenswerten Erfolg. —

Der im Vorstehenden gezogene Vergleich der Elektropunktur mit den anderen rivalisierenden Behandlungsmethoden fällt somit offenbar sehr zu Gunsten der ersteren aus; hiefür können unsere Erfahrungen, ebenso wie die Erfahrungen von Duncan, Knott, Murray, Redard, Boudet u. A. als vollgültige Beweise gelten. Diese Thatsachen werden durch widersprechende Urteile einzelner Autoren, wie z. B. Weinlechner's nicht umgestossen. Ohne sich auf eigene Erfahrungen zu berufen, bezeichnet Weinlechner die Elektrolyse als kostspielig, langwierig, unsicher und nicht ungefährlich. Vielmehr beweisen obige Erfahrungen zur Genüge, dass die Elektropunktur sich nicht nur durch vollkommene Gefahrlosigkeit und leichte Ausführbarkeit des Verfahrens, sondern auch durch ihren vollkommen sicheren Erfolg auszeichnet. Dazu ist es gerade bei den so häufigen Angiomen des Gesichts ein weiterer nicht zu unterschätzender Vorteil, dass, wie unsere nach mehr

als einem Jahrzehnt angestellten Nachuntersuchungen ergeben haben, fast gar keine sichtbaren Spuren des Eingriffs zurückbleiben.

Wir gelangen zu dem Schlusse, dass gerade für die schwersten Fälle ausgedehnter geschwulstförmiger Angiome die Elektropunktur vor allen anderen Verfahren den Vorzug verdient.

XVII.

Kleinere Mitteilungen.

I. Socin's Zinkpastenverband nach der Hasenschartenoperation.

Mitteilung aus der Tübinger Klinik

Von

Dr. W. v. Noorden,
Assistenzarzt der Klinik.

Wohl jeder Chirurg hat sich schon mit den Versuchen beschäftigt, einen allen Anforderungen entsprechenden Verband nach der Operation der Hasenscharte zu finden. Denn alle die mannigfachen hiezu empfohlenen Verbandarten haben nicht vollständig befriedigt. Noch in der eben erschienenen neuesten Auflage seines Lehrbuches erwähnt König, dass er den Verband mit Borsalbe beibehalten habe, nachdem alle Versuche, ihn zu modifizieren, fehlgeschlagen sind.

Auch in der Klinik des Herrn Prof. Bruns sind zahlreiche Versuche mit dem Salbenverband, dem Jodoformverband, dem Heftpflaster- und Collodiumverband angestellt worden. Aber keiner derselben gab in dem Kardinalpunkte, der antiseptischen Wirkung, hinreichend sichere Erfolge; denn die mechanische Wirkung des Verbandes, die Unterstützung der Naht durch Heranziehen der Wangen ist offenbar von geringer Bedeutung. Dagegen hat sich während des letzten Jahres der von Socin [1]) empfohlene Zinkpasteverband ausgezeichnet bewährt, so dass er sowohl hinsichtlich seiner antiseptischen und mechanischen Leistung, als auch hinsicht-

1) Jahresbericht über die chirurgische Abteilung des Spitals zu Basel. S. 5. 1883.

lich seiner Einfachheit und Bequemlichkeit allen anderen Verbandarten vorzuziehen ist.

Die Zinkpaste scheint aber bisher wenig bekannt und in Aufnahme gekommen zu sein, da derselben in den neuesten Hand- und Lehrbüchern noch keine Erwähnung geschieht. Es mag deshalb Manchem von Interesse sein, wenn ich die Aufmerksamkeit auf diesen Verband lenke und die in der Bruns'schen Klinik mit demselben beobachteten günstigen Erfahrungen kurz mitteile.

Das Verfahren ist folgendes. Nach der Vorschrift von Socin wird die Zinkpaste aus 50 Teilen Zinkoxyd, 50 Teilen Wasser und 5—6 Teilen Zinkchlorid bereitet. Diese Paste hat die Eigenschaft, sehr rasch an der Luft zu einem festen Schorf auszutrocknen, welcher eine luftdicht schliessende und fest haftende Wundbedeckung bildet; die Paste soll möglichst frisch bereitet sein. Nach vollendeter Operation wird die Nahtlinie und deren Umgebung nochmals desinfiziert und dann sorgfältig abgetrocknet. Hierauf wird die Paste mit einem Pinsel oder Spatel im ganzen Bereich der Oberlippe aufgestrichen und dazwischen eine oder mehrere äusserst dünne Schichten Baumwolle als Stütze eingeschaltet.

Reicht die Wunde bis in das Nasenloch, so wird die Paste über den oberen Wundwinkel hinaus in die Nasenöffnung eingestrichen; hiebei achte man aber darauf, das Nasenloch selbst nicht zu verstopfen, damit das Nasensekret Abfluss finde. Dieses nimmt seinen Weg über die Paste ohne sie zu erweichen. Nach der Operation der doppelseitigen Hasenscharten ist das Offenlassen der Nasenlöcher auch deshalb schon geboten, weil der Verschluss erfahrungsgemäss die oft sich schwer an den neuen Atmungsmodus nach Schluss der Spalten gewöhnten Säuglinge in Erstickungsgefahr bringen kann.

Nach einigen Minuten erstarrt die Paste zu einem fest anhaftenden und vollkommen abschliessenden Schorfe, der mit Sicherheit eine reaktionslose primäre Heilung garantiert. Denn jede Verunreinigung der Wunde durch Nasensekret oder von aussen, sowie jegliche Insulte der Wunde von Seiten des Kindes oder Abreissen des Verbandes durch ungeschickte Handhabung des Kindes ist ausgeschlossen. Dazu kommt, dass die Paste absolut nicht reizt: Ekzeme sind deshalb nie beobachtet.

Am 4.—6. Tage wird der Verband gewechselt, um die Nähte zu entfernen. Bei langsamem Abbröckeln ist der Wundlinie niemals ein Schaden erwachsen, doch erfordert die Abnahme eine gewisse Vorsicht. Oft lockert sich die Paste nach 4—6 Tagen von

selbst. Krümmel, welche an den Fäden hängen, lassen sich am besten mit trockenem Wattetupfer vorsichtig entfernen. Nach Entfernung der Nähte wird ein neuer Zinkpasteverband angelegt, welcher bleibt, bis er von selbst abbröckelt.

Wir haben unter diesem Verband im letzten Jahre bei 10 Fällen stets eine tadellose primäre Heilung erzielt, nie eine wesentliche Stichkanal-Eiterung beobachtet oder sonst einen Zufall, welcher das geringste Bedenken gegen diese Methode der Nachbehandlung aufkommen lassen könnte.

Zum Schlusse sei noch erwähnt, dass wir nicht bloss in der Regel die kleineren genähten Wunden, namentlich des Gesichtes und Kopfes, sondern wiederholt auch grössere Wunden wie nach der Exstirpation von Lippencarcinomen, nach Herniotomien, nach Kropfexstirpation, nach einer Laparotomie u. s. w. in angegebener Weise mit und ohne Drainage zugedeckt und zur prima reunio gebracht haben.

2. Ein neues Winkelmass.

Mitteilung aus der Baseler Klinik

Von

Dr. C. Hübscher,
früherem Assistenzarzt der Klinik.

Das zu Messungen am menschlichen Körper bestimmte Winkelmass, welches von mir konstruiert wurde und seit 2 Jahren auf der Baseler Klinik in Gebrauch steht, hat folgende Eigenschaften:

1. Kann dasselbe nicht nur bei einachsigen Gelenken, sondern auch bei solchen mit zwei oder mehr Achsen zur Winkelmessung verwendet werden.

2. Lässt sich das Instrument möglichst unabhängig von den Weichteilen auf Knochenvorsprünge und sonst leicht zu bestimmende Punkte auflegen.

Das Instrument besteht im Grossen und Ganzen aus 3 Teilen, dem Mittelstück M und den beiden Längsstäben S und S'.

Das Mittelstück besitzt an seinem unteren Ende den Fuss F und trägt die beiden Gelenkplatten P und P′, von denen die eine am

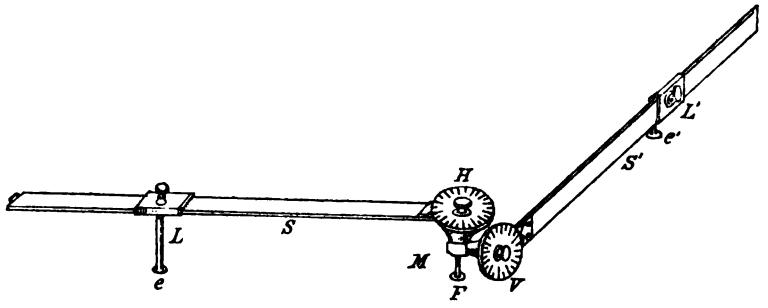

oberen Ende, die andere an einem von der Mitte des Körpers rechtwinkelig abgehenden Fortsatz R sitzt.

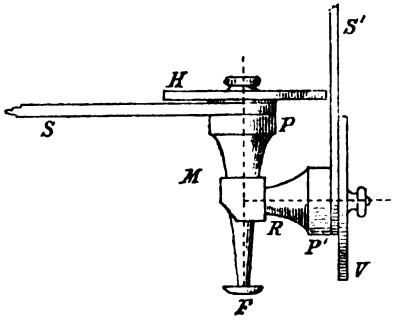

An den Gelenkplatten sind die Längsstäbe drehbar angebracht; die Drehung kann je an einer darüber fixierten Scheibe von 5 zu 5° abgelesen werden. Die Einteilung geht von 0—180° und auf der anderen Hälfte des Kreises wieder auf 0° zurück; die jeweiligen Komplementärwinkel zu 180° sind auf einem inneren Kreise abgetragen.

Die dem kürzeren Stabe S entsprechende Scheibe H steht horizontal, auf ihr werden Bewegungen und Stellungen im Sinne der Ab- und Adduktion gemessen; die zweite Scheibe V steht vertikal und dient zur gleichzeitigen Messung der Flexion und Extension. Durch diese Anordnung der Drehachsen, welche sich unter einem rechten Winkel schneiden, entsteht ein Kugelgelenk, so dass jeweilen in zwei Ebenen zugleich Winkel gemessen werden können.

Zum Aufsetzen auf die Gliedmassen dient einmal der Fuss F des Mittelstückes, dann die beiden an den Längsstäben befindlichen Läufer L und L′ mit ihren kleinen Fussplatten e und e, und den Stellschrauben. Da durch die seitliche Anbringung des Gelenkfortsatzes R eine Parallelverschiebung des Längsstabes S′ hervorgebracht wird, ist der Läufer L′ entsprechend rechtwinkelig abgeknickt, damit die 3 Fussplatten dennoch in eine gerade zu liegen kommen.

Zur Messung wird die Fussplatte des Mittelstückes auf das betreffende Gelenk aufgesetzt; die beiden Läufer stellt man auf leicht auffindbare Punkte ober- und unterhalb der Gelenklinie. Hiebei kann das Instrument ebensogut an der Vorderseite der Extremität, als auch an der Rück- oder Seitenfläche angelegt werden.

Bei der Mehrzahl der Gelenke ist die Grundstellung des Instrumentes, von welcher aus ein Winkel gemessen wird, eine gestreckte, d. h. die beiden Stäbe liegen parallel in einer Linie. Bei den beiden Kugelgelenken des menschlichen Körpers, dem Hüft- und dem Schultergelenk, ist jedoch die Anlegung des Instrumentes nur möglich, wenn die beiden Stäbe in der Grundstellung einen rechten Winkel bilden. Beim Hüftgelenk z. B. legt man die Fussplatten des Mittelstückes und des Läufers L am besten da auf, wo die beiden A.A. femorales über der Mitte der Schenkelköpfe zu fühlen sind; der Läufer L′ steht dabei auf der Mitte der Kniescheibe, ein Punkt, der bei aufrechter Stellung senkrecht unter der Mitte des Hüftgelenks liegt. Der Zeiger des Stabes S würde nun bei dieser rechtwinkeligen Stellung des Instrumentes natürlich auf der horizontalen Scheibe H auf 90° weisen und bei jeder von hier aus vorgenommenen Messung müsste eine Umrechnung von 90° aus erfolgen, um den einfachen Winkel zu erhalten (z. B. 100°—90° = 10° Abdukt., 90°—80° = 10° Abdukt.).

Zur Vereinfachung lässt sich nun die horizontale Scheibe gerade um 90° drehen, so dass der Zeiger des horizontalen Stabes bei dieser zweiten Grundstellung des Instrumentes wieder auf den Nullpunkt zeigt und die Winkel sofort abgelesen werden können.

Die Eigenschaft des Instrumentes, gleichzeitig zwei Winkel anzugeben, kommt am besten zur Geltung bei der Messung von Hüftgelenkskontrakturen, von Genu valgum mit Kontraktur und von Cubitus valgus mit Ueberstreckung.

AUS DER

ZÜRICHER CHIRURGISCHEN KLINIK

DES PROF. DR. KRÖNLEIN.

XVIII.

Statistische Untersuchungen über die Aetiologie des Mammacarcinoms.

Von

Dr. H. Schulthess
in Zürich.

Die mir zugängliche Litteratur gibt über die Frequenz des Mammacarcinoms nur spärlichen Aufschluss. Umsomehr liegt mir daran, das Verhältnis der Sterblichkeit an dieser Krankheit zur Gesamtmortalität im Kanton Zürich, dem Gebiete, dem mit sehr geringen Ausnahmen unser Material entstammt, in den Rahmen unserer Untersuchung zu ziehen.

Von früheren Autoren fand Virchow[1]) für Würzburg, dass in den Jahren 1852—1855 die Mortalität an bösartigen Geschwülsten 5,3 % der Gesamtmortalität ausmachte, und zwar kamen auf 100 bösartige Geschwülste 4,3 der Milchdrüse; darnach wären also damals in Würzburg von allen Gestorbenen 0,2 % bösartigen Brustdrüsentumoren erlegen. Wie das Carcinom, wie das Sarcom an dieser Zahl partizipieren, wissen wir nicht; ferner ist zu bemerken, dass die in der chirurgischen Klinik und in den Hospitälern Verstorbenen mitgezählt sind, Leute, die eben nicht bloss Würzburg stellt, sondern mit das ganze Gebiet, das auf jene Heilanstalten angewiesen

1) Die krankhaften Geschwülste I, p. 82.

ist, „so dass die Zahl der malignen Fälle etwas grösser ausfällt, als sie sonst für die Bevölkerung Würzburgs an sich sein würde."

Ueber die bezüglichen Wiener Verhältnisse werden wir von zwei Seiten belehrt. Einmal hat Glatter [1]) (1862—1869) auf Grundlage der Todtenzettel, einem von ihm selbst als unvollständig bezeichneten Material, berechnet, dass 9,5 % der im Alter von über 20 Jahren verstorbenen Frauenspersonen dem Brustkrebs zum Opfer gefallen waren.

Ferner haben G. v. Török und R. Wittelshöfer [2]) unter 72 000 Leichen, die im Wiener pathologischen Institut in den Jahren 1817—1879 seciert wurden, 366 Brustkrebsfälle gefunden. Sie nehmen an, dass im Ganzen 30 000 weibliche Leichen waren und gelangen so dazu anzugeben, dass im Wiener allgem. Krankenhaus von 100 Frauen 1 an Mammacarcinom stirbt.

Wie steht es bei uns?

Die „Amtlichen Medizinalberichte des Kantons Zürich" bieten bequeme Auskunft für das Jahrzehnt 1876—1885. Die Angaben basieren auf den amtlichen Todtenscheinen, welche man im Hinblick auf die leichte Diagnose unserer Affektion wohl als zuverlässig genug gelten lassen kann. Es geht aus ihnen hervor, dass während jenes Zeitraums 161 Frauenspersonen an Mammacarcinom gestorben sind, das macht pro Jahr durchschnittlich 16. Diese Zahl kann natürlich nicht die durchschnittliche Frequenz des Mammacarcinoms bei uns genau anzeigen, sie ist etwas zu klein, denn gewiss wird da und dort eine Frau, die durch den Operateur von ihrem gefährlichen Tumor befreit worden war, durch eine andere Krankheit weggerafft, und der Fall geht für die Frequenzstatistik des Brustkrebses auf Grundlage der Todtenscheine verloren. Schlechterdings müssen wir solche Fälle ignorieren, da sie eben mit Hilfe des zu Gebote stehenden Materials nicht festgestellt werden können; wir müssen uns damit begnügen, gefunden zu haben, dass bei uns jährlich durchschnittlich 16 weibliche Personen an Brustkrebs sterben.

Den „Statistischen Mitteilungen betreffend den Kanton Zürich" [3]) entlehne ich für unseren Zweck folgende Zahlen:

Fast genau in der Mitte des Jahrzehnts 1876—85, am 1. Dezember 1880, wurden im Kanton Zürich gezählt

---

1) Citiert nach E. Gurlt. Arch. f. klin. Chir. Bd. XXV.

2) Zur Statistik des Mammacarc. Ibid. Bd. XXV.

3) Bearbeitet vom statist. Bureau d. Direktion d. Innern.

männliche Personen		153035
weibliche	„	164541
Gesamtbevölkerung		317576

Es starben jährlich durchschnittlich

im Ganzen	6780	davon Brustkrebs	16 =	0,23 %
weibl. Individ.	3309	do.		0,48 „
do. über 20 Jahre	2100	do.		0,76 „
do. „ 40 „	1661	do.		0,95 „

Die Mortalität an Brustkrebs ist also bei uns 0,23 % der Gesamtmortalität; da, wie wir später sehen werden, überhaupt nicht einmal 2 % der Fälle Männer betreffen, unter den hier benützten Fällen auch keine waren, können wir sie an dieser Stelle ignorieren; da ferner nur 11 = 6,8 % der Frauen unter 40 Jahren standen, die übrigen 93,2 % aber diese Altersgrenze überschritten hatten, dürfen wir auch jene vereinzelten Fälle ignorieren und finden so, dass in unseren Gegenden von 100 Frauenspersonen in dem Alter, wo überhaupt Brustkrebs als Todesursache aufzutreten pflegt, 1 dieser Affektion erliegt.

Dürfte man die Verhältnisse eines ganzen Distrikts mit denen eines Krankenhauses überhaupt ohne Weiteres vergleichen, so hätten wir hier eine hübsche Uebereinstimmung mit der von Töröck und Wittelshöfer aus dem Wiener allgemeinen Krankenhaus beigebrachten Zahl. Was das Verhältnis zur Gesamtmortalität anlangt, so stimmt unser Prozentsatz von 0,23 % überein mit Virchow's Würzburger Zahl. Die Glatter'sche Angabe hingegen übertrifft die der anderen Autoren und unser Ergebnis so sehr, dass man wohl auf die selbst zugestandene Unzuverlässigkeit jenes Materials rekurrieren muss.

Gehen wir nun zur Betrachtung unseres Materials über. Wenn wir die oben gefundene absolute Mortalitätszahl des Mammacarcinoms 16 pro Jahr bei uns als Frequenzzahl gelten lassen, so sollten wir erwarten, dass in den 7 Jahren 1881—1887, wenn alle Patienten die Klinik aufgesucht hätten, sich ein Material von 112 Fällen aufgehäuft hätte. Dem ist aber nicht so: wir verfügen nur über die Hälfte, über 55 Fälle; die supponierte andere Hälfte hat es vorgezogen, der Krankheit zu Hause ihren Lauf zu lassen resp. sich anderwärts nach operativer Hilfe umzusehen [1]).

1) In meiner Privatpraxis habe ich von 1881—1887 37 Fälle von Mammacarcinom beobachtet, welche jedoch nur zum Teil (15 Fälle) dem Kanton Zürich angehörten. Die Zahl der Privatoperationen wegen Mammacarcinom betrug während dieser Zeit 31. Krönlein.

Geschlecht. Unsere 55 Fälle setzen sich zusammen aus 2 (3,6 %) Männern und 53 (96,4 %) Weibern.

Aus diesen kleinen Zahlen einen Schluss auf das prozentualische Verhältnis des Vorkommens des Mammacarcinoms bei den beiden Geschlechtern ziehen zu wollen, kann Niemandem einfallen; die Zahl würde zu gunsten der männlichen Patienten zu hoch werden. Eine Zusammenstellung der Angaben verschiedener Autoren — die Litteratur ist reich daran — zeigt das am besten; nur eine solche kann zu einem annehmbaren Resultat führen.

B. Schuchardt[1]), der sich speziell mit dem Carcinom der männlichen Brust beschäftigt hat, und auf dessen Arbeiten ich verweisen möchte, fand durch Zusammenstellung der Fälle von Alex. Marsden, E. Gurlt, S. W. Sibley, W. M. Baker, John Chisne, G. v. Török und R. Wittelshöfer, A. v. Winiwarter, A. Henry, dass das männliche Geschlecht ca. 2 % aller Brustkrebspatienten stelle; wenn ich zu diesen Autoren (ausser Marsden und Chisne) noch hinzunehme die Fälle von Billroth[2]) (Zürich 1860 bis 67), Krönlein[3]) (Berlin 1875—76), Fischer[4]) (Zürich 1867 bis 78), E. Burow[5]) (Königsberg 1875—83), Schönborn[6]) (Königsberg 1871—79), Billroth[7]) (Wien), H. Schmid[8]) (Berlin 1871—85) und unsere Fälle so finde ich unter 3329 Fällen 47 Männer (1,39 %) und 3282 Frauen.

Eine spezielle Zusammenstellung der in der Züricher chirurgischen Klinik von 1860—78 und 1881—87 behandelten Fälle ergibt

	Männer	Weiber	Total
Billroth (1860—67)	2	47	49
Fischer (1867—78)	1	63	64
Unsere F. (1881—87)	2	53	55
	5	163	168

Die Männer partizipieren hier mit 3 %, also mit doppelt soviel, als wir aus der grossen Zusammenstellung gefunden haben. Soll man daraus schliessen, dass bei uns das Mammacarcinom be-

1) B. Schuchardt. Zur Kasuistik und Statistik der Neubildungen der männl. Brust. Arch. f. klin. Chir. Bd. XXXI u. XXXII.

2) Billroth. Chir. Erfahrungen Ibid. Bd. XXV 15.

3) Krönlein. D. v. Langenbeck'sche Klinik u. Polikl. in Berlin 1875 bis 76. Ibid. XXI. Suppl.

4) Fischer. Die Krebskrankh. etc. D. Z. f. Ch. Bd. XIV.

5. 6. 7) Citiert nach Schuchardt. Arch. f. klin. Chir. Bd. XXXII. 7.

8) H. Schmid. Zur Stat. d. Mammacarc. D. Z. f. Ch. Bd. XXVI.

sonders häufig bei Männern vorkomme? Ich glaube: nein. Einmal stehen so kleine Zahlen zu sehr unter dem Einfluss von Zufälligkeiten; dann starb im Jahrzehnt 1876—85 im Kanton Zürich kein Mann weder an primärem noch recidivirendem Brustkrebs (gegen 161 Frauenspersonen); ferner darf man gewiss annehmen, dass Männer mit der bei ihnen so seltenen Affektion wegen der schwierigen Diagnose und des wissenschaftlichen Interesses viel eher der Klinik zugewiesen werden, als Frauen, auch noch in Stadien ihres Leidens, wo man sich kaum mehr einen Erfolg von chirurgischer Behandlung verspricht. Die 26 statistisch verwerteten Jahre der Züricher Klinik weisen 163 Fälle bei Frauen auf; mit Zugrundelegung der Zahl 16 pro Jahr sollten wir 416 weibliche Patienten haben, das doppelte; hält man diesen zum Teil supponierten Patientinnen die 5 Männer der Klinik entgegen, so findet man, in Uebereinstimmung mit dem Ergebnis der grossen Zusammenstellung, dass das männliche Geschlecht gut 1 % aller Brustkrebsfälle stellt.

Für die Untersuchung der ätiologischen Verhältnisse ist es nötig, den Krebs der männlichen und den der weiblichen Brustdrüse gesondert zu betrachten. Ich stelle letzteren als den praktisch wichtigeren und für die Besprechung der Aetiologie reichhaltigeren voran.

Brustkrebs bei Weibern.

Alter. Fast alle bisherigen Autoren haben den Altersverhältnissen der Patientinnen eine besondere Aufmerksamkeit zugewandt. Die Zeit der Entstehung des Mammacarcinoms, genauer die Zeit der Perzeption der krankhaften Neubildung durch die Kranke fällt nach Gurlt[1]) (Wien), Fischer[2]) (Zürich), Hildebrand[3]) (Göttingen) in den meisten Fällen zwischen das 40.—60. Jahr; am meisten belastet ist nach Gurlt, Oldecop[4]) (Kiel), A. Henry[5]) (Breslau) das Jahrfünft 46—50.

Als Durchschnittsalter der Patientinnen beim Beginn geben

---

1) L. c.

2) L. c.

3) Hildebrand. Beitr. z. Statistik d. Mammacarc. d. Frau. D. Z. für Chir. Bd. XXV. Nr. 17.

4) Oldecop. Statist. Zusammenstellung von 250 Mammacarc. aus Esmarchs Klinik. Arch. f. klin. Chir. Bd. XXIV. Nr. 31.

5) A. Henry. Statist. Mitteilungen über d. Brustkrebs. Breslau. Inaug.-Dissert. 1879.

an: Sibley[1]) 48,67, Oldecop 48,4, Fischer 46,9, von Winiwarter[2]) 45,3 Jahre.

Von den Autoren, die das Material der Züricher Klinik statistisch verwertet haben, gibt leider Billroth in seinen „Chirurgischen Erfahrungen" keine detaillierten Altersangaben; er sagt nur, dass die grösste Erkrankungsdisposition zwischen dem 35. und 60. Jahre liege. Hingegen bietet Fischer genauere Angaben und ich trage kein Bedenken, dieselben mit den meinigen zu vereinigen, um mit grösseren Zahlen operieren zu können; das Material entstammt ja genau denselben Verhältnissen und ist nur zu einer früheren Zeit der Klinik zugeflossen. Durch die Zusammenstellung von zwei Untersuchungsreihen werden Fehler am besten ausgeglichen, Fehler, die hier besonders mitspielen können; denn die Frage nach dem Alter der Patientinnen bei Beginn der Affektion hat in den Krankengeschichten die am wenigsten exakte Beantwortung gefunden, indem Bruchteile des Jahres weder von Seiten der Patientin, noch von Seiten des Verfassers der Anamnese berücksichtigt werden.

Das vereinigte Material, in Lustren abgeteilt, ordnet sich folgendermassen:

	Fischer	Uns. F.	Total	%	%	%
Unter dem 30. Jahr	—	—	—	—		
30.—34. Jahr	—	1	1	0,98	9,8	
35.—39. „	5	4	9	8,82		
40.—44. „	8	8	16	15,68		83,4
45.—49. „	12	10	22	21,56	41,1	
50.—54. „	10	10	20	19,60		
55.—59. „	9	6	15	14,70		
60.—64. „	4	8	12	11,76		
65.—69. „	2	3	5	4,90		
70.—74. „	—	1	1	0,98	6,8	
75.—79. „	—	1	1	0,98		
80. und darüber	—	—	—	—		
	50	52	102	100,0		

Es sind nur die bestimmten Angaben berücksichtigt, unser Fall Nr. 51 ist als zweifelhaft weggelassen. Eine aus diesen Zahlen konstruierte Kurve macht die Sache anschaulicher.

Am frühesten trat das Carcinom auf in unserem Fall Nr. 26, im 33. Jahr, am spätesten im Fall Nr. 39, im 79. Jahr; vor, resp. nach diesen Jahren haben wir keine Fälle zu verzeichnen. Nach

1) Citiert nach Gurlt l. c.

2) A. v. Winiwarter. Beitr. z. Statist. d. Carc. etc. Stuttgart 1878.

dem 34. Jahr nimmt die Erkrankungsdisposition, das steile Ansteigen der Kurve bedingend, rasch zu und kulminiert im Dezennium

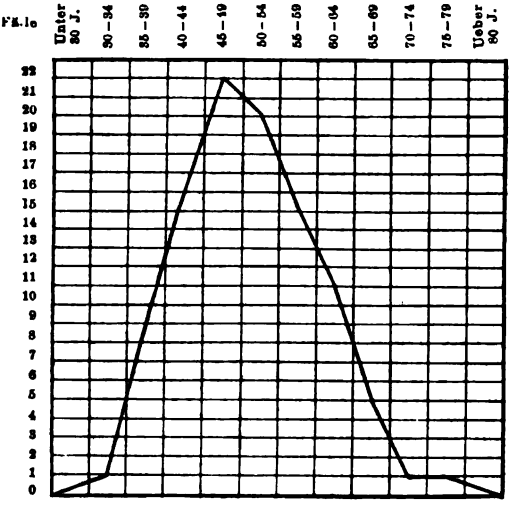

zwischen dem 45. und 54. Jahr, mit 41 % aller Fälle; dann fällt sie etwas weniger steil wieder ab, um beim 80. Lebensjahr die Abscisse zu erreichen. Wir können den anderen Autoren beipflichten, dass zwischen den Jahren 40—60 die meisten Erkrankungen vorkommen, müssen aber für unsere Verhältnisse noch das Jahrfünft 60—64 dazunehmen. Zwischen dem 40. und 64. Lebensjahr haben wir 83,4 % aller Fälle, und zwar treffen auf das Jahr

zwischen dem 40. und 64. Lebensjahre 3,4 Fälle
„ „ 45. „ 54. „ 4,1 „

während auf die übrigen in Betracht kommenden Jahre 30—39 und 65—79 nur 0,68 Fälle pro Jahr kommen.

Mit der von Winiwarter konstruierten Alterskurve stimmt die unserige in Bezug auf die Form überein, ihre Höhe jedoch erreicht jene im Jahrfünft 41—45, die unsere erst im folgenden Lustrum 45—49, ein Umstand, auf den wir noch zurückkommen werden.

Unsere 52 Patientinnen hatten beim Beginn zusammen 2686 Jahre; daraus geht als Durchschnittsalter für unsere Fälle hervor 51,65 Jahre. Fischer musste dasselbe, mit 46,9 Jahren, um 4½ Jahre früher ansetzen, eine eigentümliche Thatsache, da wir beide gleich viel Fälle aus derselben Gegend, denselben Verhältnissen verwertet haben, und nicht wohl anders zu erklären, als aus der Kleinheit des zu Gebote stehenden Materials. Das Mittel aus

beiden Zahlen würde das 49. Jahr als Durchschnittsalter für den Beginn des Mammacarcinoms in unserer Gegend bezeichnen und stände immer noch höher, als das Mittel aus den Angaben von Sibley, Oldecop, v. Winiwarter 47,4 Jahre. Womit das möglicherweise zusammenhängt, werden wir später sehen.

Von geringem Interesse für unseren Zweck ist das Alter bei der Aufnahme. 53 Angaben zusammen 2805 Jahre; Mittel daraus 52,92 J., jüngste (Nr. 26) 34 J., älteste (Nr. 39) 80 J.

Die Zeit von Beginn bis zur Aufnahme resp. Operation ist sehr verschieden. Nr. 38 kam schon 4 Wochen nach der Perzeption des Tumors auf die Klinik. 1/6 aller 53 Patientinnen warteten 1/2 Jahr zu, 1/3 aller 1 Jahr, andere 1 1/2, 2, 2 1/2, 3, 4, 6, eine (Nr. 51) sogar 16 Jahre; in letzterem Falle ist man allerdings im Zweifel, wo man das Carcinom will einsetzen lassen; die Frau gab an, dass sie seit der letzten Geburt, 16 Jahre vor der Aufnahme, neben der linken Mammilla einen harten, wallnussgrossen Knoten bemerkt habe, der lange Jahre unverändert blieb, und erst 3 Wochen vor der Aufnahme zu schmerzen begann. Eine Mastitis hatte Pat. nicht durchgemacht, wir stehen also vor der Alternative, ob wir den anfänglichen Tumor für einen gutartigen, nicht carcinomatösen halten wollen, der sich erst nach langen Jahren zu einem Carcinom umwandelte, oder ob wir annehmen wollen, dass sich ein ächtes Carcinom 16 Jahre unverändert hielt, um dann auf einmal ohne äussere Veranlassung sich als bösartige Neubildung zu manifestieren.

Für die Berechnung der durchschnittlichen Zeit vom Beginn bis zur Aufnahme, resp. Operation habe ich diesen Fall weggelassen. Das Mittel aus den 52 bestimmten Angaben beträgt 15,7 Monate.

Das Alter der Patientinnen beim Tod interessiert uns an sich weniger; ich habe deshalb auch ihr Schicksal nicht verfolgt, bin also ausser Stande, darüber aus unserem Material Angaben zu machen. Ich finde aber in den „Amtlichen Medizinalberichten" die bei uns in den Jahren 1876—85 an Brustkrebs verstorbenen Frauenspersonen in Altersdekaden eingeteilt, und hebe diese Mitteilungen heraus, weil sie zur Ergänzung dieses Abschnittes, ja sogar zur Berichtigung von Irrtümern, die durch die blosse Betrachtung des Spitalmaterials hätten entstehen können, beitragen helfen. Einer chirurgischen Klinik fliesst immer eher jüngeres Material zu, Mütter unerzogener Kinder, die sich der Familie zu liebe den Chancen einer Operation unterziehen müssen; bei einer

Greisin aber fürchten oft Arzt und Angehörige den operativen Eingriff, und sie selbst will ruhig zu Hause sterben.

Von jenen 161 Frauen starben

im Alter von	20—30	30 40	40—50	50—60	60—70	70—80	80—xJah.
Personen	1	10	32	45	44	22	7

Diese Zahlen, sowie die oben mitgeteilte Kurve, konstruiert aus den Altersjahren der Patientinnen der Klinik bei Beginn des Carcinoms, müssen, für sich allein betrachtet, den Glauben erwecken, dass die Disposition für Mammacarcinom mit zunehmendem Greisenalter schnell abnehme. Da es aber auf dieser Stufe überhaupt weniger Frauen gibt, ist die Verminderung nur eine absolute, keine relative; man findet im Gegenteil, dass die Häufigkeit des Todes an Mammacarcinom mit zunehmendem Alter in aufsteigender Progression wächst. Das erhellt aus folgender Tabelle, zu deren Aufstellung die „Statistischen Mitteilungen betreffend den Kanton Zürich" benützt werden konnten

Altersklassen	Weibl. Bevölkerung 1. XII. 1880	Todesfälle an Mammacarc. durchschn. jährl.	Auf 1000 weibl. Personen kamen p. Jahr Todesf. an M.-C.
25—40	37.194	1,1	0,029
40—50	20.362	3,2	0,156
50—60	16.168	4,5	0,278
60—80	13.382	6,6	0,493
80—x	498	0,7	1,405

Eine Vergleichung der Mortalität an Mammacarcinom mit der Gesamtmortalität der verschiedenen Altersklassen scheint diesem Ergebnis zu widersprechen. Vom 60. Jahr an nimmt nämlich das prozentualische Verhältnis jener zu dieser ab. Dieser Umstand kommt auf Rechnung der von diesem Zeitpunkt an immer mehr als Todesursache zur Herrschaft gelangenden Altersschwäche. Folgende Tabelle illustriert das:

	Todesfälle weibl. Pers. durchschn. jährl. (1876—85)			Von 1000 Todesf. weibl. Personen kommen auf	
Altersklassen	im Ganzen	an Mammacarcinom	an Altersschwäche	Mammacarc.	Altersschw.
25—40	302	1,1	—	3,64	—
40—50	277	3,2	0,1	11,55	0,36
50—60	380	4,5	4,7	11,84	12,36
60—80	876	6,6	210,7	7,30	240,52
80 - x	138	0,7	88,7	5,07	642,75

Wie man sieht, erliegen im 6. Lebensdezennium (50—60) ungefähr gleichviel weibliche Personen dem Mammacarcinom und der Altersschwäche. Von da an nehmen die Todesfälle an letzterer

rapid zu. Würde man diese von den Todesfällen überhaupt abziehen, so würden als Rest die Fälle von Tod infolge Krankheit bleiben. Auf diese berechnet, hätten wir folgende Verhältnisse:

Altersklassen	Todesfälle weibl. Pers. durchschn. jährl. an Krankh. überh.	an Mammacarc.	Von 1000 durch Krankh. gest. weibl. Pers. starb. an M.-C.
50—60	376	4,5	12
60—80	666	6,6	10
80—x	50	0,7	14

Hieraus ist ersichtlich, dass das Mammacarcinom zwischen den Jahren 60—80 gegenüber den anderen Krankheiten weniger Opfer fordert, als vorher und nachher. Dass nach dem 80. Jahr wieder ein Ansteigen stattfindet, steht im Einklang mit den obigen Ergebnissen, als das Verhältnis der Todesfälle an Mammacarcinom zu der Zahl der noch lebenden Frauenspersonen untersucht wurde, dass nämlich die Disposition für den Brustkrebs mit zunehmendem Alter wächst. Der Umstand, dass die vorangehenden Lebensdezennien 40—50 und 50—60 eine höhere Zahl aufweisen als die Jahre 60 bis 80, kann damit in Verbindung gebracht werden, dass sie die Menopause einschliessen, resp. derselben auf dem Fusse folgen; dies fordert mit dazu auf, den Einfluss des weiblichen Geschlechtslebens auf die Entwickelung des Brustkrebses zu untersuchen. —

Geschlechtsleben. Wir haben oben gesehen, dass auf 100 Frauen mit Brustkrebs kaum 2 Männer mit dieser Affektion kommen; wir wissen, dass das betroffene Organ zu den Geschlechtseigentümlichkeiten des Weibes gehört und normaliter bedeutenden Aenderungen in Grösse und Funktion unterworfen ist, in direktem Zusammenhang mit den Entwicklungsphasen des Geschlechtslebens des Weibes. Während beim männlichen Geschlecht die Brustdrüse auf der in der Kindheit gewonnenen Ausbildung stehen bleibt, ja sogar teilweise sich rückbildet, beginnt sie beim Weibe mit Eintritt der Pubertät ihre Weiterentwicklung zur Milchdrüse, als welche sie, wenn Gelegenheit gegeben ist, während einer langen Reihe von Jahren ihre Bestimmung erfüllen kann. Mit der Menopause, beim Eintritt der Involutionsperiode des Weibes, beginnt auch für die Milchdrüse die Zeit der Rückbildung.

Da muss es uns doch interessieren, zu wissen, wie sich die Fälle unseres Materials rücksichtlich der Zeit des Beginns der krankkaften Neubildung auf diese Entwickelungsstufen verteilen; da müssen wir ferner untersuchen, ob überhaupt und welchen Einfluss die Aeusserungen der weiblichen Geschlechtsthätigkeit, Menstruation,

Gravidität, Laktation auf die Entwicklung der Mammacarcinoms haben.

Wir folgen hier, mit anderen Autoren, im allgemeinem dem Vorgange von Winiwarters[1]). Er selbst findet, dass vor der sexuellen Ausbildung der Brustkrebs nicht vorkommt, ferner „dass der Beginn der meisten Erkrankungen (78 %) in die Zeit der Geschlechtsreife fällt, und dass kaum mehr als 1/4 aller Erkrankungen nach dem Erlöschen der Konzeptionsfähigkeit auftritt." Er nahm für Wien an, dass mit dem 45. Jahre die Blütezeit der Weiber aufhört und nach dem 55. Jahr überhaupt die Fortpflanzungsfähigkeit erloschen sei.

Oldecop[2]) glaubt, dass man im Norden die geschlechtliche Entwicklungszeit der Frauen um 3 Jahre hinausrücken müsse gegenüber dem südlicheren Oesterreich; er setzt also den Beginn des Klimakteriums auf das 49. Jahr fest und hat, dieser Berechnung entsprechend, ähnliche Resultate wie von Winiwarter: über die Hälfte sämmtlicher Erkrankungen fallen in die Zeit der Geschlechtsreife, nur etwas mehr als 1/7 jenseits der definitiven Menopause.

Fischer[3]) gibt an, dass in unserer Gegend die Menopause mit dem 48. Jahre meist auftritt; vor dasselbe fällt bei ihm der Beginn der Krankheit in 40 %, nach demselben in 60 % der Fälle.

Sehen wir uns nach unserem Material um. Nach den darin über die Menstruationsverhältnisse enthaltenen Angaben muss ich den Beginn der Geschlechtsreife bei unsern Patientinnen durchschnittlich auf das 17. Lebensjahr, die Menopause und mit ihr das Erlöschen der Fortpflanzungsfähigkeit durchschnittlich auf das 49. Jahr festsetzen, finde aber, dass für letztere die meisten Angaben in das Lustrum 48—52 fallen und bezeichne deshalb dasselbe für unsere Fälle als die Periode des Klimakteriums. Dann gewinne ich folgende Einteilung meiner und der Fischer'schen Fälle.

	Fischer	Uns. F.	Tot.	%
I. Zeit vor der sexuellen Ausbildung	—	—	—	—
II. Blütezeit vom 17.—47. Jahre	20	17	37	36,3
III. Klimakterium vom 48.—52. Jahre	13	11	24	23,5
IV. Zeit der erlosch. Konzeptionsfähigkeit	17	24	41	40,1

1) L. c. p. 46.
2) L. c.
3) L. c.

In Uebereinstimmung mit von Winiwarter und Oldecop fallen bei uns die meisten Fälle, 60 %, in die Zeit der Konzeptionsmöglichkeit, und auch wir haben vor dieser Zeit keine Fälle zu verzeichnen. Nach derselben jedoch, nach dem definitiven Cessieren der Menses, haben wir doch noch eine stattliche Anzahl von Fällen, 40 %; diese Abweichung hängt damit zusammen, dass wir die Grenzen der klimakterischen Periode enger gezogen haben, sowohl nach auf- als nach abwärts.

Rücksichtlich der Zahl der Jahre, welche die angenommenen Perioden repräsentieren, und der Zahl der Fälle, welche durchschnittlich auf das Jahr kommen, haben wir folgende Verhältnisse:

II. Periode	30	Jahre	37	Fälle	d. h. pro J.	1,2	Fälle
III. „	5	„	24	„	„ „	4,8	„
IV. „	ca. 30	„ höchstens	41	„	„ „	1,3	„ mind.

Ich möchte übrigens diesen Zahlen nicht zu viel Wert beimessen, denn erstens repräsentieren sie nur die Verhältnisse des Materials der Klinik, der, wie schon bemerkt, ältere Patientinnen verhältnismässig weniger leicht zufliessen, wie jüngere; ferner sind die konkreten Fälle gewissermassen in ein abstraktes System eingezwängt, und ich glaube, dass die Betrachtung der einzelnen Patientinnen, soweit Angaben vorliegen, und der absoluten Zahlen, die diese enthalten, erspriesslicher ist. In unseren Krankengeschichten finden sich nämlich in 36 Fällen irgend welche Notizen über die Zeit oder Art der Menstruation.

Beginnen wir mit den Angaben über die Zeit.

Eintritt der Menstruation: 24 Angaben. Durchschnittszahl 16,79 Jahr. Am frühesten trat sie in 1 Fall im 12. Jahre auf, am spätesten in 2 Fällen im 22. Jahre. Auf das 13. und das 17. Jahr treffen je 4, auf das 16. und 18. je 3 Fälle, auf die übrigen Jahre dazwischen nur vereinzelte.

Dauer der Menstruation: 14 Angaben. Durchschnittszahl 32 Jahre. Sie schwankte zwischen 27 Jahren in 2 Fällen und 43 Jahren in 1 Fall.

Menopause. 22 Angaben. Durchschnittszahl 48,8 Jahr. Am frühesten cessierten die Menses in 1 Fall im 33. Jahr, am spätesten in einem Fall im 56. Jahr. 4 Fälle weist das 49. J., 3 das 48. und 50. J., 2 das 46.. 51., 52 J., je 1 Fall das 44., 45., 53., 55. Jahr auf.

Man sieht, das Mammacarcinom tritt auf sowohl bei früh als bei spät Menstruierten, bei solchen, wo die Dauer der Blütezeit eine

lange, als auch bei solchen, wo sie eine kurze ist, es tritt auch auf bei Frauen, die die Menses sehr früh verlieren, und bei solchen, wo das erst spät geschieht, und es kommt zur Entwicklung in der grössten Zahl der Fälle bei Frauen, wo die zeitlichen Verhältnisse der Menstruation durchaus normale und gewöhnliche sind.

Einer nähern Besprechung müssen wir das Verhältnis unterziehen, in welchem die Menopause und das Klimakterium zur Carcinomentwicklung stehen. Die Menopause bezeichnet das Ende des Geschlechtslebens; in den auf die letzte Blutung folgenden Jahren gehen eine Reihe von Veränderungen am Geschlechtsapparat des Weibes vor sich. Man hat von jeher diese Jahre mit einer besonderen Disposition für Brustkrebs belastet, sagt doch Grünhagen [1]) in seiner „Physiologie der Zeugung", wo er von der Involution des Weibes spricht: „die Brüste verlieren ihre Fülle und Rundung infolge der Schrumpfung der Milchdrüsen, wenn diese nicht durch übermässige Fettablagerung kompensiert wird, und werden ebenfalls (wie Ovarien, Uterus) nicht selten von carcinomatösen Wucherungen ergriffen."

Sehen wir was die Autoren über Mammacarcinom und unser Material dazu sagen. Leider sind die absoluten Angaben über dieses Verhältnis in den Krankengeschichten spärlich. Es begann das Carcinom

	vor Mp.	z. Z. d. Mp.	nach d. Mp.	Summe
bei v. Winiwarter (170 Fälle)	46	7	27	80
„ Oldecop (250 „)	17	5	13	35
„ unseren Fällen (53 „)	7	3	16	26
	70	15	56	141

also vor der Menopause in 50 %, zur Zeit derselben in 10 %, nach derselben in 40 % der Fälle, wo überhaupt bezügliche Angaben bestehen. Nach diesen Zahlen könnte der Menopause gewiss kein wesentlicher Einfluss auf die Carcinomerkrankung zugesprochen werden; im Gegenteil, wir müssten A. Henry [2]) beipflichten, der sagt, es stehe „die Cessation der Menses nicht, wie man vermuten sollte, mit dem Beginn der Geschwulstbildung im Zusammenhang." Ich glaube aber doch nicht, dass wir diese Behauptung acceptieren dürfen: Verschiedenes spricht dagegen.

Wenn wir näher nachsehen, wie lange nach der Menopause in

1) Grünhagen. Physiol. d. Zeugung. Hamburg und Leipzig 1888.
2) L. c.

den Fällen unseres Materials (16), wo darüber Angaben bestehen, sich die ersten Zeichen des Carcinoms gezeigt haben, so finden wir, dass diese 3 mal nach 2 Jahren, 2 mal nach 3, 2 mal nach 4, dann 3 mal nach 8, 1 mal nach 10, 3 mal nach 12 und endlich je 1 mal nach 15 und 18 Jahren der Fall war, d. h. durchschnittlich 7,6 Jahre nach der letzten Menstruation. Die Zeit der bedeutendsten Umwälzungen im weiblichen Organismus, die klimakterischen Jahre, die ersten nach der Menopause, sind hier mit $^1/_3$ aller Fälle belastet, während die 15 spätern Jahre (entsprechend der längsten Dauer von 18 Jahren nach der Menopause) nur $^2/_3$ aufweisen. Das spricht gewiss für eine erhöhte Disposition für Brustkrebs im Klimakterium. In Anbetracht der kleinen Zahlen möchte ich allerdings darauf allein kein besonderes Gewicht legen, aber wir haben noch andere Anhaltspunkte.

Wir haben oben gesehen, dass der Höhepunkt unserer Kurve gerade in das Lustrum (45—49) fällt, in welches wir bei den Frauen unserer Bevölkerung die Menopause verlegen müssen; das darauffolgende (50—54), das die klimakterischen Jahre einschliesst, weist fast ebenso viele Fälle von Erkrankungen auf. Doch nicht nur wir allein haben dieses Ergebnis; von Winiwarter, der für die Frauen, die in der Wiener Klinik Hülfe suchen, das 45. Jahr als dasjenige bezeichnen muss, in welchem die Geschlechtsreife erlischt und das Klimakterium beginnt, sieht wie wir seine Kurve in dem Jahrfünft kulminieren, in welches jenes Jahr fällt, und zwar, dem früheren Einsetzen der Menopause entsprechend, ist bei ihm das Lustrum 41—45, bei uns das von 45—49 am meisten belastet.

Ferner fällt sowohl bei von Winiwarter wie in dem vereinigten Material von Fischer und mir das Durchschnitts-Alter beim Beginn der Erkrankung grade auf das Altersjahr der Menopause, bei jenem auf das 45. Jahr, bei uns auf das 49. Jahr.

Endlich haben wir oben, als wir auf Grund der „Amtlichen Medizinalberichte" die Mortalität des Mammacarcinoms betrachteten, gefunden, dass die meisten Todesfälle an dieser Krankheit im Verhältnis zur Gesamtmortalität auf das Jahrzehnt fallen, in dem die klimakterischen Jahre liegen. Fast erreicht wird es von dem Dezennium, an dessen Ende die Menopause aufzutreten pflegt. Nach Abzug der Todesfälle an Altersschwäche konstatierten wir, dass im 6. Dezennium auch verhältnismässig mehr Todesfälle an Brustkrebs vorkommen, als in den beiden folgenden, während nach dem 80. Jahr dieses Dezennium noch übertroffen wird. Ich glaube, man

darf nach dem vorangehenden, die Ursache wohl im Einfluss von Menopause und Klimakterium suchen.

Fassen wir das Resultat unserer Betrachtungen über den Einfluss des Alters im allgemeinen und der Entwicklungsphasen des weiblichen Geschlechtslebens im speziellen kurz zusammen, so haben wir gefunden:

Die Disposition für Mammacarcinom ist im kindlichen Alter, vor Ausbildung der Sexualorgane = 0, sie tritt auf mit der Geschlechtsreife, ist im ersten Drittel der Blüteperiode eine sehr geringe, nimmt aber allmählich zu und wächst mit dem Alter in aufsteigender Progression bis ins hohe Greisenalter, so zwar, dass sich um die Zeit der Menopause ein Dichterwerden der Fälle bemerkbar macht.

Ob nun das Auftreten des Mammacarcinoms in direktem Abhängigkeitsverhältnis zur Involution des weiblichen Geschlechtsapparates an sich steht, oder ob hier die Menopause nur als Symptom des beginnenden Alters aufzufassen ist, wo die Luxusausgabe an Fortpflanzungsmaterial vom Individuum nicht mehr bestritten werden könnte, das Alter also selbst verantwortlich gemacht werden muss, diese Frage lässt sich auf statistischem Wege nicht lösen; ausgedehnte, genaue Untersuchungen der feinern Vorgänge beim Involutionsprozess der Brustdrüse könnten hier Klarheit schaffen. Bevor wir aber über solche verfügen, ist die Annahme wohl die natürlichste, dass für die Entwicklung einer Neubildung in der Mamma wohl die Zeit der bedeutenden cirkulatorischen Veränderungen, die das Organ als Teil des weiblichen Geschlechtsapparates durchmacht, während Menopause und Klimakterium, recht günstig sein mag.

Es erübrigt nur noch, den frühern Menstruationsverhältnissen der Patientinnen hinsichtlich der Art derselben unsere Aufmerksamkeit zu schenken. Der Gedanke, dass die Brustdrüse an mangelhafter Entwicklung des Geschlechtsapparates im allgemeinen auch ihrerseits durch Abnormitäten partizipiert und vielleicht dann um so eher carcinös werden könne, liegt nicht zu fern. Man hat immer den Symptomenkomplex der menstruellen Blutung, dieser Erscheinung, die auch die Laien veranlasst, normale oder abnorme Vorgänge im Bereich des weiblichen Geschlechtsapparates anzunehmen und der deshalb von allen Frauen Beachtung geschenkt wird, in Verbindung zu bringen gesucht mit der Frage nach der Aetiologie des Brustkrebses. Es wurde aber, wie von Winiwarter sagt,

„der Zusammenhang niemals klar formuliert". Dieser Autor verfügt unter 170 Patientinnen über 53 hierhergehörige Angaben. 43 Frauen waren regelmässig menstruiert und es hatte die Menstruation wenigstens bis zu dem Zeitpunkte der Beobachtung durch die Entwicklung des Brustkrebses keine Beeinträchtigung erfahren. 7 Frauen waren unregelmässig menstruiert; bei 3 war dies seit Beginn der Krankheit der Fall. v. Winiwarter findet, dass „ein direkt nachweisbarer Zusammenhang der Menstruation mit der Carcinomentwicklung nicht ausgesprochen werden kann. Bei Fischer findet man 18 Fälle, wo die Menstruation immer regelmässig, 7 wo sie unregelmässig gewesen.

In unserem Material verfügen wir über 26 Angaben über die Art der Menstruation: normal war sie in 17 Fällen (65 %), schwach in 3 (11 %), reichlich in 6 (23 %) d. h. in $^2/_3$ der Fälle war sie normal, in $^1/_3$ abnorm: das Mammacarcinom kommt sowohl bei Frauen vor, die, nach der Art der Menstruation zu schliessen, sexuell normal angelegt sind, als auch bei solchen, wo, wenigstens in den innern Genitalien sicher, mehr weniger starke Abweichungen von der Norm bestehen. Ueber das prozentualische Verhältnis der normalen zu den abnormen Fällen wollen wir weiter keine Worte verlieren: es hätte keinen Sinn, dasselbe zu berechnen, weil wir ja doch nicht wissen, wie viel Frauen mit abnormer Menstruation im allgemeinen auf die ganz normal Menstruierten kommen, wir also keine Schlüsse ziehen könnten.

Von Besonderheiten, die im Anschluss an die Menses früher beobachtet wurden, erwähne ich Schmerzen in den Brüsten in einem Fall (Nr. 8) während 3 Jahren vor Perzeption des Carcinoms, in einem zweiten Fall (Nr. 18) während der ganzen Dauer der Menstruationsepoche, in einem dritten Fall (Nr. 9) seit der letzten Geburt vor 15 Jahren, besonders in der rechten, später carcinösen Mamma. Ferner stellte sich bei einer Frau (Nr. 49) mit der ersten Menstruation eine Entzündung (Ekzem?) der rechten Brustwarze ein; diese Brust wurde später der Sitz der bösartigen Neubildung. —

Gehen wir weiter in der Betrachtung des Einflusses des sexuellen Lebens. Man hat auch im Geschlechtsgenuss einen solchen finden wollen, und besonders die Häufigkeit desselben als möglicherweise bedeutungsvoll angesehen. Da über diese Verhältnisse nur auf Umwegen etwas zu erfahren ist, ist man genötigt, sich den Civilstand der Patientinnen anzusehen und so wenigstens zu einem approximativen Urteil zu kommen. Die Ansichten der-

jenigen Autoren, die diese Frage berührten, sind verschieden. In positivem Sinne beantwortet sie Glatter[1]), der eine erhöhte Disposition der verheirateten und verwitweten Frauen für Brustkrebs fand, und diese zurückführt „auf den Einfluss der geschlechtlichen Reizungen, die zweifellos bei diesen häufiger auf den Organismus einwirken." v. Winiwarter selbst glaubt, dass der Geschlechtsgenuss noch in vorgerückterem Alter wichtiger sein dürfte, als die Häufigkeit an sich. Oldecop steht im Widerspruch zu diesen Autoren; er findet, dass das Verhältnis der ledigen Brustkrebspatientinnen zu den Verheirateten dasselbe sei, wie das der Ledigen zu den Verheirateten überhaupt, dass man also keine grössere Disposition der letzteren annehmen könne.

Unser Material verteilt sich folgendermassen:

	sicher	wahrscheinlich	total
Ledig	3	2	5
Verheiratet	45	2	47
Verwitwet	1	—	1
			53

d. h. ledig waren 10 %, verheiratet oder verwitwet 90 %.

Stellt man die Angaben von Billroth (Zürich), Krönlein (Berlin), v. Winiwarter (Wien), Glatter (Wien), Oldecop (Kiel), A. Henry (Breslau), Hildebrand (Göttingen) zusammen, so kommt fast das gleiche Verhältnis heraus: 12 % für die Ledigen, 88 % für die Verheirateten und Verwitweten. Letztere beiden zu trennen halte ich für wertlos; man weiss ja doch nicht, wie lange das Witwentum schon dauerte, und darauf kommt es doch hier an; ich stelle sie also zusammen den Ledigen gegenüber, weil sie beide in normalem, regelmässigem Geschlechtsgenuss standen.

Letzteres war in unserem Material der Fall bei 48 Frauen, also 90,5 %, während 9,5 % ledig waren.

Nun erfahren wir aber aus den „Statistischen Mitteilungen betreffend den Kanton Zürich", dass im Jahr 1885 z. B., das ja ungefähr in die Mitte unserer Berichtsjahre fällt, von 1751 im Alter von über 40 Jahren verstorbenen Frauenspersonen 1533 verheiratet oder verheiratet gewesen waren, während 218 dem ledigen Stande angehört hatten; d. h. in dem Alter, wo überhaupt das Mammacarcinom häufiger vorzukommen pflegt, setzt sich, falls die Mortalität beider Kategorien dieselbe ist, die weibliche Bevölkerung aus 87 %

1) Citiert nach v. Winiwarter, p. 298.

Verheirateten oder verheiratet Gewesenen und 13 % Ledigen zusammen. Fast dasselbe Verhältnis nimmt Oldecop an. Wenn es aber richtig ist, und auch für unsere Bevölkerung gilt, dass, wie v. Winiwarter angibt, die Mortalität der Frauen ledigen Standes eine grössere ist, als bei den Verheirateten, dann müssen wir annehmen, dass weniger als 13 % der lebenden weiblichen Personen von über 40 Jahren ledig sind. Damit nähert sich das Verhältnis der Ledigen zu den Verheirateten oder verheiratet Gewesenen überhaupt dem aus unserem Material gefundenen Verhältnis beider Stände.

Es ist noch erwähnenswert, dass v. Winiwarter und ich unserem Material genau dieselben Prozentzahlen entnehmen: er bei 169 Angaben, ich bei 53 Angaben. Ich ziehe aber, entsprechend meiner obigen Berechnung, den entgegengesetzten Schluss aus diesen Zahlen. Zur Würdigung derselben muss man doch gewiss die Bevölkerungsverhältnisse der Altersstufe berücksichtigen, in welcher die besprochene Affektion eben aufzutreten pflegt. Die Frequenz des Mammacarcinoms zwischen dem 20. und 40. Jahr tritt, wie wir oben gesehen haben, so sehr gegen die im späteren Lebensalter zurück, wogegen in diesen Jahren die Zahl der Ledigen gegenüber den Verheirateten verhältnismässig grösser ist, als später, dass man wohl der v. Winiwarter'schen Berechnung nicht zustimmen kann. Wenn ferner Glatter für Wien gefunden hat, dass circa 20 % der an Mammacarcinom Verstorbenen ledig gewesen waren, so ist dazu zu bemerken, dass es in Städten verhältnismässig mehr Ledige gibt, als auf dem Lande, dass also in einem rein städtischen Material auch mehr solche zu finden sein werden, unter sonst gleichen Verhältnissen, als in einem solchen, das sich aus Stadt und Land rekrutiert hat, ferner, dass besonders in Grossstädten viele ledige weibliche Personen sich mehr durch den Zivilstand, als durch die Häufigkeit des Geschlechtsgenusses von den Verheirateten unterscheiden. Auf das letztere Moment kommt es uns aber hier an. Ich möchte also die Häufigkeit des Geschlechtsgenusses an sich nicht mit der Aetiologie des Brustkrebses in ursächliche Verbindung bringen. Sollte ein geringer relativer Ueberschuss der Verheirateten oder verheiratet Gewesenen dennoch bestehen, so ist dieses gewiss, wie auch v. Winiwarter annimmt, dem Umstand zuzuschreiben, dass letztere eher eine puerperale Mastitis erwerben können.

Welchen Wert für die Aetiologie der Brustkrebse haben nun die Folgen der Konzeption?

Während der Schwangerschaft beginnt die völlige Entfaltung

der Brustdrüse, die Blutzufuhr wird erheblicher, ihre epithelialen Elemente besonders erfahren eine reiche Vermehrung, sie wird für ihre Bestimmung als Milchdrüse vorbereitet. Nach der Geburt beginnt die Sekretion, unter den günstigsten cirkulatorischen Bedingungen erfüllt das Organ während längerer Zeit seine Aufgabe in ergiebiger Thätigkeit. Nach Beendigung der Funktion fällt es wieder teilweiser Rückbildung anheim. Und dieser Circulus wiederholt sich bei sehr vielen Frauen mehrmals während ihrer Blütezeit. Wie nahe liegt da der Gedanke, es möchten diese periodischen cirkulatorischen Schwankungen mit der Vermehrung und Rückbildung epithelialer Konstituentien der Drüse in direktem Zusammenhang stehen, in vielen Fällen mit der Bildung einer Geschwulst epithelialen Charakters? Die Verfasser der Anamnesen haben deshalb überall die Zahl der geborenen und event. gesäugten Kinder der Patientinnen zu erfahren gesucht, um zu wissen, ob die Drüse jenen Einflüssen ausgesetzt gewesen sei. In den statistischen Zusammenstellungen haben die Notizen dann ihre Verwertung gefunden.

Beginnen wir naturgemäss mit dem Einfluss der Gravidität.

Billroth (Zürich) hat unter seinen 24 Patientinnen 20 Mütter = 83 % und 4, die nie geboren = 17 %.

v. Winiwarter verfügt über 136 sichere Angaben. Davon hatten 22 (16,2 %) nie geboren, 114 (83,8 %) waren Mütter, und zwar hatten dieselben im Mittel je 3,7 Kindern das Leben gegeben. Ungefähr der 7. Teil derselben hatte 2 Geburten, der 6. Teil 5 Geburten durchgemacht; mehr als 6 Kinder wiesen 21,3 % der Frauen auf. v. Winiwarter sagt „man kann sich nicht leicht der Ansicht entschlagen, dass die Zahl der Gebnrten einen direkten Einfluss auf die Häufigkeit der Carcinomentwickelung hat."

Oldecop kann über 122 Fälle berichten, wo bestimmte Angaben vorliegen. Davon hatten 19 (15,5 %) nie geboren, 103 (84,5 %) hatten geboren; am häufigsten begegnete er der Notiz „3 Kinder."

Fischer findet in seinem Material 13 Frauen (26 %) die nicht geboren, und 37 (74 %) die geboren hatten.

A. Henry hat 96 Mütter unter 166 verheirateten oder verwitweten Patientinnen (wie viel bestimmte Angaben?); 21,9 % wiesen mehr wie 6 Kinder auf.

Unser Material bietet 50 bestimmte Angaben: 9 hatten nie geboren (18 %), 41 hatten geboren (82 %).

Das Mittel aus allen Angaben (ohne A. Henry) lautet:

es hatten geboren 315 = 82,3 %
„ „ nicht „ 67 = 17,7 %

Das Mittel aus den Fällen der Züricher Klinik verhält sich, infolge der stark abweichenden Fischer'schen Zahlen, etwas anders; darnach

hatten geboren 98 = 79 %
„ nicht „ 26 = 21 %.

Mit diesen Zahlen allein lässt sich nicht viel anfangen, wissen wir doch nicht, wie überhaupt das Verhältnis der Frauenspersonen, die nicht geboren haben, zu den Müttern ist. Wertvoller für uns ist die Untersuchung, wieviel Kinder jede der Mütter hatte und wieviel durchschnittlich auf jede treffen; zur Würdigung dieser Zahlen bietet dann die kantonale Statistik die Hilfsmittel.

Um mit grösseren Zahlen operieren zu können und so von Zufälligkeiten nicht so stark behelligt zu werden, vereinige ich die Fischer'schen Angaben mit denen unseres Materials.

Kinder	1	2	3	4	5	6	7	8	9	10	11	16	Sa. d. Mütter	Sa. d. Kinder
Fischer:	2	5	7	9	4	3	3	1	1	1	1	—	37	173
Eig. Fälle:	4	11	6	4	5	3	2	1	2	—	—	1	39	168
Total	6	16	13	13	9	6	5	2	3	1	1	1	76	341

Wir haben oben schon gesehen, dass sowohl Frauen, die nicht geboren, als solche, die Kinder gehabt, dem Mammacarcinom verfallen; aus dieser Tabelle erfahren wir, dass diese Affektion sich etabliert bei Müttern weniger und bei Müttern vieler Kinder. Mehr wie 6 Graviditäten machten 13 = 17 % durch, 83 % (63) blieben unter dieser Zahl und von diesen produzierten $^2/_3$ 2—4 Kinder, wobei die Rubrik „2 Kinder" die höchste Zahl aufweist.

Alle 76 Mütter haben zusammen 341 Kinder geboren, das macht pro Frau 4,5 Kinder. Aus unserem Material allein erhalte ich 39 Mütter mit 168 Kindern; auf jede kommen 4,3 Kinder; es waren diese alle verheiratete Frauen, keine der Ledigen gab frühere Gravidität an.

Sehen wir nun, wie es mit der Häufigkeit der Geburten bei den verheirateten Frauen unserer Gegend steht. Die „Statistischen Mitteilungen betreffend den Kanton Zürich" berechnen eine spezifische Geburtenziffer, d. h. die „Zahl welche anzeigt, wieviel Geburten durchschnittlich jährlich auf je 1000 weibliche Personen (Ledige und Verheiratete) im gebärfähigen Alter von 15—49 Jahren kommen." Da wir unter den Müttern des vereinigten Materials keine Ledige haben, so brauchen wir nur die spezifische Geburten-

ziffer der Ehefrauen, und da erfahren wir, dass durchschnittlich jährlich auf jede 0,213 Kinder kommen. Wenn wir die bei uns seltenen Fälle, wo weibliche Personen unter 20 Jahren heiraten (im Jahr 1885 z. B. nur 4,9 %) vernachlässigen und annehmen, dass die Gelegenheit zur Konzeption bei den Ehefrauen vom 20. bis zum 49. Jahre, dem Jahr der Menopause, dauere, rund 30 Jahre, so werden dieselben also während dieses Zeitraums recht wohl 6 Kindern das Leben schenken.

Nun haben wir in unserem vereinigten Material 12 verheiratete Frauen, die keine Gravidität durchgemacht, und 76, die geboren hatten, zusammen 88 Ehefrauen, über welche bestimmte Angaben bestehen. Sie gebaren zusammen 341 Kinder, jede also durchschnittlich 3,9 Kinder, d. h., verglichen mit der oben gewonnenen Zahl, unsere Patientinnen mit Mammacarcinom haben durchschnittlich etwas mehr wie zwei Kinder zu wenig geboren, ihre Produktionsfähigkeit steht unter der durchschnittlichen Fruchtbarkeit unserer Frauen. In der That stehen ja 78,4 % jener unter diesem Niveau (inkl. der 13,6 % die gar nicht geboren) nur 21,6 % haben es erreicht resp. übertroffen.

Zu welchen Schlüssen berechtigen diese Ergebnisse?

Die Antwort lautet: weder die Gravidität an sich, noch die Häufigkeit derselben bei einer Frau können im Allgemeinen für die Entwickelung des Mammacarcinoms verantwortlich gemacht werden, denn erstens hatten der 6.—5. Teil gar nicht geboren, zweitens haben $^3/_4$ derer, die eine bestimmt angegebene Zahl von Graviditäten durchgemacht haben, die Durchschnittszahl der Geburten, die bei uns auf eine verheiratete Frau fallen, nicht erreicht, und das durchschnittliche Mittel der Graviditäten der Patientinnen beträgt nicht einmal $^2/_3$ des allgemeinen Mittels. Die verhältnismässig wenigen Frauen, $^1/_4$, die auf der Höhe des letzteren stehen, resp. es überschritten haben, können nicht unsere Behauptung umstossen, im Gegenteil, sie helfen die Unabhängigkeit des Brustkrebses von der Zahl der Graviditäten illustrieren und warnen ihrerseits davor, aus der obigen Berechnung ohne Weiteres den Schluss zu ziehen, dass Frauen mit geringer Fruchtbarkeit deswegen zu Mammacarcinom disponieren. Woran es liegt, dass wir unter unseren Patientinnen relativ so viel von dieser letzteren Kategorie finden, kann mit unseren Hülfsmitteln nicht ergründet werden; ich lasse es dahingestellt, ob man auf eine gewisse Mangelhaftigkeit des Geschlechtsapparates, woran auch die Mamma partizipiert, rekurrieren muss, oder ob vielleicht unter sonst normalen Verhältnissen die Diätetik

des ehelichen Lebens zu wünschen übrig liess, und so Momente geschaffen wurden, die dem normalen Ablauf der Geschlechtsfunktionen hinderlich, einer abnormen Formations-Thätigkeit aber günstig waren.

Ich muss hier noch auf eine Angabe Oldecop's zurückkommen. Sein Material führt ihn zu der Ansicht, dass bei Ledigen oder in der Ehe Kinderlosen die Carcinomentwickelung durchschnittlich 2½ Jahre früher auftrete, als bei den anderen, die verheiratet in fruchtbarer Ehe lebten. Ich kann dies nicht bestätigen, im Gegenteil finden wir gerade die spätesten Fälle unter den Personen der ersten Kategorie mit einem Durchschnittsalter von 59,4 gegen 51,5 Jahren bei Beginn.

Die Geburtsarbeit selbst hat gewiss keinen Einfluss. Wie die Geburten jeweilen vor sich gingen, erfährt man nur aus wenigen Fällen: 2mal heisst es, dass Kunsthülfe nötig gewesen sei; 2mal wird angegeben, dass sie leicht und normal erfolgt; 7 gesunde Knaben brachte eine Patientin normal zur Welt. In einem Fall (Nr. 11) erfolgte die Geburt während des Bestehens des Carcinoms.

Die wenigen Angaben über Aborte konnten natürlich nicht statistisch verwertet werden.

Wenn man schon die Zahl der Graviditäten mit der Entwickelung des Carcinoms in der Brustdrüse in Verbindung gebracht hat, so ist man noch viel eher versucht einen bedeutenden Einfluss der Laktation anzunehmen.

Billroth (Zürich) kann angeben, dass 4 Patientinnen gestillt hätten, 5 nicht.

v. Winiwarter hat 37 (36,2 %), die nie gestillt, und 65 (63,8 %), die ihre Kinder gesäugt haben.

Oldecop's Material weist 24,5 % auf, die nie gestillt, 75,5 % die gestillt, die Mehrzahl 2—3 Kinder, 18 % sogar über 6 Kinder.

A. Henry zählt unter den 96 Müttern 80 (81 %), die gestillt, 16 (19 %), die nicht gestillt.

Nach Fischer haben 85,2 % selbst gestillt, 14,8 % nicht.

Wir selbst verfügen über 48 Angaben: darnach stillten 26 Frauen (54,8 %) ihre Kinder selbst; während 22 (45,2 %) dies nie thaten.

Das Mittel aus allen diesen Angaben lautet:

es haben		gestillt	67.4 %
„	„ nicht	„	32,6 %

Aus den Züricher Angaben allein (Billroth, Fischer, unser Material) erhalten wir folgende Zahl als Durchschnitt:

es haben		gestillt	64,8 %
„	„ nicht	„	35,2 %

Mit Rücksicht auf die Zahl der gestillten Kinder lassen sich unsere Fälle folgendermassen einteilen.

Es wurden gestillt:

Kinder	1	2	4	5	6	7	9	15	unbek wie viel?	Sa. d. Kind.	Sa. d. Mütt.
von Müttern	8	7	3	1	2	1	2	1	1	91	26

Von 25 Müttern, bezüglich deren bestimmte Angaben über die Zahl der gesäugten Kinder bestehen, wurden 91 Kinder gestillt, das macht pro Mutter 3,64 Kinder.

Es gaben 14 Frauen (56 %) allen ihren Kindern zu trinken, während 11 Mütter (44 %) dies nicht thaten. Als Kuriosum verdient gewiss der Fall Nr. 28 hervorgehoben zu werden, in welchem eine Frau von 16 Kindern 15 selbst stillte.

Das Verhältnis der gestillthabenden zu den nichtgestillthabenden Frauen unseres Materials gefunden zu haben, nützt uns für sich allein natürlich sehr wenig; wir müssen wissen, wie viele Mütter unserer Gegend überhaupt stillen, wie viele dies nicht thun, die Vergleichung der beiderseitigen Prozentzahlen kann erst ein Licht darauf werfen, ob die Laktation in ursächlichen Zusammenhang gebracht werden darf mit der Carcinomentwickelung in der Milchdrüse.

Um über die Laktationsverhältnisse, die Verbreitung des Stillens in unserer Bevölkerung zu einem Urteil zu gelangen, habe ich an 100 Hebammen mit mehrjähriger Praxis, ca. den vierten Teil der im Kanton Zürich wirkenden Frauen dieses Standes, Fragebogen versandt, welche die wissenswerten Punkte enthielten. Gut die Hälfte derselben, aus Stadt und Land, sind mir gewissenhaft beantwortet wieder zugekommen. Diese ca. 50 Hebammen besorgen zusammen zwischen 5000 und 6000 verheiratete Frauen, jede einzelne also gut 100 Ehefrauen.

Das Resultat dieser Erkundigungen ist nun folgendes. Stadt und Land zusammengenommen stillen durchschnittlich 40 % der Mütter ihre Neugeborenen selbst. Die einzelnen Angaben schwanken sehr, so will eine Hebamme (Stadt) nur von 5 % wissen, andere (Land) sprechen von 10 %, während viele 30 %, ebensoviele 50 %, 60 %, einige sogar 75 %, eine einzelne 95 % angeben. Es freut mich, dies Ergebnis der Behauptung Billroths entgegenhalten zu können, der in seinen chirurg. Erfahrungen sagt, dass im Kanton Zürich „die Frauen selten ihre Kinder selbst nähren." Fischer greift also auch zu tief, wenn er bloss von 30 % der Mütter unserer

Gegend annimmt, dass sie selbst stillen. — Was die Dauer der einzelnen Laktationsperioden anlangt, so schwankt sie zwischen 7 und 22 Wochen durchschnittlich. Als kürzeste Dauer werden 2 Wochen angegeben, als längste 1 Jahr; die Notiz $^3/_4$ Jahre, „bis die ersten Zähnlein kommen" findet sich hie und da in den Hebammenberichten. Frauen aus dem Mittelstand sowie aus der weniger bemittelten Arbeiterklasse, sowie Bäuerinnen scheinen am häufigsten selbst zu stillen, doch kommt auch die Angabe vor, dass diess gerade den besseren Ständen eigentümlich sei. Diese Meinungsverschiedenheiten hängen natürlich mit dem Charakter des speziellen Wirkungskreises der Hebammen zusammen.

Nehmen wir also an, dass von unseren Frauen die kleinere Hälfte 40 %, stillen, die grössere, 60 %, nicht. Mit diesen Zahlen können wir hier, wo es sich darum handelt, Aufschluss über den Einfluss der Laktation an sich zu erhalten, das oben berechnete Verhältnis der Mütter, die gestillt, und derer, die nicht gestillt, nicht ohne weiteres vergleichen, wir müssen die Fälle, wo sich eine Mastitis in der später carcinomatösen Brust etabliert hatte, abziehen, weil diese für sich allein ein ätiologisches Moment von grösster Bedeutung ist. Dann finden sich bei Fischer und mir noch 62 verwertbare Fälle, von denen 35,56 % gestillt ohne Mastitis zu aquirieren, während 27,44 % nicht gestillt hatten, d. h. es findet sich gerade das umgekehrte Verhältnis wie bei den Stillenden und Nichtstillenden überhaupt: die grössere Hälfte hat gestillt, die kleinere nicht.

Nichtsdestoweniger nehme ich an, dass das Verhältnis der Brustkrebspatientinnen, die gestillt, zu denen, die nicht gestillt, ungefähr dasselbe sei, wie das der stillenden und nichtstillenden Mütter unserer Gegend überhaupt. Dafür habe ich folgende Gründe. Die Differenz ist nur eine geringe; sie kann ihre Ursachen darin haben, dass wir notgedrungen das Resultat aus kleinen Zahlen einem solchen aus sehr grossen gegenüberstellen mussten. Dass die Menge der Angaben eine Rolle spielt, geht schon daraus hervor, dass ich, der ich fast alle Fälle unseres Materials in dieser Hinsicht verwerten kann, 41 % Frauen finde, die gestillt hatten ohne eine Mastitis durchzumachen, und damit in Uebereinstimmung mit dem Verhältnis der Stillenden und Nichtstillenden überhaupt stehe, während das Fischer'sche Material, das nur gut in der Hälfte der Fälle bezügliche Angaben enthält, dafür einen höheren Prozentsatz aufweist, und so das Resultat aus dem vereinigten Material in von obigem Verhältnis abweichendem Sinne beeinflusst. Wenn wirklich diese

Beeinflussung jenes Ergebnis der Richtigkeit näher bringt, so erinnere man sich, dass eine recht hübsche Anzahl meiner Gewährsleute die Hälfte, sogar zwei Drittel der Mütter ihre Kinder selbst stillen lassen.

Wir sehen, wir haben keinen Grund anzunehmen, dass bei unseren Patientinnen das Stillen an sich ursächliche Bedeutung für die Entwickelung des Krebses in dem dazu verwendeten Organ hatte; im Gegenteil, wir müssen es als gleichgiltig betrachten, ob eine Frau, die Mammacarcinom bekommt, gestillt hat oder nicht, für den Fall, dass die Laktation keine Mastitis im Gefolge hatte. Dies wird noch gestützt durch einige nähere Angaben unseres Materials. Es hatten nämlich allerdings 2 Frauen je 4 Kinder ein Jahr lang an der Brust gesäugt, die später dem Carcinom verfiel, die eine, weil die Kinder an der anderen nicht trinken wollten; andererseits aber sagten 3 Mütter aus, dass sie ihre Kinder nur mit der gesund bleibenden Brust genährt hätten, die eine wegen Mastitis der anderen Brust, eine, weil die später carcinomatöse Mamma keine Milch gab, eine ohne Motivierung, und zwei andere Patientinnen gaben an, dass sie vorzugsweise die gesund bleibende Mamma zum Säugegeschäft benutzt hätten, eine wegen Mastitis der andern, eine, weil die später carcinomatöse Brust weniger Milch gab. Hier war also in 2 Fällen Mastitis, in 2 Fällen eine sich durch absoluten oder relativen Milchmangel manifestierende Abnormität der später carcinomatösen Mamma günstig für die spätere Krebsentwickelung, während die andere Brust, die in einem Fall für 9 Kinder je ½ Jahr lang, ferner für 5 resp. 4 Kinder die volle Produktionsaufgabe bewältigte, verschont blieb. In dem Fall, wo 15 Kinder gesäugt wurden, fehlt leider die Angabe, ob, was wahrscheinlicher ist, beide Brüste gleichmässig engagiert wurden, oder die eine häufiger. Wenn es auch verlockend ist, hier der grossen Arbeitsleistung der Milchdrüsen die Schuld aufzubürden, so hat man doch nach dem Vorangehenden dafür keine Berechtigung.

Im Einklang mit unserem Ergebnis, dass dem Stillen an sich kein schädlicher Einfluss im Sinne der Begünstigung der Carcinomentwickelung in der Mamma beigemessen werden kann, steht auch die Erwägung, dass gewiss, wenn ein solcher bestände, und wenn 40 % der Mütter ihre Kinder säugen, die Zahl der Brustkrebspatientinnen grösser, bedeutend grösser sein müsste, als sie ist.

Es mögen hier noch einige Bemerkungen Platz finden, die sich über die Stillverhältnisse in unserem Material finden.

Als Gründe für Nichtstillen wurde angegeben: einmal ungenügende Qualität der Milch (bei einer Luetischen), dann „Kuhmilch sei für das Gedeihen der Kinder erspriesslicher," ferner das Stillen sei zu unbequem, endlich Schwäche im Wochenbett und Abtreibung der Milch durch Laxantien.

Von denen, die gestillt hatten, wurde — es sind sehr wenige Angaben — die Dauer auf 2, 3, 4 Wochen, 4mal auf 1 Jahr, sogar 1 1/2 Jahre angegeben. Es finden sich leider auch wenige Notizen darüber, ob die Mütter abwechselnd an beide Brüste anlegten, oder ob vorzugsweise eine Drüse in Anspruch genommen wurde; wo das nicht angegeben ist, muss wohl angenommen werden, dass das erstere der Fall war, denn die Berichte der Hebammen lauten übereinstimmend dahin, dass, wo es immer möglich ist, beide Mammae benutzt werden, und sie dringen auch darauf, dass dies geschieht.

Einige Bemerkungen unseres Materials beziehen sich auf Abnormitäten der Mammae, die anlässlich des Stillens zu Tage traten: 2 Frauen (Nr. 19 und 30) hatten gar keine Milch, 2 nur wenig; bei 2 weiteren Patientinnen produzierte die später carcinomatöse Brust nichts, bei einer anderen weniger als die gesund bleibende. Umgekehrt sezernierte in einem Fall die später dem Carcinom verfallende Mamma mehr Milch als die andere und war auch in einem Fall grösser als diese. Eine Patientin musste während des Stillens die Milch abzapfen, so üppig funktionierten die Drüsen.

Wir sind im Vorangehenden auf statistischem Wege dazu gelangt, Gravidität und Laktation selbst im Allgemeinen für durchaus unschuldig für die Entwickelung des Mammacarcinoms anzusehen. Es sind aber in der Litteratur Fälle niedergelegt (Volkmann [1]), v. Winiwarter, A. Henry), wo während einer Gravidität oder im Wochenbett eine akut verlaufende, bösartige „Mastitis carcinomatosa" bei auffallend jungen Frauen aufgetreten war. Die physiologischen Zustände von Schwangerschaft und Wochenbett scheinen also doch unter gewissen uns unbekannten Bedingungen, bei Frauen, die, um das ebenso unklare als bequeme Wort zu brauchen, für Carcinom disponiert sind, von grossem Einfluss zu sein [2]). Wir haben in unserem Material keine Fälle, die den genannten an die Seite zu stellen wären, wohl aber finde ich 4 Patientinnen, bei denen offenbar ein direkter Einfluss der angeführten

1) Citiert nach v. Winiwarter l. c. p. 48.
2) Vgl. v. Winiwarter l. c. p. 47 f.

Zustände bestand, wenn sich das entstehende Carcinom auch nicht unter dem Bilde einer Mastitis carcinomatosa entwickelte, sondern in der gewöhnlichen Weise. Ob dieser Einfluss als direkte Ursache für die Neubildung angesprochen werden muss, oder ob man ihn nur im Sinne eines begünstigenden Momentes anzusehen hat, lässt sich nicht mit Bestimmtheit beantworten, doch halte ich das letztere für wahrscheinlicher. Sehen wir uns die 4 Patientinnen näher an.

Fall Nr. 1, eine kleine, im allgemeinen gesunde Bauersfrau von 41 Jahren, die ziemlich normal menstruiert, 3mal geboren und selbst gestillt hatte, wobei die später carcinomatöse Brust immer mehr Milch gegeben, als die andere, abortierte und bemerkte zu dieser Zeit die Entwickelung eines harten, hirsekorn grossen, schmerzhaften Knoten in der linken Mamma.

Fall Nr. 26 war eine immer etwas schwächliche, kleine, gracil gebaute Seidenweberin von 33 Jahren; die Periode war immer normal gewesen, die Menses cessierten jedoch, ohne dass Gravidität nachgewiesen werden konnte, schon im 33. Jahr; Pat. hatte 5mal leicht geboren und ein Kind $1^1/_2$ Jahre gestillt; diese Frau spürte schon 3 Wochen nach der letzen Geburt lancinierende Schmerzen in der linken Mamma und nach einiger Zeit ein Härterwerden der Drüse in toto. Der Vater der Pat. war einem Magenkrebs erlegen.

Der Frau Nr. 29, einer kleinen 42jährigen Hausfrau mit Kyphoskoliose der Brustwirbelsäule, die 5mal geboren aber nie gestillt hatte, deren Menses regelmässig, aber profus gewesen waren, fiel während der letzten Schwangerschaft ein Härterwerden der Brust auf und im Wochenbett entdeckte sie einen kleinen harten Knoten darin.

In Nr. 51 handelte es sich um eine mittelgrosse, gut gebaute, luetische Fabrikarbeiterin von 40 Jahren, die 5 Kinder geboren aber nicht gestillt hatte und sich einer normalen Menstruation vom 13. Jahr an erfreute, trat zur Zeit der letzten Geburt (16 Jahre vor der Aufnahme) neben der linken Mammilla ein harter wallnussgrosser Knoten auf, der im 56. Jahr zu wachsen und zu schmerzen begann. Der Vater der Pat. war an Carcinoma ventriculi gestorben.

Die Erfüllung der schönen Mutterpflicht des Stillens bringt, wie wir gesehen haben, an sich keine Gefahr für die Mutter, wohl aber muss sie indirekt verantwortlich gemacht werden in den Fällen, wo, infolge Nichtbeachtung der nötigen Reinlichkeitskautelen, die Laktation zur Erwerbung einer puerperalen Mastitis Gelegenheit gegeben hat. Diese Affektion kommt zwar auch bei Nichtstillenden vor, doch treten diese Fälle in der Häufigkeit bedeutend vor denen zurück, wo eine normal funktionierende Drüse von der Infektion

betroffen wird. Nun bereitet aber, darin sind fast alle Autoren einig, eine solche Mastitis die davon befallene Mamma in der günstigsten Weise für die spätere Entwickelung der bösartigen Neubildung vor, so dass kein anderes Moment mit derselben Sicherheit für die Aetiologie angesprochen werden kann.

Sehen wir zuerst was die mehrerwähnten Autoren über diesen Punkt berichten.

Billroth (Zürich) spricht von 6 Fällen (12,7 %) wo nach der Entbindung Knoten zurückgeblieben waren (wohl entzündlicher Herkunft), wobei einmal eine Kontusion, ein andermal eine Verletzung den Anlass zu Carcinomentwickelung gab.

v. Winiwarter hat unter 170 Fällen bei 24 Mastitiden d. h. in 14 % aller Fälle, 21 % der Mütter (104), die also puerperale Mastitis zu erwerben Gelegenheit hatten.

Fischer findet 14 Mastitiden (22 %) bei seinen 63 Patientinnen; berechnet auf die 36, die geboren hatten, 38,8 %, auf die 34, die gestillt, 41,3 %.

Oldecop verfügt über 250 Fälle. 15,3 % aller, 34,9 % der 103 Frauen, die geboren hatten, litten früher an Mastitis und zwar hatte dieselbe 22mal ihren Sitz in der später carcinomatösen Mamma gehabt. Die Verhärtungen, Knoten oder Narben, die zurückblieben, bestanden sehr verschieden lange Zeit ohne Erscheinungen störender Art zu machen. Manchmal war zum Ausbruch des Carcinoms ein äusserer Anlass nötig.

A. Henry findet bei 196 Fällen merkwürdigerweise „nur wenigemale, dass früherer Mastitis entstammende Indurationen der Ausgangspunkt eines Carcinoms wurden."

Das Mittel aus diesen Zahlen ist: es war Mastitis vorangegangen bei 14 % aller Patientinnen, bei 28 % derjenigen, die geboren hatten.

Wie verhält sich unser Material?

In 9 = 16,9 % von den 53 Fällen wurde Mastitis angegeben, d. h. in 21,9 % der 41 Mütter. 8mal trat die Entzündung auf bei Frauen, die selbst stillten; von diesen (26) wurden also 33,3 % von Mastitis befallen, während dies von den 22, die nicht stillten, nur einer (4,5 %) passierte.

Wenn man, um grössere und damit wohl auch richtigere Zahlen zu erhalten, das Fischer'sche und unser Material zusammennimmt, so ergibt sich

Mastitis von allen Fällen (116) in 23 F. = 19,8 %
„ bei Müttern (78) „ 23 „ = 29,4 „

Mastitis bei	Sterilen	(22)	in	— F.	= 0 %
„	„ Stillenden	(55)	„	20 „	= 36,3 „
„	„ Nichtstillenden	(27)	„	3 „	= 11,1 „

Mit diesen Zahlen allein ist allerdings nicht viel anzufangen; sie zeigen nur die frappante Häufigkeit vorangegangener Mastitis bei Brustkrebspatientinnen, die geboren, resp. gestillt hatten, und lassen so den bedeutenden Einfluss dieser Affektion vermuten. Von grossem Wert wäre es zu wissen, wie häufig die puerperale Mastitis bei uns überhaupt vorkommt; aus einer Vergleichung liessen sich bestimmte Schlüsse ziehen. Nun kommt aber da ein schwerwiegender Umstand zu Hilfe: sowohl in Fischer's Material als in dem unserigen trat das Carcinom in 22 Fällen mit bestimmter Angabe (1mal unbestimmt) immer in der früher von Mastitis betroffenen Brust auf. Daraus darf gewiss mit Sicherheit geschlossen werden, dass diese Entzündung ein ätiologisches Moment par excellence für die Carcinomentwickelung darstellt.

Dieser Satz wird nicht umgestossen durch die Angabe v. Winiwarter's, dass unter 24 Frauen mit früherer Mastitis bei 4 das Carcinom sich in der stets gesunden Brust entwickelt (in 16,6 %) und die entzündet gewesene davon verschont blieb, ferner in drei Fällen beiderseitiger Mastitis nur eine Brust carcinomatös wurde. Diese Fälle beweisen nur, dass es noch schwerer wiegende ätiologische Momente gibt als Mastitis. Wir werden darauf zurückkommen.

Bei unseren Patientinnen trat die Entzündung der Mamma meist in den ersten Wochenbetten auf (3mal im ersten Wochenbett, 1mal nachdem das erste Kind ein Jahr lang gestillt worden war, 3mal im zweiten Wochenbett, 1mal im vierten und 1mal im fünften Wochenbett). Ueber die Zeit, die seit der Mastitis bis zum Auftreten des Carcinoms verstrich, fehlen die meisten Angaben, in einem Falle betrug sie 20 Jahre, in einem anderen trat das Carcinom sehr bald nach der Entzündung mit stechenden Schmerzen in die Erscheinung. Bezüglich des Verlaufes ist folgendes bemerkt:

Abscedierung, Perforation, spont. Heilung	4mal
„ Incision	2mal
Ohne Abscedierung, spont. Resolution	1mal
Ohne nähere Beschreibung	2mal

In einem Fall vereiterte fast die ganze Mamma und wurde atrophisch (Nr. 10), in einem anderen (Nr. 23) blieb eine härtere Stelle zurück, die, als Patientin bei Fall auf der Treppe die Brust

anstiess, die Umwandlung in Carcinom eingieng. Die übrigen Mastitiden scheinen ganz ohne manifeste Residuen geheilt und ohne äussere Ursache in Carcinom übergegangen zu sein.

6mal war es die linke, 2mal die rechte Brust, die von der Entzündung befallen worden war; in einem Fall fehlt die Angabe. v. Winiwarter hat dieselbe Verteilung.

Ueber den Kausalnexus zwischen Mastitis und späterem Carcinom kann man nur Vermutungen hegen als Statistiker, es ist Sache des pathologischen Anatomen hier Licht zu schaffen. v. Winiwarter denkt in Anbetracht der in vielen Fällen meist jahrelangen Dauer eines scheinbar ganz normalen Zustandes der Mamma zwischen den beiden Affektionen an den locus minoris resistentiae, während er da, wo von der Entzündung her ein Knoten zurückgeblieben ist, eine allmähliche Umwandlung der bindegewebigen Proliferation in epitheliale Neubildung anzunehmen geneigt ist. —

Im Anschluss an die Mastitis muss noch einiger anderer Erkrankungen der Mamma Erwähnung gethan werden, die bei Patientinnen unseres Materials zur Beobachtung gekommen waren.

Bei Nr. 9 trat, angeblich infolge einer Erkältung, im ersten Wochenbett an der später carcinomatösen Brust eine mit Bildung von Eiterpusteln um die Warze einhergehende Entzündung auf, wohl ein pustulöses Ekzem. Dieselbe Mamma wurde im zweiten Wochenbett Sitz einer Mastitis.

Pat. Nr. 49 litt zur Zeit des ersten Auftretens der Menstruation an einem Ekzem der Brustwarzengegend.

Paget[1]) hat zuerst darauf aufmerksam gemacht, dass sich an Ekzem und Psoriasis des Warzenhofes in gewissen Fällen, bei Frauen von 40—60 Jahren, nach 1—2 Jahren Carcinom der Mamma anschliesse, bisweilen entfernt von der erkrankten Hautpartie. Er fand 15 Fälle. Morris und Thin[2]) haben 2 weitere Fälle beigefügt, die sie unter einer Anzahl von 305 Mammacarcinomen fanden; letzterer ist der Ansicht, dass das Ekzem nur Symptom des primären Carcinoms gewesen sei. Duhring und Wile[3]) haben die Sache pathologisch-anatomisch untersucht, und einen anatomischen Unterschied zwischen dem gewöhnlichen Ekzem der Brust-

1) Erkrankung des Warzenhofes als Vorläufer des Brustkrebses. C. f. Ch. 1875, p. 203.

2) C. f. Ch. 1880, p. 238.

3) C. f. Ch. 1884, p. 780.

warze und dem nachher zu Krebs führenden gefunden; eine Retraktion, die sich an einer ekzematösen Brustwarze zeigt, soll makroskopisch schon die Malignität anzeigen.

Angenommen, die frühere Affektion der Mamma bei unseren Patientinnen sei wirklich Ekzem gewesen, was natürlich nicht bewiesen werden kann, so sind diese Fälle erheblich verschieden von denen der englischen Autoren. Paget's Ekzem ist eine hartnäckige nässende Form, wir haben es in einem Fall mit einem pustulösen Ekzem zu thun; im anderen bestehen keine näheren Angaben. Dann verheilte die Affektion bei unseren Patientinnen lange Jahre bevor das Carcinom in die Erscheinung trat. Man kann also nicht an einen Uebergang denken, sondern muss den locus minoris resistentiae für die betreffende Brust zu Hilfe nehmen. Dazu scheint man am ehesten in Fall Nr. 9 berechtigt zu sein, wo dieselbe Mamma noch von einer Mastitis befallen wurde und sich im darauffolgenden Wochenbett, nachdem die Entzündungsprodukte scheinbar vollständig resorbiert waren, stechende Schmerzen in beiden Mammae, besonders in der rechten, die der Sitz von Ekzem, Mastitis und Carcinom war, schon 15 Jahre vor dem Sichtbarwerden der bösartigen Geschwulst einstellten und während dieser langen Zeit häufig auftraten.

Ueber frühere Schmerzen in den Brüsten berichteten noch zwei weitere Patientinnen: Nr. 8 spürte schon 3 Jahre vor Entdeckung des Carcinoms ziehende Schmerzen in der betreffenden Mamma, die einen Tag vor der menstruellen Blutung einsetzten und mit dieser aufhörten. Vielleicht waren sie schon ein Symptom, das alleinige, des sich allmählich entwickelnden Tumors. Nr. 18 litt vor und während der Menses in beiden Brüsten an Schmerzen; über wie lange Zeit sich diese erstreckten ist nicht gesagt. —

Trauma. Unter denjenigen ätiologischen Momenten, welche die Brustdrüse direkt betreffen, beanspruchen die mechanischen Insulte ein besonderes Interesse. Die Frauen selbst sind geneigt, Stösse, die sie irgend einmal auf die Brust erhalten haben mit der nachherigen Carcinomentwickelung in kausalen Zusammenhang zu bringen, und in der That liegt es ausserordentlich nahe, die relativ so häufige Carcinomentwickelung in einem so zarten Organe, wie die weibliche Brust, einem Organ, das so fast schutzlos trotz seiner Zartheit ausserhalb der bergenden Körperhöhle liegt, bedeckt durch eine dünne, zarte Haut, eingebettet wohl in Fett, aber ruhend auf einer harten, unnachgiebigen Unterlage auf der Vorderseite des Körpers, die im täglichen Leben viel mehr von der Umgebung zu

leiden hat als die Seiten- und Rückenfläche, das häufige Erkranken eines solchen Organs an einer Affektion, die an anderen Körperstellen nachgewiesenermassen oft durch Trauma verursacht wird, auf Einwirkung mechanischer Insulte zurückzuführen. In der Litteratur mangelt es nicht an mehr weniger bestimmten Angaben, wo diese Aetiologie angenommen werden muss. Wir sprechen hier nicht von den Fällen wo die Residuen einer vorhergegangenen Mastitis infolge Trauma die Umbildung in Carcinom eingiengen, sondern nur von denen, wo dasselbe als primäre Ursache anzusehen ist.

v. Winiwarter findet unter seinen 170 Patientinnen 12 = 7%, welche eine einmalige Verletzung als Ursache ihrer Erkrankung anführen.

Oldecop, der die 250 Kieler Fälle verarbeitete, kann von 18 Patientinnen = 7,2 % berichten, wo stumpfe Gewalt in ätiologischer Beziehung zum Carcinom gestanden haben soll. 4mal entwickelte sich das Carcinom im unmittelbaren Anschluss an das Trauma. Verfasser nimmt an, dass ein Blutextravasat entstanden sei, wovon eine Verhärtung zurückblieb, aus welcher sich, wie aus Mastitis, das Carcinom entwickelt. 2mal war es der Druck einer Korsetstange, 1mal ein Tragebrett, dessen Stütze auf der Brust ruhte, das beschuldigt wurde. Er ist mit v. Winiwarter der Ansicht, dass man, um Licht in diese Frage zu bringen, die Bekleidungsverhältnisse und die Häufigkeit des Carcinoms der Mamma bei verschiedenen Völkerschaften sollte vergleichen können.

A. Henry hat 33 = 16,8 % einschlägige Fälle, glaubt aber, dass in einer Reihe von Fällen es sich sicher nur um ein zufälliges Zusammentreffen gehandelt hätte.

Fischer hat unter 63 Fällen nur 1 = 1,5 %, wo auf primäres einmaliges Trauma rekurriert werden kann.

H. L. Snow[1]) findet 143 Mammacarcinomen des Londoner Krebshospitals 32 positive Angaben und 12 zweifelhafte = 37 %. Er ist der Ansicht, dass mechanische Insulte nur in einem kleinen Prozentsatz als Gelegenheitsursachen des Carcinoms zu betrachten sind. Das Trauma sei nicht als direkte Ursache anzusehen, wohl aber als indirekte, indem dadurch eine Gemütsstörung hervorgerufen werde, bei welcher Missstimmung die Aufmerksamkeit andauernd auf die verletzte Partei gerichtet sei.

1) C. f. Ch. 1881, p. 245

Ich selbst finde nur 2 Fälle, die hier in Betracht kommen können, von 53 also 3,7 %. Es sind folgende:

Nr. 18, eine immer gesund gewesene, noch gesund aussehende Hausfrau, die 2mal geboren und beide Kinder gestillt hatte, hereditär nicht belastet, bei der von jeher die linke später carcinomatöse Mamma merklich grösser gewesen war, wie die rechte, und die vor und während der Menses immer Schmerzen in beiden Brüsten gespürt, streifte eines Tages, im 45. Jahr beim Heben von schweren Körben die linke Mamma mehrmals ziemlich unsanft; nach 14 Tagen schmerzte dieselbe, wurde in toto hart und in der Gegend des Warzenhofes machte sich ein eigrosser, circumskripter Tumor bemerkbar.

Die andere Patientin, Nr. 19, eine verheiratete Näherin, die 3mal geboren, 1mal abortiert hatte, aber wegen gänzlichen Milchmangels nicht stillte, hereditär nicht belastet, Menses spärlich vom 21.—50. Jahr, schlug im 58. Jahr mit der rechten Brust gegen ein Treppengeländer, wobei sie intensiven Schmerz in derelben spürte. 1/4 Jahr nachher kam das Carcinom als haselnussgrosser Knoten zur Perzeption. Pat. besass eine sehr stark pigmentierte Haut.

Beide Fälle haben das Gemeinsame, dass das Trauma nicht normale Drüsen traf: in einem Fall anlässlich der Menses Schmerzen in den Mammae, im anderen vollständige Funktionsuntüchtigkeit, sie beweisen also nicht, dass die Brustdrüse unter sonst normalen Verhältnissen auf einmaligen mechanischen Insult mit Carcinom reagieren kann.

Man muss dies jedoch nach den angeführten Statistiken entschieden annehmen, denn wenn man alle die Fälle zusammenzählt, ergeben sich auf 875 Mammacarcinome 110 = 12,5 % solche, die ihre Entstehung einem Trauma verdanken. Wie man sich den näheren kausalen Zusammenhang, die Vorgänge im Gewebe dabei zu denken hat, das dürfte nur der pathologische Anatom mit Hilfe des Tierexperimentes dem Verständnis näher bringen. Die Verhältnisse beim menschlichen Weibe entziehen sich natürlich aus nahe liegenden Gründen der Untersuchung. Will man aber den schwankenden Boden der Hypothesen betreten, so liegt es jedenfalls viel näher mit v. Winiwarter und Oldecop das Carcinom aus einer traumatischen Mastitis oder den Folgezuständen eines Blutextravasats hervorgehen zu lassen, als mit Snow ebenso unbewiesene als dunkle psychische Vorgänge zu Hilfe zu nehmen.

Es gibt so viele Fälle von Brustkrebs, wo aus den Angaben der Patientinnen auch nicht ein Moment für die Aetiologie der

Affektion verwertet werden kann. Nun weiss man aber von den Carcinomen anderer Körperteile mit Sicherheit, dass sie in vielen Fällen auf wiederholte mechanische oder chemische Reizungen zurückzuführen sind, die einzeln zu gerinfügig sind, um krankhafte Veränderungen hervorzurufen, aber durch ihre Menge und Häufigkeit den Anstoss zu der pathologischen Wucherung geben können. Auch die weibliche Brust wird von solchen Einwirkungen, veranlasst durch Beschäftigung und Kleidung der Frauen, betroffen, warum sollte sie nicht mit Carcinom darauf reagieren? v. Winiwarter neigt sehr zu dieser Ansicht und denkt hier an Druck, Reibung, chemische Einwirkungen auf die zarte Haut der Warze als dauernde, und oft wiederholte Kontusionen als periodische Reize, und macht „wenn überhaupt die Anschauung von einer derartigen Aetiologie begründet ist" hauptsächlich das Schnürmieder verantwortlich, ferner Reibung durch rauhe Kleidungsstücke und Maceration der Haut an Warze und Warzenhof durch Schweiss.

In unserem Material finden sich ebensowenig wie in dem der anderen Autoren Aufschlüsse über die bezüglichen Verhältnisse; man ist also gezwungen, dieselben weiter herzuholen, und so habe ich denn, um zu einer Ansicht zu gelangen, den oben erwähnten Fragebogen, die an 100 Hebammen abgesandt wurden, noch die Fragen angefügt, ob die Brüste bei den Hausgeschäften oder Feldarbeiten häufig Druck oder Stoss ausgesetzt seien, und ob die Kleidung der Frauen unseres Kantons geeignet sei, ungünstige Einflüsse auf die Mammae geltend zu machen. Das Resultat dieser Nachforschungen ist folgendes:

Ein grosser Teil der Hebammen sind auf die Fragen eingegangen, beantworten sie aber sehr verschieden, was mit der verschiedenen individuellen Auffassung zusammenhängt.

Die Frage, ob bei den Hausgeschäften die weibliche Brust Stoss oder Druck ausgesetzt sei, wird nur von zweien meiner Gewährsfrauen bejaht, während 13 ihnen diese Einwirkung absprechen; es wird besonders angeführt, dass beim Waschen mit dem Waschbrett und beim Weben (Seidenweberei ist eine bei unserem Landvolk sehr verbreitete Hausindustrie) die Mammae viel zu leiden hätten.

In Bezug auf die Feldarbeit gibt schon der dritte Teil die Häufigkeit von Druck und Stoss zu, während zwei Drittteile dies verneinen; es werden von einer Seite alle Arten von Tragriemen beschuldigt.

Erkältungen und Erschütterungen sollen in Haus und Feld häufig schädlich auf die Brust einwirken.

Was allfällige schädliche Einflüsse der Kleidung anlangt, finde ich bei einem Drittel bejahende, bei zwei Drittel verneinende Antworten. Erstere sprechen von engen Kleidern überhaupt, besonders aber kommt das Korsett schlecht weg: acht Hebammen erklären sich als ausgesprochene Feindinnen und zwei wenden sich speziell gegen die Unsitte, dass man schon Kinder in Korsette stecke, wodurch nach ihrer Ansicht Hohlwarzen erzeugt werden. Allzu grobe Leinwand wird einmal beschuldigt, und wer die Hemden unserer Bauersfrauen kennt, begreift das leicht.

Die Angaben in positivem Sinne sind jedenfalls die richtigern, die betreffenden Frauen haben die Frage in dem Sinne aufgefasst, wie sie gestellt waren, während diejenigen, die weder etwas wissen wollten von Beeinflussung der Brüste durch Haus- und Feldarbeit, noch durch Kleidung, die Begriffe Druck oder Stoss zu eng gefasst haben und nur solche Einwirkungen berücksichtigen zu müssen glaubten, die geradezu Schmerz verursachen; es geht dies hervor aus der Motivierung ihrer Antworten, die empfindliche Brust werde bei Haus- und Feldgeschäften von selbst geschont und geschützt und die Frauen richten ihre Kleidung schon so sein, dass sie bequem sitzt, dass sie nicht drückt, denn besonders bei schwerer Arbeit würde sich unpassende Kleidung durch Unbehaglichkeit und Schmerzen von selbst verraten und unmöglich machen.

Ich glaube also, man kann mit Sicherheit annehmen, dass die Mammae bei der Arbeit in Haus und Feld vielen kleinen Insulten ausgesetzt sind, und dass die Kleidung, wenn auch keine groben Verstösse gegen ihre Zweckmässigkeit im Allgemeinen vorkommen mögen, doch häufig die Brüste nicht nur nicht genügend schützt, sondern sogar in vielen Fällen im Laufe der Zeit selbst schädlich einwirkt. So sind die Verhältnisse im Allgemeinen, und es wäre nun von grösstem Wert von unseren Patientinnen zu erfahren, ob sie in dieser Richtung besonders ungünstig gestellt waren. Dann könnte man, im bejahenden Fall, bei denjenigen Frauen, wo sich sonst keine ätiologischen Anhaltspunkte finden, auf die besprochenen Schädlichkeiten, von Haus- und Feldarbeit, der Kleidung, rekurrieren. Da lässt uns aber leider unser Material im Stich, und wir müssen uns mit Wahrscheinlichkeitsrechnung behelfen. Wie wir oben gesehen haben, sterben im Carcinomalter, vom 40. Jahr an, bloss 1 % aller Frauen bei uns an Mammacarcinom, was würden wir nun mit

den 99 % anfangen, die doch zum grössten Teil den angeführten Schädlichkeiten auch ausgesetzt sind, wenn wir eben dieselben als ätiologisches Moment, das allein genügt, verantwortlich machen wollten? Wir müssen also darauf verzichten einen Teil unserer Fälle einfach so zu erklären.

Werfen wir im Anschluss daran einen Blick auf die Berufsverhältnisse unserer Patientinnen. Die bisher häufig citierten fremden Autoren lassen diese unberücksichtigt, hingegen enthält das Fischer'sche Material, was mir um so willkommener ist, bezügliche Angaben und ich erlaube mir, um grössere Zahlen zu erhalten, dieselben mit den unserigen, besonders da Fischer dieselben im Text nicht verwertet hat, zu vereinigen. Es sind zusammen 105 Angaben.

Von den Patientinnen sind:

Hausfrauen aus städtischen Verhältnissen	16 =	15,2 %
Bauersfrauen	50 =	47,6 „
mit eigenem Beruf	29 =	27,6 „
Gesamtzahl der Hausfrauen	95 =	90,4 „
Ledige Landwirtin	1 =	0,9 „
Berufsleute	9 =	8,5 „
	10 =	9,4 „

Die Personen, die einen besonderen Beruf treiben, verteilen sich folgendermassen: Haushälterin, Violinspielerin, Bettmacherin, Wäscherin, Spetterin, Spuhlerin, Dienstmagd (Land) je 1; Hausiererinnen 2, Weberinnen 2, Fabrikarbeiterinnen 5, Schneiderinnen 6, Seidenweberinnen und Seidenwinderinnen je 8.

Darnach verrichteten

Hausarbeit ausschliessl. (Hausfr., Haushält., Spetterin.)	18 =	17,1 %
Haus- und Feldarbeit (Bauersfrauen, Landwirtin, Magd)	52 =	49,5 „
Haus- und Berufsarbeit (Frauen mit eigenem Beruf)	28 =	26,6 „

Rücksichtlich des Gegensatzes von Hausindustrie und Fabrikarbeit waren in Hausindustrien thätig (Schneiderinnen, Bettmacherin, Wäscherin, Seidenweberinnen und Seidenwinderinnen) 24 = 22,8 %
in einer Fabrik arbeiteten (Spuhlerin, Weberinnen) 8 = 7,6 „

Die Zahlen sind immer noch klein, aber es lässt sich doch einiges daraus schliessen. Einmal sehen wir, dass das Verhältnis der Hausfrauen aus städtischen Gemeinden zu den Bauersfrauen dem Verhältnis der Stadt- zu der Landbevölkerung in unserem Kanton 1 : 3 ungefähr entspricht. Die obigen Zahlen sind allerdings keine exakten, denn die Rubrizierung musste in vielen Fällen nach dem vorgenommen werden, was aus der Angabe des Wohnortes das

wahrscheinlichere war; wenn dabei vielleicht Fehler begangen wurden, so sind sie gewiss nicht erheblich und haben sich wahrscheinlich gegenseitig ausgeglichen. Man erinnert sich, dass die Feldarbeit viel eher als die Hausarbeit Druck oder Stoss auf die Brüste mit sich bringt, man sollte also erwarten, dass mehr Bäuerinnen mit Brustkrebs auf die Klinik kämen, als dem Verhältnis der Stadt- zu der Landbevölkerung entspricht, wenn jene Einflüsse von Bedeutung wären. Dem ist aber nun nicht so, und wenn man überhaupt aus den kleinen, uns zu Gebote stehenden Zahlen einen Schluss ziehen will, so müsste er zu Ungunsten der Annahme ausfallen, dass jene häufigen kleineren Insulte in ätiologischer Beziehung zum Mammacarcinom stehen.

Ich habe die Patientinnen, die in Hausindustrie thätig waren, den Fabrikarbeiterinnen gegenübergestellt; dies kann einen Wert haben hauptsächlich in Bezug auf die Weberinnen in Fabriken und die Seidenweberinnen, rücksichtlich der mit der Art der Berufsausübung verbundenen mechanischen Insulte. Erstere, von denen das vereinigte Material 2 aufweist, müssen ihre Brüste, wie ich mich durch eigene Anschauung überzeugte, und wie mir bekannte Fabrikbesitzer versicherten, bei der Arbeit durchaus keinen solchen Einwirkungen aussetzen; anders verhält sich dies mit den Frauen, die zu Hause Seidenzeug weben. Diese sitzen, mit der Brust an die Walze mit dem Gewobenen gelehnt am Webstuhl, der mit jedem Anschlag der Weblade erschüttert wird; diese Erschütterung teilt sich unzähligemal des Tages dem ganzen Körper der Webenden, und nicht am wenigsten den Brüsten mit. Eine meiner Gewährsfrauen ist der Ansicht, dass dies für die Brust in hohem Grade schädlich sei. Nun haben wir unter den 105 Patientinnen 8 = 7,6 % die dieser Schädlichkeit ausgesetzt waren, eine verhältnismässig hohe Zahl. Dazu ist aber zu bemerken, dass 4 derselben bereits durch Mastitis, 2 vielleicht durch „hereditäre Belastung" auf Carcinom vorbereitet waren und nur bei 2 keine ätiologischen Momente bekannt sind. Man kann sich denken, dass bei den 6 im angeführten Sinne prädisponierten Personen die Erschütterungen als begünstigendes Moment wirkten; als selbständige Ursache möchte ich sie nicht in Anspruch nehmen, denn bei der Ausbreitung der Seidenweberei bei uns müsste man darnach mehr Patientinnen mit Brustkrebs aus diesen Kreisen erwarten. — Bei den Hausiererinnen unseres Materials könnte man daran denken, dass beim Hausieren mit ihrem schweren Korb die Brüste häufig gedrückt werden. — Man

sieht, es fehlt nicht an Anhaltspunkten, die es wahrscheinlich machen, dass gewisse Berufsarten der weiblichen Brust ungünstig sind, aber es fehlt leider an dem nötigen grossen Material zu einer erspriesslichen statistischen Untersuchung.

Körperseite. Um der Frage nach dem Einfluss häufiger an sich geringfügiger mechanischer Insulte näher zu treten, hat man sich gefragt, welche von beiden Mammae einerseits solchen mehr ausgesetzt sei, andererseits welche häufiger an Carcinom erkranke und zum selben Zwecke in gleicher Weise, welche Abschnitte der Drüse am meisten von jenen Schädlichkeiten zu leiden hätten, und wo in der Mamma das Carcinom zuerst aufzutreten pflege. Besprechen wir zuerst den ersteren Punkt. Man hat mehrfache Verschiedenheiten der beiden Mammae gefunden. Einmal in Bezug auf die Grösse, doch sind da die Ansichten geteilt: während bei v. Winiwarter[1]) zu lesen steht, dass die rechte Mamma „im Durchschnitt wenigstens bei der kaukasischen Rasse um 8,5746 gr schwerer als die linke" ist, dass „auch der rechte Warzenhof im allgemeinen grösser, und zwar in beträchtlicherem Verhältnis, als die Gewichtsunterschiede betragen", ist, findet man bei Gegenbaur[2]): „Der linke Drüsenkomplex ist meist etwas grösser als der rechte." Mag nun Recht haben wer will, jedenfalls ist der Unterschied so gering, dass für unsere Frage kein Nutzen daraus zu ziehen ist. Wenn ferner auch die rechte Brust, aufruhend auf dem bei den meisten Menschen etwas stärker entwickelten rechten Musc. pectoral. major, etwas mehr „nach vorne und aussen gerückt" ist, so glaube ich kaum, dass dies in dem Grade der Fall ist, dass dadurch eine grössere Vulnerabilität derselben gegenüber der linken bedingt wird. Dann soll nach v. Winiwarter, Oldecop, Fischer die Rechtshändigkeit der meisten Menschen den Einfluss haben, dass die rechte Brust mehr angestrengt werde als die linke, indem sie die Aktionen des mehr gebrauchten rechten Armes passiv mitmache, und dass sie deswegen mehr gefährdet sei an Carcinom zu erkranken. Endlich wird noch verschiedene Inanspruchnahme bei der Laktation angeführt: es sollen nach Hennig[3]) die Säuglinge rechts nicht so gerne trinken wie links. Meissner[4]) gibt als Grund dafür an „die Zerrung der Leber, die das Kind erleidet, wenn es behufs Ent-

1) L. c. p. 53.
2) Lehrb. d. Anat. d. Menschen, p. 897.
3) Citiert nach v. Winiwarter, p. 53.
4) Ebenda.

leerung der rechten Brust auf die linke Seite gelegt wird"; v. Winiwarter glaubt, es sei der Druck der Leber auf den Magen die Ursache dieses Widerwillens der Säuglinge, namentlich bei gefülltem Magen auf die linke Seite zu liegen. So soll es zu Milchstauung und Mastitis rechts häufiger kommen, infolge der letzteren dann zu Carcinom. Dem habe ich entgegenzuhalten, dass alle meine Gewährsfrauen angeben, dass die Mütter, wo nicht Schrunden, Mastitis, Hohlwarzen, Milchmangel im Spiele sind, von sich aus an beiden Brüsten gleichmässig stillen; 6mal wird angegeben dass die Kinder oft lieber an einer Brust (welcher?) trinken. Auf meine Frage, ob eine von beiden Brüsten der Mutter bequemer liege, also wohl häufiger benützt werde, antwortete fast die Hälfte, dass dies ganz gleichgültig sei, während vom fünften Teil angegeben wurde, dass rechtshändige Frauen lieber links, linkshändige lieber rechts stillen. Darnach würde, weil es bedeutend mehr rechtshändige gibt, die linke Brust mehr gebraucht werden. Nach den obigen Angaben werden aber beide Brüste benützt, die Hebammen dringen auch darauf, dass dies geschieht, und ich glaube, wenn auch die Bequemlichkeit eine nicht zu unterschätzende Rolle spielt, wird die Mutter doch der Schonung der Warzen wegen aus beiden Drüsen dem Kinde zu trinken geben. Uebrigens halte ich eine ungleiche Inanspruchnahme nicht für so wertvoll wie Hennig, denn wenn die nichtbenützte Mamma durch Sekretstauung den Mikroorganismen der Mastitis günstigen Boden zur Ansiedelung bietet, so öffnet denselben die funktionierende Brust in Gestalt der Schrunden eine willkommene Eingangspforte.

Angenommen, die angeführten Unterschiede seien richtig und haben die Bedeutung, die ihnen beigemessen wird, so steht also zu erwarten, dass das Mammacarcinom rechts häufiger als links gefunden wurde. Sehen wir, ob das der Fall ist.

In der That fand Hennig [1]), der sich speziell mit der Frage beschäftigte, mehr Erkrankungen der rechten als der linken Brust überhaupt, speziell aus einem grossen Material, mit Ausschluss des Markschwamms, dass auf 1 Carcinom der linken 1,6 Carcinome der rechten Mamma kommen. Im Gegensatz dazu hatte Velpeau [2]) mit Einschluss des Markschwamms mehr Brustkrebse links wie rechts

1) Nach v. Winiwarter.
2) Nach v. Winiwarter.

173 : 127. Das benützte Material beider soll aber nach v. Winiwarter nicht ganz zuverlässig sein.

Wenn wir die Angaben der neueren Autoren zusammenstellen, so ergibt sich, dass das Mammacarcinom ebenso häufig rechts wie links vorkommt.

	Rechte M.	Linke M.
Billroth (Zürich)	21	25
v. Winiwarter	88	81
Gurlt	446	450
v. Török und Wittelshöfer	161	144
Hildebrand	73	77
Fischer	25	29
Unsere Fälle	20	33
Total	834	839

In 674 Fällen Billroth's (Wien), v. Winiwarter's, v. Török und Wittelshöfer's, Fischer's und unseres Materials waren 56mal = 8,3 % beide Mammae erkrankt. Gurlt gibt dafür 3,44 % an.

Dies Ergebnis lehrt: entweder ist die Prämisse richtig, dass die rechte Brust wegen ihrer Lage auf der aktiveren Körperseite häufiger mechanischen Insulten ausgesetzt ist als die linke, diese Insulte haben aber keinen Einfluss, oder, die Prämisse ist falsch und wir können auf diesem Wege nichts über die supponierten ätiologischen Momente erfahren.

Lokalisation in der Mamma. Etwelches Licht über diese Frage kann die Untersuchung verbreiten, in welchen Teilen der Mamma erfahrungsgemäss am häufigsten das Carcinom beginnt und ob diese identisch sind mit den Abschnitten der Drüse, die am meisten äusseren Schädlichkeiten preisgegeben sind. Das trifft wirklich zu. Es geht nämlich aus den Angaben von v. Winiwarter, Oldecop, Fischer und aus unserem Material hervor, dass die oberen und die äusseren Teile der Mamma speziell der obere äussere Quadrant am häufigsten den Ausgangspunkt der bösartigen Neubildung darstellen. Bei Frauen, die Korsette tragen, sind diese Partien gewiss die am wenigsten geschützten; wo dies Kleidungsstück nicht gebraucht wird, wie häufig auf dem Lande, fällt jenes Moment dahin; man könnte da, wo die Brüste mehr hängend getragen werden, auf Zerrung der oberen Teile und vielleicht auch auf Verschiedenheiten der cirkulatorischen Verhältnisse rekurrieren.

Jedenfalls ist die Vorliebe des Carcinoms für gewisse Teile der Mamma nicht, wie Hildebrand meint, gleichgültig, sie spricht entschieden für die Wirksamkeit der häufigen kleinen Insulte, doch darf man sich mit Oldecop und Fischer nicht verhehlen, dass dieselben möglicherweise nicht das alleinige Moment sind, dass sie vielleicht nur begünstigend wirken und wir die eigentliche Ursache gar nicht kennen.

Aus unserem Material ergab sich folgende Lokalisation des entstehenden Carcinoms:

Gegen die Peripherie der Mamma hin	27mal
In der zentralen Zone	18 „
Von Anfang an ganze Mamma ergriffen	4 „
Unbestimmt	4 „
	53mal

und zwar nach Meridianen abgeteilt

In der äusseren (lateralen) Hemisphäre	14 „
„ „ inneren (medialen) „	7 „
„ „ oberen „	16 „
„ „ unteren „	5 „

Bei 32 Fällen war entweder (4mal) die ganze Mamma von Anfang an erkrankt, oder es fehlen nähere Angaben, oder dieselben waren so redigiert, dass sie nicht zur Rubrizierung in die letztere Tabelle verwendet werden konnten.

Da wo das Carcinom circumskript begann, findet sich in 38 Fällen die Angabe, dass es als Knoten oder Knötchen „in" der Mamma zuerst bemerkt worden, während es in 7 Fällen „auf" oder „an" der Mamma oberflächlich begann und da natürlich früher perzipiert wurde. Ich möchte besonders darauf aufmerksam machen, dass die nach ihrem anatomischen Bau stark differierende Partie der Warze und des Warzenhofes so häufig, in 18 Fällen dem Carcinom als Ausgangspunkt diente, dieselbe Partie, die wegen ihrer Prominenz auch am meisten von mechanischen Insulten zu leiden haben wird.

In Bezug auf mechanische Einwirkungen auf die Mamma als ätiologisches Moment für Carcinomentwickelung haben wir also gefunden, dass sicher einmalige stumpfe Verletzungen von grösserer Intensität Carcinom der Brustdrüse im Gefolge haben können, wobei wir aber über den Kausalnexus selbst nur Vermutungen hegen können; ferner dass wahrscheinlich die tausend geringfügigen Insulte, die das Leben für die Brust mit sich bringt, ihren Anteil an

der Aetiologie des Mammacarcinoms haben, dessen wie? freilich noch dunkler ist als beim einmaligen Trauma.

Heredität. Gehen wir nun, nachdem wir die die Mamma direkt betreffendenden Einflüsse besprochen, zu dem über, was man „Disposition" zu carcinöser Erkrankung nennt, eine dunkle abnorme Anlage des Organismus überhaupt, die das Eigentümliche hat, dass die damit behafteten auf Schädlichkeiten, die an Gesunden spurlos vorübergehen, mit Carcinom reagieren. Es ist ein alter Glaube, dass diese Disposition durch „hereditäre Belastung" übertragen werde. Fast alle Autoren, die die Aetiologie des Mammacarcinoms behandelt, haben der Heredität ihre spezielle Aufmerksamkeit geschenkt.

Billroth (Zürich) hat unter 47 Fällen 1mal (2,1 %) sichere hereditäre Belastung.

Oldecop zählt bei 250 Patientinnen 11 teilweise unklare Fälle auf (4,4 %), wo Heredität eine Rolle spielte, gegenüber 60 sicher negativen Fällen (24,4 %). Er führt den interessanten Fall an, wo Grossmutter mütterlicherseits, Mutter und Schwester an Carcinoma mammae gestorben waren; ferner zeigten sich 3 Patientinnen von Seiten der Mutter (2 Brust-, 1 Magenkrebs) und 3 von Seiten des Vaters (1 Carc. femor., 1 Magen-, 1 Leberkrebs) belastet und 4 Patientinnen hatten je eine carcinöse Schwester (2 Brust-, 1 Oberkieferkrebs, 1 Carc. innerer Organe). 7mal handelte es sich also in der Familie um Mammacarcinom.

A. Henry hat bei 48 Angaben 6 Fälle (12,5 %) erblicher Prädisposition.

H. L. Snow meint, dass die hereditäre Belastung als prädisponierende Ursache sehr selten, wenn überhaupt in Frage komme; bei 27 Patientinnen unter 205 (7,31 %) kam das Moment in Betracht; 6 davon waren zweifelhaft.

W. Parker ist der Ansicht, dass ihre Bedeutung zum mindesten stark überschätzt sei; er verfügte über 397 Fälle, von denen 56 (14,1 %) angeblich dahin gehören; bei 38 derselben waren noch direkte Ursachen im Spiel (Trauma, Entzündung).

v. Winiwarter findet unter 170 Fällen 10 (5,8 %) mit konstatierter erblicher Anlage, während 5 weitere in dieser Beziehung verdächtig sind; zusammen 8,8 %.

Bei Fischer zähle ich unter 63 Patientinnen 7, die nachgewiesenermassen erblich belastet waren, d. h. 11,1 %, 4mal handelte es sich um Magen-, 2mal um Brustkrebs.

Unsere Fälle weisen einen grösseren Prozentsatz hereditärer Be-

lastung auf: bei 8 Patientinnen von 53 bestand dieselbe sicher, d. h. bei 15 %; 2 weitere Fälle sind sehr verdächtig, wir haben also wahrscheinlich 10 = 18,8 %.

Das Mittel aus allen diesen Zahlen ist bei 1180 Angaben
Hereditäre Belastung sicher konstatiert 110mal = 9,3 %
„ „ wahrscheinlich 123mal = 10,4 %.

Wir können demnach wohl annehmen, dass rund 10 % der Patientinnnen erblich belastet sind. Denselben Prozentsatz gewinnt man aus einer Zusammenstellung der Züricher Fälle allein, aus dem Material von Billroth, Fischer und dem unserigen.

Sehen wir uns unsere Fälle noch näher an. Bei allen 10 Patientinnen war Magencarcinom in der Familie vorgekommen, und zwar starben die Väter von 4, die Mütter von 2, vielleicht von 4, je ein Bruder von 2 Patientinnen daran; Carcinom der Mamma selbst kam in der Aszendenz nicht vor; es hängt dies von der Kleinheit des Materials ab, denn im vereinigten Material von Fischer und uns figuriert der Magenkrebs mit 68 %, der Brustkrebs mit 12,5 %; dass ersterer sich häufiger notiert findet, hat seinen Grund einfach darin, dass er bei uns überhaupt 11mal häufiger vorkommt, als der Brustkrebs (laut Medizinalberichten). Zu einer erspriesslichen Vergleichung des Vorkommens der einzelnen Krebsarten überhaupt und hier in den anamnestischen Daten fehlt es bei letzteren an dem nötigen grossen Material, wir enthalten uns also weiterer Schlüsse. Mehrfache Belastung fand sich bei keiner unserer Patientinnen, wohl aber berichtet Fischer von einem Fall, wo Grossmutter, Tante mütterlicherseits und ein Bruder an Carcinom gestorben waren. Wenn wir die sicher konstatierten Fälle Fischer's und unseres Materials zusammennehmen, um etwas grössere Zahlen zu gewinnen, so sehen wir, dass 17 Familienglieder der 15 Patientinnen an Krebs gelitten hatten; dieselben verteilen sich wie folgt:

der Vater	in 7	Fällen	(41,0 %)
die Mutter	„ 2	„	(12,0 „)
ein Bruder	„ 3	„	(17,6 „)
eine Schwester	„ 2	„	(12,0 „)
Grossvater	„ 1	Falle	(6,0 „)
Grossmutter	„ 1	„	(6,0 „)
Tante mütterlicherseits	„ 1	„	(6,0 „)

d. h. 11 männliche und 6 weibliche Personen. Wenn dies Verhältnis nicht von den kleinen Zahlen, von Zufälligkeiten abhängt, so ist es gewiss interessant, denn die Statistik der Krebsmortalität

unseres Kantons lehrt, dass jährlich im Carcinomalter von 40 Jahren an eher etwas mehr Frauen als Männer (12,7 % gegen 10,3 %) an Carcinom zu Grunde gehen. Interessant ist ferner, dass die Belastung durch die Mutter so sehr gegen die durch den Vater zurücktritt, im Einklang mit dem Prinzip der gekreuzten Vererbung, wenn überhaupt eine solche im Spiele war. Dieser Umstand lässt auch mit das Magencarcinom so sehr gegenüber dem Brustkrebs in den Vordergrund treten.

Ueber die betreffenden Patientinnen unseres Materials ist noch zu bemerken, dass 7 davon geboren hatten, zusammen 25 Kinder (2—6), d. h. pro Frau 3,5; eine war kinderlos; 4 hatten selbst gestillt, zusammen 9 Kinder (1—4), im Mittel 2,2 Kinder. Aetiologische Momente ausser der Heredität sind bei ihnen nicht nachzuweisen.

Wir haben uns bis jetzt dem allgemeinen Gebrauch angeschlossen, von „hereditärer Belastung" zu sprechen. In der That sind Fälle, wo mehrere Familienglieder an derselben Krankheit starben, dazu angethan, die Existenz einer besonderen, sich vererbenden Disposition wahrscheinlich zu machen. Wenn man uns aber nach einem sicheren Ergebnis in dieser Hinsicht fragt, so müssen wir antworten: wir haben bis jetzt nicht mehr und nicht weniger gefunden, als dass bei 10 % der Brustkrebspatientinnen noch anderweitig Carcinom in der Familie vorkommt, ob diese letzteren Fälle wirklich in irgend einem Zusammenhang mit dem Carcinom unserer Patientinnen stehen, wissen wir jedoch gar nicht. Wir müssen dies Verhältnis erst messen an den Zahlen, die uns die Mortalitätsstatistik unserer Gegend in Bezug auf das Carcinom in die Hand gibt. Nur so können wir zu einem Schluss gelangen. Nun mache ich folgende Rechnung: im Anschluss an die herrschende Meinung setze ich voraus, dass die Krankheitsdisposition den Patientinnen von ihren Eltern übertragen worden sei, gleichgültig, ob sie bei letzteren selbst zum Ausbruch gekommen oder latent geblieben sei. Da ich nun die Zahl der Familienglieder der Patientinnen nicht kenne, wohl aber bestimmte Zahlen haben muss und die der Eltern kenne, so vereinfache ich die Sache so, dass ich annehme, es seien den 15 in betracht kommenden Patientinnen Vater oder Mutter selbst an Carcinom gestorben, während dieselben ja in einem Teil der Fälle in Wirklichkeit nach der Prämisse die Disposition nur auf die Kinder überleiteten. Ich darf mir diese Reduktion um so eher erlauben, als die dadurch gewonnenen Zahlen, wenn es überhaupt möglich

wäre, der Theorie von der erblichen Belastung eher zu Hilfe kommen, als schaden müssten. Die 116 Patientinnen des vereinigten Materials hatten 232 Väter und Mütter, von diesen seien, nach obiger Annahme, 15 an Carcinom verstorben, das macht 6,4 %. Nun geht aber aus den amtlichen Medizinalberichten des Kantons Zürich hervor, dass jährlich durchschnittlich 9,6 % der im Alter von über 25 Jahren, 11 % der im Carcinomalter, über 40 Jahren Verstorbenen dem Krebs zum Opfer fielen. Also finden sich in der Aszendenz unserer Brustkrebspatientinnen nicht einmal so viel Carcinomfälle als man nach den allgemeinen Verhältnissen erwarten sollte; es hilft uns nichts auch die verdächtigen Fälle des Materials dazuzunehmen, die Zahl reicht nicht an den allgemeinen Prozentsatz von 11 %; im besten Falle, wenn wir uns der vagen Vermutung hingeben, es möchten nicht alle Fälle von Carcinom in der Familie notiert worden sein, dürften wir annehmen, dass unsere Patientinnen soviel Krebsfälle in der Aszendenz gehabt hätten, als den Verhältnissen bei unserer Bevölkerung überhaupt entspricht. Ich glaube also, man darf mit Recht in den meisten der betreffenden Fälle, wo eben nicht mehrfach Carcinom in der Familie vorgekommen, an einer besonderen erblichen Belastung zweifeln und kann eine solche höchstens in den Fällen mehrfachen Vorkommens annehmen. Dann würde das Moment in unserem eigenen Material keine Rolle spielen. Die Thatsache, dass überhaupt bei 90 % der Brustkrebspatientinnen von Carcinom in der Aszendenz keine Rede ist, unterstützt unser Ergebnis in hohem Grade. Zu einer endgültigen Lösung der Frage auf statistischem Wege wird es nötig sein, möglichst genau geführte und reichhaltige Stammbäume von Familien, in denen Carcinom vorgekommen, zu besitzen und diese mit den Zahlen zu vergleichen, die aus der allgemeinen Mortalitätsstatistik des Carcinoms hervorgehen.

Individuelle allgemeine Erkrankungsdisposition. Die sorgfältige Führung der Anamnesen unseres Materials ermöglicht es mir noch, Auskunft zu geben über den früheren Gesundheitszustand unserer Patientinnen, über die individuelle Erkrankungsdisposition derselben.

Darnach waren (51 Angaben)

immer gesund	15	= rund	30 %
ausser 1 akut. Krankheit immer gesund	6	= „	12 „
schwächlich, kränklich	4	= „	8 „
von mehreren Krankheiten betroffen	30	= „	60 „

Konstitutionelle Krankheiten waren bei 5 vorhanden: Skrophulose 4mal, Syphilis 1mal.

Infektionskrankheiten hatten 22 Patientinnen durchgemacht und zwar Typhus abdominal. 8, Polyarthritis rheumat. 5, Pneumonie 4, Masern 2, Scharlach, Erysipelas, Dysenterie je 1.

Von anderen Affektionen werden genannt: Peritonitis 5mal, „Magenleiden" 6mal, Icterus catarrhal. 1mal, „Leberleiden" 1mal, Angina 3mal, Stomatitis 1mal; „Lungenaffektionen" 2mal, Chlorose 3mal, Herzklopfen 1mal, Nephritis, Urinbeschwerden je 1mal, Kopfschmerz 3mal, „Gichter", Nervenschwäche, Melancholie je 1mal, „Rheumatismen" 1mal, Friesel, Ulcus cruris je 1mal. Von Affektionen der weiblichen Genitalien werden genannt: „Wochenbetterkrankung" und Prolaps. uteri je 2mal, Placenta adhaes., „Uterusleiden", Brennen der Scheide mit Ausfluss je 1mal.

Auf die Patientinnen, die nicht „immer gesund" waren, kamen also im Mittel 2 Krankheiten.

Ich wollte diese Verhältnisse nur nicht unberührt lassen, zu einer Vergleichung mit den Verhältnissen der Bevölkerung überhaupt in dieser Hinsicht mangelt es uns an dem nötigen grösseren Material.

Allgemeinzustand. Was den Allgemeinzustand der Patientinnen bei der Aufnahme anbelangt, so waren

Gesund aussehend	17
Ordentlich genährt und gesund aussehend	19
Abgemagert, blass, schlecht genährt	12
Kachektisch	4
Ohne Angabe	1
	53

Wie man sieht, war der Allgemeinzustand der Frauen bei zwei Dritteln in keiner Weise gestört durch die bösartige Neubildung; dieselbe hatte begonnen zu einer Zeit, wo das Alter der Patientin seinen Stempel noch nicht zu sehr aufgedrückt hatte. Der „Status praesens" der Patientinnen ist im übrigen, abgesehen von den Notitzen über den Tumor, mit sehr verschiedener Gründlichkeit behandelt, so dass ich darauf verzichten muss, die Angaben statistisch zu verwerten. Mehrmals findet sich die Angabe „Emphysem und Bronchitis", einige litten an Varicen, Nr. 19 hatte eine auffallend pigmentierte Haut, Nr. 49 besass an einer unteren Extremität 3 5frankstückgrosse Naevi vasculosi, eine andere einen Naevus pigmentosus am Ohr, der bei der Menstruation anschwoll und Blut austreten liess, eine andere hatte viele weiche Warzen

am Hals, einige sollen die bei uns nicht seltene Struma gehabt haben und einige arteriosklerotisch gewesen sein.

Ich glaube hiemit, was sich von unserem Material statistisch verwerten liess, zur Beleuchtung der Aetiologie des Brustkrebses bei Weibern verwertet zu haben, und es erübrigt mir noch, mit einigen Worten auf die Fälle von Carcinoma Mammae bei Männern zu sprechen zu kommen.

Brustkrebs bei Männern.

Wir verfügen nur über 2 Fälle. Ueber das prozentualische Verhältnis zum Brustkrebs bei Weibern ist schon gesprochen worden.

Alter. Beim Beginn 55, resp. 59 Jahre. Schuchardt[1]) fand die Affektion in einem Falle schon bei einem 10jährigen Knaben, andererseits hatte er einen Fall[2]) gefunden, wo der Pat. schon über 80 Jahre zählte. Die meisten Fälle traten nach diesem Autor auf zwischen dem 40. und 59. Jahr, ähnlich wie der Brustkrebs bei Weibern.

Aetiologie. In keinem unserer Fälle finden sich darüber Anhaltspunkte, höchstens könnte man bei Nr. 1 daran denken, dass ein gutartiger Tumor durch das Drücken und Quetschen in Carcinom übergegangen sei, aber wir haben keinen Grund anzunehmen, dass die Geschwulst nicht schon von Anfang an ein Carcinom war. Schuchardt fand in 25 Fällen als Ursache Kontusionen oder andere mechanische Insulte. Müller[3]) berichtet von einem Mann, der sich beim Turnen am Reck häufige Stösse auf die Mamma zugezogen, Berns[4]) von einem anderen mit von Jugend auf kolossal entwickelten Brüsten, den in seiner Studienzeit ein Freund etwas unsanft an die Brust gegriffen, die später carcinomatös wurde. Man sieht, das traumatische Moment spielt keine geringe Rolle bei den Carcinomen der männlichen Brust. — Ueber „hereditäre Belastung" finde ich bei Schuchardt nichts; auch in keinem unserer Fälle ist eine solche angegeben.

Körperseite. Nach der Zusammenstellung Schuchardt's ist sie gleichgültig: bei 131 Angaben waren 63mal die rechte, 65mal die linke, 3mal beide Brüste befallen. Wir haben 1 rechts, 1 links.

1) Arch. f. klin. Chir. Bd. 33.
2) Ebenda. Bd. 32.
3) Deutsche Zeitschr. f. Chir. 1875. Bd. V. pag. 95.
4) Arch. f. klin. Chir. Bd. 35.

Dauer bis zur Aufnahme. In unseren Fällen betrug sie ½ resp. 3 Jahre. Schuchardt[1]) gibt ¼ bis 18 Jahre an. Es handelte sich bei unseren Patienten bei der Aufnahme noch um ordentlich genährte Leute.

Unsere beiden Fälle sind folgende:

Erster Fall.

K. Ochsner, 56 J. alt, Färber, Carcinoma mammae dext.

Keine hereditäre Belastung. Patient hatte mit 48 Jahren Herzbeutelentzündung, will sonst stets gesund gewesen sein. Im Oktober 85, in seinem 55. Jahr bemerkte Pat. zuerst einen kleinen Knollen in der Gegend der rechten Mammilla, ausserhalb derselben, den er für einen Furunkel hielt und deshalb stets drückte und quetschte, um ihn zum Durchbruch zu bringen. Keine Schmerzen. Haut darüber nicht entzündet. Gegen Neujahr zeigten sich andere solcher Knollen unter der Haut fühlbar, jedoch noch nicht sichtbar. Ende Januar begann aus der nun allmählich geröteten Hautpartie Sekret auszufliessen, das gelb, durchsichtig und teilweise mit Blut vermischt war. Seit dieser Zeit nahm die Affektion kontinuierlich zu. Noch vor Neujahr, kurz nach dem Entstehen des ersten Knotens entwickelte sich ein Tumor ähnlicher Art in der rechten Axilla.

Status bei der Aufnahme (1886). Kräftiger Mann von ziemlich gutem Ernährungszustand. Lungen normal, Herztöne normal, nur über der Herzspitze und über dem Sternum schwaches präsystolisches Geräusch. Die rechte Mammillargegend zeigt einen ca. 5 cm Durchmesser habenden, nahezu kreisrunden, blauroten, höckerigen Tumor, der beständig ein bräunliches Sekret absondert. Schmerzlos. In der rechten Axilla diffuse Verdickung unter der Haut und gegen den Arm hin ein einzelner, fast hühnereigrosser Tumor. Keine Fluktuation, keine grosse Schmerzhaftigkeit auf Druck.

Zeit vom Beginn bis zur Operation: ½ Jahr.

Zweiter Fall.

Schneebeli, 62 J. alt, Landwirt, Carc. mammae sin.

Die Eltern starben an Altersschwäche, eine Schwester im Wochenbett. Pat. machte vor 37 Jahren eine Pneumonie durch, sonst will er immer gesund gewesen sein. Vor 3 Jahren bemerkte er an seiner linken Brustwarze eine bohnengrosse, schmerzlose, harte Anschwellung, die im Laufe der Zeit langsam wuchs, in der letzten Zeit jedoch schneller. Hie und da in der Geschwulst lokalisierte zuckende Schmerzen. Von Abmagerung weiss Pat. nichts.

1) Ebenda.

Status: Mittelgrosser Mann. Aussehen ordentlich, nicht kachektisch. Temperatur normal. Puls regelmässig, ziemlich voll. Innere Organe lassen nichts pathologisches erkennen.

In der Gegend der linken Brustwarze sieht man eine Anschwellung von der Grösse des Warzenhofes, welche sich derb anfühlt und ganz circumskript ist. Keine Drüseninfiltrationen.

Zeit vom Beginn bis zur Operation: 3 Jahre.

Schlussfolgerungen.

Frequenz: Von 1000 Personen überhaupt sterben an Brustkrebs 2,3; von 100 weiblichen Individuen im Alter von über 40 Jahren stirbt daran 1.

Geschlecht: Dasselbe hat den bedeutendsten Einfluss, denn es fallen von allen Patienten auf das männliche Geschlecht nur 1,39 %, auf das weibliche 98,6 %.

Alter: Bei den Frauen wächst die Disposition für Mammacarcinom von der Ausbildung der Sexualorgane an, vor welcher sie = 0 ist, mit dem Alter in steigender Progression, so zwar, dass sich um die Zeit der Menopause ein Dichterwerden der Fälle bemerkbar macht. Ueber die Verhältnisse bei den männlichen Patienten kann ich wegen zu geringen Materials nichts aussagen.

Einfluss der Geschlechtsthätigkeit beim Weibe.

a) Menstruation: Ein Einfluss derselben kann nicht nachgewiesen werden, weil es an Vergleichsmaterial fehlt.

b) Geschlechtsgenuss: Die Häufigkeit desselben ist ohne Bedeutung.

c) Gravidität: Weder die Gravidität an sich, noch die Häufigkeit derselben bei einer Frau kommen im allgemeinen für die Entwickelung des Mammacarcinoms in Betracht, doch gibt es seltene Fälle, wo sie entschieden ein ätiologisches Moment darstellt.

d) Laktation: Sie ist an sich vollkommen gleichgültig für das spätere Auftreten der bösartigen Neubildung.

Frühere Erkrankungen der Mamma als ätiologische Momente.

a) Mastitis. Wenn irgend ein Moment mit Sicherheit verantwortlich gemacht werden kann, so ist es die puerperale Mastitis, die in 14 % aller, in 28 % der Patientinnen, die geboren hatten, eine Rolle spielt. In den Fällen, wo das Carcinom die von der Entzündung verschont gewesene Drüse, oder wo es bei beiderseitiger Mastitis nur eine

Mamma befiel, müssen wir ein uns unbekanntes Moment von stärkerer Bedeutung, als der Mastitis zukommt, annehmen. Kann man in diesen Fällen vielleicht auf die kongenitalen Geschwulstanlagen im Sinne Cohnheim's rekurrieren?

b) Ekzem scheint nach englischen Autoren in direktem Zusammenhang mit Carcinom der Mamma zu stehen. Unsere Fälle lassen uns höchstens an einen „Locus minoris resistentiae" denken.

Traumatische Einwirkungen.

a) Einmaliges intensives Trauma ist in 12,5 % als ätiologisches Moment nachgewiesen. Besonders tritt es hervor bei den Männern.

b) Wiederholte, an sich geringfügige Traumen, wie sie die Beschäftigung in Haus und Feld und manchen Berufszweigen mit sich bringt, hie und da vielleicht auch unpassende Kleidung, haben wahrscheinlich unter gewissen Umständen, die wir nicht näher kennen, bei „disponierten" Personen einen Einfluss. Jedenfalls sind wir nicht berechtigt, die Fälle, wo kein anderes ätiologisches Moment vorliegt, einfach auf die kleinen mechanischen Insulte als selbständiges Moment zurückzuführen.

Körperseite. Sie hat absolut keine Bedeutung, sowohl die männlichen als die weiblichen Fälle zeigen gleiche Verteilung auf beiden Seiten.

Lokalisation in der Mamma. Die Prädilektionsstelle für das beginnende Carcinom ist der obere äussere Quadrant; die Gegend von Warze und Warzenhof scheint ebenfalls mit Vorliebe der Sitz desselben zu sein.

Heredität. In 10 % der Fälle wird eine „hereditäre Belastung" angegeben, doch kommt man, wenn man die Mortalitätsstatistik des Carcinoms zum Vergleich herbeizieht, dazu, dieselbe nur in den Fällen mehrfachen Carcinoms in der Familie gelten zu lassen, während man sie in den anderen Fällen zum Mindesten in Zweifel ziehen muss.

Auf individuelle Erkrankungsdisposition überhaupt und Allgemeinzustand der Patientinnen gehe ich hier nicht mehr ein, da sie nicht statistisch verwertet werden konnten.

Man sieht, die Aetiologie des Mammacarcinoms ist keine einheitliche. Wenn wir absehen von den gut 25 %, wo Mastitis oder einmaliges Trauma die Aetiologie beherrschen, von den seltenen Fällen, wo die Gravidität Veranlassung gegeben oder ein Ekzem in Carcinom übergegangen, oder die erbliche Belastung bewiesen ist

durch mehrfaches Vorkommen von Krebs in der Aszendenz, so haben wir eine grosse Zahl von Patientinnen, die Mehrzahl, wo wir nicht wissen, woher die bösartige Neubildung kommt, wo wir nur mit Wahrscheinlichkeit auf die kleinen wiederholten Insulte rekurrieren können, wo immer noch die „Disposition" die zitternde Hand zur Erklärung reichen muss.

Anhang. Beobachtungen.

Nr.	Name, Alter, Beschäftigg. Ledig, verheiratet, verwitwet?	Heredität.	Bisherige Krankheiten.	Menstruation.	Geburten (Aborte).	Selbst gestillt?	Beginn der Krankheit. Lebensjahr.	Sitz u. Beschaffenheit d. Geschwulst bei d. Aufnahme.	Bestand bis z. Oper.	Aeussere Insulte, Entzündg. etc. der Mamma.	Bemerkungen.
1	Hardmeier, B. 43 J. Bäuerin, verh. s. 34. J. 1881.	—	Häufig Husten.	V. 22. J. an norm. nach Verheirat. antecip. In d. letzt. Zeit alle 3 W., 8 T. lg. stark, schmerzl.	3 (2)	ja.	Zur Z. eines Aborts hart. hirsekorngr. Knoten in d. vord. Axillarl. schmerzhaft. 41 J.	Tumor in d. l. M. 6 cm Durchm., besteht a. 3 Knoten, leicht verschieblich. Haut darüber gerötet; in d. Mitte e. borkige Auflagerg. i. e. Rinne. L. Brust grösser als r.	inop.	Tumor schneller gewachs. nach Abschürfg. e. Hautstelle b. Tragen e. Tanse. (Stelle der borkigen Aufl.)	Kl. mässig ernährte Person. Leichtes Emphysem. Üb. d. ob. Lungenpartien abgeschwächtes Atmen. Keine Infiltr. d. Lungensp. Wenig Auswurf. S. Verheiratg. magerer als vorher. Vater an Phtise gest. L. M. soll immer mehr Milch gegeben haben als d. r.
2	Bühler, A. 63 J. Seidenwinderin, verh. 1881.	—	Halsentzündungn.	normal	3	—	Kl., schmerzloser Knoten, leicht auf d. Unterlage beweglich. — 62. J.	Tumor in d. l. M. Kleinfaustgr., die ob. Hälfte d. M. ausfüllend, derb, v. knolliger Oberfl., a. d. U. leicht verschieblich. Haut nicht ulceriert aber oberh. d. Areola a. e. 2 Frankenstück gr. St. gerötet u. d. Tumor adhärent.	3/4 Jahr.	—	Mittelgrosse, gut genährte Frau. Innere Organe normal.

3	Wettstein, M. 66 J. Spetter., verh. s. 35. J. 1881.	—	Chlorose. Vereiterg. d. submax. Drüsen. Eitersenk. b. z. Schlüsselb. Eczem. auric.	20.—48. J. normal.	2 1† geb.	1	Einig. vereinzelte Knoten in d. M. hart, schmerzlos. 66 J.	Tum. i. d. l. M. fast faustgr., hart höcker., längl. nimmt d. ob. äuss. Quadr. ein. Haut weder gerötet noch ulceriert, nur an ein. Stelle geg. d. Achsel hin adhärent.	10 Wochen.	—	Mittelgrosse, kräftig gebaute, ordentlich genährte Frau. Inn. Organe normal. Tumor soll nach einer stark. Anstrengung stärker gewachsen sein.
4	Briner A., 51 J. Hausfrau (Bäuerin?), verh. 1882.	—	— Immer gesund.	?	6	6	Kleiner, hart. Knoten in d. untern Hälfte d. M. 50 J.	Tum. i. d. r. M. üb. gänseeigr., circumscr., hart knoll. Warz eingez. Haut i. d. Umgb. ders. gerötet, mit d. Tum. verwachsen.	1 Jahr.	—	Ordentl. grosse, nicht kachektisch ausseh. Frau. Etw. Emphys. u. Bronchitis. Mitralinsuffic. ? Arterien atherom. Varicen.
5	Schildknecht, E. 50 J. Hausfr. (Bäuerin?) verh. s. 23. J. 1882.	—	Bleichsucht. Incarceratio herniae femoral. dext.	17—44 J. regelmäss. schwach.	8	2	Klein., kirschgrosses Knötchen, hart, schmerzlos. 48 J.	Tum. i. d. l. M. gänseeigr., knoll., schmerzh., i. d. unt. Hälfte d. M. verschiebl. n. all. Richtg. Auf d. Kuppe prall elast. geg. Mammagew. h. hart. Man fühlt n. norm. Drüsen.-subst. Haut glänz., glatt, gesp., gerötet.	1½ Jahr.	—	Mittelgrosse, zieml. schlecht genährte Frau. Mässig Emphysem u. Bronchit. Hern. femor reponib. dext. Wegen Milchmangel nur die zwei erst. Kinder gestillt.
6	Pfenniger, E., 42 J. Hausfr. (Bäuerin?) verh. 1882.	—	— Immer gesund.	?	9	9	Kirschgrosse, harte Anschwellung i. oberen Teil d. M. stechende Schmerzen, 41 J.	Tum. i. d. l. M. i. ob. äuss. Quadr. circscr., zapfenf. v. Rande sich i. d. Mammagew. hineinstreck., hart, höker., verschiebl. l. ob. Teil e. flukt. Stelle a. welch. d. Haut gerötet ist. N. r. v. d. Warze e. Perforationsnarbe, d. m. d. Tum. nicht in Zusammenh. steht.	1 Jahr.	Eitr. Mastitis d. l. M. im 5. Wochenb. Spont. aufgebroch., rasch. Heilung.	Kleine, doch ordentlich genährte Pers., nicht kachekt. aussehend. Geringfügiges Emphysem. Innere Organe sonst normal. Letzte Geburt vor 3 Jahren. Almosen genössig.

7	Grob, E. 57 J. Hausfrau, (Bäuerin?) verh. 1882.	—	In d. Jugd. stets gesd. Drüsenabscess a. d. r. Wange. Pneumon Incarcer. hern. crur. dext. Prolaps. uteri.	16.—49. J. normal.	2 (1)	—	haselnussgr. Knoten hie u. da stechende Schmerzen. 57 J.	Tum. i. d. r. M. Im obern äuss. Quadr. fast hühnereigross, zieml. hart, höcker., verschieblich auf d. Unterlage. Haut darüber auss. leicht. Venennetz ganz norm. Ueb. Tum. verschiebl. L. M. atrophisch.	12 Wochen.	—	Mittelgr., f. ihr Alter leidl. gut gen. Pat. Hatte 6 Geschwister, die teils an Lungenentzündg., teils an Marasmus starben. 1 Zange u. 1 Wendg. Abort wegen Pneumonie. Hatte sehr wenig Milch.
8	Weber, M. 40 J. Hausfr., verh. s. 22. J. 1882.	Mutter Carc. ventricul.	Hfg. Kopfweh. Adhärente Placenta 2 mal Unterleibsentzündg. im Anschl. an Geburt. 1. u. 3. Typhus mit Nephritis.	v. 13. J. an norm. Vor 6 Jahr. begannen 1 Tag vor d. Per. ziehd. Schmerz. in d. link. Mamma, welche m. d. Periode wied. aufhörten.	3	2	Aus d. Spitze d. Brustwarze entleert. sich täglich einige Tropfen Blut. Nach u. nach nussgr. Erhabenheit unter d. Warze, aus welcher sich schwärzlich. Blut a. Druck entleerte. 37 J.	Tum. in d. link. M. Nimmt fast d. ganze M., bes. aber d. unt. Hälfte ein, faustgr., rundl., zeigt knotige Erhabenh., auf der. Kuppe die Haut ulceriert ist; dazwisch. ist sie blaurot, gespannt, glänz, verdünnt. Einz. Knoten noch nicht ulceriert, gelbl. Papille in d. Ulcerat. aufgegang. Tum. sehr hart, an d. gelb. Knoten Fluktuation. Auf Unterl. verschieblich.	3 Jahr.	—	Mittelgr., noch ziemlich gut genährte Pat. Keine Kachexie, doch will Pat. früh. kräft. u. fetter gewesen sein. Innere Organe normal. R. Mamma atrophisch. 5 Geschw. sind klein gestorben, 1 Schweester an Phthisis. Pat. hat das 1. Kind wegen ihrer Unterleibsentzündg. gar nicht, das 2. ¼ Jahr, das 3. 4 Wochen gestillt.
9	Schlumpf, S. 48 J. Hausfr., (Bäuerin?) verh. s. 20. J. 1882.	—	—	? Menop. 46. J.	3	2	Prominenz in d. ob. Hälfte d. M. Haut darüber unveränd. Schmerzlos. 48 J.	Tum. i. d. r. M. faustgross, hart, höckerig. Haut über dems. gerötet, schmerzhaft, keine Ulcer. Tum. auf d. Unterl. verschiebl. Flukt. unt. d. gerötet. Hautpartien.	8 Wochen.	Erkältung Entzündg. d. r. Brust mit Bild. v. Eiterpust. u. d. Warze währ. d. 1. Wochenb.	Gesund aussehende, mäss. genährte Frau. Keine Kachexie. Inn. Organe normal. Ueb. d. l. Handgel. bohnengrosse harte Geschwulst, aus e. abgeschn. Warze ent-

										Im 2. Wochnb. Entzünd. d. M. ohne Eiter.	standen. Stechende Schmerzen in beiden M. besond. r. u. bei d. Menstr., s. d. letzten Geburt im 33. J.
10	Brunner, L. 54 J. Hausfr., (Bäuerin ?) verh. s. 30. J. 1882.	—	— Als Kind schwächl.	18.—51. J. sehr reichlich oft schmerzh. regelmässig.	9 (1)	9	Schmerzen i. d. seit d. Mastitis g. atrophischen, ein. kleinen, hart. Knoten darst. l. M. Aussickern e. serös. Flüssigk. aus ein. Oeffn. n. d. Warze k. Zeit nachher. 54 J.	Tum. d. l. M. hühnereigr., hart, nicht verschieblich auf d. Unterl. Kuppe durch 1 6 cm langes, 4 cm breites, 2 cm tiefes Geschwür, das Eiter produziert, zerstört. V. Warzenhof nichts mehr zu sehen. Tum. höcker., Haut darüb. nicht abhebbar.	½ Jahr.	Mastitis i. 1. Woch.-bett, fast ganze l. M. vereitert, wurd. atrophisch.	Mässig kräftig gebaute für ihr Alter noch leidl. genährte Frau. Alle Kinder ½ Jahr gestillt und zwar mit d. r. M. Linke wurde schon im 1. Wochenbett durch die Mastitis zum Säugegeschäfte unbrauchbar.
11	Stadtmann, B., 38 J. Seidenweberin, verh. (?) 1882.	—	Hie u. da Kpfschm. i. d. l. Zeit sonst immer gesd. Incarcer. hern. femor d.	?	4	2	Nach ein. traten harte Tumoren in d. M. auf. S. d. Mastit. stechend. Schmerzen in d. M. 36 J.	Ganze r. M. von e. mehr als doppeltfaustgr. hart. soliden Tum. eingenommen, verschiebl. auf d. Unterlage. Haut fast i. d. ganz. Ausdehng. mit dems. verwachs., dünn geröt. Mehrere kleinere u. grössere carcinomat. Knoten darin, wen. schmerzhaft, die kleinsten um die Warze. Nirgends Ulceration	inop.	Mastitis i. 2. Wochenbett. Abscedierung Perforat. spont. Heilung. (Vor 2 Jahren.)	Ausseh. d. Pat. leidlich. Letzte Geburt vor 16 Wochen.
12	Fenner, M. 61 J. Hausfr., (Bäuer.?) verh. 1882.	—	5m. Perit. angeblich heftig. katarrh. Ikt.	?	—	—	Stch. Schmerzen i. d. M. erbsengr., hartes Knötchn. 60 J.	Tum. i. d. l. M. kinderfaustgross, hart, höck., sehr schmerzhaft. Ueb. d. Mitte	1 Jahr.	—	Recht rüst., gut genährt., keinesw. kachekt. aussehd. Frau. Stammt a. ges. Fam.

								liegt d. Warze. Nach l. davon Haut gerötet, dünn, adhärent. Tum. vollkomm. verschieblich.			
13	Schaller, K. 52 J. verh. 1882.	—	Friesel. Angina. Sonst gz. gesund.	17.—49. J. normal.	1	—	Haselnussgr. Verhärtg. in d. Substanz d. M. nach inn. von d. Warz. stch. Schmerzen darin. 51 J.	Link. M. gleichmäss. vergrösscrt äusserl. nichts zu sehen als an Stelle d. fehlend. Warze ein 10 cts.-stückgr. kraterförm. Geschwür. Seröse Flüssigkeit sickert daraus. Nach innen v. Warzenhof hingezogen. Incisionsnarb. Venenzeichnungen. Harter fast hühnereigross. Knoten, circumscript. inn. unt. bewegl. Uebr. Teile v. normaler Konsistenz.	1 Jahr.	—	Mittelgrosse, zieml. kräftig gebaute u. gut genährte Pat. Keine Kachexie. Schwere Geburt. Zang. Kind bald tot. Grosse Schwäche im Wochenbett. Milchsekr. durch Abführmittel verhindert. Links Hohlwarze.
14	Uehli, R. 63J. Hausier., verh. (?) 1882.	—	Stets krkl. Pneumon.	18.—48. J.	—	—	Knoten wallnussgr. Lancier. Schmerz. 60 J.	Linke M. eingenommen von einem veralteten Geschwür m. harten Rändern und groben Granulation.	inop.	—	Mittelgross. schlecht genährte Pat.; rechte Mamma ganz atrophisch. Carc. metastas. im link. Femur.
15	Wettstein, A. 56 J. Seidenweberin, verh. 1883.	—	Ulcus cruris, sonst immer gesund.	Menop. 56. J.	6	6	Anschw. d. M. d. b. wied. abnahm. D. bildete s. e. Knötchen v. Haselnussgr. H. u. da träuf. ser. Fl. a. d. M. 54 J.	Tumor in d. l. M. wallnussgross, hart, bewegl. Schmerzlos. Haut darüber normal, verschieblich. Mamma nicht vergrössert.	2 Jahre.	Mastit. l., nachdem sie das 1. Kind 1 J. lang an beid. Brüstn. säugte.	Gut gebaut. ordentl. genährt. Frau. Gross. Struma. Stammt aus gesd. Familie. Die 5 letzten Kinder stillte sie nur m. d. r. Brust.

16	Wespi, A. 62 J. Bäuerin, ledig. 1883.	Brud. Carc.-ventr.	Peritonit.	Menop. 49. J.	—	—	Nussgr. Tum. in d. M. sehr hart, beweglich, ziemlich schmerzlos. 59 J.	Tumor in d. r. M. bes. im ob. Teil derselb., vereinz. Knoten auch i. d. unt. Hälfte hart, höcker., nicht sehr schmerzh. Haut bis gegen d. Achselhöhle hin ulceriert, blaurot um d. Ulceration herum.	3 Jahre.	—	Abgemagerte, anämische Person.
17	Dünki, R. 61 J. Hausfr., (Bäuerin) vrh. 1883.	—	4 Pneum. Leberleid.	13.—45. J. normal.	5	5	Brenn. üb. d. ganz. M. Exstirpation der Papille mit Umgebung. Recidiv. 60 J.	Tumor im Gebiete der l. M. taubeneigross, knollig, nicht schmerzh. An Stelle der Papille Operationsnarbe.	1 Jahr.	—	Gut gebaute für ihr Alter noch ziemlich gut aussehende Pat. Vater Potator.
18	Vontobel, B. 45 J. Hausfr., verh. 1883.	—	Innen gesund.	Vor und währd. d. Menses Schmerz. in d. Mammae.	2	2	Schmerz. in d. M. War hart in toto. In d. Gegend des Warzenhofes eigrosser circumscr. Tum. 45 J.	Ganze l. M. e. knolliger derber Tumor. Ohne Druckschmerz. In d. Haut darüber mehr. kleine derbe Erhabenheiten, erbsengross. Lancinier. Schmerz. i. d. Brüst.	9 Woch.	Linke M. mehrmals gestreift, b. Heb. v. Körben; n. 14 Tagen Schmerz. darin etc.	Gut aussehende Pat. Von jeher linke M. grösser als rechte.
19	Schütz, A. 61 J. Näher. verh. 1883.	—	Eclamps. infant. Typhus abdom. Kopfschmerz.	21.—50. J. alle 5 Wochen, spärlich, schmerzl.	3 (1)	—	Haselnussgr., hart schmerzhaftes Knötchen. 58 J.	Tum. i. d. r. M. im äuss. ob. Quadr. der atroph. Drüse, gut hühnereigr, n. auss. ob. ragt aus der Geschwulst e. ulceriert., wallnussgr. Knoten heraus. Haut üb. d. Tumor gerötet, gespannt, verwachsen. Tum. hart, höcker., verschieblich.	3 Jahre.	Pt. schlug mit d. r. Brust geg. e. Trepp.-geländer, intensiver Schmerz, 1/4 Jahr nachh. Beginn der Affektion.	Mittelgrosse, etwas abgemagerte Pat. Sehr stark pigmentierte Haut. Struma. Mässiges Emphysem u. Bronchitis. Pat. hatte keine Milch.

20	Schoch, A. 50 J. Hausier. verh.? 1883.	—	Imm. krkl. gewes. Magenleiden Typh. abd. Scharlach Polyarthr. rheumat. Peritonit.	22.—53. J. In d. erst. Zeit Dysmennorrh. Bei Menopause starker Blutverlust. Peritonit.	?	?	Erbsengross. Knötch. oberhalb d. Papille d. M., rot; zeitweis. Schmerzen darin. 53 J.	An der l. M. oberh. d. Papille derb. Tumor bestehd. aus 2 einzelnen v. Taubeneigrösse. Verschiebl. auf Unterlage. Haut gerötet verdünnt a. unt. Teil d. oberen Tumors ulceriert.	6 Jahr.	—	Gut gebaut. Schlecht genährt. Emphysem. Bronchitis. Grosse Struma. Mutt. starb an Metrorrhagie in der Menopause. Pat. hatte 9 Geschwister von denen 4 klein starben.
21	Gut, E. 43 J. Seidenwind., verh. 1883.	Bruder Carc. ventricul.	Imm. ges. Einmal 14 Tag. Urinbeschwrd	normal.	6	—	Knötchen in d. M. sehr hart, selten schmerzhaft. 42 J.	Tumor in d. l. M. oben aussen, nussgross, uneben hart. Haut unverändert. Tum. verschieblich.	3/4 Jahr.	—	Hagere, schlecht genährte Frau. Pat. sucht Ursache in e. Erkältung.
22	Brügger, A. 54 J. Seidenweberin. verh. 1883.	Mutter Carc. ventricul.	Polyarthr. rheum. Magenleiden.	Vor Verh. schwach, nachher profus. Menop. 50. J.	4	4	Stch. Schmerzen in d. M. Härte i. ders. Es entstand e. kleiner Tumor gerade unt. d. Warze. 53 J.	Tumor in d. r. M. hart, höckerig. Haut nicht mit dens. verwachsen. Keine Venenzuckungen. Eine Stelle d. Warzenhofs gerötet d. Ulcer. nahe.	1 Jahr.	—	Mässig kräftig gebaute, leidlich genährte Frau. Pat. stillte nur mit der linken Brust.
23	Meier, E. 67 J. Schneiderin, verh. 1883.	Mutter Carc. ventr.?	?	?	5 †	—	Verht. Stelle v. d. Mastitis her. Schmerzen in d. M. krampfartig, periodisch. 67 J.	In d. l. M., am unt. Rande, gegen das Sternum hin knoll., derber, apfelgr. Tumor, abgrenzbar.	1/2 Jahr.	Mast. im l. Wochenbett. L., Catapl. Aufbruch Eit. Spnt. Heil. Härt. Stell. zurückgeblieben wo jetzt Tum. Vor 1 Jahr fiel Pat. direkt auf die Brust. Mehr. Wo-	Für ihr Alter kräftige Person. Kinder unter d. Geburt gestorben. Pat. hatte 10 Geschwister.

										chen nachher bem. sie, dass d. Knoten grösser wurde.	
24	Bantli, M. 58 J. Hausfr., (Bäuerin?) verh. 1883.	—	Typhus abdom. Wochenbettserkrankg.	17.—46. J. normal.	7	—	Haselnussgr. Knoten in d. äuss. Hälfte d. M. bald kam dazu e. zweit. hart. Schmerzen, lancinier. 58 J.	L. M. etwas vergr. In d. äussern Hälfte längl. runder harter Tumor, fast gänseeigross, druckempf., höcker. Davon vollständig getrennt ein wallnussgross. ähnlicher Tumor. Haut zeigt Venennetz; stärker gespannt als rechts, in d. Gegend des Warzenhofes adhärent. Aus d. Spitze d. Warze fliesst gelbliche Flüssigk. Tum. verschieblich.	½ Jahr.	—	Mittelgrosse, gut gebaute, gut konservierte Pat. Keine Kachexie. Rechte M. ganz atroph. Alle Kinder gesunde Knaben. Geburten ohne Kunsthülfe. Im 6. Wochenbett lange Schwäche. Pat. hat nie gestillt, war ihr zu unbequem.
25	Trudel, B. 60 J. Seidenweberin, verh. 1883.	—	Typhus abdom. sonst gesund.	Menop. 52 J.	2	2	Baumnussgr. Verhärtung. Schmerzlos. 60 J.	L. M. zieml. grösser als d. r. Tum. dopp. faustgr., verschieblich sehr hart, uneb., nimmt d. ganz Mammagewb. ein. Druckschmerz. Haut i. über handtellergr. Umgebung d. Warze mit dem Tumor verwachsen, gerötet, Papille selbst frei.	½ Jahr.	Mastitis l. im 1. Wochenb.	Mittelgrosse, kräftig gebaute und gut genährte Frau.

26	Schwarzenbach, S. 34 J. Seidenweberin, verh. 1883.	Vater Carc. ventr.	T. abdom. Immer schwächl.	normal. Menop. 33. J.	5	1	Lancinierend. Schmerzen 3 Wochen nach d. letzten Geburt, in d. l. M. Längere Zeit nachher Härterwerd. derselb. 33 J.	In d. l. M. überfaustgrosser Tumor, der das ganze Drüsengewebe eingenomm. hat. Hart, höckerig, wenig schmerzhaft, verschieblich. Haut darüber adhärent, sonst intakt. Warze nicht so prominent wie die rechte.	1 Jahr.	—	Kleine, gracil gebaute, etwas anämische Frau. Ernährungszustand nicht bes. gut. Graviditāt? Pat. stillte ein Kind, 1½ Jahre lang. Geburten leicht.
27	Schäppi, B. 62 J. Hausfr., verh. 1883.	—	Früh. ges. Mehrmals Erysipelas faciei.	?	4	1	Lancierend. Schmerzen Nachts. Seit 4Monat. wallnussgr. Verhärt. in d. M. 60 J.	Tumor in d. l. M. unt. d. Papille, hart, unbeweglich auf d. Unterlage. An verschied. Stellen ulceriert. Wässerig. Sekret. Haut über d. übrig. Tum. intakt.	2 Jahr.	Mastitis l. im letzten Wochenb. vor 23Jahren. Incis.	Gut gebaute u. gut genährte Frau. Nur 3 Wochen gestillt (Mastitis). Pat. hatte 10 Geschwister, 8 leben gesund.
28	Spühler, V. 65 J. Hausfr., verh. 1883.	—	Dysenter. Peritonit. sonst immer gesd.	?	16	15	Haselnussgr. Knötch. nach inn. unt. von d. Warze. 64 J.	In d. r. M. faustgr. sehr hart. Tum., höckerig, nimmt die ganze M. ein, nur wenig beweg. auf d. Unterlage. Haut an verschied. Stellen eingezogen.	inop.	—	E. Bruder an Phthise gestorben.
29	Stoffer, A. 43 J. Hausfr., verh. 1883.	—	Magenleiden. Hie u. da Blutbrechen.	Profus regelmäss.	5	—	In d. letzten Schwangerschaft wurde M. härter. Im Wochenbett spürte Pat. kleinen hart. Knoten. 42 J.	In d. l. M. kindsfaustgrosser harter Tumor, höck., verschiebl. Haut damit verwachs. 5 frankstückgrosse Ulceration unterhalb d. Papille.	½ Jahr.	—	Kleine, nicht gut entwickelte Person. Ernährungszustand leidlich. Kyphoscoliose d. Brustwirbelsäule nach rechts.

30	Willi, M. 46J. Hausfrau (Bäurin ?) vh. 25 J. 1882.	Mutter carc. pylori?	Früh. gesund. Herzklopfen.	V. 14.Jahr an gering. Schmerz. vorher, sonst normal.	2	—	Verhärtete Stelle oberh. der r. Brustwarze. ½Jahr spät. Schmerzen. 45 J.	In d. r. M. im äuss. obern Quadrant. ein hühnereigr. harter, rundlicher knolliger Tum., auf d. Unterlage verschiebl. Haut vom Warzenhof nach aussen 2francsstückgross ulceriert. Mit Tum. in d. Umgebg. d. Ulcus verwachs.	1 Jahr.	—	Kräft. gebaute, ziemlich gut genährte Frau. K. Kachexie. Mitralinsufficienz ? Hatte keine Milch. E. Bruder an Phthise gestorben.
31	Pfenninger, S. 64 J. Seidenweberin, verh. 1884.	—	?	13.—50. J.	1	1	Erbsengross. Knötchen in d. M. unten innen von d. Warze. 62 J.	L. M. vergr. u. ragt stärker nach vorn als die r. Darin gänseeigr. Tumor, hart nicht bes. schmerzhaft, auf d. Unterl. verschieblich, aber m. d. Haut verwachsen. Keine Ulcerat. od. Einziehungen d. Haut.	2 Jahr.	—	Etwas magere, anämische Frau. Haut welk u. schlaff. Pat. stillte ihr Kind 4 Monate lang, abwechselnd mit beid. Brüsten; die Milchsekret. hörte dann auf.
32	Gimpert, J. 70 J. Schneiderin, verh. 1884.	—	Drüse am Hals. Lungenaffekt. unbest. Art, schw., 2ml. Sonst immer gesund.	?	—	—	Wallnussgr. Knot. in d. M. Lanciernd. Schmerzen. Soll im Anschluss an e. Lungenaffektion entstanden sein. 70 J.	In d. l. M. auss. ob. von d. Warze über hühnereigrosser sehr harter, höckeriger Tumor, leicht verschiebl, mit d. Haut an einer umschrieb. Stelle verwachsen. Nicht druckempfindlich. Unterhalb d. Knotens diffuse Verhärtung in d. M.	¼ Jahr.	—	Für ihr Alter gut aussehende Pat.

33	Kollbrunner, A. 48 Jahr Schneiderin, verh. 33. J. 1884.	—	Masern. Polyarthr. rheumat. Typhus abdom.	V. 21. Jahr an norm. Jetzt wahrscheinlich Menopause.	5	4	Harte Stelle gerade unter der Mamilla. 48 J.	Resistenz um die l. Brustwarze herum, i. d. Ausdehng. eines 5 francsstücks. Oberhalb d. Warze Haut selbst infiltriert u. nicht vom Tum. abhebbar. Tum. nicht bes. schmerzhaft.	1/2 Jahr	—	Gut genährt, keine Kachexie. Lichenart. Exanthem, das schon v. Kindh. an bestehen soll. D. Kinder wollten nicht an d. r. M saugen, nur a. d. l. Das letzte trank gar nicht mehr, obwohl Pat. damals, vor 6 Jahr., nichts abnorm. an d. Brüsten. entd.
34	Hafner, Ch. 52 J. Hausfr., verh. 1884.	—	Stomatit. Rheumatismen.	15.—51. J.	1	1	Knötchen i. d. M., hart an d. Grenze d. Areola, nach aussen von der Warze, nach einer heftigen Bronchitis (?) bemerkt. 48 J.	L. Brust kleiner als d. r. Warze, Warzenhof u. Umgeb. etwas eingesunken. Auss. von d. Warze an d. Grenze zwisch. Warzenh. u. Haut schwarzer Schorf v. 1 cmq. Darunter hart. Tum., flach, mit der Haut verwachsen, auf Unterlag. verschieblich. Druckschmerz.	4 Jahr.	—	Grosse kräftig geb., etwas anäm. Person. Pat. stillte das Kind 1 Jahr lang, mehr mit d. r. Brust als mit d. l. Die l. war immer schwächer u. secernierte weniger Milch.
35	Bolleter, R. 67 J. Wäsch., ledig. 1884.	—	Immer gesund.	?	—	—	Inn. ob. v. d. Warz. begonnen als hart. Knoten. Nadelstichartig. Schmerzen. 67 J.	In d. r. Brust kinderfaustgr. Knoten, hart, höckerig nicht verschiebl. auf der Unterlage, m. d. Haut verwachs. an e. 2frgr. Geschwürsstelle inn. oben von d. Warze.	1/2 Jahr.	—	Kräftig geb. Person mit gutem Fettpolster.

36	Keller, S. 52 J. Bäuerin. verh.? 1884.	—	Masern. Leichte Melancholie. Sonst nie krank.	V. 17. J. a. anfangs unregelmäss. Seit 3 J. sehr reichlich, von norm. Dauer. Schmerzl. schwächd.	4	4	Haselnussgr. Knötchen, 1 Finger breit unt. d. Warzenhof. 51 J.	Rechte Brust in d. Mitte etwas erhöht. Unt. d. Warze Fistel, oberh. Borke. Hühnereigr., etw. abgeflachter Tumor, sehr hart, schmerzlos. Auf Unterlag. verschieblich aber mit d. Haut verwachsen.	1 Jahr.	—	Etw. mag. u. schlecht genährte Frau. Pat. stillte jedes Kind 1 Jahr lang mehr mit d. rechten Brust.
37	Lattmann, E. 47 J. Spuhlerin, verh. 33. J. 1884.	—	—	V. 19. J. an normal.	—	—	Kleine Hervorragung oberhalb d. r. Warzenhofes. 45 J.	Rechte Brust etwas verkleinert, Warze auf d. Mitte eines vorstehend. Knotens. Dieser ist halb hühnereigr., flach, von unregelmässiger Gestalt, bretthart, mit d. Haut verwachsen, in d. Tiefe verschieblich. Brennende u. stechend. Schmerzn.	2½ Jahr.	—	Zieml. mag., schlecht genährte Person.
38	Schmid, L. 41 J. Schneiderin, ledig. 1885.	—	—	?	?	?	Rechte Brust wurde gröss., härter. 41 J.	Rechte M. viel grösser als l. Warze eingezogen. Ganze M. hart, besond. aussen. Auf Unterlage beweglich. Oberfläche hin und wied. leicht eingeschnitten.	4 Wochen.	—	Zieml. kräftig geb. Frau. Fettpolster mässig. An d. link. Wange findet sich e. linsengr., pigment. Hautwuchg., welche bei d. Menstruation anschwelle und Blut austreten lasse. Pat. stammt aus gesund. Familie.

39	Dünki, M. 80 J. Hausfrau, (Bäuerin?) verw. 1885.	—	Polyarth. rheum. sonst immer gesd.	?	—	—	Nussgrosse Geschwulst unterh. der Papille. 79 J.	L. M. in toto vergrössert, hart auf Unterlag. verschieblich. Auf d. Höhe d. Geschwulst, in der Gegend d. Papille handtellergross. Geschwür, in welchem Papille u. Warzenhof aufgegangen sind.	1 Jahr.	—	Kleine, gut genährt., für ihr Alter noch rüstig. Frau. Schwerhörig.
40	Kägi, E. 53 J. Bäuerin, verh. 1885.	Vater Carc. ventriculi.	Skrophul. Magenblutung n. Traum. Haemopt. Uterusleiden. Schm. im Hüftgelenk r.	?	?	?	Harte Stelle in d. M. 53 J.	In d. r. M. harter wurstförmiger Tum. mit d. Längsachse vom Sternalrand bis z. vord. Axillarlinie reichend Am innern Ende faustdick, am äussern doppeldaumendick. Schmerzlos, verschieblich. Haut nirgends adhärent.	3/4 Jahr.	—	Gut genährt. mittelgrosse Frau von gesund. Aussehen. R. hinten unten chron. pneumon. Herd. E. Schwester starb an Phthise. Pat. stillte beide Kinder über 1/2 Jahr. Es musste dann u. wann während d. Stillens Milch abgezapft werden.
41	Gossweiler, C. 37 J. Bäuerin, verh. 1885.	Vater Carc. ventriculi.	—	?	2	—	1 Jahr nach d. 2. Geburt 2 Finger breit oberh. d. Warze längl. ovale etwa 2 cm lange weisse Hautpartie unter der das Gew. sehr hart war. 36 J.	An d. l. Brust Haut obrh. d Papill blaur. u. Handtellerausdhg. klein. Geschwürchn., Schorfe, abschilfrnd. Dar. faustgr. Tumor, m. d. Haut verwachs., hart, schmerzl., auf Unterlg verschiebl. Daumengr. Fortsatz nach inn. unten.	1 Jahr.	—	Ziemlich abgemag., mittelgrosse Person mit stupid. Gesichtsausdruck (schwerhörig von Jugend auf.) Stillte Kinder nicht, weil Kuhmilch für sie erspriesslicher sei.

42	Siedler, M. 45 J. Hausfr., (Bäuerin?) verh. 1885.	—	Chlorose Nervenschwäche.	?	Einige	?	Aussen unten von d. Warze erbsengrosser Tumor. 41 J.	In d. r. M. faustgr. harter, höckeriger Tumor. Nach auss. v. d. Warze mit d. Haut verwachsen, diese strahlig eingezogen. Tumor auf Unterl. frei bewegl.	4 Jahr.	—	Von etwas marantischem Aussehen. Vor 13 Jahren zum letzten Mal geboren.
43	Righettoni, M. 45 J. Hausfrau, verh, 1886.	—	— ganz gesd.	normal.	7 (1)	7	Klein. Knötchen aussen an d. M. stechnd. Schmerzen. 44 J.	R. M. zeigt an der Aussenseite ein. etwa 1 cm prominierenden Tumor von Apfelgr. Haut darüber dunkelbr. mit linsengr. zerstreuten weissen Flecken und weissen bis bohnengrossen Knoten. Wenige Ulcerat. Tumor oberh. d. Warze abgrenzbar, nach unt. in d. teigig infiltr. Mammasubst. diffus übergehend. Hart, schmerzh. M. d. unterlieg. Musk. verwachsen und damit auf d. Rippen verschieblich.	1 Jahr.	—	Mittelgrosse Person, gracil gebaut, von dürftigem Ernährungszustand. Anämisch, kachektisch. Abort vor 3 Jahren mit hochgrad. Blutverluste (Oedeme), stammt aus gesund. Familie. Bei jeder Laktation geringe Schmerz. u. Schrunden, die Pat. mit Wachs u. Olivenöl selbst heilte.
44	Humm, A. 44J., Weberin verh. 24 J. 1886.	—	—	?	2	—	Knoten in d. M., noch schmerzlos. 43 J.	In d. l. M. gut hühnereigross. Geschw., leicht verschieblich höckerig, hart, nicht schmerzh. auf Druck. Im obern Teile d. M. gelegen.	1 Jahr.	—	Etwas magere, aber gesund ausseh. Person. Letzte Geburt vor 16 Jahren. Pat. hat 9 gesunde Geschwister.

45	Gubler, B. 37 J. Seidenwinderin, vrh. 1886.	—	Skrophul. Verschied. Kinderkrankheit. Polyarthr. rhm. Mag.-krämpfe.	V. 16. J. an. Seit 3 Jahr. alle 3 Wochen sehr stark.	2	1	Erbsengross. Knoten in d. M. 37 J.	In d. r. Brust über d. Papille, flacher, sehr harter Tumor, in 2 francsstückgr. Ausdehnung. Deutl abgrenzbar u. leicht verschieblich.	½ Jahr.	Mastitis im 2. Wochenbett. Incision.	Gracil gebaute, etw. abgemagert. Person, Gesichtsausdr. leidend. Lungen- u. Knochentub. i. d. Familie. Das 1. Kind stillte Pat. 14 Tag. lg.
46	Brunner, E. 46 J. Hausfr., Bäuerin?) verh. 1887.	—	—	?	?	?	Stechen in d. l. M. ½ Jahr darauf an der Stelle dieser Schmerzen e. haselnussgr. Knötchen an d. M. 45 J.	In d. l. M. 4 cm v. Sternum beginnend e. harte Geschwulst v. 5 cm Durchmess. vollkommen frei beweglich, aber m. d. bedeckenden Haut innigst verwachsen. Wen. druckempfindl.	1 Jahr.	—	Mittelgr., gut geb. Pat. von gesundem Aussehen u. gutem Ernährungszustand. Gesunde Familie.
47	Spörri, 51 J. Landarbeiterin, verh. 1887.	—	Pneumon.	V. 18. Jahr a. normal.	2	1	Erbseng ross. Geschwülstchen auf der Aussenseite d. l. M. 50 J.	Auf d. l. Brust in d. Gegend d. Warze e. 5 francsstückgr. Geschwürsfläche, leicht blutend, darunt. harter knolliger Tumor mit der Haut verwachsen, auf d. Unterlage verschiebl.	1 Jahr.	—	Mittelgrosse, hagere Pat. von kachektischem Aussehen; anämisch. Letzte Geburt vor 20 Jahren. 2. Kind weg. Schwäche nicht gestillt.
48	Delnon, N. 49 J. Bäuerin, verh. 1887.	—	—	?	1	1	Kleine, harte, circumscript. Anschwellg. 49 J.	L. M. massiger als r., in d. äuss. Partien derb. diffuse Infiltration der Haut u. der darunter gelegenen Mammasubstanz in gut handtellergr. Ausdehng. Dies Hautstück in d. centralen u. äussern Partien ulceriert.	½ Jahr.	—	Mittelgrosse, wohl gebaute u. noch gut genährte Pat. Aus gesund Familie. Pat. stillte ihr Kind nur mit der r. Brust, die l. hatte keine Milch produciert.

49	von Euw, R. 58 J. Hausfr., (Bäuerin?) verh. 1887.	—	Affekt. d. Genitaln., m. Brenn. u. Ausfluss, als Pat. d. Mamma-affekt. zuerst bemerkte. Sonst ges. gewesen.	12—55. J. M. Eintritt derselben eine Entzündung (Ekzem?) d. r. Brustwarze.	—	—	Erhärt. Stelle an d. r. M. auf der Höhe der Warze in d. vord. Axillarlin. Kirschgross, circumscr., schmerzl. 57 J.	Rechte M. rigide in toto von ein. hart., höckerigen Tumor eingenommen, der gegen die Medianlinie flacher abfällt. Er ist verschieblich auf der Unterlage, die Haut über ihm adhäriert.	1½ Jahr.	—	Mittelgr., kräft. gebaute Person von mässig. Ernährungszustand. Leichte Cyanose d. Wangen u. sichtb. Schleimhäute. Venektasien a. d. unt. Extremität. L. Mamma schlaff.
50	Brenner, 53 J. Hausfrau, (Bäuerin?) verh. 1887.	—	Typhus abd. Wochenbettserkrankg. Sonst gesund.	V. 15. J. an normal.	mehrere.	?	Zwei haselnussgross. Geschwülste auf d. l. M. Zuck. Schmerzen in d. M. 52 J.	Aussen an d. l. M. ein grosses Ulcus, hart, auf d. Basis fixiert. Im umgebdn. Mammageweb. noch einig. hasel—baumnussgrosse Tumoren, die z. T. bewegl. sind.	1 Jahr.	—	Kleine, kräft. Pers. Ziemlich gut aussehend. Letzte Geburt vor 13 Jahren. Alle normal. Vater starb an Typh., ein. Schwester an Phthisis.
51	Meier, V. 56 J. Fabrikarbeit. verh. 35. J. 1887.	Vater carc. ventriculi.	Syphilis. Magenbeschwerdn.	V. 13. J. an normal.	3	—	Seit d. letzt. Geburt (vor 16 Jahr.) neb. der l. Mammilla harter, wallnussgrss. Knoten, auf Druck nicht schmerzh. Seit 3 W. Schmerzen, Rötung d. Haut. Ulcer. Blutg.	An der l. M. apfelgrosser rund. Tum., auf dessen Mitte die Warze steht. Hart, höckerig, verschieblich auf d. Unterl. Haut an einer klein. Stelle neben d. Mammilla adhärent und da ulceriert. Wenig schmerzhaft.	3	—	Mittelgrosse gut gebaute Frau. Starkes Fettpolster. Lungen normal. Mehr. luetische Narben. Eine Schwester starb an d. Auszehrung. Pat. hat ihre Kinder wegen ungenüg. Qualität der Milch nicht gestillt.

52	A Porta, A. 57 J. Bäuerin, verh. 1887.	—	—	? Menop. 52 J.	—	—	Kl. Knoten im äuss. Teil d. r. M. Allmähl. traten lancinier. Schmerzen darin auf. Ulcerat. Häufige Blutung. 56 J.	R. M. in d. äussern Hälfte verdickt, in d. äusser. untereten Partie ein üb. thalergrosse, teilweise geschwürig zerfallene blaurote Stelle, höckerig zerklüftet, prominierend, infiltriert; sie trägt in d. obern Hälfte ein eitrig belegtes, nierenförmig. Geschwür v. 3 cm Länge. Innerhalb u. unterh. d. unveränd. Mammilla harte Knoten im Drüsengew. Mamma auf Unterl. verschiebl.	3/4 Jahr.	—	Mittelgr. Pat. von kräftg. Körperbau; Muskulatur etwas schlaff; Fettpolster reduciert. Arteriosklerose d. Radialis. Pat. sieht n. krank aus. Grosse Struma. Weiche, zahlr. Warz. am Hals. Emphysem. Vater an Alterschw., Mutter an Pneumon. 4 Geschwister an d. Wassersucht gest.
53	Meier, B. 49 J. Bauersfrau, verh. 1887.	—	Stets gesd. ausser. Prolaps uteri in d. letzten Jahr. (bei Feldarbeit).	V. 16. bis 49. J. normal. (jetzt Klimaktr.)	2	—	Seit etw. mehr als 1 Jahr bemerkt Pat. Grösser- und Härterwerdn. d. r. Brust in toto. Feine stch. Schmerzen gegen d. Warze hin, v. a. Seit. Abmrg.	R. M. in toto bedeutend vergröss. ohne circumscripte Knot. Haut gesp., cyanot., m. Venennetz. Ganze M. hart. Oberfläche flachhöckerig. Tum. auf Unterl. verschl. Haut darüber ebenfalls K. Druckschmz. Spontan feine Stiche.	1 Jahr.	—	Grosse, gracil gebaute, abgemagerte Pat. v. ziemlich kachektisch. Aussehen. Stammt aus gesund. Bauernfamilie. Nur d. l. Brust produzierte Milch. Ausser Milchmangel bot d. r. Brust nie etwas auffälliges.

AUS DER

TÜBINGER CHIRURGISCHEN KLINIK

DES PROF. DR. BRUNS.

XIX.

Ueber 32 traumatische Hüftgelenks-Luxationen.

Von

Dr. F. Kneer,
früherem Assistenten der Klinik.

Den Gegenstand dieser Arbeit bildet eine Zusammenstellung der traumatischen Luxationen des Hüftgelenks, welche während 38 Jahren in der Tübinger Klinik beobachtet wurden und über welche genauere Krankengeschichten vorliegen. Die Zusammenfassung des Beobachtungsmaterials aus einem so langen Zeitraum ist deshalb notwendig, weil ja die Luxationen des Hüftgelenks sehr seltene Verletzungen sind. Die Zahl der während des angegebenen Zeitraums beobachteten Hüftgelenksluxationen, über welche genauere Aufzeichnungen vorliegen, beträgt 32 — eine immerhin ansehnliche Zahl, wenn man vergleicht, dass Billroth in dem Gesamtbericht über seine klinische Thätigkeit von 1860—76 nur über 15 Fälle verfügt, dass ferner C. O. Weber in seiner Sammlung der während 38 Jahren in der Klinik zu Bonn beobachteten Fälle nur 22 Fälle aufführt, dass endlich Krönlein bei seiner Zusammenstellung von 400 Luxationen aus der v. Langenbeck'schen Klinik und Poliklinik nur 8 Fälle von Hüftgelenksluxation hat.

Die Zahl von 32 Luxationen wurde an 31 Individuen beobachtet, indem darunter ein Beispiel der überaus seltenen Doppelluxation

enthalten ist. Die einzelnen Fälle sind am Schlusse der Arbeit in kurzem Auszuge wiedergegeben. Ausdrücklich mag hier noch hervorgehoben sein, dass die angegebene Zahl von 32 Hüftgelenks-Luxationen nur traumatische umfasst, während die angeborenen und Spontan-Luxationen sorgfältig ausgeschlossen sind. —

Das Vorkommen der Luxationen des Hüftgelenks wurde früher bedeutend überschätzt, wie aus den nachstehenden Statistiken von Malgaigne, Norris, Gurlt und des Züricher Krankenhauses ersichtlich ist.

Malgaigne	I. Hôtel Dieu	unter	489	Luxat.:	34	Lux. femor.	=	6,95%
	II. Hsp. St. Louis	unt.	120	„	6	„ „	=	5,00 „
Norris	I.	„	174	„	21	„ „	=	12,06 „
	II.	„	94	„	17	„ „	=	18,00 „
Gurlt		„	124	„	15	„ „	=	12,09 „
Züricher Krankenhaus		„	67	„	9	„ „	=	13,43 „
			1068	„	102	„ „	=	9,5 „

Dieser relativ hohe Prozentsatz der Hüftgelenks-Luxation erklärt sich daraus, dass bei jenen statistischen Ermittelungen nur stationäres Material benutzt wurde, während die ambulatorisch behandelten Luxationen nicht in Rechnung gezogen wurden; ambulatorisch werden aber natürlich mehr die Luxationen der oberen als der unteren Extremitäten behandelt. Nun liegen allerdings auch Statistiken aus einigen Kliniken vor, in welchen ambulatorisches und stationäres Material zugleich verwendet wurde:

Halle	unter	316	Lux.:	32	Lux. femor.	=	10 %
Bonn	„	190	„	21	„ „	=	11 „
Breslau	„	420	„	41	„ „	=	10 „

Allein auch diese Statistiken ergeben gleichfalls eine noch zu hohe Frequenzziffer. Der Fehler liegt darin, dass hiebei gar nicht unterschieden wurde zwischen frischen und veralteten Luxationen. Die Hüftgelenks-Luxationen werden in frischem Zustande zuweilen übersehen und nicht selten vergebens zu reponieren versucht, so dass relativ häufig veraltete Fälle einer Klinik zugewiesen werden, während z. B. Schulter-Luxationen seltener verkannt werden und häufiger in frischem Zustande eingerichtet werden. Unter den 21 Fällen der Bonner Klinik finden sich nur 11 frische Luxationen des Hüftgelenks; setzen wir diese Zahl in die obige Statistik ein, so bekommen wir für frische Luxationen einen Prozentsatz von 5,5 %.

Krönlein vermied diese Fehler, indem er das Material der v. Langenbeck'schen Klinik und Poliklinik zugleich statistisch ver-

wertete und nur frische Luxationen mit in Rechnung zog. Die Zusammenstellung von 400 frischen traumatischen Luxationen, welche vom Jahre 1874—80 zur Beobachtung kamen, ergibt 8 Luxationen des Hüftgelenks, so dass nach dieser Zusammenstellung der Prozentsatz für diese Luxationen 2 % beträgt.

Die Frage, auf welcher Körperseite die Luxationen des Hüftgelenks häufiger vorkommen, ist bisher in keiner Statistik untersucht worden, da in den meisten Fällen die Bezeichnung der Körperseite fehlt. Nur Krönlein gibt eine Zusammenstellung von 100 Luxationen der verschiedenen Gelenke, von welchen 54 auf die linke und 46 auf die rechte Körperseite fallen. Unter diesen 100 Luxationen finden sich 2 Hüftgelenks-Luxationen, von welchen die eine die rechte, die andere die linke Körperseite betrifft. Nach den mir zu Gebote stehenden sehr genauen Krankengeschichten ergibt sich betreffs des Sitzes folgendes: Von den 32 Luxationen des Hüftgelenks kommen 13 auf die rechte und 17 auf die linke Körperseite, während in einem Fall eine Doppelluxation vorliegt.

Die Luxationen kommen bei Männern viel häufiger vor als bei Frauen. Von unseren 31 Fällen kommen 5 auf Frauen und 26 auf Männer, so dass das Verhältnis wie 1 : 5 ist. Krönlein fand die Luxationen im ganzen 5mal so häufig bei Männern als bei Frauen, Malgaigne und Gurlt 3mal so häufig. Im Hôtel Dieu wurden unter 34 Fällen von Hüftgelenks-Luxation 8 bei Frauen gefunden (1 : 3), Hamilton fand unter 115 Hüftgelenks-Luxationen 11 bei Frauen (1 : 10). Weber beobachtete unter seinen 21 Fällen nur 1 Hüftgelenks-Luxation bei Frauen (1 : 20), während Prahl unter 41 Hüftgelenks-Luxationen 17 bei Frauen findet (3 : 4).

Die Verteilung der Luxationen auf die verschiedenen Lebensalter ist eine sehr ungleiche, wenn auch kein Lebensalter ganz verschont wird. Bekanntlich sind Luxationen im Kindes- und hohen Greisenalter sehr seltene Verletzungen, während das Jünglings- und Mannesalter viel mehr dazu disponieren, weil sie eben viel mehr Gefahren ausgesetzt sind. Krönlein nimmt an, dass die Frequenz der Luxationen bis zum 30. Lebensjahre stetig zunimmt, um allmählich wieder zu sinken. Nach Malgaigne erreichen die Luxationen ihren absoluten Höhepunkt erst mit dem 50. Lebensjahre, um dann rasch zu sinken.

Diese letztere Beobachtung bestätigen auch unsere Fälle von Hüftgelenks-Luxation. Dieselben verteilen sich folgendermassen auf die verschiedenen Dezennien:

1.	Dezennium	1
2.	„	3
3.	„	7
4.	„	7
5.	„	9
6.	„	3
7.	„	1
		31

Der eine Fall, welcher das erste Dezennium betrifft, ereignete sich bei einem Mädchen von 8 Jahren; dieser Luxation im Kindesalter steht eine Luxation gegenüber, welchen einen Greis von 66 Jahren betroffen hat. In der Statistik von Weber finden wir die Häufigkeit der einzelnen Hüftgelenks-Luxationen in ähnlicher Weise auf die einzelnen Dezennien verteilt.

1.	Dezennium	3
2.	„	2
3.	„	5
4.	„	7
5.	„	2
6.	„	2
		21

Ganz andere Resultate liefert die Statistik von Prahl aus der Breslauer Klinik, in welcher die verschiedenen Luxationen sich folgendermassen auf die verschiedenen Dezennien verteilen.

1.	Dezennium	12	4.	Dezennium	5
2.	„	8	5.	„	3
3.	„	11	6.	„	2

Nach dieser letzteren Statistik würden die Hüftgelenks-Luxationen am häufigsten im Kindesalter vorkommen. Dieser Thatsache widersprechen aber die Frequenzziffern der Luxationen überhaupt wie auch die Zusammenstellung der Hüftgelenks-Luxationen der Tübinger und Bonner Klinik. Es ist bei der Breslauer Statistik wohl anzunehmen, dass nicht streng unterschieden wurde zwischen traumatischen, pathologischen sowie kongenitalen Luxationen und dass sich unter den 12 Luxationen bei Kindern eben noch eine Anzahl der letzteren befindet.

Wir gehen nun über zur Betrachtung der verschiedenen Arten der Hüftgelenks-Luxationen.

Unstreitig die häufigsten sind die Luxationen nach hinten. Unter unseren 32 Luxationen finden sich 26 nach hinten, und nur

5 nach vorne, was für die hinteren Luxationen einen Prozentsatz von 81,25 %, für die vordere einen solchen von 15,6 % ergibt. Annähernd dasselbe Verhältnis findet sich in den Statistiken von A. Cooper, Hamilton und C. O. Weber, während die Statistiken von Malgaigne und von Billroth etwas mehr differieren.

A. Cooper	unt. 20	Lux.:	17	n. hint.	(= 85,00 %)	3	n. vorne	(= 15,00 %)
Malgaigne	„ 17	„	11	„ „	(= 64,07 „)	6	„ „	(= 35,03 „)
Weber	„ 22	„	15	„ „	(= 68,18 „)	7	„ „	(= 31,82 „)
Hamilton	„ 104	„	83	„ „	(= 79,08 „)	21	„ „	(= 20,02 „)
Billroth	„ 15	„	8	„ „	(= 53,03 „)	7	„ „	(= 46,07 „)
Bruns	„ 32	„	26	„ „	(= 81,25 „)	5	„ „	(= 15,06 „)
Unter	210	Lux.	160	n. hint.	(= 76,02 %)	49	n. vorne	(= 23,4 %)

Welche von den beiden Unterarten der hinteren Luxation, die Iliaca oder Ischiadica, ist nun die häufigere? Die Ansichten hierüber sind noch sehr geteilt. Cooper und Hamilton halten die Iliaca für die häufigere, während Roser und Bigelow die Ischiadica für die häufigste bezeichnen. Wir müssen nach unseren Krankengeschichten die Iliaca für die weitaus häufigste Luxation halten, da unter den 27 Luxationen nach hinten 22 Iliacae und nur 5 Ischiadicae sind. Andere Statistiken ergeben ebenfalls, dass die Iliacae häufiger sind als die Ischiadicae. So fand

Weber	unter	15	Lux.	nach	hinten	14	Iliacae	u.	1	Ischiadicae
Hamilton	„	83	„	„	„	55	„	„	25	„
Billroth	„	8	„	„	„	5	„	„	3	„
Bruns	„	27	„	„	„	22	„	„	5	„
Sa.	unter	133	Lux.	nach	hinten	96	Iliacae	u.	37	Ischiadicae.

Während diese Statistiken ein beinahe 3mal so häufiges Vorkommen der Iliaca ergeben, haben Sektionen ein ganz anderes Resultat ergeben. Malgaigne fand bei 10 Autopsien 4 Ischiadicae und 6 Iliacae. Lossen konnte aus der Litteratur neben 19 Sektionen von Ischiadica nur 6 solche von Iliaca setzen. Unter unseren Fällen von Luxationen nach hinten ist nur einmal Gelegenheit zur Autopsie geboten gewesen: der Femurkopf wurde in der Incisura ischiadica gefunden. Jedoch dürfte dieser Fall nicht massgebend sein, weil neben der Luxation zugleich noch eine Beckenfraktur gefunden wurde.

Diese Differenz zwischen klinischer Beobachtung und anatomischem Befund ist daraus zu erklären, dass die klinische Untersuchung bei der Differentialdiagnose zwischen Iliaca und Ischiadica eben keine ganz sicheren Anhaltspunkte hat. Eine Ischiadica wird in der Regel nur aus stärkerer Adduktion, Rotation nach innen und

Flexion in der Hüfte diagnosticiert; zugleich ist das Bein weniger verkürzt. Die Bestimmung der Verkürzung aber am Lebenden ist sehr unsicher, da wirkliche und scheinbare Verkürzung nur schwer zu unterscheiden sind. Auch Maasse sind unsicher, weil die zu vergleichenden Punkte gegeneinander verschoben sind. Unter diesen Umständen ist natürlich eine genaue Unterscheidung zwischen diesen beiden Arten von Luxationen bei so unbestimmten Merkmalen am Lebenden kaum zu machen.

Gegenüber den Luxationen nach hinten sind die nach vorne entschieden seltener. Von ihren beiden Unterarten kommt die Luxatio suprapubica und infrapubica (obturatoria) fast gleich häufig vor. Unter den 5 Fällen, welche in der Tübinger Klinik beobachtet wurden, sind 3 suprapubicae und 2 infrapubicae. Leider fehlt es hierüber fast ganz an vergleichbaren statistischen Angaben, so dass nur folgende Zahlen zusammengestellt werden können:

Weber	fand unt.	7	Lux.	nach	vorne	4	subrapubicae	u.	3	infrapub.
Hamilton	„ „	21	„	„	„	8	„	„	13	„
Malgaigne	„ „	6	„	„	„	4	„	„	2	„
Bruns	„ „	5	„	„	„	3	„	„	2	„
		39	„	„	„	19	„	„	20	„

Endlich reiht sich noch an die besprochenen Arten von Luxationen ein Beispiel der sehr seltenen Luxatio supracotyloidea an. In der Litteratur sind nur wenige derartige Luxationen verzeichnet. Hamilton führt unter seinen 115 Hüftgelenks-Luxationen nur einen Fall an, welcher, wie er selbst angibt, nicht einmal ganz sicher ist. In unserem Falle ist diese Diagnose gesichert, da alle Symptome einer Luxation nach oben vorhanden waren. Das rechte Bein war nach aussen rotiert und abduciert; bei der näheren Untersuchung fand man den Schenkelkopf dicht unter der Spina anterior superior und etwas schräg nach hinten den Trochanter.

Wie wir weiter unten sehen, kann eine Luxatio supracotyloidea aus einer Iliaca entstehen. Wir finden einen Fall (Nr. 8) verzeichnet, in welchem eben der Uebergang der Luxatio iliaca in eine Luxatio supracotyloidea deutlich erkannt werden kann. Der Oberschenkel ist um seine Längsaxe nach aussen gedreht und der Fuss steht ebenfalls mit seiner Spitze nach aussen. Das Bein erscheint verkürzt. In der Leistengegend ist von einem Schenkelkopf nichts zu fühlen, dagegen ist der Kopf am Uebergang des oberen Pfannenrandes in den hinteren auf dem Darmbein zu fühlen. —

Nachdem wir im Vorstehenden die verschiedenen Frequenzver-

hältnisse der Hüftgelenks-Luxationen untersucht haben, wenden wir uns zur Entstehungsweise derselben. Es liegt in dem ganzen Bau des Hüftgelenks, in der Tiefe der Pfanne und der Festigkeit der Kapsel begründet, dass nur durch Einwirkung einer grossen Gewalt der Femurkopf aus der Pfanne herausgedrängt werden kann. Dem entspricht auch die Entstehungsweise in unseren Fällen, in welchen immer bedeutende Gewalten eingewirkt haben.

Es ist wohl nicht ohne Interesse, folgende Einzelheiten hierüber anzuführen. Sechs Luxationen kamen zu Stande durch Sturz aus grosser Höhe. Ein junger Mensch hatte eine hohe Tanne bestiegen um Tannenzapfen zu brechen; er war bereits bis zum Gipfel der Tanne emporgeklettert, als er aus dieser Höhe ca. 40′ herabstürzte. Eine Frau war in einer Scheuer beschäftigt und stürzte durch ein Loch in dem Boden derselben 2 Stock hoch herab.

In 5 Fällen wurden Hüftgelenks-Luxationen durch Ueberfahrung von schweren Fuhrwerken verursacht. Ein Botenknecht wollte seinen ca. 50 Ztr. schweren Wagen sperren, dabei glitt er aus und wurde überfahren. Ein Mann schlief auf seinem ca. 54 Ztr. schweren Wagen ein, fiel von demselben herab und kam so unter den Wagen zu liegen, dass ihm das Vorder- und Hinterrad desselben über die linke Hüftgelenksgegend giengen. Ein anderer Fall betrifft eine Frau, welche einen leeren Leiterwagen besteigen wollte, so lange er noch im Fahren war; sie fiel so zu Boden, dass das hintere Rad über die obere Partie ihres linken Oberschenkels hinweggieng.

Ferner sind Gewalten, welche die Hüftgelenksgegend selbst treffen, im Stande, eine Luxation im Hüftgelenk herbeizuführen. 5 Luxationen sind in unseren Krankengeschichten verzeichnet, welche einer derartigen Gewalteinwirkung ihren Ursprung verdanken. Zweimal wurden Arbeiter beim Fällen von Bäumen von den stürzenden Stämmen derart verletzt, dass sie sich eine Hüftgelenks-Luxation zugezogen. So wollte ein Mann einer stürzenden Eiche ausweichen, fiel aber dabei über einen Fichtenstamm, auf welchen er rittlings zu liegen kam mit der linken Gesässbacke etwas mehr nach oben; in dieser Lage wurde er von dem Eichstamme getroffen, wodurch er linkerseits die Luxation bekam. Ganz ähnlich ist der Fall, in welchem ein Mann an einem mit schweren Holzbalken beladenen Wagen eine Kette anlegen wollte; er beugte sich unter den Wagen, halb knieend, den linken Fuss nach hinten streckend; es fiel ein Balken vom Wagen herab und traf den Mann in dieser Haltung

auf die hintere äussere Seite des linken Oberschenkels, welcher auch durch diese Gewalteinwirkung ausgerenkt wurde.

In 7 Fällen sind die Luxationen dadurch entstanden, dass die betreffenden Individuen von einer Gewalt gefasst und zu Boden geworfen wurden. Natürlich bringt eine solche äusserliche Gewalt nur dann eine Hüftgelenks-Luxation zu Stande, wenn die Stellung der unteren Extremität während des Falls eben eine für das Zustandekommen der Luxation günstige ist: dies beweist der Fall, in welchem ein 8jähriges Mädchen von anderen Kindern zu Boden geworfen wurde und durch den Fall auf die rechte Seite sich eine rechtseitige Hüftgelenks-Luxation zuzog. Zwei Fälle können hier noch angeführt werden, bei welchen diese Entstehungsweise sehr gut geschildert ist. Ein Arbeiter war bei einem Tunnelbau beschäftigt; er stand auf einem Gerüste, welches einfallen wollte, sprang deshalb von demselben herab, wurde aber während des Sprunges von einem nachstürzenden schweren Balken getroffen und zu Boden geworfen. Der andere Fall betrifft einen Mann, welcher beim Fällen einer Eiche von dem stürzenden Stamm noch gestreift und zu Boden geworfen wurde.

Ferner werden Hüftgelenks-Luxationen nicht selten dadurch veranlasst, dass Arbeiter in Erd- und Steinbrüchen von grösseren Massen verschüttet werden. 7 Luxationen können wir unter unsern 31 aufführen, welche auf diese und ähnliche Weise zu Stande kamen. Ein Mann wurde von einer einstürzenden Lehmmauer verschüttet, während ein anderer beim Abtragen eines hohen Erdhaufens von dessen einstürzenden Massen zugedeckt wurde. Ein Mann wurde bei einem Brande von einem einstürzenden Giebel verschüttet.

Endlich verdient noch ein weiterer Fall besonderer Erwähnung, den ich selbst zu beobachten Gelegenheit hatte, in welchem die Luxation durch blosses Ausgleiten zu Stande kam. Diese Entstehungsweise ist jedenfalls eine sehr seltene, und auch Lossen erwähnt nur 2 solche Fälle, von welchen der eine von Mercier, der andere von Malgaigne beobachtet wurde. In unserem Falle (Nr. 30) handelt es sich um einen jungen kräftigen Mann, welcher 1½ Ztr. Holz auf dem Rücken trug; er glitt mit dem linken Fusse aus, vernahm ein deutliches Krachen in seiner rechten Hüfte und fiel jetzt erst zu Boden. Er wurde sogleich in die Klinik gebracht, wo eine rechtseitige Hüftgelenks-Luxation gefunden wurde.

Wenn wir nun versuchen, aus unseren Krankengeschichten über den Mechanismus der Entstehung der Verrenkungen des Hüft-

gelenks bestimmte Schlüsse zu ziehen, so stossen wir auf grosse Schwierigkeiten, denn nur zu oft ist es fast unmöglich nachzuweisen, auf welchem Wege die Luxation zu Stande kam, da die Patienten nicht im Stande sind, nähere Angaben über den Hergang der Verletzung selbst zu machen. Immerhin enthalten unsere Krankengeschichten einige wertvolle Notizen, welche klaren Aufschluss geben über das Zustandekommen der Luxationen.

Was zunächst die Luxationen nach hinten betrifft, so kommen dieselben bekanntlich durch forcierte Flexion, Adduktion und Rotation nach innen zu Stande. Sehr gut kann dieser Mechanismus an folgendem Falle (Nr. 3) nachgewiesen werden: Ein Arbeiter wurde in einer einstürzenden Sandgrube verschüttet und so zu Boden niedergedrückt, dass er mit übereinandergeschränkten Beinen wie ein Schneider zu sitzen kam. Er hatte sich dadurch eine doppelseitige Luxatio iliaca zugezogen. Ebenso klar ist der Mechanismus bei den übrigen 5 Luxationen durch Verschüttetwerden; durch die Massen, welche plötzlich von hinten her auf den Rücken fallen und den Rumpf niederdrücken, entsteht eine Hyperflexion im Hüftgelenk, welche ganz vom Becken vollzogen wird, während die Extremität gestreckt und meist schon durch die zuerst herabgefallenen Massen fixiert ist.

Hieran reiht sich der eine Fall (Nr. 16) von Luxatio supracotyloidea, welcher auf dem gleichen Wege zu Stande kam, wie eben geschildert wurde. Einem Arbeiter fiel, als er in gebückter Stellung in einem Steinbruch arbeitete, ein grosses Stück Erdreich aus der Höhe von 4′ auf den Rücken; dabei sei mehr auf seine rechte Seite gefallen, so dass der rechte Schenkel sich mit dem linken gekreuzt habe. Da die Luxatio supracotyloidea nicht so gar selten aus einer Luxation nach hinten entsteht, so werden wir auch in diesem Falle wohl annehmen dürfen, dass diese Luxatio supracotyloidea primär eine Luxatio posterior war, da gegen die primäre Entstehung dieser Luxation die Flexion in der Hüfte im Momente der Entstehung spricht.

Luxationen nach hinten können noch ferner entstehen durch Gewalten, welche die Schenkel in Adduktion- und Einwärtsdrehung treffen und diese Stellung noch verstärken. In diesem Sinne kann ein Fall aus der Höhe wirken, wenn das Bein in dem Augenblick, in welchem es den Boden berührt, etwas adduciert und einwärts rotiert ist. Ein Mann stand (Fall 1) in einem Steinbruch auf einem ca. 2′ hohen Steinblock, von welchem er herabsprang; dabei trat

er ungeschickt auf, fiel zu Boden und hatte sich eine Luxation nach hinten zugezogen.

Der gleiche Entstehungsmechanismus liegt dem einen Falle von Luxation, welcher durch blosses Ausgleiten entstand, zu Grunde, nämlich Flexion in der Hüfte, verbunden mit Adduktion und Rotation nach innen. Der betreffende Mann trug auf dem Rücken einen Tragkorb (Fall 30), welcher ca. 1½ Ztr. Holz enthielt. Er hatte eben ausgeruht, mit einem Stock unter dem Tragkorbe; beim ersten Schritt, den er machte, glitt er mit dem linken Fusse nach hinten aussen aus, so dass nun das ganze Gewicht des Körpers und der Last, welche er auf dem Rücken trug, auf dem rechten Bein ruhte. Dadurch kam es zu einer plötzlichen Beugung mit Adduktion und Rotation in der Hüfte, und Pat. hatte sich eine Luxation in dem Hüftgelenke zugezogen, bevor er umfiel, wie er selbst angibt, dass er ein Krachen in der rechten Hüfte wahrgenommen habe, bevor er hingefallen sei.

Auch bezüglich des Zustandekommens der Luxationen nach vorne geben einige unserer Krankengeschichten Aufschluss. Dieselben entstehen bekanntlich durch übermässige Extension, Abduktion und Rotation nach aussen. Ein Verunglückter (Fall 12) gibt uns über den Hergang seiner Verletzung folgendes an. Er habe seinen Wagen auf glattem Boden halten wollen, sei aber ausgeglitten. Vom Hinterrad wurde er am rechten Knie gepackt und zu Boden geworfen; sein rechtes Knie sei dabei stark nach aussen gedreht worden. In einem anderen Fall (22) sehen wir, wie eine Gewalt, welche von hinten auf den Oberschenkel einwirkte, den Femurkopf nach vorne luxiert. Es ist der oben geschilderte Fall, in welchem einem Manne in halb knieender Stellung ein schwerer Balken von einem Wagen herab auf die hintere äussere Seite des Oberschenkels fiel. —

Wir gehen nun mit einigen Worten auf die Prognose der Verletzung über, wobei wir zunächst die Komplikationen derselben berücksichtigen wollen. Wir sahen, dass zum Zustandekommen einer Hüftgelenks-Luxation immer die Einwirkung einer grossen Gewalt nötig ist, und hieraus erklärt es sich, dass nicht selten Komplikationen vorhanden sind, welche zum Teil von viel schwererer Bedeutung sind, als die Luxation, wie beispielsweise Wirbel- und Beckenfrakturen, Verletzungen der Baucheingeweide und dgl. Die Prognose richtet sich also in erster Linie nach derartigen Komplikationen, welche zuweilen unmittelbar nach der Verletzung oder kurze Zeit darauf den Tod verschulden. So sind in unseren 31 Fällen

2 verzeichnet, welche bald nach der Verletzung tödtlich verliefen. In dem einen Fall (Nr. 25) fand sich neben einer linksseitigen Luxatio ischiadica Absprengung des oberen Pfannenrandes, sowie am vorderen Abschnitt der rechten Beckenhälfte ein Bruch des horizontalen Schambeinastes in vertikaler Richtung und ferner ein solcher des absteigenden Scham- und des aufsteigenden Sitzbeinastes, gerade so, wie es bei Malgaigne's Vertikalfraktur die Regel ist. An diesem Falle wurde noch weiter beobachtet eine vollständige Trennung der Symphysis ossium pubis und eine Fraktur der Gelenkpfanne, welche quer durch deren Mitte verlief; daneben wurden noch eine Fraktur des Oberarms und ausgedehnte Blutungen in der Bauchhöhle und dem subperitonealen Gewebe gefunden, welche aus der Vena iliaca stammten. In dem anderen Falle (Nr. 11) handelt es sich um eine Luxatio ileopubica, welche kompliziert war mit Absprengung kleiner Splitter vom Pfannenrande und mächtigen Blutextravasaten am Oberschenkel und zwischen Harnblase und rechter Beckenwand. Einen sehr interessanten Befund lieferte in diesem Falle noch die Untersuchung der Luxation selbst. Der M. sartorius war quer eingerissen, die Schenkelgefässe verliefen über die überknorpelte Fläche des Schenkelkopfs; der Schenkelkopf selbst war durch einen Riss des M. pectineus durchgetreten.

Zu den komplizierten Luxationen gehören auch die Doppelluxationen; es ist also hier die eine Doppelluxation nach hinten anzuführen, welche durch Verschüttung zu Stande kam. Die Abbildung (siehe Taf. VIII) gibt ein sehr auffallendes aber auch charakteristisches Bild derselben: die beiden Trochanteren stehen nach der Seite ab, so dass das ganze Becken verbreitert erscheint. Die Gesässgegend ist bedeutend abgeflacht, da die Musculi glutaei nicht wie sonst eine Hervorwölbung bilden.

Diese Doppelluxationen sind sehr seltene Verletzungen. Malgaigne kennt nur 2 Fälle aus der älteren Litteratur und Lossen kann nur 7 Fälle aus der neueren Litteratur aufzählen. Jedoch konnte Niehans[1]) neuerdings 24 Fälle zusammenstellen, worunter einen selbst beobachteten. Unter diesen Beobachtungen finden sich 8, in denen die Luxation auf beiden Seiten gleichnamig war, indem 4mal eine doppelseitige Luxat. iliaca und 4mal eine doppelseitige obturatoria vorlag. Unser Fall ist somit der 5. von doppelseitiger Verrenkung aufs Darmbein.

1) Deutsche Zeitschr. f Chir. Bd. 27. S. 467.

Bei der Prognose kommt ferner in Betracht die Reponibilität der Luxationen und zwar sowohl frischer als veralteter. Weber hält unter den frischen Luxationen die Hüftgelenksverrenkungen gerade für diejenigen, welche in Bezug auf Einrichtung die schlechteste Prognose geben; er führt an, dass er unter 11 Luxationen 2 nicht reponieren konnte. Dagegen sprechen unsere Resultate insofern, als in der hiesigen Klinik sämtliche Luxationen, welche nicht länger als 1 Woche bestanden, ohne grosse Schwierigkeiten reponiert werden konnten. Ganz anders verhält es sich mit den veralteten Luxationen. Es sind wohl Fälle beschrieben, in welchen noch nach Monaten und Jahren die Einrichtung zu Stande gekommen sein soll. So führt Hamilton 15 Fälle auf, bei welchen nach achtwöchentlichem Bestehen die Reposition gelang. Doch solchen vereinzelten und zum Teil nicht hinreichend beglaubigten Fällen steht auf der anderen Seite eine grosse Anzahl von Luxationen gegenüber, welche schon kurze Zeit nach der Verletzung nicht mehr eingerichtet werden konnten. An der hiesigen Klinik wurden bei 17 veralteten Luxationen Einrichtungsversuche gemacht, von welchen nur 7 gelangen. Weber hat noch weniger günstige Erfolge, da er von 10 veralteten Luxationen bloss 4 reponieren konnte.

Wie steht es nun ferner mit der Wiederherstellung der Funktion des Hüftgelenkes nach gelungener Reposition? Leider vermag ich hierüber nur wenige Angaben zu machen, da eben die Verletzten kurze Zeit nach der Reposition entlassen werden und zu einer späteren Untersuchung sich nur selten wieder einfinden. Doch ist so viel aus den Krankengeschichten zu ersehen, dass dieselben 2 bis 3 Wochen nach der Reposition mit Hilfe von Krücken oder Stöcken ganz ordentlich wieder gehen konnten. Ein Mann, welcher vor einem Jahre sich eine Hüftgelenks-Luxation zugezogen hatte, kam vor kurzem zur Nachuntersuchung in die Klinik; ein Unterschied zwischen der rechten und linken Seite ergab sich nicht; das früher ausgerenkte rechte Bein ist wieder in seiner normalen Stellung; passive Bewegungen sind in beiden Hüftgelenken von gleich grosser Exkursionsweite. Lässt man den Mann gehen, so tritt er mit dem rechten Bein sicher auf und macht grosse Schritte ohne jegliche Spur von Hinken. Auch von einer Frau, welche im Jahre 1850 als achtjähriges Mädchen eine Hüftgelenks-Luxation erlitten hatte, wurde uns mitgeteilt, dass dieselbe in ihrem späteren Leben einen ganz normalen, nicht hinkenden Gang gehabt habe.

Recidive der Luxation, die ja überhaupt fast nur bei gleichzeitigem Pfannenrandbruch eintreten, sind in keinem unserer Fälle notiert.

Wie verhält sich endlich die Funktionsstörung bei nicht reponierten, veralteten Hüft-Luxationen? Es ist hiebei zu unterscheiden zwischen veralteten Luxationen nach vorne und hinten, da die ersteren eine geringere Störung der Gebrauchsfähigkeit zu bewirken pflegen. In der Tübinger Klinik stellte sich z. B. eine Frau mit einer 20 Wochen alten Luxatio suprapubica vor (Fall 28), welche ohne Beschwerden grössere Strecken Wegs zurücklegen konnte; das einzige, über was sie zu klagen hatte, war, dass sie seit der Verletzung etwas hinke. Gleich günstige Fälle sind in der Litteratur aufgezeichnet: Oldenor berichtet von einem Patienten, welcher täglich 42 englische Meilen mit einer Hüftgelenks-Luxation nach vorne zurücklegte und Malgaigne erzählt, ein Kanonier, welcher beim Putzen eines Geschützes sich eine Luxatio pubica zugezogen, sei noch 2½ Jahre beim Militär geblieben und habe später als Maurer wie ein Gesunder die Leitern bestiegen.

Auch bei veralteten Luxationen nach hinten kann hie und da die Gebrauchsfähigkeit des luxierten Beines recht günstig wieder hergestellt werden. Beispielsweise vermochte ein junger Mensch von 17 Jahren (Fall 21) mit einer 8 Wochen alten Luxation nach hinten ohne Stock gut zu gehen. Noch in einem anderen Falle (18) konnte der Betreffende mit einem Stocke ordentlich gehen, ohne auffällig zu hinken. Allein das sind eben doch nur Ausnahmen. In den meisten Fällen bleibt sicherlich eine bedeutende Gebrauchsstörung bestehen, ja es kann die Extremität sogar ganz unbrauchbar werden wegen der ungünstigen Stellung des Beines. Letzteres ist hauptsächlich bei Luxationen nach hinten der Fall, bei welchen eine hochgradige Adduktion und Einwärts-Rotation das Gehen bedeutend erschwert, da nur mit Mühe ein Bein vor das andere gesetzt werden kann. Auch eine starke Abduktion des Beins bei Luxationen nach vorne macht das Gehen vollständig unmöglich, weil das kranke Bein in der Luft schwebt. Ferner sind es fortwährende Schmerzen beim Versuche des Auftretens, welche Störungen der Funktion zur Folge haben. Solche Schmerzen werden durch Druck und Zerrung des N. ischiadicus durch den ausgetretenen Schenkelkopf bedingt.

Mit Ausnahme der oben angeführten Fälle ist in allen übrigen Beobachtungen von veralteten Luxationen ausdrücklich bemerkt, dass infolge der ungünstigen Stellung des Beins mehr oder weniger be-

deutende Gebrauchsstörung fortbestand, die allerdings zuweilen mit der allmählichen Ausbildung eines neuen Gelenkes sich etwas bessert. Ein 14jähriger Knabe (Fall 10) konnte 10 Wochen nach der Verletzung nur mühsam mit 2 Stöcken gehen. Ein 50 Jahre alter Mann (Fall 15) vermochte bei einer seit einem Jahr bestehenden Luxation nur an 2 Stöcken zu gehen, während ein anderer 38 Jahre alter Mann (Fall 23) nach einigen Monaten noch nicht einmal auf das kranke Bein auftreten konnte; wieder ein anderer Mann (Fall 13) vermochte nach einem $^1/_2$ Jahr noch nicht auf dem kranken Bein zu stehen.

Nachdem wir die Folgen frischer und veralteter Luxationen erörtert haben, wenden wir uns zur Besprechung der Behandlung derselben.

Was zunächst die frischen Luxationen betrifft, so sind in allen unseren Fällen die heutzutage allgemein üblichen Repositionsmanöver zur Anwendung gekommen. Bei denselben handelt es sich, wie bekannt, zuerst um Verstärkung der pathologischen Stellung und dann um Uebergang in die entgegengesetzte Richtung, so dass also bei Luxation nach hinten zuerst verstärkte Flexion, Adduktion und Rotation nach innen, dann Abduktion und Aussenrotation vorgenommen wird.

Dass diese Repositionsmethoden, wenn sie richtig ausgeführt werden, zum Ziele führen, beweisen auch die Resultate, welche in unseren Fällen damit erzielt wurden. Sämtliche 7 Luxationen innerhalb der 1. Woche wurden eingerichtet, desgleichen je 2 Luxationen in der zweiten und dritten Woche, sowie 3 weitere Fälle noch in späterer Zeit. Ein Fall nämlich (Nr. 21) wurde noch nach 4 Wochen eingerichtet, ein anderer (Nr. 10) nach 8 Wochen und bei dem 3. Fall (Nr. 9) gelang die Einrichtung sogar noch nach Ablauf von 10 Wochen.

Diese beiden letzteren Fälle, in welchen die Reposition noch nach Verfluss von mehr als 2 Monaten gelungen ist, sind insofern von Wichtigkeit, als zu dieser Zeit vielfach die Hüftgelenks-Luxationen für irreponibel gehalten wurden. A. Cooper sagt: „Meiner Ansicht nach ist es unklug, bei einer 8 Wochen alten Hüftgelenks-Luxation noch einen Einrichtungsversuch vorzunehmen, ausgenommen bei Personen von ausserordentlich schlaffer Faser oder hohem Lebensalter. Es ist mir wohl bekannt, dass noch viel ältere Verrenkungen als die angegebenen schon eingerichtet wurden; doch haben sich in vielen Fällen nach der Einrichtung die üblen Folgen eingestellt, welche ich soeben beklagte.“

Diese üblen Folgen fallen jedoch bloss den gewaltsamen Repositionen zur Last, welche gewiss nach dem Rate jenes erfahrenen Chirurgen besser unterbleiben. Dagegen sind schonende Manöver sicherlich auch in solch veralteten Fällen noch zu versuchen, wie überhaupt in neuerer Zeit solche glückliche Erfolge häufiger berichtet worden sind.

Die folgende Tabelle gibt eine Uebersicht über unsere Fälle, in denen Repositionsversuche gemacht worden sind; sie zeigt, wie die Aussichten der letzteren sich von Woche zu Woche vermindern.

In d.	1.	Woche	wurd.	von	7	Fällen	7	repon.	0	nicht	repon.	
„ „	2.	„	„	„	2	„	2	„	0	„	„	
„ „	3.	„	„	„	4	„	2	„	2	„	„	
„ „	4.	„	„	„	2	„	1	„	1	„	„	
„ „	5.	„	„	„	1	„	0	„	1	„	„	
„ „	8.	„	„	„	2	„	1	„	1	„	„	
„ „	10.	„	„	„	3	„	1	„	2	„	„	
„ „	12.—30.	„	„	„	4	„	0	„	4	„	„	
					25	„	14	„	11	„	„	

Dass bei veralteten Luxationen auch durch vorsichtige Repositionsmanöver zuweilen unbeabsichtigte Nebenverletzungen entstehen, lehrt folgender Fall.

Bei einer 30 Wochen alten Luxatio ischiadica (Fall 13) wurde das Bein stark adduciert, nach innen rotiert und darauf abduciert. Während der Abduktion wurde ein deutliches Krachen wahrgenommen; die genaue Untersuchung ergab eine Fraktur des Femur unterhalb der Spitze des Trochanter. Uebrigens war das Resultat in diesem Falle ein sehr gutes, da bei der bestehenden Oberschenkelfraktur dem Oberschenkel eine solche Stellung gegeben werden konnte, dass beide Füsse parallel nebeneinander standen und Pat. später wieder gut gehen konnte.

Eine andere 10 Wochen alte Luxatio obturatoria (Fall 22) sollte eingerichtet werden. Es wurden zahlreiche Repositionsversuche in der typischen Weise gemacht, wodurch der Schenkelkopf viel beweglicher wird. Plötzlich entsteht aus der Luxatio obturatoria eine ischiadica; von weiteren Einrichtungsversuchen wurde Abstand genommen. Dagegen wurde in einem anderen Falle (Nr. 26) eine Luxation nach vorne, welche durch die Repositionsversuche aus einer Luxatio iliaca entstanden war, nach vielen Versuchen reponiert.

Bleiben bei veralteten Luxationen die Repositionsversuche ohne

Erfolg, so hängt die Entscheidung, ob etwaige weitere Eingriffe gemacht werden sollen, wesentlich von dem Grade der Gebrauchsfähigkeit ab. Ist letztere eine günstige, wie es namentlich bei Luxationen auf den horizontalen Schambeinast der Fall zu sein pflegt, so wird man von jeder weiteren Operation abstehen und die weitere Verbesserung der Funktion der Natur überlassen. Ist dagegen die Stellung des Beins eine sehr ungünstige, so kann auf verschiedene Weise eine Verbesserung angestrebt werden. Man begnügt sich nämlich entweder mit der Osteotomie oder Osteoklase des Femur behufs Korrektion der Stellung oder man versucht die blutige Reposition nach Freilegung des Kopfs und geht, falls letztere nicht genügt, zur Resektion desselben über, wie es zweimal unter unseren Beobachtungen (Fall 17 und 29) geschehen ist. Eine genauere Würdigung dieser Operationsverfahren soll an einer anderen Stelle dieser Beiträge gegeben werden.

Anhang. Beobachtungen.

Erster Fall. Luxatio iliaca dextra.

Georg Ulrich Binder, 48 J. alt, aus Holzgerlingen, war im August 1850 in einem Steinbruch beschäftigt; er sprang von einem 2′ hohen Steinblock herab und fiel auf die rechte Seite, konnte nicht mehr aufstehen und wurde nach Hause getragen. Vergebliche Repositionsversuche.

Aufnahme 17. November, 14 Wochen nach der Verletzung. Bein verkürzt, nach innen rotiert. Auf der Hinterbacke sind der Gelenkkopf und Troch. maj. durchzufühlen. Verkürzung 6 cm. Repositionsversuche ohne Erfolg.

Zweiter Fall. Luxatio iliaca dextra.

Elisabeth Schädel, 8 J. alt, aus Lustnau wird von anderen Kindern zu Boden geworfen und noch an demselben Tage in die Klinik verbracht.

Bein bedeutend verkürzt und adduciert. Bewegungen des Oberschenkels sind unmöglich. Auf der äusseren Fläche des Darmbeinkammes sind Gelenkkopf und Troch. durchzutasten.

Reposition wird am 26. Nov. (3 Tage nach der Verl.) vorgenommen in Aethernarkose und gelingt leicht. Durch Extension, Adduktion in leichter Beugung und sofortige Rotation nach aussen. Entlassung nach 14 Tagen.

Dritter Fall. Luxatio iliaca femoris utriusque.

Joh. Georg Dolch, 50 J. alt, aus Entringen, wurde am 3. Febr. 1851 in einer einstürzenden Sandgrube bis an den Hals verschüttet, wobei er um den Kopf frei zu halten die Arme von sich hielt, dabei aber mit übereinander geschränkten Beinen, wie ein Schneider, zu sitzen kam. 3 Stunden musste

er in dieser Stellung bleiben, bis er herausgegraben wurde. Er wurde sodann an Kopf und Schultern durch einen ca. 100 Schritt langen, sehr niederen Gang herausgezogen, wobei der übrige Körper nachgeschleift werden musste. Nach 8 Tagen wird Pat., ohne dass vorher Repositionsversuche gemacht wurden, in die Klinik gebracht.

Auf beiden Seiten fanden sich ausgedehnte Sugillationen. Die ganze Hüfte- und Gesässgegend ist stark angeschwollen und in der Gegend der Fossa iliaca sind Schenkelkopf und Trochanter zu fühlen, welche sich bei Bewegungen mitbewegen. Die Hüfte ist ebenfalls sehr geschwollen und in der Tiefe ist eine rundliche Geschwulst, welche bei Bewegungen des Oberschenkels sich mitbewegt, durchzufühlen. Der Querdurchmesser ist in der Höhe der Trochanteren auffallend breit. Beide Unterextremitäten erscheinen gleich lang. Die Entfernung von der Spina ant. sup. bis zum Mal. ext. beträgt beiderseits 76 cm.

Am 19. und 21. Februar werden wiederholte Repositionsversuche gemacht, aber immer ohne Erfolg. Pat. entlassen.

Vierter Fall. Luxatio femoris iliaca sin.

B. Beuder, 58 J. alt, aus Entringen, fiel am 12. Okt. 1854 von einem ungefähr 36′ hohen Baum auf einen harten Weg herab und zwar auf die Gesässgegend und wurde sogleich in die Klinik gebracht. Das Bein ist adduciert und nach innen rotiert. Auf dem Darmbein ist der Schenkelkopf durchzufühlen.

Die Reposition, welche sogleich vorgenommen wird, gelingt, indem das Becken fixiert und eine Extension bei starker Beugung des Oberschenkels im Hüftgelenk ausgeführt wird. Entlassung des Pat. nach 3 Wochen. Pat. geht an zwei Stöcken.

Fünfter Fall. Luxatio femoris sin. iliaca inveterata.

Jak. Binder, 57 J. alt, aus Holzgerlingen, verunglückte in einem Steinbruche, in welchem er von Erdmassen von einem ca. 4′ hohen Steinblock herabgeworfen wurde. Er stellt sich 9 Jahre nach der Verletzung im Mai 54 vor.

Er steht mit dem linken stark verkürzten Bein so da, dass er mit der Fussspitze gerade noch den Boden berührt. Bein nach einwärts rotiert. Die Axe des Oberschenkels geht an der Pfanne vorüber; Troch. steht in der Höhe der Spina ant. sup. Bewegungen der Extremität frei. Entlassen ohne irgend einen operativen Eingriff.

Sechster Fall. Luxatio femoris sin. iliaca inveterata.

Chr. Kirn, 46 J. alt, aus Effringen, war im Mai 56 mit Baumfällen beschäftigt. Er fällte eben eine Eiche und wollte dem stürzenden Stamme ausweichen. Dabei fiel er über einen Fichtenstamm und kam rittlings auf denselben zu liegen, mit der linken Gesässbacke nach oben. In dieser Lage wurde er von dem Eichstamme getroffen. Vergebliche Repositionsversuche.

Aufnahme 21. Okt., 5 Monate nach der Verletzung. Linkes Bein ver-

kürzt um 3½ cm. Auf der Darmbeinschaufel sind Gelenkkopf und Troch. zu fühlen, welche bei passiven Bewegungen sich mitbewegen. Lässt man den Kranken gehen, so macht er nur kleine Schritte und schleift das kranke Bein nach.

Repositionsversuche werden öfters (29. und 31. Oktober) gemacht, aber ohne Erfolg.

Siebenter Fall. Luxatio femoris sin. iliaca.

M. Kehrer, 45 J. alt, aus Sondelfingen, wurde am 24. Sept. 57, als er damit beschäftigt war, einen hohen Erdhaufen abzutragen, bei dieser Arbeit verschüttet und musste aus den Erdmassen herausgezogen werden.

Aufnahme nach 6 Tagen. Das linke Bein ist bedeutend verkürzt, adduciert und nach innen rotiert. Die Verkürzung beträgt 6½ cm. Der Gelenkkopf und Troch. maj. sind auf der Darmbeinschaufel in der Höhe der Spina ant. sup. zu finden. Passive Bewegungen sehr schmerzhaft.

Reposition am 2. Okt. gelingt nach einstündigen Versuchen bei Flexion, Adduktion, Rotation nach innen und dann Aussenrotation. Pat. macht schon 8 Tage nachher Gehversuche und wird entlassen.

Achter Fall. Luxatio femoris dextri iliaca.

Joh. Zutter, 28 J. alt, von Altenburg, war am 3. Juli 57 mit Holzabladen beschäftigt. Er nahm einen schweren Balken auf die Schulter und wurde von demselben zu Boden gedrückt, wobei die rechte Körperhälfte auf den Boden zu liegen kam und die rechte untere Extremität über die andere hinübergeschoben wurde. Vergebliche Repositionsversuche.

Aufnahme nach 11 Tagen; das rechte Bein ist verkürzt, etwas adduciert und nach aussen rotiert. In der Leistengegend ist von dem Schenkelkopf nichts zu fühlen; dagegen ist der Kopf am Uebergang des oberen in den hinteren Pfannenrand auf dem Darmbein zu fühlen.

Repositionsversuche in der Chloroformnarkose am 20. Juli und 28. Juli ohne Erfolg.

Neunter Fall. Luxatio femoris sin. iliaca.

Barbara Rapp, 30 J. alt, vom Hasenhof, wollte im April 59 einen mit Laub beladenen Wagen stützen. Der Wagen stürzte um und fiel auf die Pat. hin, so dass sie bewusstlos nach Hause getragen werden musste. Die Luxation wurde nicht erkannt.

Aufnahme nach 2 Monaten. Das linke Bein ist nach innen rotiert und um 3½ cm verkürzt. Troch. maj. und Gelenkkopf sind auf der Hinterbacke zu fühlen. Passive Bewegungen gehen ausser der Aussenrotation leicht vor sich.

Reposition am 21. Juni in Chloroformnarkose gelingt leicht bei starker Flexion im Hüftgelenk, Adduktion und Rotation nach innen und Uebergehen in die umgekehrten Bewegungen. Pat. kann wieder ordentlich gehen und wird nach 4 Wochen entlassen.

Zehnter Fall. Luxatio femoris sin. ischiadica.

Joh. Späth, 14 J. alt, aus Neckarems, wird Ende Juli 1860 von einem Wagen überfahren.

Aufnahme 8. Oktober 60. Das linke Bein ist nach innen rotiert, adduciert und in der Hüfte flektiert. Auf dem linken Hinterbacken fühlt man den Schenkelkopf. Verkürzung des linken Beins 3 cm.

Repositionsversuche werden am 17. Okt. und 17. Nov. gemacht, aber ohne Erfolg. Entlassen.

Elfter Fall. Luxatio femoris dextri ileopubica.

F. Wiz, 35 J. alt, aus Oberndorf, wollte am 8. April 61 seinen 50 Ztr. schweren Wagen sperren, glitt dabei aus und kam so unter den Wagen zu liegen, dass Vorder- und Hinterrad über den rechten Oberschenkel hinweggiengen. Pat. wird noch am gleichen Tage in die Klinik verbracht.

Das rechte Bein wenig verkürzt, abduciert und nach aussen rotiert. In der Inguinalfalte fühlt man den Schenkelkopf, über welchen die Schenkelgefässe hin verlaufen. Verkürzung des rechten Beins 1 cm. Pat. verfällt abends in Sopor und stirbt.

Obduktion 16. April. M. sartorius ist quer eingerissen. die Schenkelgefässe verlaufen über die überknorpelte Fläche des Schenkelkopfes. M. pectineus zeigt einen Riss, durch welchen der Schenkelkopf getreten ist. Vom Pfannenrande sind einige Splitter abgesprengt; der Kopf steht etwas nach aussen vom Tuberc. ileopectineum. Ferner ausgedehnte Blutextravasate am Oberschenkel und zwischen Harnblase und rechter Beckenwand.

Zwölfter Fall. Luxatio infrapubica femoris dextri.

Chr. Eisenmann, 20 J. alt, aus Hesslach, wollte im Dez. 64 einen schwerbeladenen Holzwagen, welcher überhieng, halten, dabei glitt er aus und wurde vom rechten Hinterrad am rechten Knie derart gepackt, dass dasselbe nach auswärts herumgedreht worden sei, während die Räder selbst nicht über ihn hinweggiengen. Die Ausrenkung wurde nicht erkannt. Aufnahme nach ½ Jahr. Das rechte Bein ist in der Hüfte etwas gebeugt, abduciert und nach aussen rotiert. Die Abduktion ist so stark, dass der Oberschenkel mit der Achse des Körpers einen Winkel von 40° bildet. Neben dem Rande des absteigenden Schambeinastes fühlt man den Schenkelkopf.

Dreizehnter Fall. Luxatio femoris dextri ischiadica.

Gottlob Traber, 48 J. alt, aus Bittenfeld, war am 15. März 71 bei einem Tunnelbau beschäftigt; er stand auf einem Gerüst und wollte von demselben herabspringen, da es einzustürzen drohte. Er wurde während des Sprunges von einem nachstürzenden Balken getroffen und zu Boden geworfen. Repositionsversuche wurden nicht vorgenommen.

Aufnahme nach 7 Monaten. Das rechte Bein ist im Hüftgelenk flek-

tiert, nach einwärts rotiert und adduciert. Pat. kann nur mit 2 Krücken gehen und auf das rechte Bein nicht auftreten.

Repositionsversuch am 17. Oktober, dabei kommt Fraktur des Femur zu Stande. Man gibt jetzt dem rechten Bein eine bessere Stellung, so dass später das Resultat ein ganz gutes ist, da Pat. wieder ordentlich gehen kann.

Vierzehnter Fall. Luxatio femoris sin. ileo-pubica.

Jos. Winter, 30 J. alt, aus Zimmtbach, verunglückte am 17. Okt. 71 dadurch, dass er von Stieren, welche an einen Wagen gespannt waren, zu Boden geworfen wurde. Das linke Vorderrad des Wagens gieng ihm über den linken Unterschenkel hinweg. Vergebliche Repositionsversuche.

Aufnahme 21. Oktober. Das linke Bein ist nach auswärts gerollt und in der Hüfte flektiert. Den Schenkelkopf fühlt man an der Eminentia ileopectinea. Verkürzung 1 cm. Die Art. crur. ist etwas in die Höhe gehoben und um 1 cm nach innen verdrängt; Pulsation dicht unter der Haut.

Reposition 7. November gelingt leicht.

Fünfzehnter Fall. Luxatio femoris sin. iliaca.

Johann Weiss, 50 J. alt, aus Trossingen, fiel am 1. Nov. 72 von einem 75' hohen Baum herab und kam zwischen zwei Baumwurzeln zu sitzen, ohne dass er während des Falls irgendwo angestossen hätte. Vergebliche Repositionsversuche.

Aufnahme nach 1 Jahr. Das linke Bein ist bedeutend verkürzt. Rotation nach innen. Troch. und Gelenkkopf auf dem Darmbein zu fühlen. Keine Repositionsversuche.

Sechszehnter Fall. Luxatio femoris dextri supracotyloidea.

Th. Kessler, 40 J. alt, aus Hart. Am 1. März 75 fiel dem Pat., als er in einem Steinbruch arbeitete, ein grosses Stück Erdreich aus der Höhe von 4' auf den Rücken. Dabei sei mehr auf seine rechte Seite gekommen, so dass der rechte Schenkel sich mit dem linken gekreuzt habe. Vergebliche Repositionsversuche.

Aufnahme 2. Mai 75. Das rechte Bein abduciert und nach aussen rotiert. Dicht unter der Spina ant. sup. befindet sich der Schenkelkopf; etwas schräg nach hinten liegt der Troch. Verkürzung 2 cm.

Reposition gelingt nach einigen Versuchen durch Beugung, Adduktion, Rotation nach aussen und allmähliche Streckung. Pat. wird entlassen.

Siebenzehnter Fall. Luxatio femoris sin. ischiadica inveterata.

Franz Gahm, 24 J. alt, aus Aach, wurde beim Brande eines Hauses am 5. Okt. 76 von einem einstürzenden Giebel verschüttet. Sogleich Repositionsversuche, aber ohne Erfolg.

Aufnahme 2. Nov. Das linke Bein nach einwärts rotiert. Der Gelenkkopf ist in einiger Entfernung vom Tuber ischii zu fühlen. Verkürzung 2 cm.

Am 9., 14., 19., 26. November werden vergebliche Repositionsversuche gemacht. Am 11. Dezember Resectio capitis femoris. Der Wundverlauf ist ein sehr schlechter und Pat. stirbt an Sepsis.

Achtzehnter Fall. Luxatio femoris sin. iliaca.

Heinrich Kaufmann, 43 J. alt, aus Lorch, fiel am 10. August 77 von seinem 54 Ztr. schweren Wagen herab, so dass ihm Vorder- und Hinterrad über die linke Hüftgelenksgegend giengen. Wiederholte Repositionsversuche ohne Erfolg.

Aufnahme 27. Nov. 77. Pat. geht mit einem Stock ohne stark zu hinken. Der linke Schenkelkopf ist auf die äussere Fläche des Darmbeines luxiert. Beweglichkeit des Beines gering. Der Troch. steht 4 cm über der Roser-Nélaton'schen Linie. Pat. wird wieder entlassen.

Neunzehnter Fall. Luxatio femoris sin. iliaca.

Barbara Danner, 49 J. alt, aus Renfrizhausen, wollte am 19. Juli 1879 auf einem vorüberfahrenden leeren Leiterwagen aufsteigen. Sie machte einen Fehltritt und fiel so zu Boden, dass das hintere Rad über den linken Oberschenkel gieng.

Aufnahme 25. Juli. Die linke untere Extremität stark adduciert und nach einwärts rotiert. Das linke Bein um 6 cm verkürzt. Nach oben von der Roser-Nélaton'schen Linie sind der Troch. und Gelenkkopf zu fühlen. Bewegungen in der Hüfte sind beschränkt.

Reposition 30. Juli gelingt nach wenigen Versuchen, bei welchen Flexion in der Hüfte, Adduktion, Rotation nach innen und dann Aussenrotation gemacht wird. Entlassen am 3. August.

Zwanzigster Fall. Luxatio femoris dextri iliaca.

Karl Hipp, 28 J. alt, aus Mühlhausen, wurde im Juli 1880 in einem Keller verschüttet.

Aufnahme 3. Aug. 80. Das rechte Bein in der Hüfte gebeugt, nach einwärts rotiert und stark adduciert. Das Bein ist verkürzt und der Schenkelkopf auf der Darmbeinschaufel durchzufühlen.

7. August Vergebliche Repositionsversuche. Pat. wird 19. Oktober entlassen.

Einundzwanzigster Fall. Luxatio femoris dextri iliaca.

Bapt. Maier, 17 J. alt, aus Bubsheim, wollte am 10. Nov. 81 Tannenzapfen brechen. Er war auf eine 40' hohe Tanne geklettert und bereits bis zum Gipfel emporgestiegen, als er herabstürzte. Vergebliche Repositionsversuche.

Aufnahme 3. Dezember 81. Das rechte Bein stark verkürzt, adduciert und nach innen rotiert. Troch. 6 cm über der Roser-Nélaton'schen Linie.

Repositionsversuche werden lange vorgenommen, aber ohne Erfolg. Am 18. Jan. 82 wird Pat. entlassen, da er ohne Stock gut gehen kann.

Zweiundzwanzigster Fall. Luxatio femoris sin. obturatoria.

Georg Käser, 48 J. alt, aus Aicha, war am 30. Juli 82 im Begriffe an einem mit Balken beladenen Wagen eine Kette anzulegen. Er beugte sich unter den Wagen, halb knieend, den Fuss nach hinten streckend. Da fiel vom Wagen ein sehr schwerer Balken, der ihn auf die hintere äussere Seite des Oberschenkels traf. Vergebliche Repositionsversuche.

Aufnahme 4. Okt. 82. Oberschenkel in der Hüfte gebeugt, nach auswärts rotiert und stark abduciert. In der Tiefe sieht man unterhalb des M. gracilis den Schenkelkopf. Aktive Bewegungen der unten kranken Extremität sind nicht möglich.

11. Okt. Repositionsversuche durch Verstärkung der fehlerhaften Stellung und Uebergehen in die entgegengesetzte Richtung. Kopf wird beweglicher und aus der Lux. obturat. wird eine ischiad. Die Einrichtungsversuche werden eingestellt.

Dreiundzwanzigster Fall. Luxatio femoris sin. iliaca.

Konrad Schweizer, 38 J. alt, aus Villingerdorf, wollte im Sept. 82 einem umstürzenden Garbenwagen ausweichen, fiel zu Boden, richtete sich rasch wieder auf, aber im Aufrichten traf ihn der Wagen und warf ihn wieder zu Boden.

Aufnahme 5. Dez. 82. Das linke Bein verkürzt, nach einwärts rotiert, adduciert und in der Hüfte flektiert. Verkürzung 6 cm; auf dem Darmbein sind Kopf und Troch. durchzufühlen.

Reposition am 13. Dezember gelingt nicht. Pat. geht an Krücken und kann auf das Bein nicht auftreten.

Vierundzwanzigster Fall. Luxatio femoris dextri iliaca.

Jakob Decker, 39 J. alt, aus Rüderich, wurde am 3. Juni 84 von einem umstürzenden Wagen gegen die rechte Hüfte getroffen und sofort in die Klinik verbracht.

Das rechte Bein in der Hüfte flektiert, nach innen rotiert und adduciert. Kopf auf der Darmbeinschaufel durchzufühlen. Verkürzung 6 cm.

Reposition gelingt am 8. Juni beim zweiten Versuche; das Bein wird in der Hüfte flektiert, adduciert und nach innen rotiert, dann aber abduciert und nach aussen rotiert. Entlassung 29. Juni.

Fünfundzwanzigster Fall. Luxatio femoris sin. ischiadica.

Jakob Lutz, 34 J. alt, aus Tübingen, wurde am 4. Dez. 1884 von einer einstürzenden Lehmmauer in einer Lehmgrube verschüttet und sofort in die Klinik gebracht.

Das linke Bein etwas verlängert, nach einwärts rotiert und stark adduciert. In der Gegend der Incisura ischiad. ist der Kopf zu fühlen. Bewegungen in der Hüfte nur in geringem Grade möglich und sehr schmerzhaft. Ausserdem besteht noch eine Fract. humeri. Pat. kollabiert und stirbt einige Stunden nach der Aufnahme.

Obduktion. Der linke Schenkelkopf steht in der Incisura ischiadica, nach hinten begrenzt vom N. ischiad. Der obere Pfannenrand ist abgesprengt. Ausserdem findet sich noch eine Beckenfraktur und eine Fraktur des Oberarms, sowie ausgedehnte Blutungen in der Bauchhöhle und dem subperitonealen Gewebe aus der Vena iliaca [1]).

Sechsundzwanzigster Fall. Luxatio femoris sin. iliaca.

Peter Kögereis, 66 J. alt, aus Mönchberg, wurde am 19. Dez. 84 vom Stamme einer Eiche beim Fällen derselben getroffen und zu Boden geworfen. Vergebliche Repositionsversuche.

Aufnahme 20. Dez. Das linke Bein um $6^1/_2$ cm verkürzt, wenig adduciert und nach einwärts rotiert. Der Schenkelkopf ist auf dem Darmbein zu fühlen und leicht verschieblich.

Reposition am 23. Dez. Es wird durch die Einrichtungsversuche, welche in Adduktion, Rotation nach innen und Flexion und dann Uebergehen in die entgegengesetzte Richtung bestehen, eine Luxation nach vorne verursacht, welche endlich nach vielen Versuchen reponiert werden kann.

Siebenundzwanzigster Fall. Luxatio femoris sin. ischiadica.

G. Häusler, 26 J. alt, aus Pfullendorf, fiel am 23. Januar 1885, als er einen mit Holz beladenen Schlitten einen Bergabhang hinabführte, zu Boden und wurde von dem Schlitten überfahren. Häufige aber vergebliche Repositionsversuche.

Aufnahme am 26. Jan. Das linke Bein stark nach einwärts rotiert und verkürzt. Der Troch. steht über der Roser-Nélaton'schen Linie.

Reposition 27. Januar gelingt.

Achtundzwanzigster Fall. Luxatio femoris sin. suprapubica.

Elisab. Neuffer, 38 J. alt, aus Auendorf, fiel Ende Juni 86 von einem Leiterwagen herab. Anfangs hatte sie Schmerzen in der linken Hüfte, konnte aber bald mit zwei Stöcken gehen. Die Luxation wurde nicht erkannt und deshalb keine Repositionsversuche gemacht.

Aufnahme 25. Okt. Das linke Bein wenig verkürzt, nach aussen rotiert. In der Inguinalgegend ist der Schenkelkopf durchzufühlen, welcher auf dem horizontalen Schambeinast steht. Beugung und Streckung in der Hüfte leicht ausführbar, dagegen Ab- und Adduktion beschränkt. Die grossen Schenkelgefässe liegen zwischen Symphyse und dem ausgetretenen Kopf. Pat. kann mit einem Stock grössere Strecken Wegs zurücklegen, weshalb sie auch ohne weiteren Eingriff entlassen wird.

Neunundzwanzigster Fall. Luxatio femoris dextri iliaca.

Maria Fischer, 32 J. alt, aus Auendorf, fiel am 14. Juli 86 in einer Scheuer zwei Stock hoch herab.

1) Vergl. Kloos: Zur Kasuistik der Beckenfrakturen. Diese Beiträge. Bd. III. S. 419.

Aufnahme 8. Nov. Das rechte Bein um 4 cm verkürzt, in der Hüfte flektiert, adduciert und nach innen rotiert. Der Troch. steht 3 cm über der Roser-Nélaton'schen Linie. Gang sehr mühevoll und hinkend.

Repositionsversuch am 3. Dez. ist vergeblich, deshalb wird am 18. Dez. die Resectio coxae gemacht, deren Resultat ein sehr gutes war.

Dreissigster Fall. Luxatio femoris dextri iliaca.

Wilh. Mack, 25 J. alt, aus Tübingen, glitt am 12. Jan. 87, während er ca. 1½ Ztr. Holz in einem Korbe auf dem Rücken trug, mit dem linken Fuss aus nach seit- und rückwärts. Er hatte eben mit dem Stock unter dem Tragkorbe ausgeruht, als er mit dem ersten Schritt ausglitt. Das rechte Bein stand fast auf dem Boden. Während des Ausgleitens hörte er ein Krachen im rechten Hüftgelenk und fiel jetzt erst zu Boden. Er wurde sogleich in die Klinik gebracht.

Das rechte Bein verkürzt, in der Hüfte flektiert, adduciert und nach innen rotiert. Der Troch. steht 5 cm über der Roser-Nelaton'schen Linie. Auf dem Darmbein fühlt man den Schenkelkopf; passive Bewegungen sind schmerzhaft.

4. Januar wird die Reposition mit Erfolg gemacht. Entlassen am 18. Januar. Pat. stellt sich am 5. März, also ein Jahr nach der Verletzung, vor. Die Nachuntersuchung ergab keinen Unterschied zwischen rechter und linker Seite. Das früher ausgerenkte rechte Bein hat seine normale Stellung. Passive Bewegungen in beiden Gelenken von gleich grosser Exkursionsweite. Beim Gehen macht er grosse Schritte ohne zu hinken und tritt mit dem verletzten Bein sicher auf.

Einunddreissigster Fall. Luxatio femoris dextri iliaca.

Joh. Lutz, 32 J. alt, aus Remmingsheim, wurde am 3. Febr. 87, als er mit Baumfällen beschäftigt war, von einem schweren Stamm auf die rechte Hüftgelenksgegend getroffen und sogleich in die Klinik gebracht. Rechtes Bein verkürzt, nach innen rotiert, adduciert und flektiert. Troch. steht über der Roser-Nélaton'schen Linie. Schenkelkopf hinten auf dem Darmbein durchzufühlen.

Reposition am 4. Febr. gelingt rasch bei Adduktion, Rotation nach innen und Flexion, worauf die Abduktion und Aussenrotation ausgeführt werden. Entlassen am 20. Februar.

AUS DER

TÜBINGER CHIRURGISCHEN KLINIK

DES PROF. DR. BRUNS.

XX.

Ueber die operative Behandlung irreponibler traumatischer Luxationen des Hüftgelenks.

Von

K. Kirn,

früherem Assistenten der Klinik.

Die Operation irreponibler traumatischer Hüftgelenks-Luxationen ist erst neuerdings etwas häufiger in Angriff genommen worden, seitdem durch Einführung der Antiseptik die Gefahr des Eingriffes beseitigt worden ist.

Immerhin sind die bisher bekannt gegebenen Fälle solcher Operationen noch recht spärlich und es mag daher gerechtfertigt sein, im nachstehenden zwei Beobachtungen aus der Bruns'schen Klinik mitzuteilen, in denen die Resektion des luxierten Schenkelkopfes ausgeführt worden ist. Im Anschlusse hieran möchte ich versuchen, die verschiedenen, bei irreponiblen Hüftgelenks-Luxationen in Frage kommenden operativen Eingriffe zu erörtern und hiezu die gesamten bisher vorliegenden Erfahrungen zu verwerten.

Bekanntlich ist es gar nicht so selten, dass nicht reponierte Hüftgelenks-Luxationen zur Beobachtung kommen. Unter den von Kneer[1]) zusammengestellten 32 Fällen von Hüftgelenks-Luxationen

1) Diese Beiträge. Bd. IV. S. 513.

aus der Tübinger Klinik befinden sich 17 veraltete, unter 21 von C. O. Weber aus der Bonner Klinik gesammelten Fälle 10 veraltete. Diese Thatsache erklärt sich daraus, dass relativ häufig Hüftgelenks-Luxationen nicht diagnostiziert und deshalb auch nicht rechtzeitig reponiert werden. Ferner ist die Zeitdauer der Reponibilität wenigstens gegenüber den viel häufigeren Schulterluxationen eine weit kürzere; ja es kommen sogar hie und da Fälle vor, in denen die Reposition der Luxation auch in frischem Zustande unmöglich ist. In solchen Fällen kann das unüberwindliche Repositionshindernis durch Knochenfragmente bedingt sein, welche sich in die Pfanne interponieren, wie namentlich bei den Frakturen des Pfannenrandes und Abreissen des Limbus cartilagineus. Ebenso kann sich auch ein abgerissener Lappen der Kapsel in die Pfanne zwischenlegen oder endlich der Kapselriss allzu eng sein, so dass der Kopf die Kapsel beständig vor sich herstülpt.

Bei den veralteten Luxationen kommen noch weitere Repositionshindernisse hinzu, denn bekanntlich füllt sich die Pfanne mit Bindegewebe und verödet sogar mit der Zeit vollständig, während der Kopf an seiner abnormen Stelle durch starre Bindegewebsmassen und periostale Knochenneubildungen eingeschlossen wird. Gerade in solchen Fällen von veralteten Hüftgelenks-Luxationen, welche zu einer Blosslegung oder Resektion des Kopfes Veranlassung gaben, hat man wiederholt Gelegenheit gehabt, das Repositionshindernis durch die Autopsie zu erkennen.

Von den beiden Fällen aus der Tübinger Klinik fand man bei dem einen (Fall 1), der zwei Monate alt war, eine vollständig abgerundete neugebildete Pfanne mit glatter Oberfläche, in welcher der Kopf festgehalten wurde, während von der alten Pfanne nichts zu fühlen war. Bei dem zweiten 5 Monate alten Fall war der Kopf des Femur an seiner neuen Stelle von einer bindegewebigen Masse und von neugebildetem Knochen umgeben, und um den Schenkelhals hatten sich starke Knochenwülste gebildet.

Volkmann fand bei einer 2 Monate alten Luxation über die alte Pfanne einen Muskelstreifen ausgespannt, dessen obere Schichten fibrös induriert waren und Mac Cormak fand die alte Pfanne fast vollständig obliteriert. Bei dem von Quenn beobachteten Fall einer 6 Wochen alten Luxation war eine neue Pfanne und Kapsel von knorpelig bindegewebiger Konsistenz vorhanden. Nikoladoni konstatierte bei einer 10 Wochen alten Luxation eine neue starke, derbe Kapsel und eine mit faserknorpelartiger Masse überzogenen

Grube für den Kopf; dabei war die alte Pfanne mit derben ligamentösen Massen, die mit dem Limbus cartilag. verwoben waren, ausgefüllt, Dumont fand die alte Pfanne mit Granulationen ausgefüllt, Severeano die Kapsel um ihre Axe gedreht. Niehans fand den Kopf in einer neuen Kapsel, die fast ganz verknöchert war.

Fragen wir nun, in welchen Fällen von veralteten Luxationen des Hüftgelenks eine Operation angezeigt ist, so handelt es sich hiebei fast ausschliesslich um den Grad der Funktionsstörung des luxierten Gliedes, welche nicht bloss bei den verschiedenen Arten der Luxation, sondern auch in den einzelnen Fällen sehr verschieden ist. Es sind ja gewiss ausnahmsweise glückliche Fälle, in denen sich die Gebrauchsfähigkeit des Beines auch ohne Reposition in wirklich günstiger Weise wiederherstellt. So hat auch Kneer [1]) unter den Fällen aus der Tübinger Klinik einen mitgeteilt, in welchem der Verletzte 2 Monate nach der Luxation sogar ohne Stock gut zu gehen im Stande war. Allein bei der grossen Mehrzahl der Fälle bleibt zweifellos eine mehr oder weniger grosse Störung in der Gebrauchsfähigkeit des Beines zeitlebens bestehen. Ja es kann sogar die Extremität infolge ihrer ungünstigen Stellung fast ganz unbrauchbar sein, und überdies kommt es zuweilen vor, dass neuralgische Schmerzen durch Druck des luxierten Kopfes auf den Nervus ischiadicus oder Cruralis bestehen.

Entscheidend für den Grad der bleibenden Gebrauchsstörung ist aber insbesondere die Art der Luxation, da ja von letzterer die Stellung des Beins abhängt.

Bei den Luxationen nach hinten (Luxat. iliac. und ischiad.) ist es namentlich die Verkürzung und Einwärtsrotation, die am Gehen hindert, so dass manche Patienten sich sogar nur mit Krücken fortbewegen können; auch wird das kranke Bein gewöhnlich durch den Nichtgebrauch bald atrophisch.

Was die Luxationen nach vorne betrifft, so ist die Prognose bei der Luxat. suprapubica so ziemlich die beste von allen Hüft-Luxationen. Die Extremität steht in gestreckter Stellung und oft nur wenig abduciert und nach aussen rotiert, so dass sie der anderen fast parallel steht. Bildet sich eine gute Nearthrose auf dem Schambein oder hat der Kopf an dem unteren Darmbeinstachel einen guten Stützpunkt, so kann sich die Gehfähigkeit wieder einstellen, wenn auch die Flexion im Hüft- und Kniegelenk wegen der Unmöglichkeit der

1) Diese Beiträge. Bd. IV. S. 525.

vom Tuber ischii entspringenden Beuger des Unterabgesetzt oder ganz aufgehoben ist. Hie und da können neuralgische Schmerzen im Nerv. cruralis die Lage unerträglich

Bei der Luxat. obturat. ist ebenfalls die Prognose nicht so schlecht, wenn sich unter dem Kopf eine gute Nearthrose bildet. Rückt nach und nach durch die Belastung der Kopf etwas höher und bekommt das Bein eine ähnliche Stellung wie bei der Luxat. suprapubica, so können die Patienten oft wieder leidlich gehen.

Bei den Luxationen nach unten (Luxat. infracotyloid.) kann das Gehen dadurch ermöglicht werden, dass der Kopf unter der Pfanne einen Stützpunkt findet. Bei den Luxationen nach oben (Luxat. supracotyloid.) ist wegen der Stütze des Kopfes unter der Spina anter. super. gleichfalls eine leidliche Funktion des Beins möglich.

Aus dem Vorstehenden ergibt sich, dass bei den veralteten Luxationen nach hinten die funktionelle Störung am grössten zu sein pflegt, so dass diese am häufigsten Veranlassung zu operativen Eingriffen geben. In der That sind unter den sämtlichen 19 Fällen von veralteten Luxationen, welche Veranlassung zu operativen Eingriffen gegeben haben und im Folgenden zusammengestellt sind, 11 Luxationen nach hinten und nur 4 nach vorne vorhanden, während bei den 4 anderen die Art der Luxation nicht angegeben ist. —

Wir gehen nun über zu der Betrachtung der in Frage kommenden Operation und wollen der Reihe nach besprechen:

1) Gewaltsame Repositionsversuche.
2) Subkutane Durchschneidung der fixierenden Weichteile.
3) Osteoklase.
4) Osteotomie.
5) Arthrotomie, bezw. blutige Reposition.
6) Die Resektion des Gelenkes.

Was zunächst die gewaltsamen Repositionsversuche betrifft, so hat man dieselben von manchen Seiten für den Fall empfohlen, dass die schonenden Manöver im Stiche lassen. Wenn man jedoch die Gefahr dieses gewaltsamen Eingriffes, dessen Tragweite gar nicht abzuschätzen ist, bedenkt, so unterliegt es keinem Zweifel, dass die gewaltsamen Einrichtungsversuche gänzlich zu verwerfen sind. Ist doch durch starke Quetschungen und Zerreissungen, durch Frakturen des Schenkelhalses, die zur Eiterbildung führen können, sogar das Leben des Verletzten in hohem Grade gefährdet.

Zum Beweise hiefür möge nur ein Fall von Broca-Lorrain[1]) dienen, bei dem diese gewaltsamen Manöver ausgeführt wurden, und bei dem die Autopsie die ganze Gefahr des Eingriffes deutlich zeigte.

Ein 29jähriger Kutscher, der sich eine Luxation nach hinten zugezogen hatte, kam, nachdem die Luxation bereits veraltet war, in die Behandlung von Broca. Obgleich eine bedeutende Verlängerung des Beines durch einen Zug von 240 kg bewirkt wurde, gelang die Reposition nicht und der Kranke verliess das Spital. 14 Tage später kam er in die Behandlung von Lorrain, welcher eine Vereiterung des linken Hüftgelenks und Peritonitis diagnostizierte. Tillaux machte die Autopsie und fand eine Verkürzung des Gliedes um 9 cm; der Kopf des Femur zeigte sich in einer neuen Pfanne liegend, mit neuen Bändern und neuer Kapsel umgeben. Um den Kopf selbst und in der alten Pfanne, sowie in der ganzen Umgebung war eine grosse Masse Eiter, und bei Eröffnung der Bauchdecken zeigte sich eiterige Peritonitis, welche den Tod herbeigeführt hatte.

Der angeführte Fall zeigt zur Genüge, welche Folgen die gewaltsamen Repositionsversuche haben können. Ueberdies steht es ja fest, dass bei veralteten Luxationen, die länger als 8—10 Wochen bestehen, die Aussicht auf Erfolg sehr gering ist. A. Cooper sagt darüber: „Meiner Ansicht nach ist es unklug, bei einer 3 Monate alten Schulter- oder einer 8 Wochen alten Hüftgelenksverrenkung noch einen Einrichtungsversuch vorzunehmen, ausgenommen bei Personen von ausserordentlich schlechter Faser oder hohem Lebensalter. Es ist mir wohl bekannt, dass noch viel ältere Verrenkungen, als die angegebenen, schon eingerichtet wurden; doch haben sich in vielen Fällen nach der Einrichtung die üblen Folgen eingestellt, welche ich soeben beklagte."

Wenn nun auch einzelne Fälle bekannt sind, die viel später noch reponiert wurden, so ist es doch sicherlich geraten, dem Rate des erfahrenen Cooper zu folgen und bei einer mehr als 8—10 Wochen alten Hüftgelenks-Luxation wenn nicht von allen, so doch von gewaltsamen Repositionsversuchen abzustehen. —

In zweiter Linie könnte die subkutane Durchschneidung der die Reposition behindernden Weichteile und Adhäsionen in Frage kommen. Ueber die Ausführbarkeit und etwaige Wirksamkeit dieses Ver-

1) Gazette des Hôpitaux. 23. Oct. 86.

fahrens liegt bisher nur der nachstehende Fall von Hamilton [1]) vor, bei welchem jedoch die Operation keinen Erfolg aufzuweisen hatte.

Ein Mann von 28 Jahren hatte sich beim Ringen eine Luxatio iliaca zugezogen und kam, nachdem in der Zwischenzeit von verschiedener Seite Einrichtungsversuche gemacht worden waren, nach 6 Monaten in die Behandlung von Hamilton. Da die verschiedenen Repositionsmanöver nicht zum Ziele führten und Hamilton annahm, dass das Ligamentum ileo-femorale das Haupthindernis sei, stach er ein extra zu diesem Zweck konstruiertes langes, starkes, aber schmales Bistouri ein und zwar unmittelbar oberhalb des grossen Trochanter bis auf den Hals des Femur an der Basis des grossen Trochanter. Von hier aus führte er die Spitze des Messers bis gegen den Kopf vor und durchschnitt, ohne die äussere Inzisionswunde zu vergrössern, die fixierenden Weichteile, worauf man sogleich bemerkte, dass die Beweglichkeit des Beines insofern gebessert wurde, als Rotation nach aussen und Abduktion etwas mehr möglich wurde. Er durchschnitt noch den Musc. tensor. fasc. lat. und machte Repositionsversuche, allein ohne Erfolg; der Kopf konnte nicht reponiert werden.

Uebrigens lässt sich schon von vornherein mit grösster Wahrscheinlichkeit annehmen, dass der Versuch mit diesem Verfahren keine Aussicht auf Erfolg darbietet, da, wie wir später sehen werden, selbst nach breiter Freilegung des ausgetretenen Gelenkkopfes die Durchtrennung der spannenden Weichteile fast niemals ausreicht, die Luxation zu reponieren. —

Als weiteres Verfahren kommt die Osteoklase in Betracht. Die Empfehlung dieses Verfahrens stützt sich darauf, dass gelegentlich bei Einrichtungsversuchen und namentlich bei gewaltsamen Manövern ein unbeabsichtigtes Ereignis eintrat, das günstige Folgen für die Gebrauchsfähigkeit des luxierten Gliedes hatte, nämlich eine Fraktur des oberen Endes des Oberschenkels. Diese Erfahrung legte den Versuch nahe, die Fraktur künstlich zu erzeugen und hieraus eine besondere Operationsmethode der irreponiblen Luxationen zu machen. Und wirklich erscheint auf den ersten Blick dieses Verfahren ganz geeignet, da die Resultate bei den zufällig eingetretenen Schenkelhalsfrakturen recht günstig zu nennen sind. Zum Belege möge zunächst ein Fall aus der Bruns'schen Klinik, sowie einige andere aus der Litteratur dienen, in denen bei Gelegenheit der Repositionsversuche der Schenkel abgebrochen wurde.

1) Hamilton. Op. cit. p. 799.

In dem Fall aus der hiesigen Klinik handelte es sich um eine 8 Wochen alte Luxatio ileo-ischiadica dextr., bei welcher, ohne dass sehr gewaltsame Repositionsmanöver gemacht wurden, der Femurhals abbrach und dadurch ein ziemlich ordentliches Resultat zu stande kam.

G. Traber, 48 J. alt, von Bittenfeld, war bei einem Tunnelbau in Böhmen beschäftigt; das Gerüst brach zusammen und Patient wurde von einem 10 Fuss langen Balken auf die rechte Hinterbacke getroffen und zu Boden geworfen. Er wurde in ein Spital verbracht und daselbst 7 Wochen lang mit Umschlägen behandelt.

Bei der Aufnahme in die Klinik, 1/2 Jahr nach der Verletzung, fand sich eine rechtsseitige Luxat. ischiad. mit starker Flexion, Rotation nach einwärts und Adduktion. Pat. konnte nur mit Hilfe zweier Krücken gehen und auf den verletzten Fuss nicht auftreten, da nur die Zehen den Boden berührten.

Es wurden ohne besondere Gewaltanwendung Repositionsversuche in Chloroformnarkose in der gewöhnlichen Weise angestellt, wobei man bei der Abduktion ein deutliches Krachen wahrnahm. Man konnte jetzt mit dem Bein ausgiebige Bewegungen machen und dasselbe nach aussen rotieren. Die Bruchstelle fand sich einen Zoll unterhalb der Spitze des Trochanter.

Nach 2 Monaten war die Fraktur geheilt und die Stellung des Beines eine viel bessere, so dass Pat. nun auf das luxierte Bein aufzutreten vermochte.

Ein sehr gutes Resultat bekam ferner Volkmann[1]) bei einer 13 Wochen alten Luxatio iliaca, nachdem bei den Reduktionsversuchen der Femur gebrochen war.

Ein 13jähriger Knabe hatte durch Verschüttung in einer Sandgrube eine Hüftluxation erlitten. Nachdem wiederholt aber ohne Erfolg Repositionsversuche gemacht waren, wurde Pat. etwa 13 Wochen nach dem Unfalle in die Halle'sche Klinik aufgenommen. Es wurde die Diagnose auf Luxatio iliaca gestellt und sofort Repositionsversuche nach verschiedenen Methoden und mit steigender Kraftanwendung, zuletzt nach der Middeldorpf'schen osteomochlischen Methode (Hyperflexion im Hüftgelenk) angestellt, jedoch stets vergeblich. Der sehr mobile Kopf trat sehr leicht nach einwärts in die Gegend des Foram. obturator., jedoch gelang es nie, ihn über den Pfannenrand und in das Acetabulum zu bringen. Es wurde daher der Versuch gemacht, gewaltsam die Stellung des Beines zu verbessern, und es erfolgte bei einer zu diesem Zwecke gemachten Hyper-

1) Küstner. Zwei Fälle von Osteoklase wegen nicht reduzierbarer Luxation der Hüfte. Inaug.-Dissert. Halle 1873.

extension und Abduktion des Femur unter fühl- und hörbarem Ruck eine Fraktur des Femur, 1½ Zoll unter der Spitze des grossen Trochanters. Das Bein wurde nun nach aussen gerollt, abduciert und extendiert und mit Hilfe des Flaschenzuges und unter Anlegung eines breiten Beckengurtes in dieser Stellung eingegypst.

Nach Ablauf von 6 Wochen ist die Fraktur konsolidiert. Der Femur bildet 1½ Zoll unter der Spitze des Troch. maj. einen nach aussen offenen Winkel, indem die vorhandene Adduktionsstellung an der Bruchstelle in eine mässige Abduktionsstellung verwandelt worden ist. Der Schenkelkopf ist deutlich auf dem Darmbein zu fühlen, der Trochanter prominiert stark nach hinten und oben von der Roser-Nélaton'schen Linie. Der Schenkel steht in der Längsaxe des Körpers bei normaler Ausbiegung der Lendenwirbelsäule; die Flexionsstellung ist also völlig beseitigt. Das linke Bein ist erheblich verkürzt (2,5 cm) doch stehen beide Füsse durch Beckensenkung voll auf dem Boden.

Was die Funktion des Beines betrifft, so steht Pat. bequem ohne Stock, während er beim Gehen noch eines solchen bedarf. Das Gehen erfolgt wie bei Hüftgelenkankylotischen.

Ebenfalls ein gutes Resultat bekam Bouilly [1]) bei einer 3 Monate alten Luxatio obturatoria.

Es handelte sich um einen Patienten, bei welchem die Flexion so stark war, dass beim Sitzen das Knie beinahe das Kinn berührte. Bei den Repositionsversuchen brach der Femur zwischen oberem und mittlerem Drittel bei einer Rotationsbewegung. Das Bein wurde in gute Lage gebracht, immobilisiert und das Resultat wurde ausgezeichnet."

Gleich günstig war das Ergebnis der unbeabsichtigten Osteoklase in einem Fall von Verneuil [2]) bei einer Luxatio suprapubica.

Ein alter Mann hatte sich eine Luxatio suprapubica zugezogen. Bei den Einrichtungsversuchen brach der Schenkelhals. Das Bein wurde richtig gelagert und der Erfolg war gut. Der Kranke trat später ins Bicêtre ein und lebte noch lange.

Ein ganz gutes Resultat bekam ferner Albert [3]) bei einer Monate alten Luxatio posterior.

Bei einer Patientin, die sich eine Luxation nach hinten zugezogen hatte, wurden energische Einrichtungsversuche gemacht auf die Gefahr hin, dass der Schenkel breche. Das Ereignis trat ein. Die Fraktur kon-

1) Gazette des Hôpitaux 1886. Nr. 125.
2) Gazette des Hôpitaux 1886. Nr. 125.
3) Albert. Lehrbuch der Chirurgie 1880. Bd. 4, p. 350.

solidierte nicht, aber die Patientin, die früher sich nur mit Krücken fortbewegen konnte, gieng jetzt mit einem Stock ganz gut.

Endlich berichtet Raillard[1]) von einem ganz guten Erfolg nach Fraktur des Schenkelhalses bei einer 13 Monate alten Luxation nach hinten.

Bei einem 32jährigen Mann mit einer Luxat. post. wurden 13 Wochen nach der Verletzung Repositionsversuche gemacht; dabei zerbrach beim Uebergehen in eine Rotationsbewegung der Schenkelhals. Pat. trug die nächsten 3 Jahre einen Schienenverband nach Matthieu und gieng mit demselben gut und sicher.

Wir haben im Vorstehenden 6 Beobachtungen zusammengestellt, in denen sämtlich durch eine unbeabsichtigte Fraktur die Stellung und Funktion des Beines gebessert worden ist. In 3 von denselben handelt es sich um Frakturen unterhalb des Trochanter, in 2 um Fraktur des Halses, während bei einem der Ort der Fraktur nicht angegeben ist.

Diesen günstigen Fällen stehen aber andererseits solche gegenüber, in denen die Osteoklase schwere Folgezustände nach sich zog und zwar infolge einer Nekrose des abgebrochenen Schenkelkopfes. Dieses Ereignis ist allerdings wohl nur dann zu befürchten, wenn die Fraktur im Bereich des Schenkelhalses sich befindet und der Kopf ausser aller Cirkulationsverbindung steht, während bei den Frakturen, welche in oder unter der Trochanterpartie ihren Sitz haben, der Kopf hinlänglich noch mit Blut versorgt wird. Für jene Eventualitäten ist ein beweisender Fall aus der Czerny'schen[2]) Klinik mitgeteilt, in dem es sich um eine 3 Monate alte Luxatio iliaca handelte, bei der durch Einrichtungsversuche der Kopf intrakapsulär abbrach und nekrotisch wurde, so dass er nachträglich aus der Abscesshöhle entfernt werden musste.

Bei einer 34jährigen Frau, welche sich eine Luxatio posterior zugezogen hatte, wurden nach der Verletzung energische Einrichtungsversuche gemacht, wobei der Kopf im Momente der Aussenrotation in Flexionsstellung abbrach; alsbald liess sich das Bein leicht in die richtige Lage bringen. Heftpflasterextensionsverband. Nach und nach bildete sich in der Glutaealgegend ein Abscess aus, aus welchem sich bei der Incision auch der nekrotische Schenkelkopf entfernen liess. Die Wunde verheilte

1) v. Langenbeck's Arch. Bd. 32. p. 446.
2) v. Langenbeck's Arch. Bd. XXXII. 1885. p. 440.

nach einigen Monaten. Die Verkürzung des Beines betrug bei der Entlassung $3^1/_2$ cm. Pat. gieng mit Krücke und Stock.

Ein Jahr nach der Verletzung zeigte sich Pat. wieder. Die Verkürzung des Beines betrug $4^1/_2$ cm. Flexion, Extension und Rotation waren passiv in normaler Ausdehnung, Abduktion nur wenig, das Gehen nur mit ein oder zwei Krücken möglich.

In einem ähnlichen Fall von Bryck[1]) war gleichfalls bei einer Luxat. iliaca durch rohe Repositionsversuche eines Pfuschers Fraktur des Schenkelhalses und Nekrose des Kopfes eingetreten, so dass der Kopf später exstirpiert werden musste.

Den guten Erfolgen der Osteoklase stehen somit auf der anderen Seite Gefahren gegenüber, welche sich durch ein anderes Verfahren, nämlich durch die Osteotomie unterhalb des Trochanter vermeiden lassen.

Die Osteotomie vereinigt ja in sich die Vorteile der Osteoklase und hat dabei den Vorzug, dass der Ort der Fraktur ganz beliebig gewählt werden kann. Wie die Resultate der Osteotomie wegen anderer Ursachen beweisen, ist der Eingriff gefahrlos. Um so mehr ist es zu verwundern, dass die Osteotomie, so viel bekannt, bis jetzt nur einmal von Macewen[2]) wegen einer Luxatio iliaca ausgeführt wurde.

Ein 42jähriger Mann hatte sich vor 28 Jahren eine Hüftgelenks-Luxation zugezogen infolge deren das Bein völlig funktionsunfähig war. Bei aufrechter Stellung war die rechte Sohle 9 Zoll über dem Boden, der Oberschenkel bildete mit dem Unterschenkel einen Winkel von 40°. Der Femurkopf war an der Hinterseite des Os ilei, nahe der Incisura ischiadica, zu fühlen.

$1^1/_2$ Zoll lange Incision über dem Femurhals. Der eingeführte Finger fühlt die Pfanne mit fester Masse ausgefüllt. Der Kopf war mit dem Darmbein knöchern vereinigt. Das Osteotom wurde nun eingeführt, der Femurhals durchtrennt und das Bein gerade gerichtet. Nach 3 Wochen war das Bein geheilt. Pat. konnte aufstehen und zunächst mit Krücken und bald auch auf einer etwa 1 Zoll hohen Sohle mit einem Stock gehen.

Als ein weiteres Verfahren kommt in betracht die blutige Reposition mittelst breiter Freilegung des luxierten Kopfes und Durchschneidung der denselben fixierenden Weichteile und Verwachsungen. Diese Operation ist bis jetzt, so viel mir bekannt,

1) v. Langenbeck's Arch. Bd. XXXII. 1885, p. 448.

2) Macewen. Die Osteotomie. Deutsch von R. Wittelshöfer. 1881. S. 67.

erst 2mal mit Erfolg ausgeführt worden, nämlich von Polaillon und Vecelli, welch letzterer sie nach der von Fiorani angegebenen Methode machte.

Fiorani stellt auf Grund der anatomischen Veränderungen, wie sie durch die Luxationen im Hüftgelenk herbeigeführt werden, 2 Methoden auf, diese Luxation mittelst Durchschneidung der fixierenden Weichteile zu reponieren, und zwar die eine Methode für hintere, die andere für vordere Luxationen des Schenkelkopfes. Nach Fiorani's Angaben stemmt sich der grosse Trochanter bei den Luxationen nach hinten gegen die Pfanne. Da sich das obere Ligament von der Höhe der Pfanne an den vorderen Rand des grossen Trochanters zieht und der Femur sich um seine Axe dreht, so wird dieses Ligament zwischen die Pfanne und den grossen Trochanter hineingedreht, wodurch es gewöhnlich das Repositionshindernis bildet. Rotiert man bei dieser Art von Luxation nach aussen, so ist der grosse Trochanter als deutliche Prominenz durchzufühlen und diesen Platz wählt Fiorani zur Incision.

Man macht einen Schnitt, der von der Spitze des Trochanters beginnt und nach unten zieht, dem vorderen Rand des Trochanters auf 8 cm Länge parallel gehend. Schichtweise präparierend dringt man sodann in die Tiefe vor bis auf den Hals des Femur, durchschneidet die untere Insertion des Lig. sup. und dringt mit dem Finger frei in den Kapselraum ein. Ist so das Haupthindernis gehoben, so macht man Repositionsbewegungen, aber ohne zu forcieren. Es ist gut, den Finger in der Pfanne zu lassen, um die Reposition zu dirigieren und die Reduktion des Kopfes zu erleichtern. Auch empfiehlt sich die endo-articulare Digitalexploration aus anderen Gründen; Fiorani sah z. B. bei einem Experiment sich Fetzen der Kapsel interponieren, so dass die Reduktion unmöglich war und erst nach Wegräumen des Hindernisses durch den eingeführten Finger gelang. Noch ist darauf hinzuweisen, dass man bei Ausführung der Operation hart am Knochen bleibt.

Für die Luxationen nach vorne empfiehlt Fiorani folgende Methode. Man macht eine Incision, die 1 cm unterhalb der Spina ant. sup. oss. ilei beginnt, 8 cm lang nach unten und innen, in der Richtung der immaginären Linie, welche Spina ant. sup. und inf. verbindet. Nach Durchschneidung der Haut, des Zellgewebes und der Aponeurose kommt man auf den M. iliacus, dessen äussere Grenze man aufsucht. Es ist leicht das Muskelinterstitium zu finden, welches ihn vom Musc. glutaeus med. trennt und hier geht man in

die Tiefe, die beiden Muskeln auseinanderdrängend und gelangt auf eine Schicht Bindegewebe und Fettgewebe, das den oberen Kopf des Musc. rect. sup. bedeckt. Derselbe wird blossgelegt und seine obere Insertion durchtrennt. Darunter liegt direkt der obere Rand der Pfanne, bedeckt von dem Teil der Kapsel, auf welchem das Ligament. sup. verläuft. Ist man an diesem Punkt angekommen, so hat man nur das Messer einzusenken und durchzuschneiden, wobei man sich dicht an den oberen Pfannenrand hält. Zu empfehlen ist, dass man das Bistouri mit dem Rücken gegen die Gefässe gewendet hält und von innen nach aussen schneidet. Hierauf geht man mit dem Finger in die Kapsel, erweitert unter seiner Leitung den Kapselriss, insofern man es für nötig hält, und lässt den Finger in der Pfanne, um ein etwaiges Repositionshindernis beseitigen zu können. Reduktionsbewegungen, antisept. Behandlung, Naht der Musc. rect. ant., Drainage, Naht.

Nach der ersten Methode wurde der oben erwähnte Fall von Luxatio iliaca von Vecelli auf Anregung Fiorani's ausgeführt, während die zweite Methode erst später von Fiorani ersonnen wurde.

Der Fall ist kurz folgender:

Eine Frau wurde durch eine einstürzende Mauer verschüttet, wobei sie links eine Luxatio femoris posterior, rechts eine Luxatio obturatoria erlitt. Nachdem 40 Tage später erfolglos Repositionsversuche gemacht worden waren, schritt Vecelli zur Operation nach der Methode von Fiorani. Sobald das Ligamentum superius durchschnitten war, war die Reduktion sehr leicht und es erfolgte Heilung per primam intent. Die Luxatio obturatoria wurde belassen, da wie bereits gesagt, Fiorani die zweite Methode erst später aufstellte. Der Erfolg der Operation war ein ganz guter.

Der 2. bekannte Fall von blutiger Reposition ist der von Polaillon. Es handelte sich um eine noch ganz frische traumatische Lux. iliaca sin. Die Reposition gelang nach Durchtrennung der fixierenden Weichteile vollständig, aber der Patient starb einige Tage später an Sepsis. Der Fall ist folgender:

Ein 46jähriger Taglöhner hatte sich Tags zuvor eine Luxatio iliaca sin. zugezogen. Sofort wurden die Chloroformnarkose-Einrichtungsversuche gemacht, welche die Luxatio iliaca in eine obturatoria umwandeln. Nach einigen Tagen neue Versuche unter Chloroform; aber erfolglos. Darauf schritt man zum gewaltsamen Repositionsversuch mit Zug von 180 kg. Aber auch dieses Verfahren liess im Stich. Nach weiteren 14 Tagen zum drittenmal erfolglose Repositionsversuche. Daher beschloss Polaillon, 6 Wochen nach dem Zustandekommen der Luxation, die

Kapsel blosszulegen und die fixierenden Weichteile zu durchschneiden. Unter antisept. Kautelen machte Polaillon einen 10 cm langen Hautschnitt, ausgehend von der Spina iliaca ant. inf. Die Muskulatur wurde in der gleichen Ausdehnung gespalten, so dass man direkt auf das Hüftgelenk kommen konnte. Der grosse Trochanter war gegen die Pfanne fixiert, deren oberer Rand durch eine dicke Lage faserigen Gewebes bedeckt war, die sich auch noch über den oberen Teil des Femurhalses und des Kopfes ausspannte. Polaillon durchschnitt diese fibröse Masse, die wahrscheinlich der vordere Teil der Kapsel war, worauf er den Zeigefinger zwischen Hals und Kopf bis in die Pfanne, die frei war, einführen konnte. Während Polaillon den grossen Trochanter nach aussen zu drängen suchte, wurden Repositionsmanöver angestellt, aber ohne Erfolg. Die Insertionsmuskeln am Troch. maj. schienen das Hindernis zu bilden und Polaillon entfernte daher einen Teil dieser Insertionen, indem er mit einer Rugine den Knochen bloss legte und den Hals und Kopf des Femur möglichst von der Nachbarschaft isolierte. Durch Flexion, Rotation nach innen, Extension und leichten Zug liess sich die Reposition nun bewerkstelligen. Metallnaht, Drainage, Lister'scher Verband. Lage in Bonnet'scher Rinne.

Vier Tage nach der Operation starb der Kranke an akuter Sepsis. Sektion: Vollständige Verjauchung, Fettherz, Fettleber, fettige Degeneration der Nieren. Der Kopf ist in der Pfanne und man muss Gewalt anwenden, um ihn herauszubringen. Alle Gewebe sind mit stinkendem Gas infiltriert.

Wenn wir nun auf Grund dieser beiden Fälle zugeben müssen, dass diese blutige Reposition bei veralteten Hüftluxationen hie und da von Erfolg sein kann, so sind doch gewiss die Fälle häufiger, in denen bereits derartige Veränderungen am alten Gelenk oder am Kopf vor sich gegangen sind, die diese Operation überhaupt unmöglich machen. Zum Belege hiefür brauchen wir nur darauf aufmerksam zu machen, dass unter den in dieser Arbeit aufgeführten Fällen 6mal die blutige Reposition versucht wurde, aber stets erfolglos. Es lag dies teils an den Veränderungen der alten Pfanne (Bruns, Dumont, Volkmann, Quénu, Nikoladoni, Niehans), teils an Veränderungen des Kopfes an seinem neuen Platze (Bruns, Weinlechner, Volkmann, Quénu, Nikoladoni), teils an der Kapsel (Severeano, Quénu, Verneuil).

Ist nun aber auch die Reposition auf diesem Wege gelungen, so droht doch nachträglich noch eine Gefahr dadurch, dass der Kopf nekrotisch werden kann. In der That ist dieses Ereignis in einem analogen Fall der hiesigen Klinik, nämlich bei einer veralteten

Schulterluxation nach gelungener blutiger Reposition des Kopfes eingetreten. —

Gelingt dagegen die blutige Reposition nicht, wie es gewöhnlich der Fall ist, so bleibt noch als einzige Operation die Resektion des Femurkopfes übrig.

Im Folgenden möchte ich zunächst 2 Fälle aus der Bruns'schen Klinik beschreiben, in denen die Resektion des luxierten Schenkelkopfes vorgenommen wurde. In dem ersten Falle, der aus der vorantiseptischen Zeit stammt, erfolgte tödtlicher Ausgang an Pyämie. In dem zweiten Falle, welcher eine seit 4 Monaten bestehende Lux. iliaca betraf, wurde durch die Resektion ein ausgezeichnetes Resultat erzielt.

Erste Beobachtung.

Ein 24jähriger Mann hatte eine Luxatio ischiadica dadurch erlitten, dass er beim Brand eines Hauses durch einen einstürzenden Giebel verschüttet worden war. Sofort wurden Einrichtungsversuche in Narkose gemacht und nach mehreren Wochen wiederholt, aber ohne Erfolg und deshalb Pat. in die Klinik verbracht. Die Untersuchung ergab die Erscheinungen einer Luxatio ischiad. sin.; nachdem vier Repositionsversuche in verschiedenen Tagen ohne Erfolg geblieben waren, wurde 8 Wochen nach dem Unfall zur Operation geschritten. Schnitt über den in der Tiefe zu fühlenden Kopf, welcher freigelegt, mit der Stichsäge abgesägt und mit der Knochenfasszange extrahiert wird. Jetzt dringt der untersuchende Finger in eine vollständig abgerundete, neugebildete Pfanne mit glatter Oberfläche. Desinfektion der Wunde, Drainage, Naht, Zugverband. Der Verlauf nach der Operation gestaltete sich ungünstig. Nach einigen Tagen trat ein von der Wunde ausgehendes Erysipel ein, dann stellten sich Abscesse am Becken und Oberschenkel ein. Dazu Decubitus am Sitzbein, der Ferse und am Kreuzbein. 3 Monate nach der Verletzung Exitus letalis.

Sektion: Gehirn- und Lungenödem, Fettherz, Fettleber. Grosse Jaucheherde in der linken Hüftgegend. Die Oberfläche des Tuber ischii und der Spina post. sup. ist nekrotisch. Starke allgemeine Abmagerung.

Zweite Beobachtung.

Eine 32jährige Frau hatte sich dadurch, dass sie zwei Stock hoch von einer Scheuer herabgefallen war, eine Luxatio iliaca zugezogen. Es wurden sofort Einrichtungsversuche gemacht und dieselben am nächsten Tage in Narkose wiederholt, ebenso nach 14 Tagen, worauf man die Reposition für gelungen hielt. Als nach 6wöchentlicher Ruhe das Gehen versucht wurde, war Pat. hiezu nicht im Stande und wurde deshalb, 4 Monate nach dem Unfall, in die Klinik gebracht.

Bei der Untersuchung fand sich das Bein um etwa 4 cm verkürzt, in der Hüfte flektiert, adduciert, nach innen rotiert. Der Trochant. maj. steht 3 Finger über der Roser-Nélaton'schen Linie und man fühlt sehr deutlich auf dem Darmbein, etwa 3 Finger unter der Crista, den Femurkopf. Der Gang ist sehr stark hinkend, äusserst mühsam und beschwerlich. Es werden in tiefer Narkose Repositionsversuche gemacht, aber ohne Erfolg. 14 Tage später Operation. Zwischen Trochant. maj. und luxiertem Kopf wird ein Längsschnitt 18—20 cm lang gemacht, dessen Verlängerung etwa die Spina post. trifft, also etwa parallel dem Femur. Vertiefung durch das dicke Fettpolster und Durchtrennung eines Teils der Glutäalfasern, bis man auf den Kopf kommt, welcher durch neugebildetes Knochengewebe und straffe bindegewebige Adhärenzen festgehalten wird. Nach Durchschneidung der Adhäsionen werden Repositionsversuche gemacht, aber ohne Erfolg, ebenso nach Abmeisselung von einigen neugebildeten Knochenwülsten am Collum femoris. Deshalb Abtragung des Kopfes an der Basis des Halses mit der Stichsäge; Drainage, Naht, Holzwolleverband, Zugverband. Die Wunde heilt per primam und Pat. kann 4 Wochen nach der Operation mit Taylor'schem Apparat gehen. Einen Monat später geht sie mit erhöhter Sohle und Absatz ganz ordentlich; Pat. stellt sich wieder vor, 2 Jahre nach der Operation. Das rechte Bein ist völlig frei beweglich in Flexion, Extension, Abduktion und Adduktion; Verkürzung 3 cm, die Bewegungen sind völlig schmerzlos. Sie geht den ganzen Tag ohne Beschwerden.

Im Anschlusse an die beiden Beobachtungen aus der Bruns'schen Klinik lasse ich die sämtlichen bisher publizierten Fälle von Resektion des luxierten Schenkelkopfes folgen.

Zunächst sind 2 Fälle von Volkmann und Quénu mit günstigem Erfolge zu erwähnen. In beiden war eine Reposition unmöglich. Da Volkmann einen Muskelstreifen über die alte Pfanne ausgespannt und Quénu den Kopf durch eine neue Kapsel von fibrös-knorpeliger Konsistenz an seiner neuen Stelle festgehalten vorfand.

Diesen Fällen mit günstigem Ausgange schliessen sich noch 7 weitere nicht weniger gelungene an von Nikoladoni, Weinlechner, Dumont, Delagarde, Mac-Cormak, Severeano und Paci. Bei sämtlichen war die Reposition unmöglich. Nikoladoni fand die alte Pfanne mit derben ligamentösen Massen ausgefüllt und eine neue Kapsel und Grube für den Kopf; Weinlechner eine neue Pfanne und eine kapselähnliche Umhüllung des Kopfes; Dumont die alte Pfanne mit Granulationen bedeckt; Delagarde's Patient hatte zugleich eine Fraktur des Schenkelhalses

und der luxierte Kopf drückte auf den Nerv. ischiad., wodurch immerwährende heftige Schmerzen bestanden; Mac-Cormak fand die alte Pfanne vollständig obliteriert; Severeano die alte Kapsel um ihre Axe gedreht und Paci fand an den Adduktoren das Repositionshindernis.

Endlich sind noch die Beobachtungen von Bryk, Niehans und Schönborn anzuführen. In den beiden ersteren konnte überhaupt nur die Resektion des Kopfes in Frage kommen, da der Kopf das einemal nekrotisch, das anderemal von einer neuen, grösstenteils verknöcherten Kapsel umschlossen war. Alle 3 Fälle endeten mit Tod, da bei ersterem durch die perforierte Pfanne sich der Eiter in das Peritoneum ergoss und eiterige Peritonitis hervorrief, bei dem 2. die sonstigen Verletzungen und Anämie die Todesursache bildeten. Der von Schönborn operierte Fall starb an Karbolintoxikation.

Die angeführten Beobachtungen sind im Einzelnen folgende:

1. Beobachtung von Volkmann[1]).

Ein 51jähriger Arbeiter, der infolge von Verschüttung durch eine Erdwand eine Hüftverrenkung erlitten hatte, wurde 2 Monate nach dem Unglücksfall in die Volkmann'sche Klinik aufgenommen. Es zeigten sich die Erscheinungen einer rechtsseitigen Luxatio perinealis.

In tiefer Narkose werden Repositionsversuche gemacht, doch gieng der Kopf nicht in die Pfanne, sondern die Luxat. perinaeal. wandelte sich in eine Iliaca um. 6—8mal konnte der Kopf von der einen in die andere Stellung übergeführt werden, ohne dass er zu reponieren war. Es wurde eine Luxatio iliaca belassen und ein Extensionsverband angelegt 6 Wochen lang, doch wurde der Zustand nicht gebessert; der Schenkel stand bei mässiger Flexion stark adduciert, um 90° nach innen rotiert unveränderlich fest, so dass der Oberschenkel fast quer über dem anderen lag.

Operation 3 Monate nach der Verletzung. Längsschnitt über den grossen Trochanter, Querschnitt durch den Glut. max. in der Länge von 8 cm. Die Muskeln werden vom grossen Trochanter abgetrennt, aber ohne Resultat. Die Kapsel als solche lässt sich nicht erkennen, die ganze Umgebung des Gelenkes ist schwielig induriert.

Endlich ist der Kopf soweit isoliert, dass er bei einer starken Adduktionsbewegung des Oberschenkels frei aus der Wunde hervortritt. Jetzt zeigt sich, dass über die Pfanne quer hinweggespannt, eine dicke Muskellage sich befindet. Ihre oberen Schichten sind fibrös induriert, sklerotisch; sie ist überall mit dem Pfannenrand verwachsen; ihre Dicke wird auf mindestens 1 cm geschätzt. Da also eine Reposition unmöglich

1) Berliner klin. Wochenschrift. 1874. Nr. 25, p. 357.

war, wird der Femur unterhalb des grossen Trochanter abgesägt; Zugverband. Heilung per primam. 5 Wochen nach der Operation werden mit Taylor die ersten Gehversuche gemacht. 11 Tage später Pat. entlassen. 4 Wochen nach der Entlassung gieng er mit Hilfe eines Stockes. Er stellte sich öfters in der Klinik vor, zuletzt ¾ Jahr nach der Resektion. Die Flexion ist um ½ Rechten, die Abduktion bis zu 25°, die Adduktion und Rotation sind nur in ganz geringem Grade ausführbar. Pat. geht den ganzen Tag ohne erhöhte Sohle, ohne jede Stütze, allerdings mässig hinkend; mit Hilfe eines Stockes macht er Botengänge von etwa einer Drittelmeile.

2. Beobachtung von Quénu[1]).

Ein 26 Jahre alter Steinhauer hatte dadurch, dass er von einem grossen Block, den er verrücken wollte, zu Boden geworfen wurde, eine Luxatio iliaca erlitten. Verschiedene Einrichtungsversuche waren erfolglos geblieben. 1 Monat nach der Verletzung kam er in die Behandlung von Quénu; das Bein steht in Adduktion, Flexion und Rotation nach innen, die Verkürzung beträgt 6 cm. Pat. kann nicht einmal mit Krücken gehen und klagt über Schmerzen im Verlaufe des Nerv. ischiadicus. Repositionsversuche in Narkose blieben erfolglos.

1 Monat später wurde die Operation ausgeführt: Schnitt hinter dem grossen Trochanter über den Kopf des Femur. Nach Durchtrennung der Muskulatur zeigte sich eine richtige Kapsel, die den Kopf einschloss und man musste, um diesen freizulegen, eine sehr dicke, gefässreiche, fibröse Schicht, welche sich von der Pfanne bis zum Schenkelhals ausspannte, durchschneiden. Man konnte konstatieren, dass nicht nur die neugebildeten Stränge den Kopf fixierten, sondern dass rings um den Kopf die neue Kapsel von fibröser und knorpeliger Konsistenz gleichsam eine neue Pfanne bildete. Nach Freilegung des Kopfes zeigt sich keine Spur mehr vom Ligament. rotund. Der Nerv. ischiad., der in die Höhe gehoben, nach hinten und oben verdrängt war, wurde bei Seite gehalten. Resectio capitis. Drainage, Naht, Extensionsverband. Nachdem verschiedene Abscesse, die sich bildeten, eröffnet worden waren, kam die Heilung der Wunde 48 Tage nach der Operation zu Stande. Pat. fängt an mit Krücken zu gehen. Das Bein steht gerade in ausgezeichneter Stellung, die Verkürzung beträgt 4 cm.

3 Monate später zeigt sich Pat. wieder. Er geht seit mehr als 1 Monat mit einem Stock und zwar ziemlich grosse Strecken.

3. Beobachtung von Nikoladoni[2]).

Ein 41 Jahre alter Arbeiter wurde wegen einer Luxatio iliaca, welche er sich durch Verschüttetwerden zugezogen hatte, in die Klinik von Ni-

1) Gazette des Hôpitaux 1886. Nr. 125, p. 1008.
2) Wiener med. Wochenschr. Nr. 23, p. 734.

koladoni gebracht. Repositionsversuche 14 Tage und 4 Wochen nach dem Unfall blieben ohne Erfolg; ebenso ein solcher nach 6 Wochen.

74 Tage nach der Verletzung machte Nikoladoni die Arthrotomie, um etwaige interponierte Weichteile zu entfernen. v. Langenbeck'scher Resektionsschnitt in der Länge von mehr als 6 Zoll. Der Gelenkkopf liegt gleich unter dem Musc. glut. med. und ist bereits von einer derben, dichten, 2—3 mm dicken neuen Kapsel überzogen, jenseits, welcher eine das Caput femoris innig umhüllende, synovialhautähnliche Membran angetroffen wird, nach deren Spaltung der Gelenkkopf in einer weiten Höhle freiliegt. Auf dem Darmbein, unmittelbar über dem Foramen ischiad. maj. hatte sich bereits eine weite, mit faserknorpelartiger, warzig-höckeriger Masse überzogene Grube für den Gelenkkopf gebildet.

Nach sorgfältiger Abtrennung aller Weichteile von der vorderen und hinteren Seite der Regio trochanterica konnte der Kopf weit hervorgehoben werden, wobei man sah, dass das ganze Acetabulum fest verschlossen war von derben, anatomisch nicht zu differenzierenden, mit dem Limbus cartilagineus innig verwobenen, ligamentösen Massen, daher Resektion im Bereiche des Trochanter. Ausgiebige Drainage, starke Abduktionsstellung des Beines, durch Kyphose erleichtert. Anfangs war der Verlauf ein guter, Ende der 3. Woche entstand bei hohem Fieber ein grosser Abscess in der Nähe der Pfanne, welcher Gegenöffnung in inguine erforderte und den Pat. sehr herunterbrachte. Erst 1/4 Jahr nach der Operation war daher die Wundheilung beendet.

Durch die Freundlichkeit von Herrn Prof. Nikoladoni erfuhr ich nachträglich, dass Pat., der sich 1 Jahr später wieder vorstellte, mit einem Stock gut gehen konnte, aber gewiss nicht besser als Leute „mit irreponiert gebliebener Luxatio posterior."

4. Beobachtung von Weinlechner[1]).

Ein 29jähriger Mann zog sich durch Fall auf die rechte Hüfte, von einem im Fahren begriffenen Wagen herab, eine Luxatio iliaca zu. Nach 14 Tagen werden erfolglose Repositionsversuche gemacht und nach 14 Wochen war Pat. in die Klinik verbracht.

Es besteht fast rechtwinkelige Flexion in der Hüfte, Adduktion und Rotation nach innen; die Verkürzung 7 1/2 cm. Der Kranke kann nur mit Mühe stehen und nur mit Krücke gehen. Durch einen Repositionsversuch, der 8 Tage später gemacht wurde, wird der Kopf etwas beweglicher. Weitere Versuche werden, um den Nerv. ischiad. nicht zu quetschen, unterlassen. 6 Tage später Resektion des Schenkelkopfes: Schnitt parallel den Fasern des grossen Gefässmuskels, Durchtrennung einer kapselähnlichen Umhüllung, wobei synovialähnliche Flüssigkeit

1) Bericht des k. k. allgem. Krankenhauses in Wien. Jahrgang 1885, pag. 224. XXIII.

ausfloss. Blosslegung und Abtrennung des Kopfes mit Meissel und Hammer. Es zeigt sich eine vollkommen neue Pfanne, an deren unterem Rand der Kopf durch das Ligament. teres fixiert wurde. Knöcherne Hindernisse, die sich dem Redressement in den Weg stellen, wurden abgemeisselt. Ein weiteres Hindernis bildeten die stark gespannten Adduktoren bei der Geradestellung des Beines, welche auch einreissen. Drainage, Naht, Extensionsverband. Die Wunde heilt nicht per primam; verschiedene Abscesse mussten eröffnet werden, auch trat Decubitus an der rechten Ferse und in der Kreuzbeingegend auf.

Erst 11 Monate nach der Operation sind alle Wunden geheilt und es werden Gehversuche gemacht. Das Bein ist um 7 cm verkürzt, in Hüfte und Knie gestreckt, geringe Nachgiebigkeit im Hüftgelenk, aktive Beugung im Knie ist fast ganz aufgehoben. Pat. geht mit 2 Krücken ziemlich gut. Entlassung.

1 Jahr später teilt Pat. mit, dass er mit einem kleinen Stocke gehen könne und dass er hoffe, auch diesen bald ablegen zu können. Das Knie sei ganz steif.

5. Beobachtung von Dumont[1]).

Ein 22jähriger Landarbeiter wird von einem beladenen Schubkarren an die linke Hüfte getroffen, wobei er ein deutliches Knacken im rechten Hüftgelenk hörte. Er gieng aber die nächsten 4 Wochen wieder, wenn auch mit einem gewissen Spannungsgefühl auf dem Bein. Nach 4 Wochen wird er in ein Krankenhaus verbracht und dort 10 Wochen mit Jodsalbe behandelt. 4 Jahre nach der Verletzung fiel er beim Bergabwärtssteigen um und fühlte sofort heftige Schmerzen in der rechten Hüfte. Nach 3 Monaten folgender Befund: Pat. kann hinkend leidlich gehen. Rechtes Bein ist nach aussen rotiert und verkürzt um 2 cm. Man nahm eine veraltete Schenkelhals-Fraktur an.

1 Monat später Resectio coxae. Bei Eröffnung des Gelenkes liegt der Kopf nicht in der Pfanne, sondern an deren hinterem äusserm Rand, also Luxatio iliaca neben Schenkelhalsfraktur, bei welcher der Kopf rechtwinkelig abgebrochen, der Hals durch Verkeilung der Fragmente bereits um die Hälfte verkürzt war. Der Femur wird unterhalb des Troch. maj. reseciert und das mit Granulationen bedeckte Acetabulum excidiert. Naht der Wunde.

Pat. geht mit Taylor. Verkürzung 4 cm. Die Atrophie des Unterschenkels hat abgenommen.

6. Beobachtung von Delagarde[2]).

Ein 51 Jahre alter Arbeiter hatte sich 5 Monate vor der Operation beim Einfallen einer Lehmwand eine Luxatio iliaca zugleich mit 2 Frak-

1) Dumont. Schweiz. med. Korrespondenzblatt 1887.
2) St. Bartholmews Hosp. Reports II. 1866.

turen des Femur zugezogen. 4 Monate nach dem Unfall wurde er in das Spital verbracht, die Frakturstellen waren geheilt, aber ein Einrichtungsversuch war noch nicht vorgenommen worden. Die geringste Bewegung des Schenkels verursachte dem Patienten grossen Schmerz durch Druck des Femurkopfes auf den Nerv. ischiad., welcher eine eigentümliche Erstarrung des ganzen Beines verursachte.

5 Monate nach der Verletzung Resectio capit. femoris. Incision vom Trochanter zum Sacrum durch den Glutaeus. Freilegung des Kopfes und Halses. Das Ligamentum teres war angespannt, jedoch nicht gerissen. Durchtrennung des Schenkelhalses und Entfernung des Kopfes. Der Nerv. ischiad. lag in einer Länge von $1^1/_2$ Zoll bloss da und war durch den Kopf eigentümlich verflacht. Die Wunde heilte in 6 Wochen. Er wurde 4 Monate nach der Operation gesund und mit brauchbarem Bein entlassen.

7. Beobachtung von Mac-Cormak[1]).

Ein 19jähriger Matrose hatte sich durch Fall eine Hüftluxation zugezogen. Wiederholte Repositionsversuche waren ohne Erfolg geblieben. Man konstatierte eine Luxatio obturatoria. Pat. kann sich nur auf Krücken aufrecht halten und klagt über immerwährende Schmerzen.

Nach mehreren Monaten machte Mac-Cormak einen Y-Schnitt, dessen einer Schenkel gegen die Spina ant. sup., dessen anderer gegen die Spina post. sup. und dessen dritter gegen den grossen Trochanter verlief. Nach Durchschneidung der Weichteile zeigte sich die alte Pfanne obliteriert, der Kopf durch zahlreiche Adhäsionen an seiner neuen Stelle festgehalten. Resektion des Kopfes mit Meissel. Der Kopf ist abgeplattet, teilweise geschwunden und vollständig von Knorpel entblösst. Drainage, Naht, Zugverband. — 8 Wochen nach der Operation wird Pat. entlassen; die Wunde ist geschlossen, er kann stehen, in der Hüfte flektieren und extendieren. Nach 3 Monaten kann er mit geringer Stütze, nach 4 Monaten ohne Hilfe gehen. Nach $^1/_2$ Jahr zeigt sich der Kranke wieder, er geht gut, Verkürzung beträgt 3 cm. Flexion in der Hüfte ist bis 45° möglich.

8. Beobachtung von Severeano[2]).

Eine Frau hatte sich eine Luxation nach hinten zugezogen. Nachdem vergebliche Repositionsversuche, auch mittelst gewaltsamer Extension mit 400 kg angestellt worden, machte Severeano die Resektion des Kopfes, indem er parallel den Fasern das Glut. max. incidierte. Er fand dabei die Kapsel um ihre Axe gedreht, den Kopf in der Fossa iliaca. Incision der Kapsel und nochmalige Repositionsversuche ergaben kein Resultat, worauf Severeano mit einer Säge den Femurhals absägte. Die Wunde

1) St. Thomas-Hosp. reports. 1878. Bd. IX, p. 101.
2) Gazette des Hôpitaux. 1886. Nr. 125.

verheilte gut, aber die Frau musste auf Wunsch bald entlassen werden und entzog sich der ferneren Beobachtung.

9. Beobachtung von Paci[1]).

Paci berichtet auf dem ital. Chirurgenkongress 1887 über einen Fall von Resectio coxae wegen traumatischer Luxation, wobei die Adduktion das Repositionshindernis bildete. Das Resultat sei ein „ausgezeichnetes" gewesen.

10. Beobachtung von Schönborn[2]).

In einer Arbeit von Popper findet sich ein von Schönborn operierter Fall angeführt, bei welchem nach vergeblichem Versuche der blutigen Reposition die Resektion gemacht wurde. Es erfolgte Tod durch Karbolintoxikation.

11. Beobachtung von Bryck[3]).

Ein 17jähriger Bursche hatte einen Sturz vom Pferde erlitten. Nach einigen Wochen wurden von einem Pfuscher vergebliche Repositionsversuche gemacht, worauf sich ein Abscess in der Hüft- und Gesässgegend entwickelte, der spontan aufbrach. Nach 8 Monaten Operation. Nach Freilegung des Gelenkes durch einen Bogenschnitt hinter dem Trochanter fand man, dass der Schenkelkopf dicht am Halse abgebrochen und mitten in einer Jauchehöhle auf der äusseren Darmbeinfläche gelegen, hingegen das Collum grösstenteils kariös war. Ersteres wurde mit der Kornzange entfernt, die kariöse Bruchfläche des Schenkelhalses mit der Knochenscheere geebnet. Wandererysipel, Pleuritis exsud. dextr. Tod am 21. Tage.

Sektion: Der nach oben und aussen dislozierte Femur war in der Umgebung des grossen Trochanter durch kurze, feste, stellenweise ossifizierte Bindegewebsstränge an die Ränder des Acetabulum angeheftet. Die Pfanne war von jedem Knorpelüberzuge entblösst, rauh und nekrotisch, der Limbus cartilag. fehlte und statt dessen waren teils warzige, teils stachelige Knochenauflagerungen vorhanden.

12. Beobachtung von Niehans[4]).

Ein 25jähriger Lokomotivheizer war in hockender Stellnng am Boden von einer Lokomotive überfahren worden. Wegen enormer Anschwellung und Blutinfiltration der ganzen Beckengegend wurde zuerst die Diagnose auf doppelseitigen Schenkelhalsbruch gestellt; es bestand Lordosenstellung des Beckens und Verkürzung der Beine, die übrigens in normaler Stel-

---

1) Revue de Chirurgie 1887. VII, p. 582.

2) Popper. Operation u. Reposition veralt. Luxat. Inaug.-Dissert. Würzburg 1888.

3) v. Langenbeck's Arch. Bd. XV. 1873, p. 279.

4) Deutsche Zeitschrift für Chirurgie 1888. Bd. XXVII. 5. Heft. Nr. 18.

lung parallel nebeneinander lagen. Erst nach 3 Monaten konnte in der Narkose die Luxation beider Schenkelköpfe nach hinten auf das Darmbein erkannt werden. Zweimal wurden in Narkose beharrliche Einrichtungsversuche gemacht, auch mit Anwendung des Flaschenzugs, aber ohne Erfolg.

4 Monate nach der Verletzung wurde vorläufig an der rechten Seite die Resektion des Schenkelkopfes ausgeführt. Es fanden sich am Schenkelhals sehr reichliche, tropfsteinartige Knochenwucherungen, die denselben völlig umkleideten und spangenartig zur vorderen Partie der Crista ilei aufstiegen. Der Kopf selbst war von einer neuen Kapsel umschlossen, die, zum grössten Teil bereits verknöchert, eine Art neuer Pfanne darstellte; der Knorpelüberzug war kaum verändert, braunrötlich. Abtragung des Kopfes im Schenkelhals. Nach 2 Tagen plötzlicher Tod unter Kollapserscheinungen. Die Ursache des Todes konnte auch bei der Sektion nicht genau ermittelt werden; möglicherweise handelte es sich um Karbolintoxikation.

Die vorstehende Kasuistik umfasst 14 Fälle von Resektion des Hüftgelenks wegen irreponibler Luxation. 11mal handelt es sich um Verrenkung nach hinten, 1mal um solche nach vorne, während in 2 Beobachtungen die Art der Luxation unbekannt ist. Von den 14 Fällen haben 4 einen tödtlichen Ausgang genommen, der übrigens in keinem Falle der Operation zur Last fällt. Denn 1 Todesfall stammt aus der vorantiseptischen Zeit, die anderen waren durch Komplikationen mit anderwärtigen Verletzungen und vorher bestehenden Eiterungsprozessen veranlasst.

Das funktionelle Resultat bei den 10 geheilten Resektionen ist im Ganzen als ein recht günstiges zu bezeichnen. Sehen wir von der 8. Beobachtung ab, in welcher sich die Patientin der weiteren Beobachtung entzog, so ist 4mal ein ausgezeichneter Erfolg erzielt, indem die Operierten ohne jede Hilfe sehr gut zu gehen vermochten. Namentlich in dem einen Bruns'schen Falle war das resecierte Bein, abgesehen von geringer Verkürzung, normal beweglich und brauchbar, so dass die Operierte den ganzen Tag ohne alle Beschwerden umhergieng. In den übrigen 5 Fällen ist die Gebrauchsfähigkeit als gut bezeichnet, indem die Operierten mit einem Stock gut zu gehen vermochten. Ueberdies kommt hiebei in Betracht, dass in allen diesen Fällen bei Abschluss der Beobachtung noch kein genügend langer Zeitraum verflossen, also noch eine weitere Besserung der Gebrauchsfähigkeit zu erwarten war. In der That waren einige Operierte im Begriffe, demnächst den Stock als Hilfsmittel abzulegen. —

Schlussfolgerungen.

Zum Schlusse bleibt uns noch übrig, aus unserem gesamten Material das praktische Ergebnis zu ziehen und die Grundsätze für die Behandlung irreponibler Hüftluxationen aufzustellen.

Ich stelle den Satz voran, dass die Indikation zu einem operativen Eingriff nur dann gegeben ist, wenn im einzelnen Falle das luxierte Bein wenig oder gar nicht gebrauchsfähig ist. Hiebei ist zu berücksichtigen, dass mit der Zeit die Funktion in der Regel sich in dem Masse bessert, als die Ausbildung der Nearthrose fortschreitet, und dass durch methodische Bewegungen und den Gebrauch des Gliedes diese Besserung befördert werden kann. Es kommen daher für die operative Behandlung vorzugsweise veraltete Luxationen nach hinten in Frage, welche die schwerste Gebrauchsstörung bewirken, und ausserdem unbedingt alle solche Fälle, in denen durch Druck von Seiten des luxierten Schenkelkopfes besondere Beschwerden bestehen.

Von den verschiedenen Operationsverfahren ist die gewaltsame Reduktion ganz zu verwerfen, da sie stets die Gefahr schwerer Nebenverletzungen mit sich bringt und die Tragweite des Eingriffes gar nicht abzuschätzen ist. Jedoch ist es gerechtfertigt, auch nach mehr als 2monatlichem Bestehen der Luxation noch Versuche mit schonenden rationellen Repositionsmanövern anzustellen, da hie und da noch Erfolg von denselben zu erwarten ist.

Aus denselben Gründen ist die Osteoklase zu verwerfen, so lange man nicht durch vervollkommnete Apparate in den Stand gesetzt ist, die künstliche Fraktur an einer vorausbestimmten Stelle zu erzeugen und Nebenverletzungen sicher zu vermeiden.

Dagegen ist für manche Fälle wohl die Anwendung der Osteotomie über oder unter dem Trochanter zu empfehlen, wenn es sich nur darum handelt, die abnorme Stellung des Beines zu korrigieren. Leider sind die bisherigen Erfahrungen hierüber noch viel zu spärlich, um irgend welche Anhaltspunkte zu gewähren.

Es kommt somit nur noch die blutige Reposition und Resektion des luxierten Schenkelkopfes in Frage. Erstere ist fast immer vergeblich versucht worden und gewährt wohl überhaupt nur bei frischen irreponiblen Luxationen, um die es sich bloss ausnahmsweise handeln kann, Aussicht auf Erfolg. Dagegen hat die Resektion recht gute, zum Teil ausgezeichnete funktionelle Resultate aufzuweisen, die jedenfalls im Vergleich zu dem vorher bestandenen

Zustande einen sehr wertvollen Erfolg bezeichnen. Weist schon die relativ grosse Zahl der resecierten Fälle darauf hin, dass wohl in der Regel kein anderes Verfahren zu wählen ist, so bleibt die Resektion in der That in solchen Fällen das einzige Mittel, in denen gleichzeitig durch den Druck des luxierten Kopfes weitere nachteilige Folgen bewirkt werden.

AUS DER

HEIDELBERGER CHIRURGISCHEN KLINIK

DES PROF. DR. CZERNY.

XXI.

Ein Beitrag zur Kenntnis der Atresiae vaginales.

Von

Dr. E. Simon.

Im Anfange des Wintersemesters 1887/88 kam in der Heidelberger chirurgischen Klinik ein Fall von Atresia vaginalis zur Behandlung, welcher durch seinen Verlauf unser höchstes Interesse in Anspruch zu nehmen geeignet war.

Ich habe es mir daher zur Aufgabe gemacht, im Folgenden diesen interessanten Fall mitzuteilen und im Anschluss daran einige Betrachtungen über die Atresiae vaginales überhaupt anzustellen.

Pat. ist die ledige Katharina Wolf, 16 Jahre alt, Zieglerstochter aus Osthofen. Der Vater des Mädchens leidet an Lungenphtise, die Mutter und 8 Geschwister sind gesund. Vor mehreren Jahren hatte Pat. die Masern; ausserdem aber ist sie nie ernstlich krank gewesen. Stuhlgang und Urinlassen stets normal. Ostern 1887 bemerkte sie in der linken unteren Bauchgegend das rasche Entstehen einer Geschwulst, und einige Wochen später bildete sich auch in der rechten Bauchseite ein Tumor aus. Pat. empfand von diesen Geschwülsten viele quälende Schmerzen in Kreuz und Unterleib, welche sich alle 3—4 Wochen gesteigert haben sollen. Die Periode ist bis jetzt noch nicht eingetreten, Nasenbluten

oder Blutungen an anderen Organen sind nie beobachtet. — Am 11. November 1887 wurde Pat. in die Klinik aufgenommen.

Stat. praes. (14. XI. 1887): Gracil gebautes Mädchen; Brustorgane ohne nachweisbare Erkrankung. Abdomen nicht sichtbar aufgetrieben, keine abnorme Pigmentierung zeigend. In der unteren Bauchgegend fühlt man rechts und links von der Mittellinie je einen aus dem Becken aufsteigenden Tumor, der linke, etwa von Ganseigrösse, erreicht ziemlich die Darmbeinlinie, der rechte, von Enteneigrösse, reicht etwas weniger hoch hinauf. Der Perkussionsschall über diesen derben, glatten, deutlich verschiebbaren Geschwülsten ist gedämpft, während über dem übrigen Teil des Abdomens normale Perkussions-Verhältnisse sich finden. Die äusseren Genitalien sind scheinbar normal; der Katheter dringt normal weit ein und entleert eine ziemliche Menge klaren, sauren Urins. Zwischen dem Katheter und dem ins Rektum eingeführten Finger, etwa 3 cm oberhalb des Sphincter ani beginnend, fühlt man eine kleinfaustgrosse, ziemlich median gelegene Geschwulst, welche gegen das Rektum vorspringt und eine ziemlich deutliche Fluktuation darbietet.

Der Versuch, den Hymen zu sondieren, misslingt. Der Introitus vaginae erscheint wie durch ein Hymen cribrosum verdeckt, ohne dass es gelingt, mit der Sonde durch eine der siebförmigen Vertiefungen in die Scheide vorzudringen.

Hiernach wird die Diagnose gestellt: Atresia vaginalis, Haematocolpos, Haematometra, Haematosalpinx beiderseits.

Operation: In Narkose wird nach Auseinanderdrängen der äusseren Genitalien mit dem Scalpell eine Längsincision, etwa 2 cm lang, gemacht und weiter in die Tiefe gedrungen. Nachdem so eine Wand von etwa $1^1/_2$—2 cm Länge durchschnitten ist, quillt aus der kleinen Oeffnung ein fadenziehendes, zähes, schwarzrotes, nicht riechendes Sekret hervor. Sodann wird die Oeffnung erweitert, der Ausfluss wird eher etwas aufgehalten als befördert; darauf erfolgt Tamponade mit Jodoformgaze und Verband mittels T-Binde.

Abends: Kein Kollaps, keine Schmerzen im Leibe. Wechsel des Tampon, wobei wieder etwas Sekret abfliesst.

15. XI. Die Nacht ist gut verlaufen; Pat. hat viel geschlafen; sie hat wenig Druckgefühl. Der Tampon ist von nachdrängendem vielen Sekret herausgedrückt worden. Das subjektive Befinden ist sehr gut.

16.—24. XI. Pat. zeigt fortdauernd gutes Befinden. Die Tumoren im Leibe sind weder durch Perkussion noch Palpation mehr nachzuweisen. Das Sekret scheint nahezu gänzlich abgeflossen zu sein. Es werden Ausspülungen mit essigsaurer Thonerde gemacht.

24. XI. In der Narkose soll heute der Versuch gemacht werden, dem Vaginal-Eingange eine genügende Weite und Form zu geben, sowie den Cervix etwas zu dilatieren. Es wird teils stumpf, teils schneidend vorgegangen, bis es möglich ist, einen Simon'schen Urethral-Spiegel

dickeren Kalibers in die Oeffnung einzuführen. Dadurch bekommt man die kleine Portio vaginalis zu Gesicht, welche nach links, unten und vorn gerichtet ist. Es wird Dilatation derselben mit dem Knopfmesser gemacht, wobei sich noch etwas Sekret entleert. Sodann erfolgt Tamponade mit Jodoformgaze, ein dickes Drainrohr wird in die Vagina gelegt; Verband mittels T-Binde.

25. XI. Die Temperatur ist auf 40,1° gestiegen. Pat. ist sehr unruhig, sie klagt über heftiges Drängen zum Stuhl und viele Schmerzen im Unterleib. Geringer Kollaps ist zu konstatieren. Aus dem Drainrohr ist etwas zähes, gelbliches, nicht riechendes Sekret abgeflossen. Puls klein, 124. Opium und Analeptika.

Abends: Pat. befindet sich besser. Temperatur 39,4°. Die Schmerzen sind erträglich. Tenesmen.

26. XI. Zustand etwas verschlimmert; die Schmerzen sind sehr heftig; der Puls ist klein und wenig frequent. Viel Drängen zum Stuhl; bei demselben fand heute Blutabgang per rectum statt. Aus dem Drainrohr entleert sich ein geringes Quantum eiterigen, nicht riechenden Sekretes. Der Urin, mit dem Katheter entleert, ist klar, sauer, eiweissfrei. Die Temperatur steigt bis 40,5°.

27. XI. Das aus dem Drainrohr fliessende Sekret ist etwas reichlicher und übelriechend geworden. Pat. klagt über viel Schmerzen; sie bekommt Opium. Die Temperatur fällt von 40,5° auf 37,6°.

28. XI. Nacht sehr unruhig, Zustand derselbe wie gestern. Das Drainrohr entleert wenig, heute etwas stinkendes Sekret. Pat. bekommt Opium und viel Morphium. Die Temperatur steigt wieder bis 40,2°.

29. XI. Der Zustand hat sich verschlimmert; Pat. klagt über viel Leibschmerzen; der Leib ist heute etwas empfindlicher auf Druck, besonders in den beiden Lumbalgegenden, jedoch nicht sehr aufgetrieben. Das Aussehen der Pat. ist verfallen, bleich, und sie zeigt etwas Ikterus. Puls am Abend 132, klein; die Respiration ist beschleunigt 28—32. Temperatur 40,0°.

30. XI. Pat. verbrachte die Nacht sehr unruhig und phantasierte viel. Der Leib ist heute äusserst schmerzhaft und in den abhängigen Teilen deutlich gedämpft. Die Untersuchung per rectum, die äusserst schmerzhaft ist, ergibt keinen besonders veränderten Befund gegen früher; die apfelgrosse Vorwölbung an der Vorderwand besteht noch. Durch das Drainrohr entleert sich mässig viel eiteriges, jauchig riechendes Sekret. Da der Zustand der Pat. sehr bedenklich ist, so wird der letzte Versuch gemacht, sie durch die Laparatomie zu retten, welche morgens halb 10 Uhr erfolgt.

In Narkose wird ein Schnitt in der Mittellinie vom Nabel bis zur Symphyse geführt und die Bauchhöhle eröffnet, wobei ein hämorrhagisches dünnflüssiges Exsudat mit beigemengten Fibrin-Gerinnseln abfliesst. Die Därme erscheinen missfarbig, stark entzündlich gereizt, mit vielen flächen-

artig aufliegenden Fibrin-Gerinnseln bedeckt, unter einander adhärent, mässig balloniert. Im oberen Wundwinkel drängt sich das klumpig geballte, graugrünlich gefärbte Netz hervor, welches in den Gefässen entzündliche Stase zeigt. Die Beckenorgane zeigen im Allgemeinen dieselben Veränderungen und Auflagerungen. Die rechte Tube bildet einen kleinfaustgrossen Tumor, welcher mit der Umgebung verklebt, missfarbig belegt ist und deutlich fluktuiert. Der Morsus diaboli ist ödematös verdickt. Das Ovarium ist wenig vergrössert, mit schmutzigen, fetzigen Auflagerungen bedeckt. Der verjauchte Tubarsack wird mit der ganzen Tube durch mehrere Massenligaturen isoliert und excidiert; ebenso wird das Ovarium abgetragen. Der Uterus ist nicht wesentlich vergrössert. Die linke Tube ist stark ödematös, jedoch nicht missfarbig; auch das linke Ovarium ist wenig verändert.

Es erfolgt jetzt möglichste Reinigung der Bauchhöhle von den Fibrinmassen und Irrigation der Höhle mit lauwarmem Salicylwasser. Sodann werden die hauptsächlich betroffenen Teile mit einer Sublimatlösung (1 : 2000) abgeputzt und besonders der Stiel desinficiert. Darauf Jodoformierung. Zuletzt wird noch ein grosser Teil des veränderten Netzes durch Massenligaturen abgetragen. In das untere Drittel wird in der Richtung nach dem kleinen Becken ein Drainrohr eingelegt. Schliesslich Deckverband.

Der excidierte Tubarsack erweist sich angefüllt mit einer jauchigen, übelriechenden Eitermasse und ist von der Tube aus nichts zu sondieren.

Mittags: Pat. ist nach der Operation sehr stark kollabiert. Es wird eine Transfusion von 120 ccm einer physiologischen Kochsalzlösung gemacht, jedoch ohne wesentlichen Effekt. Vielmehr nehmen die Kollapserscheinungen beständig zu, und es erfolgt nachts 11 Uhr der tötliche Ausgang.

1. XII. Die Obduktion ergab folgenden Befund.

Bei Eröffnung der Brusthöhle ergab sich: Septische Endocarditis der Valvula mitralis und tricuspidalis; frische Infarkte in beiden Lungen.

Nach Eröffnung der Bauchhöhle: „Magen und Colon transversum zeigen sich sehr stark gebläht, die serösen Ueberzüge nicht verändert. Das grosse Netz bedeckt nach beiden Seiten die Därme, in der Mitte erscheint es mehr als eine rundlich zusammengerollte Masse, an der sich Ligaturen finden. Seitlich zeigt es sich ganz leicht mit den Dünndärmen verklebt. In der Mitte besteht eine innigere Verklebung mit einer Dünndarmschlinge. Soweit es die Därme überlagert, ist die Serosa nur fleckweise injiciert, während die frei liegenden Dünndarmschlingen eine sehr starke Injektion, hämorrhagische Infiltration, ziemlich feste Verklebung und stellenweise eitrig-fibrinösen Belag zeigen. — Nach Herausnahme des Dünndarms erscheint das S-Romanum mit seinem serösen Ueberzuge in derselben Weise wie der Dünndarm verändert; es ist ziemlich lang und nimmt die linke untere Bauchhälfte zum grössten Teile ein. Die Um-

schlagstelle ist nach oben gerichtet; das Coecum stark gebläht. Der peritoneale Ueberzug der Bauchwand zeigt kleine Hämorrhagieen, noch hochgradiger ist diese Veränderung am Peritoneum des grossen Beckens. Ausserdem zeigt das Peritoneum sehr starke schieferige Veränderung; ebenso das des S-Romanum.

Rechte Tube und Ovarium fehlen; an ihren Stellen Ligaturen, zwischen diesen eine Verbindungsnaht.

Im Mastdarm beträchtliche Menge flüssigen Kothes; die Schleimhaut zeigt besonders im unteren Abschnitte ziemlich starke Röte, an einzelnen Stellen Belage, die sich aber abwischen lassen; an diesen Stellen schleimig-hämorrhagische Infiltrationen.

Linke Tube und Ovarium in ihren serösen Ueberzügen ebenso wie die anderen Beckenorgane verändert; am hochgradigsten ist die gleiche Veränderung an der Hinterfläche des Uterus und der Vorderfläche des Rektums; geringer zwischen Blase und Uterus.

Die Harnblase enthält wenig trüben, gelblichen Harn; am Blasengrunde, besonders der Urethral-Mündung starke Röte und hämorrhagische Infiltration.

Die Vagina erscheint ca. 6 cm nach oben vom Ausgang sehr stark verengt und gestaltet sich zu einem kaum kleinfingerdicken Kanal mit sehr unebenen, zerrissenen Wänden. Von diesem Kanal gelangt man in einen kleinapfelgrossen rundlichen Raum, der gegen die Scheide zu ziemlich stark gewölbt und allgemein dickwandig erscheint, sich nach oben hin in den stark dilatierten Cervical-Kanal fortsetzt, doch ist die Grenze zwischen dem Raum und dem Cervical-Kanal ziemlich deutlich kenntlich. Es entspricht der Raum offenbar dem dilatierten unabgeschlossenen Scheidengewölbe. Das Os uteri intern. ist gleichfalls ziemlich weit. Der Uteruskörper ist ziemlich gross, die Höhle weiter, die Schleimhaut deutlich verdickt; Substanz ziemlich mässig. Ostium abdom. der linken Tube ist offen, dagegen gelangt man mit der Sonde nur bis über die Mitte. Dort erscheint die Tube verschlossen, erscheint jedoch im unteren Abschnitte wieder durchgängig.

Das linke Ovarium ziemlich gross. Rechte Niere von normaler Grösse, Kapsel löslich; Oberfläche zeigt ziemlich starke Injektion; die Rinde ist trüb, Rinde und Mark ziemlich blutreich.

Leber von mittlerer Grösse, Kapsel klar und durchscheinend, Gewebe ziemlich stark ikterisch, Centra trübgelblich, Peripherie etwas rötlich gefärbt.

Milz 15 cm lang, 9 cm breit, 3½ cm dick; an der Oberfläche ziemlich derbe pseudomembranöse Verwachsungen mit dem Zwerchfell. Gewebe sehr weich; Pulpe und Malpighische Körper hyperplastisch.

Schleimhaut des Dickdarms zeigt fleckig-hämorrhagische Injektion, an der des Dünndarms finden sich dieselben Verhältnisse. Am Gehirn und seinen Häuten normale Befunde." —

Im Anschluss an diesen Fall wollen wir zunächst einige Betrachtungen über die Erscheinungen und Therapie der Atresiae vaginales überhaupt anstellen, erst am Schlusse derselben werden wir eine Epikrise zu unserem eben mitgeteilten Falle geben.

Ich will mich auf die Atresieen der einfachen Vagina beschränken, also Duplicität derselben etc. nicht berücksichtigen, wohl aber die Atresiae hymenales, weil diese sich häufig nur sehr schwer oder gar nicht von den tiefsitzenden Atresiae vaginales unterscheiden lassen und ausserdem nicht selten die gleichen Erscheinungen wie letztere hervorrufen. Wir unterscheiden hier:

I. eine Atresia hymenalis. Der Hymen zeigt keine Oeffnung und ist meistens zugleich aussergewöhnlich dick und rigid, ja sogar häufig geradezu knorpelig;

II. eine Atresia vaginalis, und zwar kann sich

1) in der sonst ganz normal gebauten Scheide eine Querwand finden, welche einen gänzlichen Verschluss der Vagina bewirkt. Diese liegt nach Schröder am häufigsten unmittelbar über dem Hymen, so dass, wie wir schon oben sagten, die Atresia vaginalis und hymenalis nicht immer scharf zu trennen sind; noch im vorigen Jahrhundert nannte man sogar jede Querwand in den Geschlechtswegen, jede Atresie „Hymen imperforatus“;

2) kann die Scheide ganz oder zu einem Teile fehlen und auf eine kleinere oder grössere Strecke verwachsen erscheinen.

Der Entstehung nach sind die Atresieen entweder kongenitaler Natur oder acquiriert. Ersteres ist besonders der Fall bei den Atr. hymenales. Auch die Atr. vaginales sind häufig angeboren, doch sehen wir diese nicht selten erst in späteren Jahren entstehen, während die erworbenen Atr. hymenales zu den grössten Seltenheiten gehören. So berichtet Steiner[1]) über einen in Billroth's Klinik beobachteten Fall (cf. Tabelle Nr. 2).

Die 18jährige Pat. soll im Alter von 2 Jahren mit der Schamgegend heftig auf einen Holzblock aufgefallen sein. Ein paar Tage später lief das Kind wie früher umher, und erst nach einiger Zeit bemerkte die Mutter Eiterung an den äusseren Genitalien des Kindes, an denen sich 2 Jahre später ein Abscess gebildet haben soll, der spontan zum Aufbruch kam. Die Eitersekretion hat angeblich bis zum 12. Lebensjahre fortgedauert. Von da an war das Mädchen bis zum 17. Jahre gesund. Dann traten Molimina auf; keine Menses; intensive, lang andauernde,

1) Wiener med. Wochenschr. 1871, pag. 721.

sich wiederholende Schmerzen führten sie in die Klinik. — Die Untersuchung der äusseren Genitalien ergab: vollständige Atresie der Vagina durch ein eigentümlich derbes, straffes, wie von Narbensträngen durchzogenes Gewebe, offenbar der Hymen; und dieser objektive Befund in Verbindung mit der Anamnese stellen es ausser Zweifel, dass wir hier eine erworbene Atresia hymenalis vor uns haben.

Weit häufiger als diesen erworbenen Atr. hymenales begegnen wir in der Litteratur den erworbenen Atr. vaginales (cf. Tabelle). Als Ursachen dafür finden wir lokale Entzüngsprozesse: Masern, Scharlach, Diphteritis, Pneumonie etc., Katarrhe der Genitalschleimhaut, Verletzungen durch Fall und Instrumente, schwere Geburten etc.; auch Aetzungen mit zu starken Säuren u. a. spielen hierbei eine grosse Rolle.

So wird über einen Fall berichtet[1]), von dem Levy Mitteilungen gemacht hat (cf. Tab. Nr. 59).

Pat. hatte im 4. Schwangerschaftsmonate, wahrscheinlich infolge zur Herbeiführung eines Abortus in die Scheide eingeführter scharfer Substanzen (Schwefelsäure?), nach Aussage des behandelnden Arztes eine tiefe, mit brandiger Zerstörung verbundene Entzündung der inneren Genitalien überstanden und zeigte, als sie zur rechtzeitigen Geburt kam, eine so feste Verwachsung des Scheidengewölbes und des Cervicalkanals, dass zur Entbindung der Kaiserschnitt gemacht werden musste.

Ein ähnlicher Fall ist der unter Nr. 36 in unserer Tabelle aufgeführte, über den E. Martin[2]) berichtet.

Einer Bauersfrau in Thüringen hatte nach deren Aussage ein Arzt, um eine heftige Blutung nach Abortus zu stillen, Schwefelsäure in die Scheide eingespritzt. Die Folge war eine heftige Entzündung der Scheide mit hinterbleibender fester Verwachsung des Scheidengewölbes und des Scheidenteiles; die Exploration ergab einen trichterförmigen Verschluss des oberen Teiles der Scheide.

Schliesslich will ich noch erwähnen, dass eine Atresie auch gewissermassen hereditär sein kann, wie der Fall beweist, den Madge[3]) beobachtet und beschrieben hat: es kamen darnach 4 Fälle von Atresia vaginalis in einer Familie vor. Der Verschluss der Vagina

---

1) Busch. Monatsschrift für Geburtskunde und Frauenkrankh. Berlin 1867, pag. 439.

2) Ibidem.

3) Beigel. „Krankheiten des weibl. Geschlechts" 1874–75. II. p. 560.

geschah mittels einer dicken, festen Membran, welche mit Erfolg getrennt wurde. —.

Wir wollen jetzt dazu übergehen, die Folgen, die pathologischen Veränderungen zu schildern, welche sich bei den Atr. vaginales resp. hymenales nach kürzerem oder längerem Bestehen derselben zeigen.

Wohl zu den Seltenheiten gehört es, wenn man schon bei jüngeren Kindern, gar in den ersten Lebensmonaten eine Atr. vaginalis bemerkt oder zur Behandlung bekommt, denn es treten äusserst selten pathologische Erscheinungen nach dieser Richtung hin bei den jungen Kindern auf, welche ein Einschreiten des Arztes nötig machen.

So beobachtete Godefroy[1]) bei einem 2 Monate alten Kinde einen Hymen imperforatus und sah infolge dessen Schleimretention und Beschwerden bei Harn- und Stuhlentleerung auftreten.

Einen ähnlichen Fall beobachtete Breisky[2]) bei einem neugeborenen Mädchen. Das kräftig entwickelte Kind hatte sonst regelmässig gebildete äussere Genitalien. Nach der Eröffnung der Atresie kam ein kopiöses, dickschleimiges Sekret zu Tage, das unter dem Mikroskop massenhaft wohlerhaltene Pflasterepithelzellen zeigte.

Dies sind aber Ausnahmefälle, denn meistens werden die Atresieen erst zur Zeit der Pubertät wahrgenommen. Es stellen sich dann nämlich die sog. Molimina ein, d. h. es werden von den Patientinnen Beschwerden und Schmerzen empfunden, wie sie sonst wohl bei Gesunden die Begleiterscheinungen der Menstruation bilden, ohne dass es bei jenen zur Blutausscheidung kommt. Je nach dem Sitze der Atresie, je tiefer oder höher im Genitalkanal, kommt es früher oder später zuerst zur Bildung des Haematokolpos: der Uterus schickt das ausgeschiedene Menstrualblut bis zur Stelle der Atresie. Sitzt diese ziemlich tief, ist es gar Atr. hymenalis, so bildet sich eben zuerst ein Haematokolpos, d. h. die Vagina wird über der Verschlussstelle von dem angesammelten Menstrualblute erfüllt.

Bei den nachfolgenden wiederkehrenden Perioden vermehrt sich diese Blutmasse allmählich, und so wird denn schliesslich auch Cervix und Uterus selbst von ihr angefüllt, und so entsteht die Haematometra. Selbstverständlich kommt es um so früher zur Bil-

1) Gaz. des Hôp. 1856. Nr. 142.

2) Breisky. Krankheiten der Vagina, p. 17.

dung der letzteren, je näher dem Uterus zu die Atresie sich befindet. Die Ausdehnung des Uterus kann dabei so beträchtlich werden, dass er annähernd sogar dieselbe Grösse wie am Schlusse der Schwangerschaft erreichen kann (cf. in der Tab. Nr. 47, 49, 67).

Wenn schon die Haematometra ein sehr schwerer Zustand ist, so ist dies noch weit mehr der Fall bei den Veränderungen, welche sich an den Tuben vollziehen können, den sog. Blutsäcken oder Haematosalpinx.

Im Allgemeinen gilt wohl die Regel, und auch Schröder schliesst sich dieser Ansicht an, dass diese Blutsäcke sich um so früher bilden, je höher die Atresie liegt. Ihre Entstehung lässt sich auf verschiedene Weise erklären. Erstens könnte das Blut aus dem überfüllten Uterus stammen, und man müsste sich da vorstellen, der Uterus liefe gleichsam über, ein Teil seines Inhaltes würde in die Tuben gedrängt, sammelte sich dort an und könnte dann entweder auf der entgegengesetzten Seite des Kanals, am Abdominal-Ende der Tube, in die Bauchhöhle ausfliessen, oder wenn dieser Ausgang verschlossen ist, in der Tube selbst bleiben und diese zur Ausdehnung bringen.

Diese Ansicht vertritt z. B. Scanzoni.

In Fällen, wo bluthaltige Tubensäcke mit den Ovarien zusammenhängend gefunden wurden, hält es Bandl[1]) für möglich, dass das Blut aus den geborstenen Graaf'schen Follikeln stamme. Da aber meistens die Tuben nicht mit den Ovarien verwachsen sind und andererseits die Blutsäcke von dem blutgefüllten Genitalschlauche, Vagina und Uterus, durch ein verengtes oder sogar ganz abgeschlossenes Stück Tube getrennt sind, so kommt er zu der Ansicht, das Blut entstehe in der Tube selbst. Das Zustandekommen der Haematosalpinx sei bedingt durch den verhinderten Abfluss des während der Menstruation sich auch in den Tuben ausscheidenden Blutes in den Uterus; es bestände gleichsam eine Stauung, bedingt durch den behinderten Abfluss des Uterusinhaltes.

Schröder[2]) meint, es scheine, als ob bei der Erschwerung des menstrualen Blutaustrittes aus der Uterusschleimhaut gewissermassen eine vicariierende Blutung aus der Tubenschleimhaut sich einstelle. Das Zustandekommen der Blutsäcke erklärt er so: „die ausgedehnte Tube legt sich, da ihr Mesosalpinx zu schmal ist, stets

1) Bandl. Krankheiten der Tuben etc. Stuttgart 1886.

2) Schröder. Krankh. der weibl. Geschlechtsorgane. Leipzig 1887, p. 47.

in gewaltige Windungen, so dass sich durch die Abknickungen des Kanals mehrere nur eng miteinander kommunizierende oder vollkommen unabhängige Säcke bilden."

Ich glaube, die Veränderungen an den Tuben lassen sich am leichtesten so erklären: es kommt zuerst zur Blutausscheidung in den Tuben; langsam tritt dasselbe durch das Ostium abdominale in den Bauchraum hinaus und bewirkt hier Entzündungen, eine Peritonitis mit Fibrin-Auflagerungen. Von diesen können auch die Tuben an einer oder mehreren Stellen umgeben und häufig auch eingeschnürt werden. So kann es zur Bildung eines oder mehrerer abgeschlossener Abschnitte in den Tuben kommen; die Menstruation wiederholt sich und damit verbunden die Blutausscheidung in den Tuben. Ich habe hierbei einen Vorgang im Auge, wie er zuweilen an der Vena portarum bei Peritonitis beobachtet wird, ich meine die sog. Pylethrombose, und ich glaube, der Vergleich ist nicht unpassend. Durch die Kompression an den betreffenden Stellen kann es dann auch noch zur Verwachsung der inneren Tubenwände kommen, welche dann schliesslich weniger oder mehr gänzlich verschlossen wird.

Verhängnisvoll, wie wir später noch sehen werden, sind für die Tubensäcke auch noch die infolge von Perimetritis eintretenden Verwachsungen der Tube mit den Nachbarorganen.

Auf die gleichen Ursachen führt Schröder auch die Bildnng der Haematocele bei den Genital-Atresieen zurück.

Schliesslich haben wir noch zu berücksichtigen, dass möglicherweise auch schon vor Beginn der Ovulation, z. B. bei jungen Mädchen ein Katarrh der Tuben bestanden haben kann, welcher bekanntlich sehr häufig zu Obliterationen der Tuben führt. Bei Frauen mit erworbener Atresie ist diese Wahrscheinlichkeit sogar noch grösser, weil bei der Bildung derselben gewöhnlich entzündliche Prozesse mitspielten.

So viel über die pathologischen Veränderungen, welche die Atresie an den Genitalien verursachen kann. Ich will noch hinzufügen, dass die Retentions-Flüssigkeit, welche durch die Atresie am Abfluss gehindert wird, selbstverständlich nach dem Lebensalter verschieden ist. So haben wir bereits weiter oben gesehen, dass sich event. bei Kindern secernierter Schleim ansammeln kann; von der Pubertätszeit an, der Ovulation bis zum Eintritt der Klimax, wird Blut abgeschieden, und von der Menopause an ist es eine bald helle, bald bräunlich-seröse oder schleimige Flüssigkeit. Wohl zu den

Seltenheiten gehört es, wenn wir eine Eiteransammlung über der Atresie finden, was durch Eiterung der Uterusschleimhaut veranlasst wird; auch die Fälle, wo sich bei Wöchnerinnen die Lochien hinter einer neugebildeten Atresie ansammeln, sind wohl beobachtet, kommen aber nicht häufig vor.

Das retinierte und durch Operation entfernte Menstrualblut beschreibt Heilbut[1]) in seiner Untersuchung in folgender Weise: „Sanguis colorem rubro-fuscum (Chocolatae similem) albuminisque consistentiam exhibuit, in singula trahi potuit fila, odore et gustu omni caruit. Pondere specifico 1,011, neque acidam, neque alcalinam ostendit reactionem, aëri per longius temporis spatium expositus non coagulavit, non putruit."

Endlich haben wir noch eines Falles, als Komplikation bei der Atr. vaginalis zu gedenken, nämlich der Gravidität. Denn wie das sonst physiologische Menstruationsblut pathologisch genannt werden muss, wenn dasselbe hinter der Atresie den Haematokolpos etc. bildet, so kann man auch wohl im gleichen Sinne eine Gravidität bei Atr. vaginalis als pathologisches Verhältnis bezeichnen, insofern dadurch schwere Erscheinungen hervorgerufen werden können.

Eine solche Gravidität lässt sich auf zweifache Weise erklären: Erstens kann sich die Atresie erst nach der Konzeption gebildet haben, zweitens kann sie bereits früher, vor der Konzeption vorhanden gewesen sein.

Ersterer Fall ist sehr leicht erklärlich, denn während der Gravidität kann ja so gut und aus denselben Gründen eine Atresie entstehen, wie sie auch sonst erworben wird. Ich erinnere nur an den schon weiter oben erwähnten Fall; eine Frau hatte im 4. Schwangerschaftsmonate zur Herbeiführung eines Abortus scharfe Substanzen in die Scheide eingeführt; es entstand eine Entzündung in den inneren Genitalien, und bei der Geburt zeigte sich eine feste Verwachsung der Scheide und des Cervix.

Seltener und auf den ersten Blick fast rätselhaft erscheinend ist der zweite Fall, in dem die Konzeption bei bereits bestehender Atresie eintritt. Ich glaube, dies kann nur auf eine einzige Weise geschehen, nämlich dann, wenn neben der Atresie gleichzeitig eine Blasenscheidenfistel besteht. In diesem Falle könnte nämlich der

---

1) Heilbut. Dissertatio inauguralis medica de Atresia vaginae adjectis duobus casibus atresiae vaginalis et analysi chemica sanguinis menstrui ex atresia vaginae retenti. Heidelbergae 1832.

Coitus durch die allmählich sehr erweiterte Urethra stattfinden, und so das Sperma in die Blase und von hier durch die Fistel in den Genitalkanal gelangen.

Da dies eine interessante und sehr seltene Erscheinung ist, so will ich hier einen derartigen Fall mitteilen, welcher in der geburtshilflichen Poliklinik der Berliner Charité[1]) zur Behandlung kam.

Frau J., 38 J. alt, kräftig gebaut und gut genährt, war von ihrem 16. Lebensjahre an ohne Beschwerden regelmässig menstruiert und seit 1½ Jahren verheiratet. Vor 12 Jahren hatte sie eine Geburt durchgemacht, die sich durch protrahierten Verlauf auszeichnete, jedoch ohne Kunsthilfe mit der Geburt eines toten Kindes endete. Ein dabei acquirierter Dammriss heilte nach einiger Zeit zu. Sie musste damals 6 Wochen lang das Bett hüten und bemerkte während dieser Zeit, dass sie den Urin nicht mehr wie früher halten konnte; beim Gehen und Stehen floss derselbe unaufhörlich ab, und nur in liegender Stellung war es ihr möglich, das Wasser kurze Zeit zurückzuhalten.

Vor 1½ Jahren hatte sie sich dann verheiratet, und ihre eingetretene Schwangerschaft war normal verlaufen. Die zugezogene Hebamme erbat „wegen knorpeligen Verschlusses des Scheideneinganges" ärztliche Hilfe aus der Charité. Bei der Untersuchung ergab sich: Atresie der Vagina durch festes, fibröses, hartes Gewebe, ausserdem Blasenscheidenfistel. Die Harnröhre war für zwei Finger durchgängig und zeigte an ihrer Mündung ein auffälliges Aussehen; da ausserdem der Mann erklärte, dass der Coitus völlig unbehindert von Statten gegangen sei, so war die Lösung des Rätsels wohl nicht mehr sehr schwer. Die Frau hatte sich bei der ersten Geburt vor 12 Jahren eine Blasenscheidenfistel zugezogen und ausserdem eine Atresia vaginalis erworben. Da nun der Verschluss der Vagina dem Penis des Mannes das Eindringen in dieselbe unmöglich machte, so bahnte er sich schliesslich einen Weg durch die Harnröhre, und da zwischen Blase und Uterus eine Kommunikation bestand, trat auf diesem Wege Konzeption ein.

Wir werden auf diesen Fall bei der Besprechung der Therapie der Atresiae vaginales, zu der wir jetzt übergehen wollen, nochmals zurückkommen.

Die Methoden der Therapie sind selbstverständlich sehr mannigfach; um eine bessere Uebersicht über dieselben zu gewinnen, wird es vielleicht zweckmässig sein, folgende Einteilung vorzunehmen:

1. Die Therapie, wie sie bei den Atresieen im Kindesalter notwendig werden kann.

1) Isaac. „Ein Fall von Konzeption bei Atres. vaginalis und Blasenscheidenfistel." Dissertation. Berlin 1885.

2. Von der Zeit der Pubertät bis zur Menopause.

3. Während der Zeit unmittelbar vor dem Eintritt der Menopause und nach derselben.

Wir legen dieser Einteilung also gewissermassen die verschiedenen pathologischen Folgezustände zu Grunde.

Schon weiter oben haben wir gesehen, dass im Kindesalter Atresieen der Genitalien sehr selten zur Beobachtung und ärztlichen Behandlung gelangen, besonders wenn keine Folgezustände, wie z. B. Sekret-Stauung u. s. w. bestehen. In solchen Fällen könnte man bei tiefem Sitz der Atresieen incidieren oder z. B. beim Hymen imperforatus ein Stück desselben mit der Scheere excidieren. Liegt eine Sekret-Anhäufung hinter der Atresie vor, welche sich durch Störungen in Harn- und Stuhlentleerung kund gibt und auch äusserlich durch Vorgewölbtsein einer gespannten Membran kenntlich ist, so ist man gezwungen, sofort operativ einzuschreiten, während man im anderen Falle die Operation auf eine spätere Zeit verschieben könnte.

Breisky[1]) hat, wie schon oben erwähnt, eine echte Atresia hymenalis mit Schleimretention bei einem neugeborenen Mädchen beobachtet. Er machte Incision, entleerte ein kopiöses, dickschleimiges Sekret und erzielte Heilung.

Gleichfalls wegen Schleimretention hinter der Atresie, begleitet von starken Tenesmen, operierte Hirschsprung[2]) ein 5 Monate altes Mädchen, indem er aus dem vorgetriebenen Hymen eine elliptische Falte mit der Scheere ausschnitt und etwa 30 gr fötider Flüssigkeit entleerte; auch er erzielte Heilung (cf. Tab. Nr. 52).

Bei höher gelegenen Atresieen der Vagina ist ein operatives Einschreiten in frühester Jugend sehr schwierig und gefährlich, da man wegen der Kleinheit der Teile die Untersuchung nicht genau und exakt ausführen und gar zu leicht Nachbarorgane verletzen kann. Besonders ist dies der Fall bei teilweisem oder gänzlichem Defekt oder bei Verwachsungen der Scheide; da wird man gut thun, bis gegen die Zeit der Pubertät hin abzuwarten, dann aber eine genaue Untersuchung der Genitalien vorzunehmen und nach deren Ergebnis eine Operation entweder zu unterlassen, wenn auch die übrigen Genitalien fehlen, oder sofort einzuleiten, möglichst vor dem Eintritt der Menstruation.

1) Breisky. Krankheiten der Vagina, pag. 17.

2) Centralbl. für Gynäkol. 1878, pag. 383.

Auch Kiwisch[1]) weist mit den oben angeführten Gründen auf die Unsicherheit der Diagnose im frühesten Kindesalter hin und kommt gleichfalls zu der Ansicht, man dürfe vollständige Atresieen der kindlichen Genitalien nie zu früh operieren. Vor dem Eintritt der Menstruation jedoch zur Operation zu schreiten, halten auch Hegar und Kaltenbach[2]) für zweckmässig, da dieselbe dann wegen der noch nicht vorhandenen Komplikationen weniger gefährlich sei. Hirschsprung[3]), welcher einige Fälle von Genital-Atresieen bei Kindern behandelte, spricht sich im Anschluss an seine günstigen Erfolge bei so früher Operation (wir haben schon weiter oben einen seiner Fälle mitgeteilt) sehr entschieden für eine allgemeine Untersuchung der kindlichen Genitalien gleich nach der Geburt aus.

Dieser Vorschlag scheint mir sehr rationell zu sein, denn wenn wir auch vorher erklärt haben, die schwereren Fälle von Atresie möglichst erst in vorgeschrittenerem Alter behandeln zu wollen, so ist doch durch eine frühe Erkenntnis des Falles immerhin die Möglichkeit gegeben, vor dem Eintritt der Menstruation zu operieren. Doch dürfen wir uns andererseits nicht verhehlen, dass auch beim besten Willen, bei der gewissenhaftesten Untersuchung der kindlichen Genitalien nicht immer gleich die Atresie erkannt wird, besonders bei höherem Sitz derselben und der Kleinheit und Enge der Genitalien des Kindes. Immerhin aber kann man den Versuch machen, denn Alles, was dadurch erreicht wird, ist gewonnen.

Der entschiedenen Ansicht Krause's[4]), Atresieen vor dem Eintritt der Katamenien und den dadurch bedingten Beschwerden überhaupt nicht zu operieren, kann ich mich aber keineswegs anschliessen, sondern halte es, wie ich schon weiter oben betonte, für zweckmässig, die Atresieen, wenn man sie glücklicherweise vor dem Eintritt der Menstruation schon bemerkt, auch alsbald zu behandeln, jedenfalls aber, bevor sich Blutretentionen gebildet haben, welche die Therapie, wie den Zustand der Patientin sehr komplicieren. —

Wir kommen jetzt zur Therapie der Atresieen, wenn uns dieselben gleichsam im zweiten Stadium, nach eingetretener Ovulation zur Behandlung kommen.

In allen diesen Fällen von Atresie werden sich zur Zeit der

1) Kiwisch. „Klin. Vorträge über Krankh. d. weibl. Geschl." II, p. 380.
2) Hegar und Kaltenbach. „Operative Gynäkologie." p. 307.
3) Centralbl. für Gynäkolog. 1878, p. 383.
4) Krause. „Ueber die Atresieen der Scheide." Dissert. Marburg 1872.

Pubertät, früher oder später, allerlei Beschwerden einstellen, welche auf die Ansammlung und den verhinderten Abfluss des Menstrualblutes zurückzuführen sind. Nur äusserst selten werden diese Beschwerden vermisst werden, es müsste dann nämlich entweder eine mangelhafte Ausbildung der inneren Genitalien überhaupt, besonders der Ovarien, vorliegen, oder, was ja, wie wir gesehen haben, auch zuweilen der Fall sein kann, neben der Atresie gleichzeitig eine Blasenscheidenfistel bestehen, bei der dann das Menstrualblut durch die Urethra entleert würde. Dies findet sich aber meist wohl nur in Verbindung mit erworbenen Atresieen infolge traumatischer Einwirkungen etc. Ob sich der Fall, den Meissner[1]) erwähnt, — er betraf eine 40jährige Frau, bei welcher man bei vollständiger Imperforation der Scheide das Menstrualblut regelmässig durch die Harnwege ausgeschwitzt sah, — nicht auch durch eine vorhandene Blasenscheidenfistel erklären liesse, scheint mir keinem grossen Zweifel zu unterliegen.

Gewöhnlich also treten bei der ersten Ovulation Erscheinungen auf, welche sofort an die Menstruationsbeschwerden erinnern, da jedoch kein Blut abfliesst und nur die Beschwerden vorhanden sind, so nennt man diese Menstrual-Molimina. Wie wir schon oben gesehen haben, sammelt sich das Blut bei jeder folgenden Periode mehr und mehr an, auch die Schmerzen kehren selbstverständlich periodisch wieder, und da sich noch immer kein Blutabfluss zeigen will, die Beschwerden aber mit jeder Periode bedeutend zunehmen, so werden die Patientinnen endlich veranlasst, ärztliche Hilfe in Anspruch zu nehmen. Je früher dies geschieht, um so günstiger liegt der Fall für die Betreffenden, denn um so weniger schwer sind dann meist noch die Folgezustände, welche durch die Blutstauung entstehen.

Der Verschluss der Scheide kann, wie wir bereits gesehen haben, bedingt sein entweder durch einen Hymen imperforatus oder durch eine mehr, weniger tiefgelegene Scheidewand in der Vagina, oder schliesslich kann selbst ein Defekt der Scheide vorliegen.

Im ersten Falle ist die Sachlage wohl am einfachsten und günstigsten; zuweilen genügt schon ein blosser Fingerdruck oder das Andrücken eines Metall-Katheters oder einer Uterus-Sonde, um die Membran, wenn sie dünn ist, zu sprengen. Gelingt dies nicht, so kann man den Hymen mit einer Pincette fassen, denselben durch

1) Meissner. „Frauenzimmer-Krankheiten". I. 1, p. 354.

eine kreuzweise Spaltung öffnen und so dem angesammelten Blute einen Abfluss verschaffen.

Winckel[1]) (wie auch Hegar u. a.) empfiehlt, erst mittels eines feinen Troikarts allmählich so viel des Retentionsfluidums abfliessen zu lassen, dass die Spannung sich vermindert, dann aber den Hymen von der Punktionsöffnung aus nach oben, unten und beiden Seiten zu spalten und die so entstandenen Zipfel mit der Scheere abzutragen. Jedenfalls ist letzteres wohl dazu geeignet, eine Wiederverwachsung der Wundränder zu verhindern.

Scanzoni[2]) hält es nach seiner Erfahrung für rätlich, nach beendigter Operation durch Einlegen von Pressschwämmen dafür zu sorgen, dass die angelegte Oeffnung die beabsichtigte Weite beibehält.

Hippokrates[3]) schon und später Plater und Bauhin verwendeten die Kauterisation zur Eröffnung membranöser Atresieen. Avicenna wollte die obturierende Membran mit dem Finger sprengen und Mauriceau sie mit den Nägeln zerreissen.

Vidal ferner hält es für zweckmässig, nach Ausschneiden eines Hymen-Teiles die Wunde durch die Naht zu umsäumen; auch Leopold hat dies Verfahren angewandt (cf. Tab. Nr. 40).

Bezüglich der Entleerung des angesammelten Blutes ist noch hinzuzufügen, dass es mit Rücksicht auf die später noch näher zu besprechenden Gefahren, welche von den event. vorhandenen Tubensäcken drohen, ganz besonders zu raten ist, den Abfluss recht langsam und allmählich erfolgen zu lassen.

Wir kommen jetzt zu den eigentlichen Atresieen der Vagina, d. h. wenn diese durch eine Membran tiefer oder höher verschlossen ist. Hier ist das operative Verfahren in der Regel das nämliche wie bei den Atr. hymenales: Incision und Entleerung.

Doch wie geringfügig auch in beiden Fällen die Operation erscheinen mag, so verhängnisvoll und ungünstig kann dieselbe doch verlaufen, wie es in der That häufig genug geschehen ist. Denn ganz abgesehen von den schweren Komplikationen durch Tubensäcke können auch sonst üble Zufälle mancherlei Art hinzukommen, nach Meissner[4]) „weil mitunter die Jahre lange Zurückhaltung des abgesonderten Menstrualblutes bereits Nachteile auf den Organismus im Allgemeinen, oder die zunächst interessierten Teile insbesondere

1) Winckel. „Die Pathologie der weibl. Sexual-Organe." Leipzig 1878.
2) Scanzoni. „Lehrb. der Krankh. der weibl. Sexual-Organe." Wien 1863.
3) Hegar und Kaltenbach. „Operative Gynäkol." p. 308. Anm.
4) Meissner. „Frauenzimmer-Krankheiten." Leipzig 1842. I. 1. p. 333.

veranlasst haben kann, die nicht sogleich mit der bewirkten Trennung des verschlossenen Hymens wieder gehoben werden können." Beobachtungen von Langenbeck, Textor, Steidele u. a. bestätigen diese Befürchtung und müssen uns warnen, selbst in den scheinbar leichtesten Fällen mit der Prognose äusserst vorsichtig zu sein.

So einfach das oben geschilderte operative Verfahren bei den Verschliessungen der Vagina durch eine Membran sich gestaltet, um so schwieriger und gefährlicher ist der Eingriff, welchen die gänzliche Verwachsung oder gar der Defekt der Scheide erforderlich macht.

Um in solchen Fällen die Gefahren, welche bei der Bildung eines Scheidenkanals durch Verletzung des Mastdarms oder der Blase sehr häufig eingetreten sind, zu umgehen, schlug Amussat folgendes Verfahren ein: Von einem Assistenten wird ein Katheter in die Blase eingeführt, der Operateur bringt seinen linken Zeigefinger ins Rektum und macht dann einen Querschnitt zwischen Urethra und Anus. Sodann dringt er mit Finger und Skalpellstiel unter Führung des linken Zeigefingers und des Katheters zwischen Mastdarm und Blase langsam gegen den Tumor hin vor. Wenn schliesslich die Eröffnung der Haematometra mit dem Finger nicht gelingt, so kann man zu diesem Zwecke einen gekrümmten Troikart anwenden. Durch ein Drainrohr oder dergleichen ist für die zum Abfluss des Menstrualblutes erforderliche Dilatation Sorge zu tragen.

Schröder hält es für gut, sich diesem Verfahren Amussat's anzuschliessen.

Rose[1]) berichtet über zwei nach dieser Methode behandelte Fälle, die mit gutem Erfolg verlaufen sind; es wurde hierbei selbst der äussere Einschnitt vermieden.

Amussat heilte ein Mädchen von 15½ Jahren mit totalem Defekt der Scheide, welches seit 8 Monaten Beschwerden hatte, indem er das Rudiment der Vulva mit dem Finger durchbohrte und dann in wiederholten Sitzungen mit den Fingern Blase und Mastdarm trennte. Schliesslich eröffnete er den kugelförmigen Uterus mit einem Troikart. Resultat: Heilung (Tab. Nr. 13).

Den zweiten Fall (Tab. Nr. 15) operierte Patry. Er heilte ein 17jähriges, 14 Monate leidendes Mädchen, welches ebenfalls einen totalen Scheidendefekt hatte. Der Uterus war von dem retinierten Menstrualblute bedeutend ausgedehnt. Im Laufe von 14 Tagen wurden ausschliess-

1) Busch. Monatsschr. für Geburtshilfe u. Frauenkrankheiten, Berlin 1867, pag. 417 f.

lich mit den Fingern Blase und Mastdarm 3 cm hoch von einander getrennt und darauf der Uterus punktiert.

Der Verlauf war sehr stürmisch, so dass in den nächsten 14 Tagen 127 Blutegel angewandt werden mussten. Im nächsten Jahre musste die Punktion nochmals wiederholt werden; mit Hilfe von Seiten-Einschnitten trat dann gänzliche Heilung ein.

Auch sonst in der Litteratur finden wir das Verfahren Amussat's häufig mit gutem Erfolge angewandt. Breisky[1]) bestreitet, dass in den Fällen, wo ein derartiges Eingreifen zum Ziele geführt habe, ein wirklicher Defekt oder eine feste Verwachsung der Scheide vorgelegen habe. Das seien nur Verklebungen des Scheidenlumens gewesen, denn abgesehen davon, dass es unmöglich wäre, so feste Hindernisse stumpf zu trennen, sei es sehr sonderbar, dass in diesen Fällen der richtige Weg jedesmal sicher gefunden und mit Leichtigkeit offen erhalten sei.

Wie dem auch sein mag, jedenfalls muss man vor dem blutigen Einschreiten die Amussat'sche Methode erst versuchen, besonders da man von vornherein nicht immer eine Unterscheidung zwischen gänzlicher Verklebung und Verwachsung der Vagina zu machen im Stande ist.

Führt dies jedoch nicht zum Ziel, so operiert Breisky nach folgender Methode: Die Schleimhaut zwischen Urethra und Mastdarm wird mit Messer oder Scheere gespalten; darauf dringt er, indem Blase und Rektum durch einen Katheter resp. Finger des Assistenten kontrolliert werden, in den tiefen Schichten stumpf gegen den Tumor vor, und zwar mit den Fingern oder auch mit der stumpfen Spitze einer geschlossenen Scheere, mit welcher man, wenn dies anders nicht gelingen will, auch feste entgegentretende Gewebsstränge durchtrennt. Zur Eröffnung des Tumors benutzt Breisky ein langgestieltes lanzettenförmiges Messer, welches durch eine Troikart-Röhre gedeckt ist. In diese zurückgezogen, wird das Messer sicher an die zu treffende Stelle angesetzt und eingestossen. Darauf wird die so gemachte Oeffnung mit dem Knopfmesser erweitert, dann wird unter Zurückziehung des lanzettenförmigen Messers die Kanüle in den Tumor vorgeschoben. Zur Dilatation verwendet er eine „Zangenkanüle"; diese wird über die Kanüle des Troikart-Messers, auf welche sie genau passt, angesetzt und über dieselbe bis in den Retentionssack vorgeschoben. Sodann werden

1) Breisky. „Die Krankheiten der Vagina." pag. 42.

die halbrinnenförmigen Blätter der Zangenkanüle auseinandergespreizt und so die Oeffnung dilatiert. Schliesslich wird dann ein Dilatatorium eingeführt, um die Wunde offen zu erhalten.

In 7 Fällen breiter Atresieen hat Breisky bei diesem Verfahren guten Erfolg gesehen (cf. Tab. Nr. 26—32).

Erschwert wird die Operation noch, wenn der Verschluss der Vagina durch breites, festes Narbengewebe gebildet wird, besonders aber, wenn bei der Narbenbildung auch Nachbarorgane in Mitleidenschaft gezogen sind.

Richmond und Battey[1]) beschlossen, unter solchen Verhältnissen auf die Operation der Atresie zu verzichten und durch die Kastration einer weiteren Blutung vorzubeugen; letzterer hat diese Idee auch mit glücklichem Erfolge ausgeführt. Auch andere Operateure, wie z. B. Kleinwächter, haben diese Methode mit mehr oder weniger günstigem Resultate angewandt.

Kiwisch[2]) zieht dem Vorgehen mit dem Messer bei den stärkeren Atresieen einen langen gebogenen Troikart vor. Nachdem er sich von der Höhe der Atresie überzeugt hat, wird unter der schon vielfach beschriebenen Kontrolle von Blase und Rektum der Troikart bis an den Verschluss vorgeschoben und durchgestossen. Sind die Hindernisse überwunden, und ist die Spitze des Troikarts in den Retentionstumor gelangt, so schiebt man dieselbe so weit vor, bis die Kanüle gleichfalls in die Höhle gelangt, und bewirkt so den Abfluss des angesammelten Blutes. Schliesslich wird der Wundkanal durch ein langes, geknöpftes, schmales Bistouri durch Seitenschnitte erweitert und zum Zwecke der Dilatation ein fingerstarkes, gekrümmtes Zinnrohr im neuen Kanal befestigt.

Bei dieser Methode, welche Kiwisch als sehr zweckmässig empfiehlt, und die ja auch sehr einfach erscheint, ist aber doch zu bedenken, dass der Verschluss oft so rigid und widerstandsfähig ist, dass man schwerlich eine Troikartspitze leicht hindurchbringen möchte; muss man aber zu diesem Zwecke einen stärkeren Druck ausüben, so scheint ein Abgleiten von der rechten Bahn und eine bedenkliche Verletzung der Nachbarorgane sehr leicht entstehen zu können, während man mit dem Messer doch viel sicherer, indem man langsam vorgeht, eine bestimmte Richtung einhalten kann.

---

1) Winckel. „Pathologie der weibl. Sexualorgane." p. 395.

2) Kiwisch. „Klin. Vorträge über die Krankh. des weibl. Geschlechts." Prag 1847. I. Abt. p. 129.

In Rücksicht auf diese Schwierigkeiten und so nahe liegenden Gefahren in schweren Fällen starker Verwachsung etc. will Scanzoni[1]) überhaupt von der Entleerung der Haematometra per vaginam und der Beseitigung der Atresie absehen, sondern den Abfluss des retinierten Blutes durch den Mastdarm hindurch bewirken. Er sagt darüber folgendes: „Bei aller Dexterität und Vorsicht von Seiten des Operierenden sind Verletzungen der Blase, des Mastdarms und des Bauchfells nicht immer zu vermeiden, indem es sehr leicht geschieht, dass man bei dem Vorwärtsdringen mit dem Messer oder mit dem Troikart die Richtung des von den verschmolzenen Vaginalwänden gebildeten zelligen Stranges verlässt und in eines der benachbarten Organe eindringt. Die traurigen Ausgänge, welche wir bis jetzt durchgehends auf diese Operationen eintreten sahen, haben uns bewogen, für die Folge nie mehr einen Versuch zu machen, dem angesammelten Menstrualblute durch die künstlich zu vervollständigende Vagina einen Ausweg zu bahnen, vielmehr sind wir entschlossen, bei derartigen sich uns in der Folge darbietenden Fällen die Eröffnung des Scheidengewölbes oder die Paracentese des Uterus durch die vordere Wand des Mastdarms hindurch vorzunehmen, eine Operation, welche jedenfalls leichter und minder lebensgefährlich auszuführen ist, als das bis jetzt übliche Verfahren."

Ganz so schlimm, wie Scanzoni es schildert, ist die Sache denn aber doch wohl nicht, das beweisen uns manche schöne Erfolge in unserer Tabelle. Was andererseits seinen Vorschlag betrifft, der gleichsam darauf hinausläuft, eine Uterorectalfistel anzulegen, so dürfte das doch auch wohl nicht so ganz ungefährlich erscheinen, denn wie leicht könnte es bei einer derartigen Oeffnung zur Kothansammlung in dem Blutsack mit allen seinen Gefahren kommen; oder man müsste sonst die Oeffnung, welche durch den Troikart veranlasst ist, jedesmal wieder zum Verschluss bringen und die Punktion häufiger wiederholen, wie dies Baker Brown u. A. gethan haben. Mir scheint, wie auch Hegar[2]) meint, diese Methode besonders dazu geeignet zu sein, eine Konception und Schwangerschaft zu verhüten, welche bei den übrigen bisher angeführten Operationen keineswegs ausgeschlossen ist, und insofern ist Scanzoni's Verfahren in schweren Fällen wenigstens zu erwägen.

Andere Operateure haben diese Methode nur als Einleitung der

1) Scanzoni. „Krankheiten d. weibl. Sexualorgane." Wien 1863, p. 486.
2) Hegar und Kaltenbach. „Operat. Gynäkologie." Erlangen 1874.

später nachfolgenden Eröffnung der Atresie selbst angewandt, um so die Gefahren, welche von den Retentionstumoren drohen, möglichst zu umgehen, und es sollen in der That auch hierdurch manche gute Resultate erzielt sein.

Ein Gegenstück gleichsam zu der Punktion per rectum ist die Idee von Simon, die Eröffnung des Retentionssackes durch die Blase hindurch vorzunehmen, welchem Vorschlage sich auch Krause [1]) in seiner Dissertation anschliesst. Nach letzterem soll die Operation folgendermassen gemacht werden: Durch die vordere Wand der Scheide, so weit diese zugänglich ist, geht man mit einem Troikart hindurch, durch diese Oeffnung wird ein zweiter ganz stark gekrümmter Troikart eingeführt, dessen Konkavität nach hinten gewandt, und während ein Assistent den Retentionstumor gewissermassen der Spitze des Troikarts aufstülpt, wird die Wand durchbohrt. Sodann soll die untere Oeffnung zum Verschluss gebracht werden und dem Menstrualblute Gelegenheit gegeben, durch Blase und Harnröhre abzufliessen. Ich füge hinzu, dass Simon die Dilatation der Harnröhre vorausschickte und dann durch diese einging, um den Retentionstumor durch Punktion zu entleeren [2]).

Dass diese ganze Operation ziemlich kompliciert ist, dass es durchaus nicht leicht ist, die künstliche untere Blasenscheidenfistel zur Heilung zu bringen, die obere dagegen offen zu erhalten, wird man gewiss mit Recht annehmen dürfen. Dazu kommt noch, wie auch Breisky [3]) gegen diese Methode hervorhebt, dass es dabei häufig zur Bildung von Cystitis, Pyelonephritis, sowie von Konkrementen kommen kann.

Und schliesslich tritt noch ein wichtiger Punkt hinzu, welcher wohl geeignet sein dürfte, gegen die Simon'sche Methode zu sprechen. Das ist die Möglichkeit einer Konception unter diesen Verhältnissen durch die Harnröhre und Blase, wovon wir auch Belege in der Litteratur finden. Ich verweise auf den schon weiter oben mitgeteilten Fall von Isaac.

Wenn man sich nun aber schon scheut, eine schwere Atresie zu beseitigen, und wenn man, um dies zu umgehen, lieber eine Blasenscheidenfistel und andere pathologische Verhältnisse herbei-

1) W. Krause. „Ueber die Atresieen der Scheide." Dissert. Marburg. 1872. pag. 18.

2) Berliner klin. Wochenschr. 1875. Nr. 20.

3) Breisky. „Krankheiten der Vagina." p. 41.

führt, ich meine, dann müsste man doch vor allem andern noch die Möglichkeit einer Konception und Gravidität ausschliessen. —

Ich halte es für zweckmässig, gleich im Anschluss hieran auch die Therapie bei Atresie, mit Gravidität kompliziert, hier folgen zu lassen.

Während selbst bei sehr hochgradigen Stenosen der Vagina die Geburt meist spontan von statten geht, indem sich der Kanal allmählich erweitert, so bedarf es bei gänzlichem Verschluss, der Atresia vaginae, wohl immer einer künstlichen Beseitigung dieses Hindernisses, und besonders erschwerend sind die stärkeren narbigen Verwachsungen der Vaginalwände. Nehmen diese nur einen geringen Teil der Scheide ein, so ist es meistens möglich, sie durch Incisionen zu durchtrennen und so den Geburtskanal freizulegen. Einen Beweis hiervon finden wir in dem eben nochmals erwähnten, von Isaac beschriebenen Falle.

Hier trennte Dr. Wyder das etwa 2 cm starke Septum nach beiden Seiten in der Richtung der Tubera ischii durch, und nachdem auf diese Weise die Diagnose über die Lage des Kindes ermöglicht war, wurden die seitlichen Incisionen ausgiebiger gemacht und behufs Stillung der Blutung die Scheide tamponiert, um die Vollendung der Geburt der Natur zu überlassen; da die Tamponade jedoch die Blutung nicht zu stillen vermochte, so wurde die Zange angelegt und mit geringen Hindernissen der Kopf extrahiert. Die Nachgeburt wurde bereits nach 10 Minuten exprimiert. Das Kind war lebend, weiblichen Geschlechts, normal entwickelt. Die Besichtigung der Genitalien der Mutter zeigte, dass die ganze alte Narbe völlig geplatzt war und die Einrisse sich noch weiterhin ausdehnten; die Wunde wurde genäht. Am 19. Tage verliess die Frau das Bett und versah ihre häuslichen Geschäfte. Da die Urinbeschwerden in der Folge aber grösser wurden, wurde nach 6 Wochen die Operation der Blasenscheidenfistel vorgenommen. Das Endresultat war: Heilung bis auf eine durch Parese des Sphincter entstandene Incontinentia urinae.

Hier haben wir also einen in jeder Beziehung günstig verlaufenen Fall vor uns, der aber doch auch wohl zu den grössten Seltenheiten gehören dürfte. Besonders bei einer Verwachsung der Scheide auf eine grössere Strecke hin, wenn fast die ganze Scheide in Narbengewebe umgewandelt ist, würde das in obigem Falle beschriebene Verfahren nicht zur Anwendung gelangen können.

Schröder[1]) schlägt vor, unter solchen Verhältnissen, wenn

1) Schröder. „Lehrbuch der Geburtshilfe." Bonn 1886, p. 510.

Incision und Dilatation nicht zum Ziele führen würden, frühzeitig zur Ausführung des Kaiserschnitts zu schreiten.

So berichtete Levy einen gleichfalls schon früher erwähnten Fall von gänzlichem Verschluss der Scheide und des Cervix, in dem die zur Geburt hinzugerufenen Aerzte keinen anderen Entbindungsweg wussten, als durch den Kaiserschnitt. Die Entbundene konnte jedoch nicht erhalten werden, da das Lochialsekret einen geeigneten ungefährlichen Ausgang nicht fand. — Und mit Rücksicht hierauf dürfte der einfache Kaiserschnitt überhaupt wohl in unserem Falle keine grossen Vorteile bieten. Ja, Breisky[1]) behauptet sogar, diese Operation sei wegen der Behinderung des freien Lochialabflusses unter diesen Verhältnissen nach der alten Methode noch niemals gelungen, und sieht deshalb — und gewiss mit Recht — eine Rettung nur in der von Porro angegebenen Methode des Kaiserschnitts, welche darin besteht, dass mit dem Kaiserschnitt die Exstirpation des Uterus und seiner Anhänge verbunden wird, um die Blutung und die Sepsis des Bauchfells von der Uterushöhle her zu vermeiden.

Wir sehen also, dass eine Gravidität bei vorhandener Atresia vaginalis zu einer schweren Komplikation des Krankheitszustandes wird. Deshalb müssen wir einesteils alles das zu verhüten suchen, was eine Obliteration der Vagina zur Folge haben kann, andererseits aber dürfen wir gewiss nicht zu therapeutischen Zwecken absichtlich einen Zustand herbeiführen, welcher geeignet ist, das im übrigen so sorgsam verhütete gelegentlich direkt herbeizuführen.

Wenden wir diese Erkenntnis schliesslich auf die von Simon ersonnene, von Krause und anderen befürwortete Idee an, die Entleerung der Retentionstumoren von der Blase aus vorzunehmen, so müssen wir, besonders in Verbindung mit den früher gegen diese Methode angeführten Gründen, zu dem Schlusse gelangen, dass dieselbe praktisch wohl nicht ohne Gefahr oder mit grossem Nutzen zu verwerten sein dürfte.

Ueberblicken wir alle diese Arten der Therapie, so müssen wir gestehen, dass sie sämtlich mit mehr oder weniger grosser Gefahr verbunden sind. Noch weit mehr aber wird dieselbe gesteigert, wenn noch andere Komplikationen hinzutreten.

Wir wollen hier zuerst der Haematocele retrouterina gedenken. — Wohl die meisten Autoren wollen dieselbe exspektativ

1) Breisky. „Krankheiten der Vagina.“ pag. 61.

behandeln. Indem sie einen Eisbeutel zur Beschränkung der partiellen Peritonitis und zur Mässigung der inneren Blutung applicieren, verordnen sie den Patientinnen Ruhe. Symptomatisch ist event. der Katheter anzulegen, leichte Abführmittel zu verabreichen, um das Passieren der Fäkalmassen an dem Tumor zu erleichtern und damit gleichzeitig Reizungen und Schmerzen zu verhüten; gegen letztere kann man nötigenfalls noch Narkotika anwenden. — Eine weitere eingreifendere Therapie hält Schröder[1]) in den meisten Fällen für durchaus unnötig, da der Tumor sich meist eindicke und bis auf einen kleinen Rest resorbiert werde.

Will man jedoch operativ vorgehen, so spaltet man (nach Schröder) im hinteren Scheidengewölbe die Scheidenwand und eröffnet mit dem Finger oder Messer den Tumor. Nachdem dann die Coagula ausgeräumt sind, wird die Höhle ausgespritzt und ein Drainrohr eingelegt. Da hierdurch jedoch der Verlauf des Prozesses gegenüber dem exspektativen Verhalten nicht abgekürzt wird, so wird man gut thun, die Operation als eine immerhin bedeutende Komplikation vorläufig zu unterlassen und nur dann zu derselben zu schreiten, wenn bedeutende Grösse des Tumors, langes Bestehenbleiben desselben und vor allem Fieber und peritonitische Reizungen anzeigen, dass der Tumor septisch geworden ist.

Credé[2]) dagegen empfiehlt, die Eröffnung der Haematokele vom Mastdarm aus vorzunehmen, indem er darauf hinweist, dass auch der spontane Durchbruch derselben meist in das Rektum hinein stattfindet, und weil er meint, dass die Einwirkung der Luft, welche leicht Fäulnis erzeugen könne, auf diese Weise am besten verhütet werden möchte.

Dass aber meistens das exspektative Verhalten den besten Erfolg aufweist, das zeigt uns eine Uebersicht Voisin's, deren Scanzoni[3]) Erwähnung thut. In 20 operierten Fällen endeten 15 mit Genesung, 5 mit dem Tode, während in 27 Fällen, bei denen das Verhalten rein exspektativ war, nur 3 Kranke an den Folgen der Haematokele selbst zu Grunde gingen, so dass also in den operierten Fällen das Mortalitätsverhältnis 1/4, in den anderen, nicht operierten dagegen nur 1/9 betrug. Es ist also auch wohl am besten,

1) Schröder. „Handbuch der Krankheiten der weibl. Geschlechtsorg." Leipzig 1887, pag. 482.

2) Scanzoni. „Lehrb. der Krankheiten der weibl. Sexualorgane." Wien 1863, pag. 356.

3) Ibidem.

das exspektative Verhalten zu beobachten bis auf die Indikationen, welche wir oben für die Operation gegeben haben.

Waren schon alle bisher angeführten pathologischen Verhältnisse, welche Folge oder Begleiterscheinungen der Atresia vaginalis waren, von grösster Bedeutung für die Therapie, weil sie dieselbe bedeutend erschweren, so kommen wir jetzt zu der letzten und zugleich schwersten Form der Komplikationen, welche die früheren event. noch begleitet, und das ist die gleichzeitige Affektion der Tuben. Wir hatten schon früher gesehen, dass es in diesen nicht selten zur Bildung von Blutsäcken kommen kann, der sog. Haematosalpinx.

Alle Autoren stimmen darin überein, dass dies die allerschwerste Komplikation bei der Atresie ist, und alle gehen mit einer gewissen Scheu an die Operation derselben wegen des meistens sehr ungünstigen Ausganges.

Was die Therapie der Tubensäcke betrifft, so ist das bis jetzt geübte Verfahren gewissermassen fast ausschliesslich exspektativ gewesen, denn meistens hat man sich darauf beschränkt, die Atresie selbst zu beseitigen und Haematokolpos sowie Haematometra zu entleeren; die Heilung der Haematosalpinx überliess man dann der Natur, in der Erwartung, dass sie sich, da bei den geschlossenen Tubensäcken ein Abfluss in den Uterus unmöglich ist, durch Resorption allmählich verkleinern würden. Dass dies in der That zuweilen geschieht, das beweisen uns manche Fälle von Vaginal-Atresie, in denen die Diagnose zweifellos eine, zuweilen gar beiderseitige Haematosalpinx nachgewiesen hatte, und die doch zur Heilung gelangt sind. Ob in diesen Fällen nicht doch vielleicht nur eine Stenose in den Tuben bestanden hat, welche zu Stauungen und Blutsackbildungen geführt und kleine Lumina offen gelassen hat, durch welche sich nach Aufhebung des vorher so grossen Blutdrucks im Uterus das angesammelte Tubenblut in diesen ergossen haben könnte, das muss vorläufig dahingestellt bleiben, und darüber kann wohl nur eine sorgfältige Beobachtung von derartigen Präparaten Aufschluss bringen. Dass man aber andererseits so häufig nach Entleerung der Haematometra so sehr bald die Tubensäcke nicht mehr zu diagnosticieren vermag, das ist jedenfalls nicht auf eine Resorption derselben, die unmöglich so schnell herbeigeführt werden kann, zurückzuführen, sondern vielmehr auf eine Lagenveränderung der Tuben, auf die wir noch zurückkommen werden. Vor einer solchen Annahme muss man sich also sehr hüten, denn man würde

dadurch eine Gefahr verkennen, die man keinen Augenblick, nachdem man sie einmal diagnosticiert hat, aus den Augen lassen darf.

Jedenfalls aber steht so viel fest, dass hierbei das exspektative Verhalten doch nur äusserst selten einen günstigen Erfolg aufweist, denn wie wir in der Litteratur sehen, wie auch unsere Tabelle zeigt, enden die mit Haematosalpinx komplicierten Atresieen, wenn man sich bezüglich der Tubensäcke exspektativ verhält, meist mit dem Tode.

Diese feststehende Thatsache ist wohl ein hinreichender Grund für uns, recht genau auf die Gefahren einzugehen, welche die Anwesenheit dieser erwähnten Tubensäcke bedingt, und über deren Therapie zu sprechen.

Schon bei der Lebenden können wir meist nach der Operation der Atresie in Begleitung von Haematosalpinx. eine Peritonitis diagnosticieren, an welcher die Patientin dann gewöhnlich in wenigen Tagen zu Grunde geht. Die Sektion bestätigt dann meistens die Diagnose „Peritonitis", welche fast immer auf zwei Momente zurückzuführen ist: entweder können wir nachweisen, dass eine Ruptur der Tubenwände an einer oder mehreren Stellen eingetreten ist, oder wir finden, dass die Tubensäcke durch Infektion in Verjauchung übergegangen waren, und dass sie so der Ausgangspunkt für die septische Peritonitis geworden sind, wie dies z. B. in dem von uns aus hiesiger Klinik mitgeteilten Falle zweifellos geschehen ist.

Was zunächst die Ruptur der Tuben anbetrifft, so kann dieselbe auf verschiedene Ursachen hin eintreten. Das nächstliegende ist natürlich eine Ueberfüllung der Tuben, ein dadurch bedingtes Dünnerwerden der Tubenwände, und wenn keine Abhilfe eintritt, schliesslich spontaner Durchbruch in die Bauchhöhle; besonders aber beobachten wir das Platzen der Tubensäcke nach Entleerung der Haematometra. Wie dies geschieht, darüber sind die Autoren noch verschiedener Ansichten. Schröder[1]) und andere meinen, durch die Bauchpresse oder durch äusseren Druck würden Uterus und Tuben nach unten gedrängt, und so entständen Zerrungen an den früher erwähnten Adhäsionen, welche schliesslich zur Ruptur der dünnen Tubenwände führten. — Die von anderen Seiten (Steiner, Billroth, Freund u. a.) geltend gemachten Kontraktionen des Uterus, welche bei unvollständiger Entleerung oder bei Verklebung der Punktionsöffnung das Blut aus dem Uterus nach den Tuben treiben (Réflux du sang utérin) und sich auf diese selbst fortsetzen

1) Schröder. „Krankheiten der weibl. Geschlechtsorgane." p. 47.

sollten, weist Hegar[1]) wohl mit Recht zurück; denn abgesehen davon, dass bei den eintretenden Rupturen nicht immer eine mangelhafte Entleerung der Haematometra vorliegt, oder dass die gemachte Punktionsöffnung nicht immer verschlossen ist, scheint ein Blutzufluss aus dem Uterus in die Tuben schon aus dem früher besprochenen einfachen Grunde ausgeschlossen, weil das Os uterinum der Tuben meistens verschlossen ist und auch die einzelnen Blutsäcke in denselben durch feste Abschnürungen getrennt sind.

Da die Rupturen meist nach den Operationen eintreten, so weist Hegar darauf hin, dass dies wohl eine Folge der Operation selbst sein möchte. Er glaubt, die veränderten Druckverhältnisse im Abdomen beschuldigen zu müssen. Durch die Entleerung des Uterus werde der Druck in diesem sowie in dem ihm benachbarten Teile der Bauchhöhle bedeutend herabgesetzt, während er in den noch vollkommen gefüllten Tubensäcken derselbe bleibe, wodurch es leicht zu einem Durchbruch nach der Seite des geringeren Druckes kommen könne. Aber auch die schon vorher erwähnten Druck- und Zugeinwirkungen hält er für geeignet, die Ruptur zu veranlassen.

Auch Breisky[2]) schliesst sich der Ansicht an, dass die häufigste Ursache der Tuben-Ruptur durch Lagenveränderungen des Uterus nach der Operation eintrete, während gelegentlich auch Druck von aussen und innen, besonders die Bauchpresse, dies bewirken könnte.

Rose[3]) hält ausser diesen Möglichkeiten auch noch die fieberhafte Reaktion, welche nach der Operation erfolgte, für fähig, die Spannung und Brüchigkeit der Tubenwände herbeizuführen. Wenn dies geschehen sei, so genüge oft schon eine physiologische Bethätigung der Bauchpresse oder ein geringer Druck auf die Bauchdecken, wie derselbe leicht bei den Untersuchungen ausgeübt würde, um die Säcke zum Bersten zu bringen. — Prof. Czerny meint, auch eine vermehrte Kongestion und Exsudation sei vielleicht geeignet, die Ruptur, besonders bei stark ausgedehnten Tubensäcken herbeizuführen.

Wenn wir schliesslich alle diese Möglichkeiten erwägen, so scheint mir die Annahme wohl am einfachsten und wahrscheinlichsten zu sein, dass die vielbesprochenen Rupturen meistens durch

---

1) Hegar und Kaltenbach. „Operative Gynäkologie.“ p. 319.

2) Breisky. „Krankheiten der Vagina.“ p. 36.

3) Busch. „Monatsschrift für Geburtskunde und Frauenkrankheiten.“ XXIX. Bd. p. 410.

die oft sehr beträchtlichen Dislokationen der Tuben nach Entleerung der Haematometra herbeigeführt werden möchten.

Doch ausser dieser einen Gefahr haben wir noch eine zweite zu berücksichtigen, welche den Tuben droht und für das Leben der Patientinnen verhängnisvoll werden kann und wird, ich meine die Infektion der Tubensäcke.

Bandl[1]) sagt, durch den operativen Eingriff könne der Anstoss zur schädlichen Veränderung des Inhalts der Tubensäcke oder auch zu einem weitergehenden Entzündungsprozess gegeben werden. Elischer[2]) behauptet, dass der grösste Teil der Todesfälle durch Septicämie bedingt sei, deren Zustandekommen durch Aspiration der atmosphärischen Luft, Zersetzung des Wundsekretes, event. durch Regurgitation desselben in den offen erhaltenen Tubenkanal und Infektion von der Operationswunde her Erklärung findet. Diese Infektion kann dann entweder auch zur Ruptur der Tuben und deren weiteren oben besprochenen Folgen führen, und dieser Auffassung schliesst sich auch Breisky[3]) an — oder es kommt zur Weiterverbreitung der Entzündung von den Tuben aus und zur septischen Peritonitis, welche meist immer zu dem gleichen Ausgang führt, nämlich zum Exitus letalis, wie es auch in unserem Falle geschehen ist.

Dass aber eine Ruptur der Tuben auch einen günstigen Ausgang nehmen kann, sehen wir aus dem Falle, welchen Amussat[4]) operierte. Bei einem 15½jährigen Mädchen trat nach Entleerung der Haematometra ein stürmischer Verlauf ein, ein Blutsack entleerte sich spontan durch's Rektum; schliesslich wurde Heilung erzielt. — Dies ist aber eine grosse Seltenheit, und zahlreiche in der Litteratur beschriebene Fälle zeigen uns, dass der Ausgang meistens sehr ungünstig ist, ja dass er fast stets zum Tode führt.

In der Erkenntnis also, dass diese Gefahren, von welchen die Operationen der Atresie mit Haematosalpinx bedroht sind, mindestens zum grössten Teile von den Rupturen oder der septischen Infektion ausgehen, hat man sich selbstverständlich von jeher die grösste Mühe gegeben, diese Schädlichkeiten zu verhüten oder zu bekämpfen, und zu diesem Zwecke sind die verschiedensten Mittel empfohlen, die mannigfachsten Ratschläge gegeben und befolgt.

1) Bandl. „Die Krankheiten der Tuben etc." Stuttgart 1886, p. 37.
2) Berliner klin. Wochenschr. 1876, p. 435.
3) Breisky. „Krankheiten der Vagina." p. 37.
4) Wiener med. Wochenschr. 1871, p. 699.

Um zunächst die Ruptur der Tuben durch Lagenveränderung zu verhüten, und um die Abänderung des Druckes im kleinen Becken nicht gar zu schnell erfolgen zu lassen, stimmen fast alle Autoren darin überein, dass man die Retentions-Flüssigkeit möglichst langsam entleere; manche haben sogar vorgeschlagen, erst in mehreren Sitzungen das Blut gänzlich abfliessen zu lassen. Dies letztere Verfahren möchte aber wegen der damit verbundenen Gefahr der septischen Infektion des zurückgebliebenen Teiles doch wohl nicht zu empfehlen sein; deshalb fordern Breisky[1]), Emmet u. a. entschieden, dass die Operation unter allen Umständen in einer Sitzung gemacht werde und eine ausgiebige Incision für genügenden Abfluss sorge, nachdem man anfangs nur durch eine Punktionsöffnung einen grossen Teil der Flüssigkeit habe abfliessen lassen. Dadurch könne man einerseits eine zu plötzliche Lagenveränderung der Beckenorgane, andererseits aber auch die Gefahr der Sepsis wesentlich einschränken.

Rennert[2]) wandte in einem Falle, der allerdings nicht mit Haematosalpinx kompliciert war, nach der Operation 6 Tage hindurch die permanente Irrigation an. Dabei machte er die Beobachtung, dass die Organe auf diese Weise in ihrer bisherigen Ausdehnung blieben, und glaubte deshalb, diese Methode besonders für die Haematosalpinx-Behandlung empfehlen zu können. Der Utero-Vaginalschlauch werde langsam entleert, gleichzeitig vor Infektion geschützt und ausserdem eine Lagenveränderung der Organe durch die bleibende Ausdehnung des Uterus verhindert. Auch das so häufig eintretende Erbrechen, welches nach der Operation die Ruptur der Tuben herbeiführen kann, glaubt Rennert durch seine Irrigationsmethode unschädlich machen zu können. Er wendet zu diesem Zwecke einen stärkeren Wasserdruck an und instruiert die Patientin, während der Brechbewegung die Schenkel fest zusammenzupressen, um so Retention der Spülflüssigkeit für den Augenblick zu bewirken und dadurch Fixation der Beckenorgane während der kritischen Zeit zu erzielen. So finden dieselben nach mehreren Tagen die Gelegenheit, allmählich sich ihrer neuen Lage anzupassen, und wenn der Fall so günstig liegt, dass das Ostium uterinum der Tube offen ist, der Abfluss des Tubeninhaltes also stattfinden kann, so scheint der Erfolg ein recht guter zu sein. Aber Rennert

1) Breisky. „Krankheiten der Vagina.“ pag. 37.
2) Centralbl. für Gynäkologie. 1882. pag. 43.

meint, auch wenn die Blutsäcke fest geschlossen wären, so würde dennoch die permanente Irrigation von Nutzen gewesen sein, denn erstens würde dadurch eine langsame Umlagerung des Uterus und seiner Anhänge bewirkt, zweitens aber ginge während der Behandlungszeit wohl die Entzündung der Tube zurück, und dadurch würde auch der Zustand der Tubenwände gegen früher sehr gebessert, so dass es wohl zu einer langsamen Resorption kommen könnte; schliesslich aber glaubt Rennert, seine Irrigation sei sogar als bedeutendes Desinficiens insofern wirksam, als sie selbst im Falle der Tuben-Ruptur die schlimmen Folgen, septische Peritonitis, abzuwenden vermöge, da die Infektion der Genitalsphäre durch die permanente Irrigation hintangehalten würde.

Diese Vorschläge klingen gewiss gut und mögen auch wohl ganz rationell sein, ob sie aber praktisch anwendbar sind, dafür liegen meines Wissens noch keine Beweise vor, denn selbst in dem von Rennert in dieser Weise behandelten Falle war, wie wir schon vorher erwähnten, keine Komplikation mit Haematosalpinx vorhanden.

In der Erkenntnis, dass die Chloroform-Narkose sehr gewöhnlich Erbrechen verursache, und so das Bersten der Tubensäcke veranlasst werden könnte, hält es Winckel[1]) für geraten, in Fällen, wo Haematosalpinx diagnosticiert sei, die Aether-Narkose anzuwenden und das Erbrechen so möglichst zu verhindern.

Im Gegensatz zu der oben besprochenen Methode Rennert's verbietet Schröder[2]) die Injektionen nach der Operation und sagt: „man lässt einfach nach Eröffnung der Geschwulst abfliessen, was abfliessen will." Weiter empfiehlt er die grösste Ruhe für die Patientinnen und Vermeidung der Bauchpressen-Aktion sowie der Infektion. Injektionen solle man nur in dem Falle machen, wenn Zersetzung der noch zurückgebliebenen Flüssigkeit eintritt.

Hegar[3]) spricht sich für allmähliche, langsame Entleerung aus; die etwa entstehenden Druckdifferenzen im Abdomen will er durch Auflegen einer handhohen, das ganze Abdomen bedeckenden Watteschicht ausgeglichen wissen. Da ferner in der Zeit der Menstruation die Fluxion zu den Genitalien das Zustandekommen von Rupturen begünstigen könne, so empfiehlt er, als Zeitpunkt für die

1) Winckel. „Pathologie der weibl. Sexualorgane." p. 394.
2) Schröder. „Krankheiten der weibl. Geschlechtsorgane." p. 55.
3) Hegar und Kaltenbach. „Operative Gynäkologie." p. 320.

Operation einen der nächsten Tage nach der Menstruation zu benützen, damit die Organe gewissermassen Zeit haben, sich vor der nächsten Periode an ihre neue Lage und ihren veränderten Zustand zu gewöhnen.

Viele Operateure legen auf die Nachbehandlung sehr grossen Wert. Hegar empfiehlt, einen zweckentsprechenden Kompressionsverband um das Abdomen zu legen, um Schutz vor den Folgen der nach der Entleerung eintretenden Druckdifferenz zu gewähren; auch ist Morphium gleich nach der Operation ein gutes Mittel, um die inneren Organe zu beruhigen.

Um den Druck der Bauchpresse bei der Stuhlentleerung zu vermeiden, gibt Hegar in der ersten Woche bei leichter Nahrung Opium-Klystiere, durch die er künstlich konstipiert; der erste Stuhlgang muss dann später durch entgegengesetzt wirkende Klystiere erleichtert werden. Was ferner die Dilatation des neuen Kanals betrifft, so hält er es für gut, dies bis nach dem Ablauf der nächsten Periode zu verschieben, um Uterus und Tuben Zeit zu geben, zur Norm zurückzukehren.

In ähnlichem Sinne spricht sich Elischer[1]) aus. Er empfiehlt, die zur Entleerung eingeführte Kanüle des Troikarts so lange liegen zu lassen, als noch spontan Blut abfliesst. Darauf soll man die Patientin ins Bett schaffen und jede weitere Untersuchung so lange verschieben, bis man annehmen kann, dass die verletzte Stelle geheilt ist. So könne man gleichzeitig der zu schnellen Lagenveränderung der inneren Genitalien und der septischen Infektion vorbeugen, welche nach seiner Ansicht, und die müssen wir hier entschieden anerkennen, am häufigsten infolge der Vorgänge bei der Dilatation herbeigeführt wird.

Andere Gynäkologen wollten von vornherein eine Wunde schaffen, die der Infektion nicht ausgesetzt wäre, und wandten zu diesem Zwecke den Thermokauter zur Durchtrennung der Atresie an. In leichten Fällen ist dies wohl recht praktisch, in schwereren jedoch, wo wir der Leitung der Finger nicht entbehren können, dürfte jener Apparat aber doch wohl auszuschliessen sein.

Lefort (wie Breisky mitteilt) hat in ähnlichem Sinne den konstanten Strom angewandt und guten Erfolg gesehen.

Breisky[2]) macht schliesslich noch auf eine weitere Hauptgefahr

1) Berliner klin. Wochenschr. p. 435.

2) Breisky. „Krankheiten der Vagina." p. 40.

aufmerksam, welche nach sonst gut ausgeführter Operation einen tötlichen Ausgang durch Sepsis herbeiführen könne, und das ist der Luftzutritt in den Wundkanal und zu dem etwa noch zurückgebliebenen, stagnierenden Sekrete. Auch er empfiehlt daher, jede Dilatation vorläufig zu vermeiden, falls es aber durch die Umstände durchaus erforderlich sei, z. B. eine Kanüle liegen zu lassen, so solle man ganz besonders auf den gänzlichen Abfluss des Sekretes und auf desinfizierende Ausspülungen bedacht sein, um die durch das Eindringen der Luft drohende Zersetzung zu verhüten. Schon während der Operation selbst solle man durch Karbol-Spray die zutretende Luft sterilisieren, um so wenigstens die Gefahr der Sepsis zu mildern.

Wir haben jetzt also eine ganze Reihe von Vorsichtsmassregeln aufgezählt, welche ersonnen wurden, um den besonders bei Haematosalpinx drohenden Gefahren vorzubeugen: man hat sich bemüht, die Rupturen der Tuben zu verhindern, sowie die Sepsis, denen besonders die Retentionsflüssigkeit in den Tuben ausgesetzt ist, zu vermeiden, und doch, wie sind die Erfolge! Selbst in den scheinbar leichten Fällen kommt es meistens zum Exitus letalis; sehen wir nur die nachfolgende Tabelle an: die Operation, die Nachbehandlung, alles ist mit den grössten Kautelen unternommen, und doch meist immer dasselbe traurige Ende, denn sobald einmal die Gegenwart einer Haematosalpinx festgestellt ist, muss man sich immerhin auf das Aeusserste gefasst machen. Längst hat man diese verhängnisvolle Eigenschaft der Tubensäcke erkannt, alle möglichen fruchtlosen Versuche angestellt, sie unschädlich zu machen, doch operativ ist man wohl selten gegen sie direkt vorgegangen.

So empfiehlt Hegar [1]), die Blutsäcke selbst vom Rektum oder der Vagina aus durch Punktion zu entleeren.

Haussmann [2]) machte den Vorschlag, die Haematosalpinx, wenn sie mit der vorderen Bauchwand verlötet sei, von hier aus vor der Heilung der Haematometra zu entleeren.

Am zweckmässigsten, glaube ich, würde es in Anbetracht der traurigen Ausgänge, wie sie meist bei der Atresie, welche mit Haematosalpinx kompliciert ist, beobachtet werden, sein, wenn man sich in solchen Fällen zur Laparatomie entschliessen würde. Sobald man die bestimmte Diagnose: Atresie des Genital-

1) Hegar und Kaltenbach. „Operat. Gynäkologie." p. 321.
2) Zeitschr. für Geburtshilfe und Gynäkologie. II. p. 210.

kanals, Haematometra, Haematosalpinx gestellt hat, mache man sofort die Laparatomie, entferne die affizierten Tuben etc. durch Exstirpation, wodurch wir sowohl die momentan von denselben drohenden Gefahren beseitigen als auch für die Zukunft Recidive ausschliessen, und erst dann, wenn wir von den Tuben nichts mehr zu fürchten haben, gehen wir an die Beseitigung der Atresie selbst. Bedenken wir, wie günstig sich heutzutage die Resultate der Laparatomie gestalten, wie traurig dagegen die der bisher bei Atresie mit Haematosalpinx geübten Therapie-Arten, so müssen wir uns zweifellos für die Laparatomie entscheiden.

Auch Breisky[1]) hält all die oben erwähnten Vorsichtsmassregeln bei der Anwesenheit von Haematosalpinx nicht für ausreichend, um die drohenden Folgen auch nur mit einiger Sicherheit fern zu halten, und kommt auch schliesslich zu dem Vorschlage, entweder die Laparatomie mit nachfolgender Exstirpation der betreffenden Tube zu machen, oder den Tubensack in die Bauchdecken-Wunde einzunähen und darauf die Incision desselben vorzunehmen.

Auch Winckel[2]) gelangt in Anbetracht der traurigen Ausgänge in derartigen Fällen schliesslich zu der Erwägung, ob nicht zur Rettung der Kranken die dilatierte Tube durch die Laparatomie zweckmässig zu exstirpieren sei.

Schröder[3]) hat bereits in einem den von uns betrachteten Verhältnissen ähnlichen Falle, nämlich bei der halbseitigen Hämatometra, mit Haematosalpinx kompliciert, die von uns soeben befürwortete Laparatomie ausgeführt und exstirpierte die ausgedehnte linke Tube. Patientin genas; glücklicherweise trat darauf auch ein spontaner Durchbruch des Haematometra-Inhaltes durch die Scheide ein; die Durchbruchsstelle wurde später erweitert und vollkommene Heilung erzielt.

Während der Abfassung dieser Arbeit wurde ein Fall von Atresie des Genitalkanals in der hiesigen Frauenklinik in der gleichen Weise behandelt, und war es mir durch die Güte des Herrn Prof. Kehrer vergönnt, der Operation beizuwohnen und den Fall meiner Arbeit anzufügen (cf. Tab. Nr. 70).

L. W., 15 J. alt, ohne hereditäre Belastung, stets gesund, menstruierte zuerst im 13. Jahre, anfangs in grossen Intervallen; im Sommer

1) Breisky. „Krankheiten der Vagina." p. 38.
2) Winckel. „Pathologie der weibl. Sexualorgane." p. 416.
3) Zeitschr. für Geburtshilfe und Gynäkologie. Bd. VIII. p. 202.

1887 sogar nur dreimal, mit Schmerzen, drei Tage lang, mit reichlichem Blutabgang. Seit Mai 1888 steigerten sich die Schmerzen bedeutend, es kam sogar zu Ohnmachtsanfällen. Menses zuletzt Ostern und Pfingsten d. J. Starke Schmerzen, auch im linken Bein; Ischurie; blasses Aussehen; Pat. will in letzter Zeit stark abgemagert sein.

Status praes. Bei der Untersuchung fand sich:

Im Unterleib rechts fühlt man eine längliche runde, die Bauchwand sichtlich vortreibende Geschwulst, die bis zwei Querfinger unter den Nabel heraufgeht, die Mittellinie überragt, glatt abgerundet und schmerzhaft bei Druck, etwas verschieblich und deutlich fluktuierend ist.

In linker Leiste weit kleinere, längliche, fluktuierende Geschwulst. Zwischen beiden Geschwülsten ein nach oben offener Winkel. Aeussere Genitalien jungfräulich, Scheide sehr kurz; etwa 3 cm über dem Scheideneingange trifft man auf eine nach unten halbkugelig vorgewölbte, in die Scheide hereingedrängte Geschwulst, welche überall deutlich fluktuiert, bei Druck auf die grössere Bauchgeschwulst etwas praller wird und an ihrer ganzen Unterseite von der Scheidenwand überzogen wird.

Ein zapfenartiger Scheidenteil ist nirgends zu fühlen, wohl aber hoch rechts am Scheidentumor eine kleine Oeffnung, in welche die Sonde 5—6 cm weit eindringt.

Als Diagnose ergibt sich aus diesem Befunde zunächst: Vagina duplex et Uterus bicornis duplex; Atresia vaginal. sin. infer.; Haematokolp. sinistr. Ausserdem kann man nach dem Befunde an das Vorhandensein einer Haematosalpinx denken.

Therapie: Punktion des Haematokolpos und der Haematometra sinistr. mittels Troikarts per vaginam, Entleerung von etwa 400 ccm meconiumähnlicher Flüssigkeit. Da jedoch trotz sorgfältigster Entleerung die beiden Bauchgeschwülste unverändert waren, so erlangte die Anwesenheit von Haematosalpinx ziemliche Gewissheit, und deshalb entschloss man sich alsbald zur Laparatomie.

Dieselbe wurde gemacht; der Haematosalpinx-Tumor entleert, linke Tube und Anhang abgebunden und entfernt.

Ausgang: Glatter, fast fieberfreier Verlauf; Heilung.

Ausserdem hat Schröder[1]) schon in einem Falle von Atresie ohne Haematosalpinx die Haematometra mit glücklichem Ausgange von der Bauchhöhle aus exstirpiert, nachdem er des sich immer wieder ansammelnden Blutes wegen viermal durch die Blase punktiert hatte.

Veranlasst durch die stets schlechten Erfolge ihrer Operationen haben einige Autoren von dem operativen Eingriff überhaupt ab-

1) Schröder. „Krankheiten der weibl. Geschlechtsorgane." p. 55.

sehen wollen. Rose[1]) hat darauf hingewiesen, dass Boyer die Atresieen mit Retentionstumoren kurzweg für unrettbar verloren erklärte, dass Dupuytren zuletzt gänzlich auf die Operation der Haematometra verzichtete und meinte „eher solle man ähnliche Kranke einem langsamen, oft fernen Tode überlassen, als sie einem jähen und sicheren überliefern!“

Fragen wir uns zunächst, ob dieses kaum exspektativ zu nennende Verfahren wenigstens irgend eine Hoffnung auf guten Ausgang zulässt, so müssen wir allerdings zugeben, dass z. B. eine Haematometra sich spontan entleeren kann, indem die verschliessende Membran im Genitalkanal, welche natürlich in diesen Fällen wohl nur ziemlich dünn sein darf, platzen kann und dadurch dem retinierten Blute freien Abfluss verschafft.

Ich will hier mehrere derartige Fälle mitteilen, aus denen hervorgeht, dass eine spontane Heilung allerdings, sogar bei schweren Komplikationen, beobachtet und möglich ist.

M. Weiss[2]) in Prag beobachtete einen solchen Verlauf (cf. Tab. Nr. 67).

Patientin war ein 19jähriges Mädchen mit angeborener Atresia vaginae; es wurde eine Haematometra festgestellt, welche die Ausdehnung eines Uterus im 8. Monate der Gravidität hatte, ausserdem Haematosalpinx der rechten Seite.

Da die Operation verweigert wurde, musste sich Weiss auf die Beobachtung des Falles beschränken. Es kam zum spontanen Durchbruch der Haematometra ins Rektum, und von der Zeit an fanden regelmässige Menstruationen per rectum statt. Pat. befand sich sehr wohl; daraus ist wohl mit Sicherheit zu schliessen, dass der Tubarsack, welcher rechts diagnostiziert war, diesmal glücklicherweise der Ruptur und den septischen Gefahren entgangen und wohl mit der Zeit zur Resorption gelangt ist.

Einen zweiten Fall will ich noch erwähnen, den Puech beobachtet hat (cf. Tab. Nr. 66).

Er betraf ein 15jähriges Mädchen mit Atresia hymenalis congenita, Haematokolpos und Haematometra. Auch hier wurde die Operation verweigert, und 4 Monate nach der Vorstellung, 18 Monate nach dem Beginn der Menstrual-Molimina kam es zum spontanen Durchbruch des retinierten Blutes durch die Membran des verschliessenden Hymens nach

1) Busch. „Monatsschrift für Geburtskunde und Frauenkrankheiten.“ Bd. 29. pag. 401.

2) Centralblatt für Gynäkologie. 1878. pag. 406.

aussen. Das günstige Resultat war ebenfalls Heilung und folgende regelmässige Menstruation.

Ein ähnlicher Fall wird noch von Paolo Zannini mitgeteilt (cf. Tab. Nr. 68).

Patientin ist ein 20jähriges Mädchen mit Atresia hymenalis, Haematokolpos und Haematometra. Nach 7jährigem Bestehen derselben kommt es zum spontanen Durchbruch, und 12 Pfund dicke, blutige Flüssigkeit werden entleert. Auch hier trat gänzliche Heilung ein.

So sehen wir also, dass ein spontaner Durchbruch der Atresie und eine Heilung ohne operativen Eingriff sich vollziehen kann, selbst in den schwierigsten Fällen, zu denen ja der zuerst erwähnte zweifellos zu zählen ist. Meistens aber werden, wie uns auch die beiden letzten Fälle zeigten, solche Spontan-Durchbrüche wohl nur bei Hymenal-Atresieen eintreten, wo die verschliessende Membran eben sehr dünn ist. Doch selbst dies gehört noch zu den Seltenheiten, denn meistens ist der Ausgang bei den unbehandelt bleibenden Fällen sehr ungünstig; zwei von Rose[1]) citierte will ich hier mitteilen.

Heyfelder beobachtete die erste Patientin (Tab. Nr. 63); dieselbe war zwischen 30 und 40 Jahre alt und seit 5 Jahren verheiratet. Seit ihrem 19. Jahr hatte sie Menstrual-Molimina ohne Blutabgang gehabt; plötzlich wurde sie sehr krank, die Untersuchung ergab, dass der Uterus bis fast an den Nabel reichte; die innere Untersuchung wurde verweigert, am vierten Tage trat der Tod ein. — Die heimlich vorgenommene Sektion ergab: „Dreiviertel Zoll hoch in der Vagina ein Septum, nach dessen Durchschneidung viel Blut abfloss und der geöffnete Scheidenteil in der Tiefe zu fühlen war. Ausserdem war die linke Tube zerrissen, und in der Bauchhöhle fand sich ein schwarzes blutiges Extravasat."

Die zweite Patientin wurde von Moore beobachtet; diese war ein 18jähriges Mädchen, welches seit 4 Jahren eine Haematometra hatte. Spontan, beim Plätten, trat eine Ruptur ein. Die Sektion ergab: ausser einem 2 Zoll langen Defekt der Scheide fand sich ein Riss in der rechten Tube, in der Nähe der Fimbrien, und viel Blut in der Bauchhöhle (Tab. Nr. 64).

Aus diesen Beispielen ersehen wir, wie traurig solche unbehandelte Fälle verlaufen können, und dass dies sogar meistens der Fall ist, dafür sprechen sich wohl alle Autoren aus.

1) Busch. „Monatsschrift für Geburtskunde und Frauenkrankheiten." Bd. XXIX. pag. 411.

Seifert[1]) allerdings, dem, wie er erklärt, keine derartigen Fälle bekannt sind, hält bei exspektativem Verfahren folgenden Verlauf für wahrscheinlich: die Frauen, welche infolge des erwähnten Zustandes bedeutend herabgekommen wären, verlören schliesslich die Menstruation; der allmählich an die Ausdehnung gewöhnte Uterus komme zur Ruhe, und nur die durch den Tumor bedingten mechanischen Störungen blieben zurück.

Bedenken wir dagegen, dass oft ein ganz geringer Anlass im Stande ist, die Ruptur der Tuben herbeizuführen, und ferner, dass sich allmählich die qualvollsten Leiden bei den Kranken einstellen, dann müssen wir doch wohl sagen: „wir müssen operieren", ganz abgesehen davon, dass die Patientinnen sonst einem sicheren Tod entgegengehen würden, denn die Schmerzen sind oft schlimmer als der Tod.

Im Anschluss hieran wollen wir jetzt noch die Frage erörtern, ob denn in jedem Falle der Atresie des Genitalkanals zur Eröffnung und Beseitigung derselben geschritten werden solle. Dies müssen wir entschieden verneinen, denn allerdings können solche Fälle vorliegen, in denen wir von einer Operation absehen können oder sollen. Vor diese Frage werden wir zuerst gestellt, wenn z. B. amenorrhoische Frauen eine Operation ihrer Atresie wünschen, weil dieselbe den Coitus erschwere oder unmöglich mache. In einem solchen Falle haben wir durch die sorgfältigste Untersuchung durch Blase und Mastdarm festzustellen, ob überhaupt eine normale Vagina hinter dem Verschlusse vorhanden sei, und von diesem Befunde muss unser Vorgehen abhängen: Findet sich z. B. die Vagina nicht normal ausgebildet, so sollen wir von einer Operation, wie fast alle Autoren erklären, absehen. Ist jedoch eine normale Vagina vorhanden, und verlangt die Patientin zum Behufe des Geschlechtsgenusses operiert zu werden, so rät Kiwisch[2]), in solchen Fällen die Beseitigung der Atresie vorzunehmen, eine Operation, die beim Fehlen der Komplikationen, und deshalb vermutlich auch der übrigen Sexual-Organe, natürlich nur einen kosmetischen Zweck hat. Meissner[3]) glaubt in dem Falle, wo bei eingetretener Körperreife die Menstrual-Molimina und die Retentionstumoren über dem Verschluss des Genital-

1) Prager Vierteljahrschr. für prakt. Heilkunde. 1854. p. 136.

2) Kiwisch. „Klin. Vorträge über Krankheiten des weibl. Geschlechts." II. pag. 381.

3) Meissner. „Frauenzimmerkrankheiten." I. 1. pag. 357.

kanals fehlen, schliessen zu können, dass der Uterus fehle, und dass man es mit einer blinden Endigung der Mutterscheide zu thun habe. In solchem Falle sei die Operation nicht nur zwecklos, sondern setze auch das Leben der Operierten unnützerweise in Gefahr und solle deshalb unterlassen werden.

Hegar[1]) hält die Berechtigung, eine breite Scheidenatresie zu beseitigen, ohne dass es zur Bildung von Retentionstumoren gekommen, sondern nur, weil dieselbe ein Hindernis für den Coitus sei, für sehr fraglich; jedenfalls aber müsse man sich durch genaue Untersuchung von dem Vorhandensein eines entsprechend entwickelten Uterus überzeugen. Nach Hegar's Angabe ist Fletcher der einzige, welcher bei einer 22jährigen verheirateten Frau mit vollkommen verschlossener Scheide allein wegen des Kohabitations-Hindernisses, ohne dass Retention bestand, mit gutem Erfolg operierte. Nach der Operation stellten sich bald die Menses ein, und später wurde die Frau schwanger.

Breisky[2]) sagt hierüber: „Die hin und wieder in der Kasuistik auftauchenden Bemühungen, künstliche Scheiden zu bilden, wo kein entwickelter Uterus vorliegt, sind nicht nur praktisch misslungen, sondern ebenso verfehlt in ihrem Plan, ein Begattungsorgan herzustellen, wo von Konception niemals die Rede sein kann."

Krause[3]) stellt die Fälle, in denen man wegen nicht eintretender Blutansammlung hinter der Atresie auf mangelhafte Entwickelung der inneren Genitalien, speziell der Ovarien, schliessen könne, bezüglich der Therapie als ein „Noli me tangere" hin. Und auch wir werden uns schliesslich der Ansicht zuwenden, bei rudimentär entwickelten inneren Genitalorganen die Eröffnung der Atresie in der Regel zu unterlassen. Wenn man auch gewiss häufig von den Patientinnen zu einer derartig kosmetischen Operation gedrängt wird, so soll man doch wohl aus wissenschaftlichem Prinzip diese Aufforderung als unzweckmässig zurückweisen und selbst auf den dringendsten Wunsch der Patientin nur dann zur Beseitigung der Atresie schreiten, wenn man hinter derselben einigermassen normale Genitalien nachgewiesen hat. —

Im Anschlusse an diese Frage können wir endlich zu unserer letzten Aufgabe, die uns nach der oben gemachten Einteilung übrig

---

1) Hegar und Kaltenbach. „Operative Gynäkologie." p. 307.
2) Breisky. „Krankheiten der Vagina." p. 14. Anm. 5.
3) Krause. „Ueber die Atresieen der Scheide." Dissert. Marburg. 1872.

bleibt, übergehen, nämlich zu der Therapie der Atresieen, welche gegen die Zeit der Menopause oder gar nach dem Eintritt derselben in unsere Beobachtung kommen.

Meissner[1]) erklärt, um diese Zeit müsse die Operation als zwecklos unterbleiben. Er erwähnt einen sehr interessanten, von Delamare beobachteten Fall: Die Patientin stand bereits in der Nähe der klimakterischen Jahre, und anstatt der Menstruation trat jetzt allmonatlich eine vikarierende Aussonderung durch Eitergeschwüre und blutige Geschwülste ein. Ein operativer Eingriff wurde nicht gemacht.

Auch Winckel[2]) hält die Operation der bei älteren Frauen entstandenen Atresieen des Genital-Schlauches für unnötig, denn wenn sich auch Blut oder Schleim hinter denselben ansammle, so bleibe doch die Menge dieser Flüssigkeiten so gering, dass keine wesentlichen Beschwerden dadurch entständen.

Schröder[3]) weist darauf hin, dass selbst bei angeborenen Atresieen die Menopause ausnahmsweise so vorzeitig komme, dass der Prozess still steht (cf. Seifert's Ansicht, s. o. S. 597); es könnten dann vikariierende Blutungen aus Lunge, Magen, Mund, Nase oder Augen auftreten, ähnlich, wie in dem soeben erwähnten, von Delamare beobachteten Falle.

Nach der Menopause kann sich aber auch die bestehende Haematometra in eine Hydrometra umwandeln, wie Schröder in einem Falle beobachtet hat. Dieselbe ist weit gutartiger als die Haematometra, da sie den Uterus meistens viel weniger ausdehnt, und bei ihr die Tuben nur äusserst selten in Mitleidenschaft gezogen werden, so dass wir nur selten genötigt sind, zu einer Operation, der Punktion mit dem Troikart, zu schreiten.

Die Betrachtung über die Therapie der Atresieen will ich nicht abschliessen, ohne noch darauf hingewiesen zu haben, dass eine Obliteration der Scheide auch absichtlich zuweilen hergestellt wird, eine künstliche Atresie, und zwar bei der Operation der Blasenscheidenfisteln nach Simon's Methode. Die Fistel selbst wird dadurch allerdings nicht beseitigt, sondern nur der unwillkürliche Harn-Abgang durch die Scheide verhindert. Welche Bedenken dieses Verfahren gegen sich hat, darüber haben wir schon weiter

1) Meissner. „Frauenzimmerkrankheiten." I. 1. p. 357.
2) Winckel. „Pathologie der weibl. Sexualorgane." p. 396.
3) Schröder. „Krankh. der weibl. Geschlechtsorgane." p. 50.

oben gesprochen, bei der Methode Simon's durch Anlegung einer Blasenscheidenfistel die Haematometra zu entleeren u. s. w., wodurch in umgekehrter Reihenfolge derselbe Zustand hervorgebracht wird, wie bei der Blasenscheidenfistel-Operation (vgl. auch Breisky „Krankheiten der Vagina." p. 41). —

Hiermit, glaube ich, haben wir das therapeutische Verfahren bei den Atresieen wohl zum grössten Teile erschöpft; aus der Betrachtung aller der verschiedenen Verhältnisse ergibt sich wohl zur Genüge, dass eine Operation in allen Fällen nicht ohne Gefahr ist, selbst in den scheinbar leichtesten. Die nachfolgende Tabelle gibt uns eine Uebersicht über alle bei den Atresieen möglichen Vorkommnisse.

Tabelle.

Nr.	Name resp. Alter der Patientin.	Form der Atresie.	Aetiologie.	Pathol. Veränderungen resp. mit Haematosalpinx.		Therapie.	Ausgang.	Operateur.	Bemerkung.
1	Dienstmagd, 22 J.	Atr. vag. durch Narbengewebe.	Nach ein. Geburt erworben.	Haematokolpos u. Haematometra.		Punktion mittels Troikarts durch den Mastdarm; Incision der Atresie.	Heilung.	Seyfert.	
2	Mädchen, 18 J.	Atr. hym. durch Narbengewebe, teilw. Verw. d. Vag. Fehl. d. Vaginalport.	Im Alter von 2 Jahr. durch Auffallen auf ein. Holzbock erworben.	Haematomet.	beiderseits.	Incision des Hymens, Incision des Scheidenblindsackes, Entleerung der Haematometra, Bäder.	Peritonitis, Pleuritis, Tod am 15. Tage.	Billroth.	
3	Köchin, 23 J.	Komplete Atr. vag.	Kongenital.	»	»	Punktion des Uterus vom Mastdarm aus.	Tod am 9. Tage.	Leipz. Gynäk. Klinik.	Mitgeteilt v. Fürst.
4	Mädchen, 14 J.	Komplete Atr. vag.	»	»	»	Incision, Bildung einer Vagina, Punktion.	Fieber, Tod.	Routh.	
5	N. N.	Atr. vag.	Kongenital (?).	»	»	Incision, Trennung mit dem Finger, Punktion.	Peritonitis, Tod.	Krocker.	
6	Mädchen, 26 J.	Atr. vag. (in der Mitte der Vagina).	»	»	»	Incision und Entleerung der Haematometra.	Peritonitis, Tod am 3. Tage.	Locatelli.	
7	X.	Atr. vagin.	Nach Abortus erworben.	»	»	Erst Incision u. Entleerung, dann Recidiv, desh. Punktion mit Liegenlassen der Kanüle.	Peritonitis, Tod am 11. Tage.	Engel.	
8	Patientin, 23 J.	Atr. vagin.	Kongenital (?).	»	Tubenabscess.	Incision u. Entleerung.	Peritonitis, Tod.	Nélaton.	

9	Mädchen, 22 J.	Atr. vagin.	Kongenital (?)	Haematomet.	links.	Incision u. Entleerung.	Am 3. Tage Perforations-Peritonitis, Tod.	Schuh.
10	Mädchen, 18 J.	Atr. hym.	Kongenital.	»	beiderseits.	Incision u. Entleerung.	Peritonitis, Tod am 7. Tage.	Th. Paget.
11	Mädchen, 16 J.	Hohe Atr. vagin.	Kongenital (?).	»	beiderseits.	Incision u. Entleerung.	Perforations-Peritonitis, Tod am 5. Tage.	Busch.
12	Mädchen, 20 J.	Defekt der Vagina.	Kongenital.	»	links.	Zweimalige Incision wegen Recidivs.	Heilung.	David Niven.
13	Mädchen, 15½ J.	Total. Def. d. Scheide.	»	»		Trennung v. Blase und Mastdarm mit dem Finger, Punktion des Uterus.	»	Amussat.
14	Mädchen, 19 J.	Total. Def. d. Scheide.	»	»	beiderseits.	Trennung von Mastdarm u. Blase mit d. Messer, Punktion des Uterus.	»	Debrou.
15	Mädchen, 17 J.	Total. Def. d. Scheide.	»	»	rechts.	Innerhalb 14 Tagen Trennung v. Mastdarm u. Blase durch den Finger, Punktion d. Uterus; diese wird nach einem Jahr wiederholt.	»	Patry.
16	Frau Anna W., 22 J.	Atr. vagin.	»	Haematokolpos u. Haematometra.		Incision u. Erweiterung mit dem Finger, Entleerung.	Nach 2 Mon. als geheilt entlassen.	Veit.
17	Mädchen, 15½ J.	Atr. hym.	»	»		Incision u. Entleerung.	Heilung nach einig. Woch.	Veit.
18	B. K. Dienstmagd, 40 J.	Atr. vagin. (im ob. Teil d. Vagina).	Nach einer Zangengeb. erworben.	Haematomet.		Punktion mittels Troikarts, Dilatation, Einlegen einer Kanüle.	Heilung.	Müller.

19	K. K., Mädchen, 16 J.	Atr. hym. et vaginal.	Kongenital.	Haematometra.		Incision u. permanente Irrigation 6 Tage hindurch.	Heilung.	Rennert.	
20	Mädchen, 16 J.	Atr. hym.	»	»		Incision u. Entleerung.	Sept. Metritis u. Perimitritis, Tod a. 8. Tage.	B.E. Mossmann.	
21	Mädchen, 17 J.	»	»	Haematokolpos.		Nach Breisky's Methode: Incision, dann möglichst stumpfes Vordringen u. s. w., Entleerung.	Heilung.	Breisky.	
22	Mädch., 17 J.	»	»	»		Nach Breisky's Methode.	»	»	
23	Mädch., 14 J.	»	»	»		Nach Breisky's Methode.	»	»	
24	Mädch., 19 J.	»	»	»		»Ebenso.«	»	»	Jauchig. Zerfall d. Retentionsblutes. Fieber bei d. Aufnahme.
25	Mädch., 18 J.	»	»	»		»Ebenso.«	»	»	
26	Mädchen, 14½ J.	Breite Atr. vagin.	Vermutlich nach Typhus u. Diphterie erworben.	Haematometra.	links.	Nach Breisky's Methode, ausserdem Punktion per rectum.	»	»	
27	Mädchen, 17 J.	Atr. hym. u. breite ob. Atr. vagin.	Erworben als Kind.	»		Nach Breisky's Methode, ausserdem grössere Incision.	»	»	
28	Mädchen, 15 J.	Breite Atr. vag. im mittl. Drittel der Scheide.	Erworben als Kind nach Masern und Scharlach.	Haematokolpos und Haematometra.		Nach Breisky's Methode.	»	»	
29	Mädchen, 22 J.	Komplete Atr. vagin.	Nach Masern als Kind erworb. (?).	Haematometra.		Stumpfe Trennung.	Heilung bis auf eine Stenose d. Vagina, erst n. läng. Zeit.	»	

30	Mädchen, 18 J.	Atr. vag. (im unt. Teil d. Vagina).	Kongenital.	Haematometra.		Nach Breisky's Methode.	Hlg., 1 J. nchh. mäss. Stenose ohne Retent. Melanchol. Depression, beides beseit. Heilung.	Breisky.	
31	Mädchen, 16 J.	Atr. vag. (im unt. Teil der Vagina	»	»	links.	»Ebenso.«	Heilung.	»	
32	Mädchen, 17 J.	Atr. vag. (im ob. Teile der Vagina).	Im 10. Jahre nach Scharl. erworben.	»		Nach Breisky's Methode.	»	»	
33	Mädchen, 18 J.	Atr. vagin.	Kongenital.	Haematokolpos und Haematometra.		Incision u. Dilatation.	»	Magee.	Fehlen der äusseren Genitalien.
34	Mädchen, 16 J.	Atr. hymen.	Kongenital (?).	»		Mit Pharyngotom wird zwischen Mastdarm u. Harnbl. vorgedrungen u. der Uterus eröffnet.	Gänzliche Heilung.	Villaume.	
35	X.	Atr. vagin.	Kongenital.	?	?	Punktion.	Tod (Bluterguss in die Bauchhöhle.	B. Brodie.	
36	Bauersfrau, in Thüringen.	Atr. vagin.	Erworben durch Injekt. v. Schwefelsäure z. Stillg. der Blutung n. Abortus.	Haematometra.		Incision in das Scheidengewölbe und Einstossung eines gebogenen Troikarts.	Recidiv u. Bildung ein. Gebärmutter-Blasenfistel, Blutabfl. dur. d. Harnröhre.	Mitgeteilt von E. Martin.	
37	Gr., Bauersfrau, 28 J.	Atr. vagin. durch narb. Verwachsung	Erworben n. schwerer Zangengeb.	Haematometra.		Incision, Entleerung mittels Troikarts.	Tod am 21. Tage.	E. Martin.	B. d. Sekt. fand sich u. a. die Schleimht. d. Genital. schw. gefärbt u. mit diphterit. Belang.

38	Mädchen, 14 J.	Atr. hymen.	Kongenital (?).	Haematokolpos und Haematometra.		Punktion durch den Hymen mittels Troikarts. Nach 8 Tagen Dilatation. Morgens u. abends Urinentleerung durch den Katheter.	Heilung und folgende normale Menstruation.	A. Lawrence.	L. empfiehlt, d. ganze Operation unter Karbolspray zu machen, um nicht desinfizierte Luft v. Menstrualbl. fernzuhalten.
39	Phtisisches Mädchen, 17 J.	Atr. vagin.	»	Haematometra.		Incision.	N. d. Operat. schw. Peritonitis, welche Pat. überstd. d. Mens. s. n. aufgetreten.	Oliver und Page.	Tod nach 19 Monaten an Phtise.
40	Mädchen, 16 J.	Atr. vagin. (hinter dem Hymen).	»	Kindskopfgrosse Haematometra.	beiderseits.	Incision und Vernähen beider Lamellen der Wunde durch 7—8 Suturen. Einlegen eines Glasrohrs.	Heilung.	Leopold.	
41	Frau, 38 J., welche seit ihrem 16. J. regelm. menstruiert war.	Atr. vagin.	Nach schwerer Geburt neben Blasenscheidenfistel erworben.	Gravidität.		Incision des Septums, ferner Incisionen zur Erweiterung. Extraktion mit d. Zange, normales lebendes Kind.	»	Wyder.	Nach 6 Wochen Operation d. Blasenscheidenfistel d. Gusserow.
42	Mädchen, 18 J.	Atr. vagin.	Kongenital (?).	Haematokolpos.		Punktion, bei nächster Periode Recidiv, dann Bildung einer Oeffnung durch eine feine Säge, Einlegen ein. Glastampons.	»	J. M. Richmond.	
43	Mädchen, 17 J.	Atr. hymen.	Kongenital.	Haematokolpos.		Punktion, später Incision.	»	M. Hyernaux.	
44	Frau, 24 J.	Atr. vagin.	N. schwerer Zang.-Gb. neb. Blasenschfist.	Gravidität.		Incision, normale Entbindung.	»	E. Kross.	

45	Mädchen, 20 J.	Atr. vagin.	Kongenital.	Haematometra.	Punktion mittels Troikarts und folgende Incision.	Heilung und spät. regelm. Menstruation	C. Klein.	Beschrieb. v. M.S.Heilbut. Dissertat. Heidelberg 1832.
46	Barb.Schmidt aus Hettingen 16 J.	Atr. hymen.	»	Haematokolpos und Haematometra.	Punktion mittels Troikarts, Excision eines Stückes vom Hymen, allmähl. Dilatation.	»	C. Nägele.	
47	Frau, 20 J.	Atr. vagin.	»	H.-tometra so gross wie ein Uterus in d. letzt. Mon. d. Gravidität, man glaubte, es sei. Wehen vorhanden u. schick. z. Arzt	Kreuzschnitt in die Membran u. Abtragung der Lappen mit der Scheere.	»	Reimann.	
48	Mädchen, ½ J.	Atr. ani vag. Septum Vaginae bis a. d. Muttermund reichend.	»	Harnträufeln.	Operation.	Sepsis. Tod.	Massari.	
49	Mädchen, 18 J.	Atr. hymen.	»	Haematometra so gross, dass Pat. für eine Kreissende gehalten wurde.	Punktion des Tumors mittels Troikarts, 3½ Liter Blut entleert, der Hymen wird gespalten, ein Pressschwamm eingeführt.	14 Tage anhaltendes Fieber, dann Heilung.	Rondeau.	
50	Frau, 33 J.	Atr. vagin. et uteri.	Nach einer Geburt erworben.	Suppressio mensium und qualv. Menstrual-Molim.	Kastration.	Heilung.	R. Battey.	
51	Mädchen, 16 Mon.	Atr. vagin.	Kongenital.		Incision u. Entleerung von 5—6 gr milchähnlicher Flüssigkeit, wiederholt Dilatation mit der Sonde.	»	H. Hirschsprung.	

52	F. S., Mädchen, 5 Mon.	Atr. hymen.	Kongenital.	Hymen halbkugelig vorgetrieben, gespannt und elast. Starke Tenesmi vorh.	Ausschneiden einer elliptischen Falte mit der Schere u. Entleerung von etwa 30 gr fötider Flüssigkeit.	Heilung.	H. Hirschsprung.	
53	Mädchen, 15 J.	Atr. vagin.	Kongenital (?).	Haematometra-Tumor bis fast an d. Nabel reichend.	Incision unter Karbolspray, Abfluss von 300 gr Flüssigkeit, Drainage, Ausspülungen 4-stündl. unt. Karbolspry.	Rasche Heilung.	C. Clay.	
54	Frau, 28 J.	Atr. vagin.	Erw. n. schw. Entbindg. u. ärztl. Behdlg. mit Aetzmitteln weg. Cervicalgeschw.	Starke Haematometra.	Punktion mittels Troikarts und Abfluss von etwa 4 Liter Blut.	Am 10. Tage Peritonitis, Tod 3 Tage später.	G. A. Jordan.	
55	X.	Atr. hymen.	Kongenital (?).	Tum. d. Haematometra fast bis an d. Nabel reichd.	1,5 cm lange Incision, Abfluss von 4 Liter schwarzen Blutes.	Heilung.	Ricci.	
56	Mädchen, 18 J.	Atr. hymen.	Kongenital (?).	Haematokolpos und Haematometra.	Punktion und Excision einer Falte a. d. Hymen.	Heilung.	A. Olioli.	
57	Mädchen, 17 J.	Atr. hymen.	Kongenital.	Haematokolpos und Haematometra, zuw. schmerzhafte Dysurie.	Punktion, allmähl. entsteht sept. Fieber, daher breite Incis., reichl. Entleerung v. übelriechenden Massen, Phlegmone im Becken, nach Wochen heilend.	Heilung und regelm. Menstruation.	Winsor.	
58	Frau, 21 J.	Atr. vagin. (durch Narbengewebe).	Infolge Auffallens auf ein. Baumzw. i. 8. Lebensj.	Molimina.	Stumpfe Durchtrennng. mit Finger u. Messerstiel, Dilatat. d. Glasstöpsel, spät. w. d. Oeffn. mit d. Scheere erweitert.	Heilung.	J. M. Richmond.	In den nachfolgenden 5 Jahren war Pat. 9mal menstruiert.

59	Eine Patientin in Schweden.	Atr. vagin. et cervicis.	Erw. durch Säureinjekt., zum Zweck d. Abort. i. 4. M. d. Graviditat. Entzündung, narb. Verw.	Graviditat.		Entbindung durch den Kaiserschnitt.	Da d. Lochialsekret keinen geeig. ungefährl. Ausgang fand, so trat d. Tod ein.	Mitgeteilt von Ed. Martin.	Martin sah d. Präparat im Museum des Prof. Levy in Kopenhagen.
60	Sophie S. aus B., 14½ J.	Atr. vagin. (im ob. Teil der Vagina).	Kongenital.	Haematometra.	beiderseits.	Incision u. Entleerung von 150 gr Blut. Erweiterung des Kanals am 5. u. 8. Tage nach der Operation.	Am 11. Tage Tod infolge v. Perforations-Peritonitis (Lungenödm).	Esmarch. (Dissertat. v. Keller, Kiel 1874.) Schultze.	Der linke Tubarsack war an einer Stelle perforiert.
61	Frau H. G. aus A., 48 J.	Totale Atres. vagin.	Erworb. nach Lungenentzündg., in d. sie stark. Blutungen aus d. Vagina u. später a. d. Mastdarm hatte.	Haematometra.		Incision, Einführung einer Sonde, stumpfe Dilatation, Punktion d. Uterus mitt. Troikarts.	Recidiv n. ¾ Jahren, von fern. Operat. wird abges., da keine Beschw. vorlieg. Menopause wahrscheinl.		Mitgeteilt in der Dissert. v. S. Schultze, Jena 1882.
62	Amalie L., Kaufmanns-Frau, 21 J.	Vollständige Atr. vagin.	Erworb. nach schwerer Geburt.	Haematometra bei retrovertiertem Uterus.		Incision der narbigen Atresie, Entleerung der Haematometra per rectum.	Unvollständige Heilung.	Hildebrandt.	Mitget. in d. Diss. v. Krause, Marburg 1872.
63	Frau, 30 J. (5 J. verh.).	Atr. vagin.	Kongenital (?).	Haematokolpos und Haematometra.		Es wurde keine Operation gestattet.	Plötzl. schwer erkrankt, bald dar. Tod.	Heyfelder.	Pat. hatte seit ihrem 19. J. Molim. ohne Blutabgang.
64	Mädchen, 18 J.	Atr. vagin.	Kongenital (?).	Haematometra seit 4 Jahren.	rechts.	Keine.	Spontan trat beim Plätten eine Ruptur ein. Tod.	Moore.	Die Sektion ergab ausser einem 2 Zoll lang. Defekt d. Scheide ein Riss in der r. Tube, viel Blut i. d. Bauchhöh.

65	Mädchen, 18 J.	Atr. vagin. (Knorpelhart).	Kongenital (?).	Haematometra (Molimina seit 18 Mon.	beiderseits.	Keine.	Nach dreitägigem Kranksein: Tod.	Munk.	Sektion erg. viel Blut im Bauchfell, an linker Tube eine Ruptur.
66	Mädchen, 15 J.	Atr. hymen.	Kongenital.	Haematokolpos und Haematometra.		Operation nicht gestattet.	4 Mon. spät., 18 Mon. nach Beginn d. Molimina, spont Durchbruch. Hlg. u. regelm. Menstruat.	Puech.	
67	Mädchen, 19 J.	Atr. vagin.	Kongenital.	Starke Haematometra (wie im 8. Monat der Gravidität).	rechts.	Operation verweigert.	Durchbr. der Haematomet. ins Rekt., darauf regelm. Menstruat. per rectum.	M. Weiss.	
68	Mädchen, 20 J.	Atr. hymen.	Kongenital (?).	Haematokolpos und Haematometra.		Keine.	Spont. Durchbr. n. 7j. Bestehen, Entleerg. v. 12Pf. dicker, blut. Flüssigkeit. Heilung.	Paolo Zannini.	
69	Kath. Wolf aus Osthofen, 16 J.	Atr. hymen. et vaginal.	Kongenital.	Haematometra.	beiderseits.	Incision u. Dilatation, Entleerung, weitere Dilatation.	Peritonitis, dah. Laparatomie, Tod am 16. Tage.	Czerny.	
70	Louise Widmann aus Kuffenhardt, 15 J.	Atr. vagin. etc.	Kongenital.	Haematokolpos und Haematometra.	links.	Entleerung des Haematokolpos u. der Haematometra durch Punktion, im Anschluss daran sofort Laparatomie u. Entfernung der Haematosalpinx etc.	Fast fieberfreier Verlauf, Heilung.	Kehrer.	

Das Resultat dieser Tabelle ist folgendes:

I. Der Entstehung nach sind von den 70 Fällen von Atresie
   1) Kongenital (vermutlich): 51.
   2) Erworben (nachweislich): 19, und zwar
      a) nach Geburten resp. Abortus: 8, b) nach Trauma: 2,
      c) nach Säure-Injektion: 3, d) nach Infektions-Krankheiten: 5, und zwar:
         α) nach Typhus und Diphterie: 1,
         β) nach Masern und Scharlach: 3,
         γ) nach Pneumonie: 1.
      e) Als Kind durch unbekannte Gründe: 1.

II. Behandelte Fälle: 64, davon geheilt: 46, gestorben: 18.

III. Nicht behandelte Fälle: 6, davon geheilt: 3, (darunter 2 Atr. hymen.), gestorben: 3.

IV. Komplikation mit Haematosalpinx: 22, davon Ausgang a) in den Tod: 14, b) in Heilung: 8.

V. Komplikation mit Gravidität: 3, davon Ausgang a) in den Tod: 1, b) in Heilung: 2.

VI. Im ganzen aufgeführt: 70 Fälle, davon a) Heilungen: 50 (davon unvollständig: 3), b) Tod: 20.
Darunter α) Haematosalpinx: 14, β) Gravidität: 1.

Als Resultat ergab sich für die verschiedenen Arten der Therapie:

I. Bei Punktion des Retentionstumors durch den Mastdarm:
   a) Heilung: 1, b) Tod: 1.

II. Bei Entleerung des Retentionstumors durch Incision resp. Punktion von der Vagina aus:
   a) Heilung: 35 (davon nach Amussat's Methode: 16), b) Tod: 15,
   c) Recidiv: 1.

III. Bei Kastration: Heilung: 1.

IV. Bei Anwesenheit von Haematosalpinx erfolgte:
   1) Nach Incision per vaginam: a) Heilung: 5, b) Tod: 11.
   2) Nach Punktion per rectum: a) Heilung: 1, b) Tod: 1.
   3) Nach Laparatomie: a) Heilung: 1, b) Tod: 0.
   4) Ohne Therapie: a) Heilung: 1, b) Tod: 2.

V. Bei Gravidität:
   1) Nach Incision: a) Heilung: 2, b) Tod: 0.
   2) Nach Kaiserschnitt: a) Heilung: 0, b) Tod: 1.

Unsere Tabelle bestätigt uns die schon vorher gewonnene Ueberzeugung, dass in allen Fällen von Atresie des Genitalkanals mei-

stens eine sehr zweifelhafte, bei den schwereren Komplikationen, besonders aber bei Haematosalpinx, eine meist geradezu schlechte Prognose zu stellen ist.

Bezüglich unseres Tabellen-Ergebnisses müssen wir ausserdem berücksichtigen, dass leider in der Litteratur mit grosser Vorliebe günstige Erfolge veröffentlicht werden, während die ungünstig verlaufenen Fälle meist nicht zur Kenntnis gelangen, so dass in Wirklichkeit jedenfalls die Mortalität bei den Operationen der Atresieen weit grösser sein wird, als man etwa aus dem Resultat unserer Tabelle schliessen möchte.

Bezüglich der Therapie haben wir zur Genüge eingesehen, dass keine von all den vielen ersonnenen und empfohlenen Methoden im Stande ist, auch nur mit einiger Sicherheit auf einen günstigen Erfolg rechnen zu dürfen.

In dem von uns mitgeteilten, an der hiesigen Klinik beobachteten und behandelten Falle hatten wir Gelegenheit, den Gang von Anfang bis zu Ende persönlich genau zu verfolgen; auch er bestätigt wieder die obigen Befunde. Allerdings waren die Verhältnisse für die Operation die denkbar ungünstigsten: ausser den übrigen schweren Komplikationen lag noch Haematosalpinx beiderseits vor. Obgleich alle Kautelen in peinlichster Weise angewandt wurden, gelang es doch nicht, eine Infektion fernzuhalten, welche wahrscheinlich während der letzten Dilatations-Versuche stattgefunden haben dürfte, und deren traurige Folgen selbst die Laparatomie nicht mehr abzuwenden vermochte.

Dass letztere nicht den Tod herbeigeführt hat, obgleich die Patientin schon in der nächsten Nacht ihren Leiden erlag, das ist wohl dadurch ziemlich sicher gestellt, dass sich bei der Sektion sogar ein Rückgang der Peritonitis ergab, und dass sich andererseits septische Endokarditis, frische Infarkte der Lungen und andere schwere Veränderungen fanden. — Diese werden zweifellos bereits vor der Laparatomie bestanden haben, und ich glaube, wir werden nicht fehl gehen, wenn wir jene schweren pathologischen Veränderungen als die Ursache für den so bald erfolgten Tod ansehen.

Unsere ganze Betrachtung und Untersuchung zeigt uns, dass es nicht möglich ist, ein bestimmtes Operationsverfahren für alle Fälle von Atresie überhaupt festzusetzen, denn obgleich die Gefahr in den meisten Fällen ja ziemlich gross ist, so ist doch die ganze Sachlage in jedem einzelnen Falle eine andere.

Im allgemeinen aber werden wir als Resultat unserer vorlie-

genden Arbeit doch wohl folgende Vorschläge als berücksichtigenswert hinstellen dürfen.

1) Im Hinblick auf die Erfahrung, dass im Kindesalter, wo die Komplikationen noch gewöhnlich fehlen, die Prognose für die Operation weit günstiger ist, als später, wenn wir erst durch die Beschwerden infolge der Atresie auf jene aufmerksam gemacht werden, ist die Ansicht Hirschsprung's anzuerkennen, die Genitalien der neugeborenen Mädchen mit Rücksicht auf etwa vorhandene Atresieen möglichst sorgfältig zu untersuchen. Hierdurch könnte der Erfolg erzielt werden, dass sehr viele, besonders wohl die tief sitzenden Atresieen, bald nach der Geburt beseitigt würden, und dass ferner die Fälle, welche sich wegen stärkerer Verwachsung und der dabei mit der Kleinheit der kindlichen Genitalien verbundenen Gefahren nicht zu so frühzeitiger Operation eignen, in Beobachtung bleiben und zu zweckentsprechender Zeit, entweder kurz vor der Pubertät oder — falls man zur Feststellung der Existenz von sonst normalen Genitalien ganz sicher gehen will — beim ersten Zeichen von Menstrual-Molimina, bevor sich schwerere Komplikationen bilden, zur Operation gelangen können.

2) Wird man von einer Patientin wegen Beschwerden konsultiert, bei welchen man auch nur im entferntesten an eine Atresie der Genitalien denken könnte, so soll man unter Berücksichtigung der daher drohenden grossen Gefahren unverzüglich eine sehr genaue Untersuchung der Genitalien vornehmen, um auf Grund einer event. möglichst früh gestellten Diagnose noch rechtzeitig operieren zu können, bevor sich schwerere Komplikationen, besonders Haematosalpinx, gebildet haben; jedoch kann man bei erworbenen Atresieen, welche noch vor dem Entstehen der Haematometra zur Beobachtung gelangen, mit der Operation warten, bis sich ein Quantum Blut angesammelt hat; man wird sich dann besser über die Richtung, in welcher man vorzugehen hat, orientieren können, wie Professor Kehrer meint.

3) Bei leichter Form des Verschlusses, kompliziert mit Haematokolpos oder auch mit Haematometra, mache man: Incision, langsame Entleerung der Retentions-Tumoren und Dilatation. Nach der Entleerung wird es zweckmässig sein, die gemachte Oeffnung durch Ausschneiden eines scheibenförmigen Teiles zu erweitern, um die Wiederverwachsung zu verhüten.

4) Bei schweren Formen der Atresie, z. B. bei über einen grossen Teil der Vagina sich erstreckender Verwachsung, verbunden

mit Haematometra, mache man: Entleerung des Uterus mittels Punktion per rectum und Heilung dieser Wunde; darauf Kastration zur Verhütung des Recidivs.

5) Ist am Schlusse der Gravidität eine Atresie zu konstatieren, derartig stark, dass ihre Beseitigung voraussichtlich von den schwersten Verletzungen der Nachbarorgane begleitet sein würde, so mache man frühzeitig den Kaiserschnitt nach Porro's Methode.

6) Haben die Patientinnen aus Unwissenheit oder aus falschem Schamgefühl die Konsultation zu lange hinausgeschoben, und können wir daher bei der Untersuchung die Anwesenheit von Haematosalpinx mit Sicherheit diagnostizieren, so entschliesse man sich zur Laparatomie und Entfernung der affizierten Tube, event. beiderseits. Erst dann, als zweite Operation, beseitige man die Atresie und entleere die Haematometra.

7) Bei allen Gelegenheiten, die man als Ursachen für das Entstehen der Atresieen erkannt hat, besonders bei den früher genannten Krankheiten und schweren Geburten, wende man den Genitalien eine besondere Aufmerksamkeit zu, um nötigenfalls die Bildung der Atresie in ihrem Entstehen zu vereiteln. Und schliesslich

8) In allen Fällen, selbst in den scheinbar leichtesten, wende man die peinlichste antiseptische Behandlung an, und zwar vor, während und nach der Operation.

Wenn man bei den zu behandelnden Atresieen diese Sätze in Berücksichtigung zieht und nach ihnen verfahren würde — ich möchte sie grösstenteils gewissermassen als relativ prophylaktische Therapie bezeichnen bezüglich der schwersten Gefahr, welche von den Tuben droht — ich glaube, so würden sich die so häufig vorkommenden trüben Ereignisse, traurig um so mehr, weil meist bei jugendlichen Personen eintretend, der Tod infolge der Atresie, für die Folgezeit wenigstens sehr vermindern, manches blühende Leben der Welt erhalten bleiben.

Anhang. Litteratur.

Schröder, Karl, „Handbuch der Krankheiten der weiblichen Geschlechtsorgane" Leipzig 1887. — Hegar und Kaltenbach: „Die operative Gynäkologie." Erlangen 1874. — Kiwisch, „Klinische Vorträge über die Krankheiten des weiblichen Geschlechts." Prag 1847 u. 1849. — Winckel, F. „Die Pathologie der weiblichen Sexualorgane in Lichtdruckbildern etc." Leipzig 1878—81. — v. Scanzoni. „Lehrbuch der Krankheiten der weiblichen Sexual-

organe.“ Wien 1863. — Schröder, Karl. „Lehrbuch der Geburtshilfe.“ Bonn 1886. — Meissner, F. L. „Die Frauenzimmerkrankheiten.“ Leipzig 1842—46. — Beigel. „Die Krankheiten des weiblichen Geschlechts.“ Erlangen resp. Stuttgart 1874–75. — Breisky, A. „Die Krankheiten der Vagina.“ Stuttgart 1886. — Bandl, L. „Die Krankheiten der Tuben, der Ligamente etc.“ Stuttgart 1886. — Heilbut, M. S. „De Atresia vaginae etc.“ Dissertat. Heidelberg 1832. — Schultze, S. „Ein Fall von erworbener totaler Atresie der Vagina etc.“ Dissertat. Jena 1882. — Isaac, H. „Ein Fall von Konzeption bei Atres. vaginalis und Blasenscheidenfistel.“ Dissertation. Berlin 1885. — Keller, W. „Ueber einen Fall von Atresia vaginae congenita.“ Dissertat. Kiel 1874. — Krause, W. „Ueber die Atresieen der Scheide.“ Dissertat. Marburg 1872. Centralblatt für Gynäkologie 1877—85. Zeitschrift für Geburtshilfe und Gynäkologie 1882. — v. Scanzoni. Beiträge zur Geburtskunde und Gynäkologie V. Bd. Würzburg 1869. Prager Vierteljahrschrift für die praktische Heilkunde 1854. I. Band. — Busch. „Monatsschrift für Geburtskunde und Frauenkrankheiten.“ XXIX. Band. Berlin 1867. Berliner klinische Wochenschrift Nr. 30. 1876; 1875. Nr. 20. Wiener medizinische Wochenschrift. Nr. 29 und 30. 1871. — Puech, M. A. „De l'atrésie des voies génitales de la femme.“

AUS DER

ZÜRICHER CHIRURGISCHEN KLINIK

XXII.

Ein Osteophyt der Fossa poplitea — die Folge eines Aneurysma traumaticum A. popliteae, nicht die Ursache.

Von

Prof. Dr. R. U. Krönlein.

(Hiezu Taf. IX).

Auf dem letztjährigen Chirurgenkongresse in Berlin hat E. Küster[1]) über einen „Fall von höchst ungewöhnlicher Entstehung eines Aneurysma traumaticum A. popliteae" berichtet, der dadurch ausgezeichnet war, dass bei der Operation ein kleines, ziemlich spitzes Osteophyt auf der Hinterseite des Femur aufsitzend gefunden wurde, während dem Osteophyt gegenüber in der vorderen Wand der Arteria poplitea ein stark stecknadelkopfgrosses rundes Loch bestand, welches nach der Auffassung von Küster infolge des Sichdurchscheuerns der Arterie an dem Osteophyt entstanden war. Die kurz mitgeteilte Krankengeschichte lässt eine andere Auffassung des Falles in der That nicht wohl zu. Denn nach der Anamnese handelte es sich um ein ziemlich frisches Aneurysma oder, besser ausgedrückt, um ein arterielles Haematom, das erst 14 Tage vor dem Eintritt des Patienten in das Hospital plötzlich beim Gehen entstanden war und entsprechend dieser kurzen Dauer eine deutliche Abkapselung gegen die Umgebung, einen eigentlichen Aneurysmasack, wie es scheint, damals nicht darbot, als Küster die für einen tiefliegenden Poplitealabscess imponierende Geschwulst inci-

1) Verhandlungen der deutschen Gesellschaft für Chirurgie. XVII. Kongress. 1888. I. S. 99.

dierte. Wenigstens hat Küster bei der Mitteilung des Falles eines solchen Befundes mit keinem Worte Erwähnung gethan. Wenn aber diese Interpretation richtig ist, so folgt ohne weiteres daraus, dass das Osteophyt älter war als das Aneurysma und sehr wahrscheinlich auch dessen Ursache bildete, in dem Sinne, wie Küster es ausgeführt hat. Im Anschlusse an diese Mitteilung erwähnt Küster dann ferner dreier ähnlicher Fälle, welche von Boling, Svenson und Temple beschrieben worden sind und in gleicher Weise gedeutet werden. Ein vierter Fall, welchen ich in der Litteratur vorfand, scheint dagegen Küster entgangen zu sein. Derselbe ist insofern von besonderer Bedeutung, als er einen Patienten betrifft, welcher an multiplen knorpeligen Exostosen litt, von denen eine am unteren Ende des Femur nach der Ansicht des Autors genau dieselbe Rolle bei der Entwickelung des Aneurysma gespielt hatte, wie sie Küster in seinem Falle dem Osteophyt zuschrieb. Diese Beobachtung, von Weinlechner[1]) mitgeteilt, lautet in dem Referat folgendermassen:

„In einem Falle von multiplen knorpeligen Exostosen hatte eine grössere Exostose des unteren Endes des Femur die Arteria poplitea durchgerieben oder bei einer plötzlichen Zerrung zum Reissen gebracht und auf diese Weise die Entstehung eines mannskopfgrossen Aneurysma veranlasst, welches wegen kolossaler wandständiger Koagula als solches nicht diagnostiziert werden konnte. Der Oberschenkel wurde amputiert. Das Aneurysma sass zwischen Knochen resp. Exostose und der Arterie und hatte erstere „ausgehöhlt." Durch Platzen des Sackes war ein sekundäres Aneurysma entstanden."

Leider sind mir die oben genannten Beobachtungen im Original nicht zugänglich gewesen und musste ich mich mit den Referaten begnügen. Diese aber gestatten ihrer Kürze wegen nicht, die Frage allseitig zu prüfen, ob wirklich in allen diesen Fällen der Exostose resp. dem Osteophyt des Femur eine solche Bedeutung für die Entstehung des Aneurysma A. popliteae beizumessen sei, wie es die Autoren gethan haben, oder ob am Ende zwischen der Entstehung der Exostose resp. des Osteophyt und derjenigen des Aneurysma ein anderer, vielleicht geradezu entgegengesetzter Kausalzusammenhang bestanden habe. Gewiss wird ja die erstere Deutung in dem Weinlechner'schen Falle ganz besonders nahe gelegt, weil hier ausser der Kniekehlen-Exostose noch anderweitige, sog. knorpelige

1) Wiener med. Blätter. 1883. Ref. im Centralbl. für Chir. 1884. S. 231.

Exostosen an dem Patienten konstatiert wurden und es etwas gezwungen erscheinen dürfte, wollte man ohne sehr schwerwiegende Gründe diese eine Kniekehlen-Exostose gewissermassen aus dem ganzen einheitlichen Krankheitsbilde herausheben und für sie eine besondere lokale Entstehungsursache konstruieren. Allein, wie dem auch sein mag, man wird doch gut thun, in solchen Fällen sich daran zu erinnern, dass ein abgesacktes Aneurysma, gleichgültig welcher Provenienz, bei seinem Wachstum in mannigfacher Weise umgestaltend auf die angrenzenden Gewebe einzuwirken vermag, dass ganz besonders das Knochengewebe und das Periost dem pochenden und sich vergrössernden Aneurysma gegenüber sich wenig resistent erweisen. Wie leicht bringt das letztere den anstehenden Knochen zum Schwunde, zur Druckusur, während umgekehrt an den Grenzen des Knochendefekts eine ossifizierende Periostitis zur Osteophytbildung führt. Es würde also dem Verständnis absolut keine Schwierigkeiten bereiten, wenn gelegentlich einmal im Verlaufe eines länger bestehenden Popliteal-Aneurysma an dem unteren Ende des Femur eine abnorme Bildung konstatiert würde, hier vielleicht in der Form eines circumskripten Knochendefektes, dort in der Form einer circumskripten Knochenneubildung, eines Osteophyt sich präsentierend — und wenn das eine wie das andere Vorkommnis als die Folge des Aneurysma hingestellt würde. Ob in einem gegebenen Falle eine solche Auffassung die einzig zulässige sei, kann selbstverständlich nur durch das genaue Studium sowohl des Präparats, welches etwa bei einer Operation gewonnen wurde, als vor allem auch des klinischen Verlaufs klargestellt werden. Es will mir aber scheinen, dass in den bisher beobachteten Fällen von gleichzeitigem Vorkommen eines Aneurysma und eines Osteophyt in der Kniekehle an die Möglichkeit eines solchen Kausalzusammenhangs gar nicht gedacht worden sei. Dass aber mit dieser Möglichkeit nicht nur im theoretischen Raisonnement, sondern auch in der Wirklichkeit ernstlich zu rechnen ist, glaube ich durch die unten folgende Beobachtung nachweisen zu können. Die Seltenheit des Falles, noch mehr aber die von der gewöhnlichen Ansicht der Autoren abweichende Art der Deutung desselben mögen es rechtfertigen, wenn ich mich dabei nicht auf eine einfache Beschreibung und Abbildung der durch die Operation des Kranken gewonnenen Präparate beschränke, sondern die ganze Krankengeschichte wiedergebe, obwohl dieselbe von Herrn Dr. Konr. Brunner[1]), dem früheren Sekundar-

1) Deutsche Zeitschr. für Chir. Bd. XXV. p. 99–112.

arzte der Klinik, in seiner Arbeit über die subkutane Verletzung der A. poplitea bereits mitgeteilt und, freilich von anderem Gesichtspunkte aus, erörtert worden ist. Die Existenz und die Bedeutung des Osteophyt in diesem Falle hat, wohl infolge eines Versehens, in der Brunner'schen Arbeit keine Berücksichtigung gefunden; um so mehr wird es also hier geboten sein, gerade diesen Punkt nachdrücklich zu betonen.

Beobachtung.

Der 27jährige Heinrich O., Kupferschmied, von Bauma, wurde am 7. April 1885 in die chirurgische Klinik aufgenommen. Nach seinen Angaben war er bis zum 17. Lebensjahre immer gesund. Damals (1875) hatte er beim Turnen, als er den Spreiz-Sprung quer über das Pferd machen wollte, das Unglück, mit dem rechten Knie so fest gegen die eine Bausche anzuschlagen, dass er einen Tag lang nicht mehr gehen konnte. Diesen Unfall beachtete Pat. indes weiter nicht, da er bald wieder vollkommen hergestellt war. Etwa 5 Wochen später aber verspürte er bei einem Spaziergang plötzlich ein heftiges „Zusammenziehen", verbunden mit einem krampfhaften Schmerz im rechten Knie und in der Wadengegend, so dass er nicht mehr gehen und nur mit Unterstützung zweier Männer sich mühsam nach Hause schleppen konnte, wo er sich sofort zu Bette legte. Hier gewahrte Pat., dass sich unterhalb der Mitte des Oberschenkels auf der inneren Seite eine mannsfaustgrosse Geschwulst gebildet hatte, die früher nicht vorhanden gewesen sein soll. 8 Tage hütete Pat. das Bett. Die Geschwulst soll während dieser Zeit sich erheblich verkleinert haben und die Schmerzen, die nie einen heftigen Grad erreicht hatten, liessen ganz nach. Nur traten von Zeit zu Zeit Krampfanfälle auf, welche ihn für einige Tage ans Bett fesselten, worauf er dann wieder seinen Geschäften nachgehen konnte. Die Geschwulst bestand seither in der Grösse einer Kinderfaust fort.

So gieng die Sache 10 Jahre lang bis zum 20. März 1885. An diesem Tage fuhr Pat. auf einem sog. „Bruggenwagen" über Land, wobei er seine Unterschenkel über den Rand des Wagens herunterhängen liess. Da plötzlich trat im rechten Knie und Unterschenkel ein heftiger Schmerz auf, der beim Weiterfahren an Intensität immer mehr zunahm, so dass Pat. in einem nahe gelegenen Hause abgeladen werden musste. Noch an demselben Tage sah der Hausarzt den Kranken und konstatierte Anaesthesie und Mangel des Pulses im Bereich des rechten Fusses und des grösseren Teils des rechten Unterschenkels. Dabei betrug die Körpertemperatur 39°. Am folgenden Tage begann die Haut des Fusses sich zu verfärben und in wenigen Tagen war der Fuss brandig. Zu dem hohen Fieber gesellte sich ein heftiger Husten.

Bei der Aufnahme des Kranken in die Klinik (7. April) ergab die

Untersuchung: Abgemagerter Patient von gelbblassem Aussehen. Temperatur 38,8°, Puls 100, kräftig und regelmässig. Zeichen von Arteriosklerosis sind weder an Radialis noch Carotis zu erkennen. Die Untersuchung des Herzens ergibt normale Verhältnisse. Reine Klappentöne, normale Dämpfungsgrenzen. Urin saturiert, enthält wenig Eiweiss, keinen Zucker.

Die rechte untere Extremität wird vom Pat. im Knie flektiert gehalten und ruht mit der äusseren Seite auf der Unterlage auf. Der Fuss ist vollständig mumifiziert, von schwarzbrauner Farbe, völlig ausgetrocknet, steinhart. Ebenfalls gangränös, doch noch nicht mumifiziert ist der Unterschenkel bis über die Wadenwölbung hinauf; eine blass granulierende Demarkationslinie trennt hier das abgestorbene Glied von den höher liegenden, stark infiltrierten Teilen. Ausserdem ziehen sich lymphangoitische Streifen bis hinauf zum Lig. Poupart.

An der Innenseite des Knies befindet sich ein Tumor von Kinderfaustgrösse, derb, wenig elastisch, nicht pulsierend und keine Blutgeräusche zeigend. Die Pulsation der Femoralis lässt sich von oben bis zur oberen Grenze des Tumors deutlich verfolgen. Nach oben reicht der Tumor bis in die Gegend des Adduktorenschlitzes, nach unten bis zur Höhe des Gelenkspaltes und medianwärts erreicht er gerade die Mittellinie der Kniekehle. Ueber dem Tumor ist die Haut verschieblich.

Auf Grund dieser Untersuchung wird die Diagnose auf ein abgesacktes traumatisches Aneurysma der A. poplitea mit bereits demarkierter Gangrän des Unterschenkels gestellt und die letztere auf eine Embolie der peripheren Gefässe von dem Aneurysmasacke aus zurückgeführt. Wegen des hohen Fiebers des Pat., dessen Temperaturen sich stets zwischen 39—39,5° bewegen, wird schon am 10. April zur Operation geschritten.

Ich hatte dem Pat. gleich die Oberschenkelamputation vorgeschlagen, in welche er einwilligte. Zuvor aber wollte ich erst lege artis das Aneurysma blosslegen, zu- und abführende Arterie isolieren und unterbinden, um nachher den ganzen Sack unversehrt und in toto exstirpieren und auf diese Weise ein völlig intaktes Präparat gewinnen zu können. In dieser Weise wurde die Operation durchgeführt und ohne Zwischenfall vollendet. Die Amputation des Oberschenkels erfolgte etwa in seiner Mitte. Sublimatantiseptik und Sublimatholzwolleverband.

Mit dem Tage der Operation fiel das Fieber und die Heilung erfolgte ganz reaktionslos, per prim. intent., so dass Pat. schon am 11. Mai 1885 mit Prothese entlassen werden konnte.

Von grossem Interesse ist nun das Präparat

1) des Aneurysma, dessen naturgetreue Abbildung (s. Taf. IX, Fig. 1) uns eine weitläufige Beschreibung erspart. Bemerkt sei nur, dass das Aneurysma so abgebildet ist, wie es sich, von der Kniekehle aus betrachtet, dem Operateur präsentierte; ausserdem sind Arterie und Vene an ihrer hinteren Seite der Länge nach aufgeschnitten und Vene

und N. ischiadicus etwas nach aussen umgelegt, während sie in ihrer natürlichen Lage über den Aneurysmasack hinweg verliefen. Deutlich ist an der vorderen Wand der Arterie das erbsgrosse, runde Loch zu sehen, welches in den lateral ansitzenden grossen Aneurysmasack hineinführt. Die Intima schneidet an den Rändern des Loches scharf ab; das Innere des Aneurysmasackes ist mit gelbroten, festen Blutgerinnseln ausgefüllt und seine Wand aus derbem solidem Bindegewebe gebildet, welches an der Arteria in deren Adventitia übergeht. Eine abnorme Beschaffenheit der Intima der A. poplitea ober- und unterhalb der Perforationsstelle ist nicht nachzuweisen. Bemerkt sei endlich noch, dass die Aeste der A. poplitea, vor allem die A. tibialis ant. und post. durch ältere, festsitzende Thromben verstopft waren.

2) Des unteren Femurendes. (Fig. 2). Hier ist am auffallendsten ein von der Mitte des Planum popliteum kammartig sich erhebendes, circa $1^1/_2$ cm hohes, schräg gegen die äussere Hälfte des Planum geneigtes Osteophyt mit schmalem Rücken. Seine dem Condyl. intern. femor. zugewandte Seite ist leicht concav ausgehöhlt; diese Höhlung setzt sich an der Basis auf die innere Hälfte des Planum popliteum kontinuierlich fort, indem der Knochen hier einen flach concaven Defekt, eine Excavation zeigt. In dieser Excavation lag der Aneurysmasack; das Osteophyt bildete die mediale Knochengrenze des Aneurysmabettes, wie ein idealer Querschnitt, durch die Höhe des Aneurysmasackes und das Femur gelegt, am besten verdeutlichen dürfte (s. Fig. 3, A = Aneurysma, O = Osteophyt, F.i, F.ae = Femur innere Seite, äussere Seite, M = Mittellinie).

Es braucht kaum noch bemerkt zu werden, dass ich die Excavation auf der inneren Seite des Planum popliteum als Druckusur, das Osteophyt als periostale Knochenneubildung betrachte, beides bedingt durch das wachsende circumskripte Aneurysma. Mit dieser zunächst auf der Untersuchung des Präparats fussenden Auffassung lassen sich die wichtigsten Daten der Krankengeschichte leicht in Einklang bringen.

Wahrscheinlich hatte der Sprung über das Pferd beim Turnen und das Aufschlagen der inneren Knieseite auf die eine Bausche im Jahre 1875 eine Ruptur der Intima der A. poplitea an ganz circumskripter Stelle zur Folge gehabt; die unvollständige Ruptur der Gefässwand wurde erst 5 Wochen später, bei Anlass einer Fusstour, vollständig und es entstand sofort ein grosses arterielles Haematom, das mehr und mehr sich abkapselte und während seines zehnjährigen Bestehens bei dem jugendlichen Individuum zur Druckusur und Osteophytbildung am Femur führte. Ein unbedeutender Druck auf das Aneurysma trieb dann im Jahre 1885 einzelne Blutgerinnsel aus dem Aneurysmasack in die A. poplitea und veranlasste Embolie und Thrombose der peripheren Aeste, so dass Gangrän die notwendige Folge war.

AUS DER

HEIDELBERGER CHIRURGISCHEN KLINIK

XXIII.

Ein Beitrag zur Wangenplastik mit gedoppeltem Halshautlappen.

Von

Prof. Dr. V. Czerny [1]).

(Hiezu Taf. X).

Israel und Hahn haben auf dem deutschen Chirurgenkongresse 1887 den Ersatz von Wangendefekten durch Wanderlappen demonstriert, welche von der Hals- und Brusthaut hergenommen und gedoppelt wurden. Wenn man bei Carcinomen die Submaxillargegend ausräumen muss, wird die Ernährungsbasis dieser Lappen gefährdet. Ausserdem braucht diese Methode mindestens drei Nachoperationen, also ziemlich viel Zeit, was um so mehr ins Gewicht fällt, da die Krebse der Wangenschleimhaut ausserordentlich häufig recidivieren. Bei einer narbigen Kieferklemme suchten während der Ferien meine Assistenten mit dieser Methode Heilung zu erzielen. Allein trotz aller Vorsicht starb ein Teil der Lappen ab, als er von seinem alten Nährboden abgelöst wurde und der Rest kugelte sich. Durch mehrere Nachoperationen wurde der Zweck der Operation zwar leidlich erreicht, allein die Operation befriedigte mich nicht.

Gersuny [2]) hat als Ersatz für Wangenschleimhaut Hautlappen aus der Nachbarschaft empfohlen, welche ihre Basis am Schnitt-

1) Nach einem Vortrage im Heidelberger ärztlichen Vereine.

2) Centralbl. für Chir. 1887. S. 706.

rande des Defektes besitzen und die Ernährung durch das Unterhautzellgewebe beziehen. Wenn die äussere Wangenhaut erhalten ist, wird sich diese Methode zweifellos manchmal gut verwerten lassen. Wenn die äussere Haut aber ebenfalls fehlt, muss über den umgeschlagenen Lappen noch ein zweiter seitlich gedrehter Lappen [1]) gelegt werden, oder die wunde Fläche muss mit Hautstückchen nach Thiersch überpflanzt werden [2]).

Im ersten Falle bekommt man zahlreiche entstellende Narben ins Gesicht. Im zweiten Falle dürfte die transplantierte Fläche auch kein Schmuck für das Gesicht sein, namentlich wenn sie eine kahle Stelle mitten in üppigem Bartwuchse darstellt.

Mit der interessanten Methode von Thiersch [3]), welcher einen scheuklappenähnlichen Lappen erst durch Transplantationen epidermisiert und dann in den Wangendefekt einheilt, habe ich bei einem Versuche Misserfolg gehabt, da der Lappen schrumpfte, bevor mir die Ueberhäutung desselben gelungen war.

In dem unten mitgeteilten Falle suchte ich den Wangendefekt durch einen seitlich gedrehten, aus Wangen- und Halshaut bestehenden Lappen zu ersetzen, der so lang war, dass die umgeschlagene Spitze des Lappens nach Innen zu liegen kam und die Schleimhaut ersetzte.

N. L., 34 Jahre alter Schiffer aus Hassmersheim, Raucher, bemerkte seit August 1887 eine Schrunde am linken Mundwinkel, welche sich nach der Wangenschleimhaut zu vergrösserte und in den letzten 3 Wochen rasch wuchs.

Status am 1. XI. 88. Vom linken Mundwinkel bis zum Masseter und noch 1 cm auf die Ober- und Unterlippe übergreifend eine derbe, von geröteter Haut bedeckte Geschwulst, welche an der entsprechenden Schleimhautfläche in ein über thalergrosses Krebsgeschwür umgewandelt war. In der linken Submaxillargegend mehrere bohnengrosse derbe Lymphdrüsen zu fühlen. Die Zähne gut erhalten, aber mit stinkendem Sekret belegt.

Bei der Exstirpation (am 7. XI.) entstand ein fünfmarkstück grosser Substanzverlust in der Wange, welcher den Vorderrand des Masseters blosslegte. Von den Lippen fehlte das äussere Drittel. Die Wangenschleimhaut war bis auf die Innenfläche des Masseters, und einem schmalen Saum an dem Alveolarfortsatze entfernt. Zur Deckung wurde ein 12 cm langer und 5 cm breiter Lappen genommen, dessen Basis dem Jochbogen

1) Gussenbauer. Archiv für klin. Chir. Bd. XXI. 526 u. XXIII. 231
2) Kraske. Centralbl für Chir. 1888. S. 889.
3) XV. Kongress der deutschen Gesellsch. für Chir. S. 18.

entsprechend nach aussen von dem Defekt bis an das Ohr reichte. Die abgerundete Spitze lag etwa in der Mitte des hinteren Kopfnickerrandes. Der Lappen bestand aus Haut und Platysma und war fast doppelt so lang, als es für die einfache Deckung des Defektes durch seitliche Drehung nötig gewesen wäre. Nachdem er abgelöst war, lag das obere Halsdreieck bloss und es konnte die Submaxillardrüse mit allen benachbarten Lymphdrüsen bequem ausgeräumt werden. Die Arteria maxillaris externa musste dabei natürlich unterbunden werden. Nun wurde die Spitze des Lappens so weit umgeschlagen (der Lappen also gedoppelt) und Wunde an Wunde mit drei Matratzennähten befestigt, dass sie beiläufig den Schleimhautverlust ersetzen konnte und ihre Ränder wurden ringsherum durch Katgutnähte, welche nach dem Munde zu geknüpft wurden, mit den übrig gebliebenen Schleimhauträndern vereinigt. Dann folgten die Hautnähte, durch welche die basale Hälfte des Lappens den Wangenhautdefekt deckte. Die Halswunde liess sich bis auf ein kleines Dreieck unter dem Kieferrande durch Nähte schliessen.

Die Wunden heilten, so weit sie genäht waren, glatt zu und nur an der Stelle, wo die Zähne des Unterkiefers trotz zwischen gelegter Jodoformgaze den Lappen drückten, entwickelte sich ein kleiner Decubitus. Nachdem dieser sich gereinigt hatte, wurde der Kranke auf Wunsch entlassen und stellte sich am 12. Januar 1889 zur Korrektur des Mundwinkels.

Der Umschlagrand des Lappens drängte Ober- und Unterlippe etwas auseinander, so dass sie nicht ganz geschlossen werden konnten. Es musste also ein linker Mundwinkel gebildet und die Lippenränder etwas genähert werden. Zu diesem Zwecke wurde der freie Rand des gedoppelten Lappens so tief eingeschnitten, dass dadurch ein der gesunden Seite symmetrischer Mundwinkel entstand. Die so entstandenen zwei rechtwinkeligen Zipfel wurden auch am vorderen Rande angefrischt und an der Ober- und Unterlippe in die Wundwinkel eingenäht, welche durch Ablösung des Lippenrots (nach v. Langenbeck's Methode) entstanden waren. Das abgelöste Lippenrot wurde oben und unten bis in den neugebildeten Mundwinkel verzogen und daselbst eingenäht. Gleichzeitig wurde die Umdrehungsfalte des Wangenlappens eliptisch excidiert.

Die Abbildung (vom 22. Januar 1889) zeigt einen ganz normal geformten Mundwinkel und die Oeffnung des Mundes, wobei die Ränder der Schneidezähne etwa 2½ cm klaffen. Die der Mundhöhle zugewandte Fläche des Lappens besass zwar noch epidermisartige Bedeckung, war aber rosig gefärbt und frei von Haaren, während an der Gesichtsfläche üppig Barthaare sprossten.

Die Vorteile dieser Methode sind folgende:

1. Lässt sich der Defekt in einer Sitzung decken, was von den oben genannten Methoden bloss diejenige Gersuny's zu leisten vermag.

2. Legt der Lappen die Submaxillargegend behufs gründlicher

Drüsenausräumung frei, während man darin bei der Hahn-Israel'schen Methode gehindert ist.

3. Wird die Schleimhaut ersetzt durch Halshaut, welche in der Regel frei von Haaren ist.

Den naheliegenden Vorwurf, dass ein so langer gedoppelter Halshautlappen an der Spitze leicht absterben dürfte, suchte ich dadurch zu umgehen, dass ich den Lappen aus Haut und Platysma bildete, um seine Ernährung sicher zu stellen. Ob die Muskulatur des Platysma nach ihrer Transplantation funktionsfähig bleiben wird, mag ja zweifelhaft sein. Den Zahndecubitus an der Innenfläche des Lappens könnte man vielleicht durch eine dünne Bleiplatte, welche durch die Matratzennaht zu befestigen wäre, verhindern.

AUS DER

TÜBINGER CHIRURGISCHEN KLINIK

DES PROF. DR. BRUNS.

XXIV.

Ueber die histologischen Vorgänge bei der Anheilung der Thiersch'schen Transplantationen.

Von

Prof. Dr. C. Garrè,
Ersten Assistenzarzt der Klinik.

(Hiezu Taf. XI—XII.)

Die histologischen Untersuchungen über die Anheilung der Reverdin'schen Transplantationen von Thiersch im Jahre 1874 veröffentlicht, haben mir zu vorliegenden Untersuchungen die Anregung gegeben. Es finden sich darin so interessante Beobachtungen, dass es nunmehr bei dem abgeänderten Verfahren der Anheilung abgetrennter Hautstücke auf Wundflächen (Methode Thiersch) nahe lag, diese Untersuchungen aufs Neue aufzunehmen. Ausserdem sind die anatomischen Verhältnisse nach dem Thiersch'schen Verfahren andere geworden. Während die Reverdin'sche Transplantation aus kleinen Hautstückchen besteht, die aber die ganze oder doch annähernd die ganze Dicke der Cutis umfasst, stellen die Thiersch'schen Transplantationen grosse flächenhafte Hautstücke dar, die möglichst dünn sind, die nur den Papillarkörper mit der obersten Cutisschicht enthalten.

Vor allem aber ist es ein ganz anderer Boden auf den Haut verpflanzt wird. Statt der intakten, gut entwickelten Wundgranulationen mit ihren embryonalen Zellhaufen und den jungen Gefässschlingen, wählte Thiersch die frische Wundfläche, unmittelbar nach der Blutstillung. Dadurch sind die Bedingungen für die Heilung andere geworden und die histologischen Verhältnisse beim Heilungsvorgang werden sich somit auch different erweisen.

Es liesse sich a priori erwarten, dass sich die histologischen Befunde mit denjenigen decken, die bei der Verklebung zweier Wundflächen und Heilung per primam beschrieben sind. Das kann wohl bis zu einem gewissen Punkte der Fall sein — und ist es in der That auch — aber bald genug zeigen sich doch nicht unbeträchtliche Unterschiede. Diese Differenzen sind vor allem durch den Umstand bedingt, dass nicht wie bei der gewöhnlichen Wundheilung zwei mehr oder weniger gut mit Blut versorgte Gewebsabschnitte aneinander liegen, sondern dass der eine der Gewebsabschnitte (die Tr.) vollständig vom Körper abgetrennt und somit total der Blutzirkulation entbehrt. Der Heilungsprozess ist somit nicht beendet mit der Organisation der Verklebungsschicht, sondern erst mit der völligen Wiederherstellung normaler Blutzirkulation in der Transplantation. Erst damit ist die Lebensfähigkeit ihrer Gewebsbestandteile und die Vereinigung mit dem Organismus garantiert.

Es lassen sich also bei einer gewissen anatomischen Analogie mit den Heilungsvorgängen bei der Reverdin'schen Hautpfropfung und bei der prima intentio in histologischer Hinsicht gewiss bemerkenswerte Unterschiede gegenüber diesen Vorgängen erwarten.

Zur Beschaffung des nötigen Materials für eine kontinuierliche Untersuchungsreihe wäre es wohl das nächstliegende und bequemste gewesen zum Tierexperiment zu greifen. Ich habe absichtlich vollständig davon abgesehen, indem gerade die histologischen Verhältnisse der Tier- und Menschenhaut so verschiedenartig sind, wie nur bei wenigen Organen, und somit nur Analogieschlüsse zugelassen hätten.

Mein verehrter Chef, Herr Prof. Bruns, hat mir das Material der chirurgischen Klinik in liberalster Weise zur Verfügung gestellt; so ist es mir möglich geworden Transplantationen in allen Stadien der Anheilung von 5 Stunden bis zu 7 Wochen und selbst nach 3 Monaten und 2 Jahren zur Untersuchung zu bekommen. Nur ein geringer Teil meiner Präparate entstammt Patienten, bei denen die Hautverpflanzung indiciert war — die meisten Transplan-

tationen wurden eigens zu dieser Untersuchung aufgelegt und nach einem bestimmten Zeitraum wieder entnommen.

Zu diesem Behufe wurden hauptsächlich Amputationsfälle gewählt. Unter lokaler Cocain- oder Aetheranästhesie wurde die intakte Haut an einer Stelle der abzusetzenden Extremität oder Mamma, oder über einem Tumor mit einem Scherenschlag in ganzer Dicke, oder doch bis in die tiefen Teile der Cutis entfernt. Auf die ca. 5pfennigstück grosse Wundfläche wurde nach der Blutstillung ein kleines, nach Thiersch'scher Angabe geschnittenes Hautstück aufgesetzt (selbstverständlich normaler Haut desselben Individuums entnommen). Dasselbe wurde in seiner Lage gehalten durch einen kleinen Bausch Watte, der mit Heftpflaster befestigt wurde [1]).

Ich bemerke an dieser Stelle, dass die Behandlung der Wundfläche und der Transplantation nicht nach dem von Thiersch empfohlenen „aseptischen Verfahren" (mit sterilisierter Kochsalzlösung) geschah, sondern dass ich mich des antiseptischen Verfahrens mit Anwendung 1‰iger Sublimatlösung bediente; ein Verfahren, das mir schon vor einigen Jahren in Basel durchaus zufriedenstellende Resultate lieferte [2]).

Bei der Operation, die je nach Belieben 12, 24, 36 etc. Stunden oder 6, 8, 14 Tage nach der Transplantation gemacht wurde, kamen die Hautstücke unmittelbar nach der Absetzung des Gliedes zur Härtung in Flemming'sche Lösung, ein anderer Teil in Alkohol absol. oder Müller'sche Flüssigkeit.

Ueber die weitere Behandlung der excidierten Stücke kann ich mich kurz fassen. Die in Flemming'scher Lösung gehärteten (möglichst kleinen) Stücke wurden in Safranin gefärbt zur Untersuchung auf Kernteilungsfiguren. Die in Alkohol und Müller'scher Flüssigkeit konservierten Präparate bekamen Haematoxylinfärbung (ev. eine Eosin-Unterfärbung). — Alle Transplantationen die weniger als 4 Tage alt waren, wurden vorgängig in Celloidin sorgfältig eingeschlossen.

Injektionspräparate, wie sie Thiersch hauptsächlich zu seinen Untersuchungen herstellte, habe ich keine gemacht, da bei den vor-

---

1) Den Salbenverband, den ich sonst mit Vorteil verwende, liess ich bei Seite, weil bei der Präparation der exstirpierten Stücke in Flemming'scher Lösung das noch anhaftende Fett die Osmiumsäure grösstenteils absorbiert hat und dadurch die Härtung des Gewebes weniger gut ausfiel.

2) Vergl. C. Hübscher, diese Beiträge. IV. Bd. p. 401.

liegenden schwierigen Verhältnissen nur eine meisterhafte Injektionstechnik wirklich brauchbare Präparate liefern kann.

Die 34 excidierten Hautstücke mit Transplantationen verteilen sich der Zeit ihrer Anheilung nach auf 18 verschiedene Stadien, die im Minimum 5½ Stunden, im Maximum 2½ Jahre betragen. Ich gebe im folgenden zunächst den mikroskopischen Befund der bemerkenswertesten Präparate.

1. Transplantation von 5½ Stunden.

Schrotschuss am Oberschenkel. Granulierende Wunde seit circa 7 Wochen. 17. XI. 88. Abtragung der Granulationen mit dem scharfen Löffel, Blutstillung mit einem in Borlösung getauchten Schwamm. Thiersch'sche Hautverpflanzung vom selben Oberschenkel. Trockenverband. Nach 5½ Stunden Excision zweier kleiner Transplantationen. Härtung in Flemming'scher Lösung.

Mikroskop. Befund. Das verpflanzte Hautstück ist sehr dünn, besteht aus der Epidermis mit dem Papillarkörper und einer ganz dünnen Lage von Cutisgewebe. Der Boden [1]) besteht aus derbfaserigem Bindegewebe, durchsetzt von senkrecht aufsteigenden Gefässen, die gegen die Oberfläche zu sich biegen und dieser parallel verlaufen. Züge von Rundzellen verschiedener Mächtigkeit.

Zwischen Transplantation und Boden lagert eine grösstenteils aus roten Blutkörperchen bestehende Schicht mit zartem Fibrinnetz, z. T. mit gut erhaltenen roten Blutkörperchen, z. T. ein homogenes oder faserig geronnenes Exsudat. In dieses hinein sind mehrkernige Rundzellen vom Mutterboden aus eingewandert. Diese sind an einzelnen Stellen, die aus nicht übersichtlichen Gründen besonders günstig für die Einwanderung waren, in Schwärmen zusammengelagert, am dichtesten unmittelbar auf dem Boden. Von hier aus verteilen sie sich ins Extravasat. Die oberste Schicht des Bodens ist von Wanderzellen durchsetzt, jeweilen am deutlichsten um Gefässe herum. Die Gefässe des Mutterbodens zeigen Mitosen am Endothel, ebenso Kernteilung an den fixen Bindegewebszellen in der Tiefe, keine im Gebiet der zelligen Infiltration. Die Transplantation ist unverändert, es fehlen Wucherungen am Epithel.

2. Transplantation von 9 Stunden.

Fall 1. 24. XI. Hautverpflanzung vom Oberarm in derselben Weise. Trockenverband. 9 St. nachher Excision von zwei kleinen Stücken. Einlegen in Flemming'sche Lösung.

---

1) Unter Boden oder Mutterboden oder Untergrund ist die Gewebsschicht zu verstehen, auf welcher die Transplantation zur Anheilung ausgebreitet ist.

Mikroskop. Befund. Die dünne Transplantation liegt dem derb bindegewebigen Boden an einzelnen Stellen dicht an, an anderen ist eine Exsudatschicht dazwischen gelagert, die noch zum grössten Teil aus roten Blutkörperchen besteht. Diese sind in ein zartmaschiges Fibrinnetz eingelagert, das unmittelbar am M.-Boden dichter und derber ist, die Blutschicht daselbst grösstenteils verdrängt. Reichliche Einlagerung von Rundzellen ins Exsudat, vereinzelte zeigen Mitosen, dazwischen grosse Zellen mit bläschenförmigem Kerne.

Die zellige Infiltration des Mutterbodens reicht ungefähr in die doppelte Tiefe. An einzelnen Stellen beginnen mehrkernige Rundzellen vom Exsudat aus in kleinen Spalträumen der Transplantation vorzudringen. Die Transplantation selbst ist unverändert. Einzelne Mitosen im Epithel zunächst der Hornschicht.

3. Transplantation von 17 Stunden.

Pat. zur Unterschenkelamputation. 17 St. vor der Operation Excision eines Stückes normaler Haut. Deckung des Defektes durch zwei Hauttransplantationen. Trockenverband. Unmittelbar nach Absetzung des Gliedes werden die herausgeschnittenen transplantierten Stellen in Flemming'scher Lösung und Alkohol absol. gehärtet.

Mikroskop. Befund. Sehr dünne Transplantation. Der Schnitt hat an einzelnen Stellen einige Einstülpungen des Rete Malpighi getroffen. Der Boden besteht aus der Subcutis mit den Schweissdrüsen.

Die Verklebungsschicht besteht aus dicht gedrängten Rundzellen, mit roten Blutkörperchen in ungefähr gleicher Zahl, beide eingelagert in ein zartmaschiges Fibrinnetz. Dazwischen grössere einkernige Zellen in ziemlicher Zahl (Fibroblasten) die sich weniger stark färben. Das angrenzende Gewebe des Bodens ist kleinzellig infiltriert. Die Rundzellen sind in Zügen zwischen den Bindegewebsfasern gelagert. In die Transplantationen hinein vermochten die Wanderzellen nur an vereinzelten Stellen in kleinen Zügen vorzudringen, und zwar scheinen sie mit Vorliebe die Bahnen der früheren Gefässe zu benutzen.

4. Transplantation von 20 Stunden.

20 St. nach der Hautverpflanzung ergeben sich bei einem auf ähnliche Weise wie Nr. 3 gewonnenen Präparate ungefähr die gleichen mikroskopischen Verhältnisse — mir scheint hier die kleinzellige Infiltration des Bodens weniger ausgesprochen zu sein, als im vorigen Präparate —.

5. Transplantation von 22½ Stunden.

22½stündige Präparate von verschiedenen Individuen im Mai 88 gewonnen, nach Blosslegung der Subcutis am Unterschenkel und Fuss mit der Schere und Ueberpflanzung eines Läppchens nach Thiersch. Härtung in Flemming, Alkohol und Müller.

Mikroskop. Befund. Die Transplantation ist sehr dünn, umfasst wenig mehr als den Papillarkörper. An ihren Enden läuft sie dünn aus und besteht eine Strecke weit an den Rändern nur aus Epithel. Der Boden besteht aus dem normalen Gewebe der Subcutis, an einzelnen Stellen aus subkutanem Fettgewebe.

An einigen Stellen liegt die Transplantation dem Boden dicht auf ohne Zwischensubstanz. An anderen Stellen ist eine dickere Exsudatschicht zwischengelagert, die grösstenteils aus mehrkernigen Rundzellen besteht. Fibroblasten sind in grösserer Zahl dazwischen (ca. $^1/_3$). Hie und da einige von zartem Fibrinnetz umschlossene Haufen roter Blutkörperchen, die aus unbekannten Gründen der Durchsetzung mit Wanderzellen grösseren Widerstand entgegensetzen. Um so dichter sind dann die Wanderzellen zu den Seiten des Blutextravasates gelagert und drängen sich vor allem zwischen dieses und die Transplantation. Von Gefässsprossen im Exsudat ist nichts zu bemerken. Rundzellen-Infiltration des Bodens etwas geringer und gleichmässiger. Rundzellen dringen an vielen Orten vom Exsudat aus in Gewebslücken des Papillarkörpers der Transplantation ein und finden sich auch innerhalb des Lumens der Gefässe. Die Hornschichte etwas gelockert, Epithel fast normal und unverändert.

6. Transplantation von 24 Stunden.

Sie sind auf Fascie implantiert. Die Transplantation besteht auf grossen Strecken meist nur aus Epidermis und liegt dem derben Untergrunde dicht an. Im Allgemeinen ist die Verklebungsschicht nur unbedeutend, besteht aus fädigem Fibrin, mit mehrkernigen Rundzellen und einkernigen Fibroblasten, von denen einzelne schöne Kernteilungsfiguren aufweisen. Die Hornschicht der Transplantation ist gelockert. Der Boden aus derbem, gefässarmen Bindegewebe bestehend, zeigt in seinen oberflächlichsten Teilen eine diffuse Rundzelleninfiltration, die aber entschieden geringer ist, als in anderen Geweben bei Präparaten der gleichen Zeit. Die Infiltration ordnet sich mehr längs der Gefässe an.

An einigen Stellen liegt die Transplantation direkt auf Fettzellen (durch Osmiumsäure schwarz gefärbt). Zwischen den Fettzellen ist die Infiltration gering.

7. Transplantationen von 42—48 Stunden.

Vom Ende des 2. Tages stammen einige Präparate. Die Hautverpflanzung geschah auf Cutisgewebe, auf die Subcutis mit Fettgewebe und auf Muskeln. Härtung der Präparate in Alkohol und Flemming'scher Lösung.

Mikroskop. Befund. Dünne Transplantation, an den Rändern bloss aus Epithel bestehend. Zwischen ihr und dem Boden eine beträchtliche Exsudatschicht mit starkem Fibrinnetz, das dem Boden sich dicht anlegt und daselbst aus derben, sich stärker färbenden Fasern besteht; einzelne dichtere Züge von Fibrin durchsetzen das Exsudat.

Mehrkernige Rundzellen durchsetzen ziemlich gleichmässig die ganze Exsudatschicht, sind einzig an den Stellen dichter, in Schwärmen gruppiert, wo ein Gefäss angeschnitten an der Oberfläche mündet. Die grosskernigen Fibroblasten sind besonders in den tieferen Exsudatschichten reichlich vorhanden.

Die Rundzelleninfiltration des Bodens nicht merklich verändert. Hingegen ist die Rundzellen-Einwanderung in die Transplantation hinein in stetiger Zunahme begriffen. Die früheren alten Gefässe dienen zweiffellos als Eingangspforten. Auch scheinen Rundzellen von der Seite her in die Wandungen der früheren Gefässe einzuwandern.

Wo durch den Schnitt das Epithel (das Rete Malp.) der Transplantation getroffen ist, also z. B. am Rande beim Auslaufen des Schnittes, oder inmitten der Transplantation bei Haarbälgen, Talg- und Schweissdrüsenausführungsgängen ragen Epithelzapfen ins Exsudat hinein, so dass sich mir zunächst die Ansicht aufdrängte, als ob es sich da um Wucherungen des Epithels handle. Es scheint dies bei genauerer Prüfung nicht der Fall zu sein, denn es fehlen an diesen Stellen die Kernteilungsfiguren. Auch im Epithel der Transplantation sind keine Mitosen zu sehen, indessen hat eine lebhafte Kernteilung in der Nähe des Wundrandes Platz gegriffen, nicht unmittelbar am Rande, sondern erst eine Strecke davon entfernt. Im Boden zeigen die Gefässendothelien mannigfaltige Kernteilungsfiguren.

8. Transplantation von 48 Stunden auf Muskel.

Sie bieten insofern Interesse, als der gut vascularisierte Muskel günstige Heilungsbedingungen erwarten lässt.

In den Präparaten sitzt die Transplantation meist quergeschnittenen Muskelfasern direkt auf, an anderen Stellen ist ein Zug Fettzellen zur Unterlage geworden, und endlich an dritten Teilen die intermuskuläre Fascie (s. Taf. XII Fig. 4).

Die Verklebungsschicht zwischen Muskel und Hautläppchen besteht aus einem zarten Fibrinnetz, in dem ausser roten Blutkörperchen, mehrkernige Rundzellen und in geringer Anzahl einkernige Fibroblasten eingelagert sind.

Die Transplantation von normaler Dicke ist teilweise von Wanderzellen infiltriert, besonders sind einige grössere Gefässäste mit denselben vollgepfropft. Wo das Epithel durch den Schnitt getroffen (Haarbalg, Rand etc.) da beginnen die Wanderzellen in Haufen vorzudringen.

Auffallend starke Infiltration zeigt der muskuläre Untergrund. Zwischen den einzelnen Muskelbündeln sind die Wanderzellen dicht gelagert und füllen die Zwischenräume vollständig aus; ja an vielen Stellen haben sie sogar den Muskelschlauch selbst durchsetzt und sind in das Innere der Muskelsubstanz eingedrungen. Diese Infiltration reicht bis in beträchtliche Tiefe (s. Fig. 4).

Wo Fettgewebe der Transplantation als Boden dient, zieht sich die Infiltration zwischen und neben den Fettläppchen hin und ist nicht so stark ausgesprochen, wie beim Muskel. Kernteilungen nur ganz vereinzelt zu finden.

9. Transplantationen von 62—80 Stunden.

Die nächsten Präparate sind 14—30 Stunden älter. Die eine Transplantation entstammt der normalen Haut einer Zehe (Dorsum) und wurde auf eine frische Cutiswunde gesetzt und nach Verlauf von drei Tagen excidiert. Härtung in Flemming. Andere einer Flächenwunde der Haut über der Mamma implantiert, werden nach 62 Stunden ($2^1/_2$ Tg.) excidiert und in Alkohol, Müller'scher und Flemming'scher Flüssigkeit konserviert.

Ich fasse im folgenden die Resultate, die sich aus den beiden Präparatenserien die dem Ende des 3. und dem Anfang des 4. Tages angehören in ein gemeinschaftliches Bild zusammen. Es ist wohl mit das interessanteste Stadium der Heilung, weshalb ich genauer darauf eingehen will (vergl. hiezu Taf. XI Fig. 1 als Uebersichtsbild).

Die Transplantationen sitzen so fest auf der Unterlage, dass es gelingt ohne vorherige Celloidin-Imprägnation etc. mit dem Gefriermikrotom feinste Schnitte ohne Ablösung der Transplantation herzustellen.

Mikroskop. Befund. Untersucht man bei schwacher Vergrösserung Schnitte, die von einem in Müller'scher Flüssigkeit gehärteten und mit Haematoxylin und Eosin behandelten Präparate stammen, das eine Tiefe von 0,5 cm und eine Länge von 0,6 cm besitzt, so zeigt sich, dass die Transplantation nahezu die ganze Oberfläche des excidierten Hautstückes überkleidet. (Taf. XI Fig 1 gibt bei Seibert Obj. 00 Ocular 0 ein Uebersichtspräparat.)

Die Dicke der Transplantation (Fig. 1 a) entspricht der doppelten oder dreifachen Höhe des Papillarkörpers. Ihre Enden laufen in den Epidermispartien spitz aus, der Art, dass an den Rändern das Rete Malpighi direkt dem Boden aufzuliegen kommt; der Boden wird durch die mittleren Lagen des Corium dargestellt. Zwischen die beiden Coriumflächen (der Transplantation und des Bodens) ist eine Exsudatschicht eingeschaltet (Fig. 1 d), die der Hauptsache nach aus Fibrin besteht. Das Fibrin ist zum Teil fein, zum Teil grobfädig und bildet ein sehr deutliches Netzwerk mit engen und weiten Maschen (Fig. 5 e). Das Netzwerk ist häufig durchsetzt von Ansammlungen roter Blutkörperchen, die wenigstens teilweise deutlich ihre Form beibehalten haben.

Es gibt indessen Stellen — allerdings von geringer Ausdehnung — wo die Coriumflächen dicht aneinander liegen, ohne jegliche Zwischenlagerung weder von Blut, noch von Fibrin. An anderen Stellen wieder ist nur eine ganz dünne, rein aus Fibrin bestehende Verklebungsschicht vorhanden.

Weitaus zahlreicher als die roten Blutkörperchen und in ungleichmässiger Verteilung finden sich in den Maschen des Fibrinnetzes kleine Rundzellen mit dunkelgefärbten Kernen, sowie in fast gleicher Zahl grosskernige Zellen (Fibroblasten).

Diese zellige Infiltration erstreckt sich auch auf die angrenzenden Coriumschichten, ist aber an der Transplantation nicht sehr bedeutend, dagegen finden sich im Tr.-Boden (Fig. 1 b), welcher an den Präparaten bis in die Subcutis hinein vertreten ist ziemlich zahlreiche rundliche und streifige Herde kleinzelliger Infiltration (Fig. 1 f), die z. T. an Schweissdrüsenknäuel sich anschliessen. Diese zellige Infiltration erstreckt sich im Tr.-Boden über die Seitenränder der Transplantation hinaus. An den fixen Bindegewebszellen des Mutterbodens zunächst dem Exsudat reichliche Kernteilung, besonders an den Gefässendothelien. Die Gefässe sind an seltenen Stellen stark gefüllt, nicht dilatiert.

Die Seitenränder der Transplantation sind von einer Wundfläche des Coriums begrenzt, die mit einer dicken Exsudatschicht bedeckt ist, das in seinen tieferen Teilen ganz die gleiche Beschaffenheit zeigt wie dasjenige der Verklebungsschicht. Die Oberfläche ist mit Zelltrümmern bedeckt (Fig. 1 c).

An der Transplantation fällt zunächst auf, dass die Hornschicht stellenweise fehlt, an anderen Orten noch erhalten, aber aufgelockert und rissig erscheint. An noch anderen Stellen ist die Epidermis so defekt, dass der Papillarkörper hie und da nur von wenigen, sogar nur von einer einzigen Zelllage bedeckt ist; dagegen ist das Epithel zwischen den Papillen allenthalben vollständig erhalten.

Man kann verfolgen, wie sich stellenweise nicht nur die aufgelockerte Hornschicht in Fetzen ablöst, sondern, wie sich auch die oberflächlichen und z. T. auch tiefer gelegenen Zellen des Rete Malpighi sich teils einzeln, teils in kleinen Fetzen abschilfern. Die Kerne derselben sind dabei gut gefärbt.

Weiterhin fällt die Bildung von in der Epidermis gelegenen ovalen, oder kugeligen, oder mehr spaltförmigen der Oberfläche parallel verlaufenden Hohlräumen auf, die z. T. leer sind, z. T. aber rote Blutkörperchen und kleine Rundzellen, seltener mit Eosin sich blassfärbende hyaline Massen enthalten (Fig. 5 b). Letztere scheinen aus gequollenen und verschmolzenen Epithelien hervorgegangen zu sein, denn man findet Cysten mit derartigen hyalinen Massen, die noch blassgefärbte Kerne umschliessen, wie sie den Epithelien zukommen (Fig. 2 g).

Die Wandung dieser Räume ist nicht glatt; es ragen Zellnester in die Höhlung hinein, oder kleine Gruppen von Retezellen sind lang ausgezogen und trennen septumartig einen Teil des Raumes ab.

Es ist zweifellos, dass diese Räume nicht infolge von Verdrängung der Retezellen durch Exsudat entstanden sind, sondern, dass durch eine Art von blasiger Degeneration und Verflüssigung des Zellinhaltes — ähn-

lich wie bei Variolaeffloreszenzen, oder bei Verbrennung und Ekzembläschen — diese cystischen Räume zu Stande gekommen sind.

An vielen Stellen sind diese Räume so gehäuft, dass sie dicht aneinandergrenzen, und so gewissermassen eine besondere Schicht des Rete Malp. markieren; vom Papillarkörper und der Hornschicht sind sie zuweilen durch einige Zelllagen getrennt (Fig. 5 a u. c). Sie liegen im ganzen in der Ablösungsschicht und stehen jedenfalls mit dem Prozess der Ablösung der Hornschicht in ursächlicher Beziehung.

Am Papillarkörper und Corium der Transplantation fällt eine erhebliche Erweiterung der Blutgefässe auf. Es muss dabei hervorgehoben werden, dass die einzelnen Blutkörperchen an den meisten Stellen gut erhalten und deutlich von einander zu unterscheiden sind (Fig. 5 d). Keine Stase. Eine Verbindung dieser Gefässe mit denen des Bodens durch neugebildete Gefässe im Exsudat ist an einer Stelle zu finden, wo Gefässsprossen in die alten Gefässe der Transplant. zu münden scheinen. Die Kernfärbung an der Transplantation ist durchwegs eine normale.

Andere Gefässe sind leer und teilweise mit Rundzellen infiltriert, besonders diejenigen, die am Schnitt getroffen der Exsudatschicht aufliegen. Die Rundzelleninfiltration erstreckt sich übrigens über die ganze Coriumschicht der Transplantation, ja die Wanderzellen sind sogar an vielen Stellen bis in die untersten Schichten des Rete Malp. vorgedrungen (Fig. 5). Das ist vorzüglich an den Stellen der Fall, wo der Schnitt das Epithel getroffen hat.

Diese Stellen — es sind besonders die Randpartien — bieten übrigens noch ein anderes Interesse. Wo das Epithel dem Exsudat aufliegt (Fig. 2 b), da hat dasselbe zapfenförmige Auswüchse in die Verklebungsschicht hineingetrieben (Fig. 2 dd). Dass dies neugebildete Epithelzapfen sind, dafür sprechen die vielen Mitosen, die sich in ihnen finden und noch mehr, die Mitosen in den oberen Epithelschichten der Transplantation (Fig. 5 ee).

An Stellen, wo (wie oben bemerkt) das Epithel direkt ohne Zwischenschicht dem Corium des Mutterbodens aufzuliegen kommt, hat sich dasselbe allen Unebenheiten seiner Oberfläche aufs engste angelegt. Ebenso Kernteilungsfiguren in der Umgebung.

10. Transplantation vom Ende des 4. Tages.

Sie wurden in Flemming'scher Lösung gehärtet und zeigen ähnliche Verhältnisse: Die Wucherung im Mutterboden, besonders am Gefässendothel dauert fort. Die wuchernden Gefässe treiben vielfach Sprossen ins Exsudat hinein.

Das Exsudat selbst organisiert sich mehr und mehr, es ist vielfach mit Fibroblasten durchsetzt; die mehrkernigen Wanderzellen nehmen an Zahl ab, während die einkernigen Fibroblasten an ihre Stelle treten. Das Exsudat schliesst hie und da kleine Epithelinseln ein mit Mitosen. Deutliche Zapfenbildung vom Epithelkörper aus mit Kernteilung.

Der Papillarkörper der Transplantation ist mit Zügen von Wanderzellen und Fibroblasten durchsetzt, die alten Gefässe infiltriert. Abstossung der Hornschicht grossenteils vollendet.

11. Transplantation vom 6. Tag.

Ebenfalls Hautverpflanzung auf Cutisgewebe — zeigen makroskopisch und mikroskopisch eine feste Verklebung der beiden Coriumschichten.

Mikroskop. Befund. Das nachrückende Epithel hat z. T. eine neue aber noch dünne Hornschicht gebildet. Im Epithel überall verteilt reichliche Mitosen. Wo dasselbe durch den Schnitt getroffen, scheint die Zellwucherung besonders stark zu sein; es hat sich z. T. anscheinend mit Verdrängung des Exsudats dicht dem Mutterboden angelegt, alle Unregelmässigkeit seiner Oberfläche ausfüllend. Die alten Epithelzellen des Rete Malpighi zeigen vielfach kleine Fetttröpfchen im Innern.

Im Papillarkörper mehren sich die Fibroblasten, grosse Zellen mit länglich ovalem Kern. Häufig Mitosen darin. Die Gefässe des Papillarkörpers scheinen z. T. eine Art hyaliner Degeneration durchzumachen (hyaline Quellung).

Im Corium des Mutterbodens ebenfalls reichliche Fibroblasten; Mitosen an den fixen Bindegewebszellen; ebenso an den Gefässendothelien. Die Gefässe treiben an vereinzelten Stellen zarte Sprossen, die senkrecht zur Oberfläche aufsteigend, das Exsudat durchsetzen. Die Rundzelleninfiltration des Mutterbodens ist merklich in Rückbildung begriffen. Nur an einer Stelle, wo eine Schweissdrüse getroffen ist, da ist noch eine sehr starke Rundzelleninfiltration vorhanden.

Von Exsudat ist im allgemeinen wenig vorhanden und besteht hauptsächlich aus Fibrin mit grosskernigen ovalen Zellen und einkernigen (selten mehrkernigen) Rundzellen. Vereinzelte Zellen in fettiger Degeneration.

12. Transplantationen vom 10. und 12. Tage.

Ich fasse dieselben in der Besprechung zusammen, da die histologische Differenz nicht sehr gross ist. Beide Präparate wurden an demselben Individuum gewonnen durch Hautverpflanzung auf eine Coriumwunde (mit der Schere gemacht) des Handrückens. Ich bemerke hier, dass zur Stillung der parenchymatösen Blutung während ½ Stunde Umschläge mit 1‰iger Sublimatlösung angewandt wurde, ohne dass hiedurch der Boden ungeeignet zur p. p. Anheilung des Thiersch'schen Hautläppchens geworden wäre. Trockenverband. Härtung in Flemming.

Mikroskop. Befund. Das Exsudat zwischen den beiden Coriumflächen, das bis dahin an allen Präparaten schon bei schwacher Vergrösserung als eine zusammenhängende, sich stärker färbende und sehr zellenreiche Schicht deutlich war, ist hier grossenteils organisiert. Es ist noch kenntlich an kleineren und grösseren Ansammlungen von grosskernigen

Fibroblasten mit vereinzelten mehrkernigen Rundzellen untermischt, die im zarten Bindegewebe liegen. Ferner sind hie und da Riesenzellen eingestreut. (In Fig. 3 ist eine solche Stelle gezeichnet, wo das Exsudat noch recht deutlich sich abgrenzt gegen die Coriumflächen; bei f. Riesenzellen.)

Das Exsudat ist ferner durchsetzt von einer ganzen Anzahl von Gefässsprossen, die von den alten Gefässen des Bodens (die schon in früheren Präparaten reichliche Mitosen aufzuweisen hatten) ausgehen, dasselbe meist gerade durchsetzen, um senkrecht in die tiefste Bindegewebslage der Transplantation einzudringen und im Papillarkörper sich spitzwinkelig zu verästeln (Fig. 3 dd). Diese zweifellos neugebildeten Gefässe sind in der Transplantation durch Anastomosen verbunden. Sie bilden noch nicht, wie die normalen Papillargefässe Schlingen, sondern enden meistenteils in der Nähe des Epithels in feinsten spitzenförmigen Ausläufern. Die Endothelien zeigen vielfache Kernteilungsfiguren (Fig. 3 e').

Im Papillarkörper der Transplantation mehrkernige Rundzellen in mässiger Anzahl ziemlich gleichmässig verteilt, ebenso grosse kernige Bindegewebszellen, auch vereinzelte Mitosen daselbst (Fig. 3 ee).

Wo das Epithel der Transplantation durch den Schnitt getroffen ist, z. B. an Ausführungsgängen der Talgdrüsen, an Haarbälgen, da ist dasselbe nach der Tiefe zu ins Exsudat üppig gewuchert und hat sich sogar zwischen Transplantation und Boden in grossen unregelmässigen Zapfen ausgebreitet.

Im Mutterboden unbedeutende Rundzelleninfiltration, die noch am ehesten in der Umgebung der Schweissdrüsenknäuel ausgesprochen ist. Fibroblasten. Mitosen im Gewebe. Die alten Gefässe unverändert (Fig. 3 g).

13. Transplantation nach 14 Tagen.

Grosse Granulationsfläche der Hand. Nach 5 Wochen Abschaben der Granulationen und Transplantation. Die Anheilung geschieht sehr glatt. Nach 14 Tagen Excision eines Hautstücks.

Mikroskopisch fällt vor allem auf, dass von einer Exsudatschicht absolut nichts zu sehen ist. Die aufgesetzte Hautschicht charakterisiert sich gegenüber der Unterlage einzig durch grössere Transparenz, indem sie weniger Farbe aufgenommen hat, ferner ein etwas zarteres und stärker gewelltes Bindegewebe aufweist.

Die Gefässe, welche diese beiden Bindegewebslager miteinander verbinden, verlaufen senkrecht zur Faserrichtung und zur Oberfläche, zeigen einen fast schnurgeraden Verlauf und haben den Charakter der neugebildeten Granulationsgefässe. Die Vascularisation ist eine reichliche. Alte Gefässe sind mit Keimgewebe erfüllt. Diese stellen die einzigen Infiltrationsherde dar, die im Präparat zu sehen sind. Epithel normal.

14. Transplantation nach 45 Tagen.

6½ Wochen nach der Transplantation auf eine mit dem scharfen

Löffel abgekratzte Granulationsfläche am Oberschenkel (nach Verbrühung) wurde ein kleines Stück zur Untersuchung excidiert, dasselbe wird halbiert in Flemming und in Alkohol gehärtet.

Mikroskop. Befund. An den in Safranin und Haematoxylin gefärbten Schnitten fällt schon makroskopisch auf, dass an der Oberfläche ungefähr ein der Dicke einer Transplantation entsprechender Saum sich durch erhöhte Durchsichtigkeit auszeichnet, gegenüber den tieferen Teilen mit etwas stärkerer Tinktion. Mikroskopisch zeigt es sich, dass dieser Saum die Grundfärbung weniger gut angenommen hat. Bei Eosin-Unterfärbung haftet die Tinktion stärker an den tieferen Teilen — bei Safraninfärbung haben diese Teile in Säure-Alkohol jede Grundfarbe abgegeben, es ist eine reine Kernfärbung, während die tieferen Teile noch einen leichten Grundton behalten haben.

In diesen oberen Teilen, die sich ganz scharf gegen die Unterlage abheben, erscheint das Bindegewebe des Papillarkörpers zarter, durchsichtiger und stärker gewellt zu sein, als dasjenige des Untergrunds. Die Dicke der Schicht entspricht der gewöhnlichen Schnittdicke eines Thiersch'schen Läppchens, es ist somit mit Wahrscheinlichkeit anzunehmen, dass diese Lage der angeheilten Transplantation entspricht. Eine Exsudatschicht, oder Reste derselben finden sich keine.

Die Epithelschicht grenzt sich in einer Geraden gegen die Unterlage ab, so dass man im Grunde nicht von einem Papillarkörper sprechen kann. Das Epithel ist normal gebildet, besteht aber nur aus wenigen Zelllagen. Hornschicht sehr dünn.

Im subepithelialen Bindegewebe ziehen Gefässe senkrecht oder in schiefer Richtung gegen das Epithel. Hie und da liegen — an einigen Stellen dicht unter dem Epithel — im Bindegewebe kurze Züge oder mehr rundliche Nester von Rundzellenansammlungen. Sie schliessen sich nicht selten an Gefässe an, und junge Gefässe durchkreuzen hie und da solche Infiltrationsherde. An solchen Stellen finden sich viele junge Bindegewebszellen mit grossen Kernen (Keimgewebe) sowie vereinzelte Riesenzellen. Wenige Kernteilungsfiguren an den Bindegewebszellen. In den tieferen Teilen dieses subepithelialen Bindegewebes findet sich Blutfarbstoff z. T. von Zellen aufgenommen.

In dieser hellen Bindegewebsschicht (Transplantation) sind ferner rundliche und spaltförmige Räume bemerkenswert, die z. T. leer, z. T. aber mit einer weisslich gelben homogenen, oder leicht gekörnten Masse erfüllt sind, in der mit Vorliebe am Rande Vacuolen sich gebildet haben. Viele dieser Räume sind mit einem einschichtigen Endothel ausgekleidet, zeigen aber nur ausnahmsweise eine dickere Wand. Es ist denkbar, dass diese Räume Lymphgefässen entsprechen, obschon sehr wenige Rundzellen darin sind, und ihre Grösse für diesen Zweck wohl abnorm zu nennen wäre. Am ehesten kommen dieselben der Form nach durchschnittenen Blutgefässen gleich. Auffallend ist aber der Mangel einer

Wand bei vorhandenem Epithel. Dennoch möchte ich diese Gebilde am ehesten auf die alten Gefässe der Transplantation zurückführen. Es ist ja denkbar, dass im Verlauf der 7 Wochen die Wandung degeneriert; ist ja bereits schon am 6. Tage eine Art hyaliner Quellung der alten Gefässe der Transplantation zu bemerken. Eine endgültige Entscheidung wage ich nicht zu treffen.

Ueber die Gefässe im angeheilten Hautstück ist zu bemerken, dass es gewöhnliche zartwandige Gebilde von mittelweitem Lumen sind, die allem Anscheine nach grossenteils neugebildet sind. Von grösseren Lumina, die abgesehen von den oben beschriebenen Bildungen zweifelhafter Natur den ursprünglichen Gefässen des verpflanzten Hautstücks zugezählt werden dürften, finden sich einige in Querschnitt, andere der Länge nach freigelegt. Ihr Lumen ist meist erfüllt mit Keimgewebe: Rundzellen, Fibroblasten und selten Riesenzellen. Die obengenannten Züge von Rundzellen sind z. T. auf solche längsgetroffene Gefässe zurückzuführen.

Ferner finden sich ganz zweifellos Stellen, wo ein junger Gefässast seinen Weg ins Lumen eines alten Gefässes nimmt, so dass der Verlauf des alten Blutgefässes dem jungen die Richtung vorzeichnet. Das Endothel des alten Gefässes ist dann ersetzt durch ein wucherndes Bindegewebe. Die obgenannten Riesenzellen finden sich am häufigsten im Keimgewebe, im Lumen eines Gefässes. Ein geringerer Teil der alten Blutgefässe scheint indessen seiner Bestimmung wieder nutzbar gemacht zu sein, denn wir finden da und dort ein grösseres dickwandiges Gefässrohr, dessen Endothel intakt, dessen Lumen frei ist. Aus ihm hervor gehen oft mehrere zarte neugebildete Sprossen. An einigen Stellen erweitern sich die senkrecht aufsteigenden dünnen Gefässe des Untergrundes beim Eintritt in die Transplantation rasch, was vielleicht so zu erklären ist, dass ein dünner Ast des Bodens sich einem dickeren der Transplantation „inoskuliert" hat (Thiersch).

Der Untergrund (Mutterboden) besteht aus einem derbfaserigen parallelschichtigen Bindegewebe mit horizontal und senkrecht durchziehenden Gefässen. Keine, oder doch nur ganz ausnahmsweise, und kleine Infiltrationsherde in Gefässnähe. Keine Drüsenknäuel.

15. Transplantationen von 4 Monaten und $2^1/_2$ Jahren.

Von Hautstückchen, die noch längere Zeit angeheilt waren, bekam ich zur Untersuchung solche von 3—4 Monaten, die aber wegen pathologischen Veränderungen nur in beschränktem Sinne hier mit zu verwerten sind, dann solche, die $2^1/_2$ Jahre dauerhaft angeheilt waren. Diese letzteren stammen von einem Pat. der im Herbst 86 durch eine Verletzung die ganze Haut des rechten Unterschenkels verlor. Die granulierende mächtige Wundfläche wurde abgekratzt und nach Thiersch'scher Vorschrift transplantiert. Es erfolgte vollständige Heilung. Nur

an einer Stelle entstand nach 1 Jahr ein handtellergrosses Ulcus, das der Therapie sich hartnäckig widersetzte. Von diesem Pat. habe ich an einer Stelle am Ulcusrand ein Stück excidiert, und ein Stück an einer Stelle der Wade, das während der ganzen Zeit intakt geblieben war. Bemerkenswert ist, dass die Haut an diesen Stellen gar nicht einen narbigen Charakter zeigte, sondern der normalen Haut sehr ähnlich sah. Einzig fehlen auf derselben die Lanugohaare, sowie die Poren, die Haut sieht deshalb glatter und zarter aus.

Mikroskopisch findet sich in dem an der Wade excidierten Hautstücke eine hohe, gut entwickelte Epithelschicht mit tiefen Einsenkungen und einem entsprechend gut gebildeten Papillarkörper. Die Stelle der Anheilung der Transplantation mit dem narbigen Untergrunde ist vollständig verwischt; ebensowenig zeigt der Papillarkörper mit angrenzender Schicht des glatten Stroma irgendwelche markante Unterschiede.

Gegenüber dem Tr.-Boden, ist auch das tinktionelle Verhalten (vgl. 7 W.) ein durchaus gleichartiges. Es sei speziell hervorgehoben, dass die oberen Teile des Präparates das normale, leicht gewellte Bindegewebe zeigt, in welchem die Gefässe gegen die Spitzen der Papillen hin verlaufen. Es ist kein narbiges straffes Gewebe. Nach der Tiefe zu (also ~~im Boden~~) ist das Bindegewebe allerdings derber und grobfaseriger als dasjenige normaler Subcutis. ~~Von dieser~~ unterscheidet es sich ferner durch den vollständigen Mangel an Drüsengewebe.

Die Gefässe verlaufen in den tieferen Teilen mehr horizontal, d. h. parallel den Bindegewebszügen, steigen von da an aber senkrecht zu der Faserung in die Höhe. Die Vascularisation der Haut ist im Vergleich zur Norm eher spärlicher, und in der Papillarschicht auch unregelmässiger in der Anordnung. Einzelne kleine, meist subepithelial gelegene Nester kleinzelliger Infiltration sind noch zu verzeichnen und scheinen auf einen pathologischen Zustand hinzudeuten.

Das vom Rande des Ulcus ausgeschnittene Stück zeigt annähernd die gleichen Verhältnisse, nur mit dem Unterschiede, dass 1. ca. 1 mm weit statt des normalen Epithelbelages nur ein dünnes Lager sich findet, ein sog. Narbenepithel, das sich allem Anschein nach vom Rand aus als Benarbung über das Ulcus vorgeschoben hat, und dass 2. die Rundzelleninfiltration, die unter dem Randepithel sehr ausgesprochen ist, sich noch unter die normale Epidermis weiter erstreckt, dann von normaler Cutis unterbrochen wird und weiter vom Rande weg immer wieder in einzelnen grösseren oder kleineren Herden auftaucht. Dieselben liegen auch etwas tiefer im Papillarkörper und halten sich gewöhnlich an den Verlauf der Gefässe. — Wir kommen später wieder darauf zu sprechen (vgl. Anhang).

Nach vorliegender objektiver Darlegung des Befundes der den einzelnen Stadien angehörenden Präparate, wollen wir versuchen eine zusammenhängende und übersichtliche Darstellung der Verän-

derungen zu geben, die bei Anheilung der Transplantationen auf den verschiedenen Geweben sich finden. Es handelt sich nicht um ein Résumé, sondern es soll vor allem für die einzeln, scheinbar neben, oder miteinander verlaufenden Umwandlungen eine Erklärung gesucht und ihr ursächlicher Zusammenhang festgestellt werden.

Ich unterziehe der Uebersichtlichkeit halber die einzelnen Teile des Präparates: das Exsudat, den Transplantationsboden und das transplantierte Hautstück jeweilen einer gesonderten Betrachtung.

In der überwiegenden Mehrzahl der Präparate finden wir zwischen der Transplantation und dem Untergrund eine Exsudatschicht eingeschaltet. Diese bringt die beiden Wundflächen zur Verklebung. Nur ausnahmsweise kommt eine direkte Verklebung ohne Zwischenschicht zu stande. Die Verklebungsschicht kann von verschiedener Dicke sein: bald nur so geringfügig, dass sie gerade noch erkenntlich ist, bald so mächtig, dass sie an Höhe der Transplantation selbst gleichkommt.

Sie besteht anfänglich aus roten Blutkörperchen in zartmaschigem Fibrinnetz; bald wandern vom Untergrund her mehrkernige Rundzellen ein, die schon nach 24 Stunden gegenüber den roten Blutkörperchen in Ueberzahl sind. Schon zu dieser Zeit treten im Exsudat noch andere Zellen auf, nämlich die grosskernigen Fibroblasten. Diese scheinen in direkter Beziehung zur Organisation des Exsudats zu stehen, sie bilden das Granulationsgewebe, aus dem später die Narbe entsteht. Die Wanderzellen nehmen nun vom 1. Tag an im Exsudat an Zahl kaum mehr zu, dafür aber sind die Fibroblasten von jetzt ab in stetiger Zunahme begriffen, so dass schon am Ende des 3. Tages sie an Zahl den Rundzellen gleichkommen.

Damit bekommt das Exsudat immer mehr den Charakter eines Keimgewebes, denn gleichzeitig wird das Fibrinnetz grossfädiger und besonders derb unmittelbar auf dem Tr.-Boden, und die einzelnen Zellen bekunden ihre aktive Teilnahme an diesen Veränderungen durch lebhafte Kernteilung. Die roten Blutkörperchen blassen ab und verschwinden langsam. Nur noch an Stellen mit ursprünglichem grösserem Bluterguss fristen sie noch einige Tage ihr Dasein.

Jetzt (3. und 4. Tag) sind auch die Anfänge der Gefässbildung zu sehen, die eine Verbindung zwischen Boden und Hautläppchen herstellen. Als dünnwandige, nur aus einer Zelllage bestehende Hohlcylinder und spitzenförmige Sprossen durchsetzen sie senkrecht zu den Begrenzungsflächen (direkt) das junge Keimgewebe des Exsudats.

Auch von oben her wird die Verklebungsschicht in ihrem Bestande beeinträchtigt. Und zwar von den Stellen aus, wo Epithel in direkter Berührung mit dem Exsudat ist (s. später). Dasselbe ist ebenfalls in Wucherung geraten und treibt Epithelzapfen, oder, wo es den Untergrund erreicht, legt es sich dessen Unebenheiten an und verdrängt das Exsudat, oder schiebt sich sogar zwischen ihn und den Boden in zapfenartigen Bildungen hin (6. Tag). Nun sind auch alle mehrkernigen Rundzellen verschwunden, wie sie überhaupt nur ein ephemeres Dasein fristen.

Die nächsten Tage bringen das Exsudat nun zu vollständigem Verschwinden. Aus den Fibroblasten und dem Fibrin ist unmerklich junges Bindegewebe mit spindelförmigen Zellen geworden, das sehr reich an jungen Gefässen ist. Bald stellen sich in diesem Granulationsgewebe auch Riesenzellen ein.

In diesen späteren Stadien zeigt die Verklebungsschicht an verschiedenen Präparaten, ja sogar an verschiedenen Stellen desselben Präparates recht grosse histologische Differenzen. Da ist das einemal schon am 10. Tage die Grenze zwischen dem Boden und dem aufgesetzten Stück nur mit Mühe wieder zu erkennen. Sie markiert sich vielleicht durch einige etwas stärker tingierte Bindegewebs-, resp. Fibrinfasern, oder das Vorhandensein von polymorphen grossen Zellen, die übrigens auch in der Transplantation vorhanden sind. An anderen Präparaten der gleichen Zeit angehörend, oder sogar an anderen Stellen desselben Schnittes, ist das Keimgewebe mit dicken und feinen Fibrinfasern als breite Schicht auf den ersten Blick kenntlich. Es sind das stets diejenigen Stellen, wo ursprünglich eine grössere Blutschicht interkaliert war. Es bedarf einer viel längeren Zeit bis diese durch Keimgewebe substituiert ist, denn von einer Organisation derselben kann eigentlich nicht gesprochen werden. Wo hingegen die Blutschicht nur dünn war, da ist die Substitution schon am 10. Tage vollendet, und wo keine Zwischenschicht da ist, kommt es zu einer sog. primären Verklebung. Das sind aber Ausnahmsfälle, und ich habe dies niemals auch nur über die ganze Schnittlänge eines 4 mm langen mikroskopischen Präparates ausgedehnt gesehen.

14tägige Präparate weisen schon keine Spur mehr von Exsudat, noch von Granulationsgewebe auf; die Verheilungsstelle ist vollständig verwischt; auch von einer eigentlichen Narbe kann nicht gesprochen werden. Wo in älteren Präparaten (3 Monate und 2½

Jahre) noch „herdförmige Infiltrationen“ erwähnt sind, da handelt es sich stets um pathologische Zustände.

Die Veränderungen, wie sie das Exsudat von den ersten Stunden bis zu 14 Tagen durchmacht, finden sich grossenteils wieder bei der prima intentio. Ich will nicht schrittweise die Analogien hervorheben, — sie liegen auf der Hand. Die Arbeiten von Thiersch, Wywodzoff, Aufrecht, Gussenbauer, denen sich neuere von Graser[1]), Marchand[2]) und O. Fischer[3]) anschliessen, behandeln eingehender diesen Gegenstand. Ich bemerke übrigens, dass all diese Arbeiten auf experimentellen Untersuchungen am Tier basieren, während sich meine vorliegenden Mitteilungen nur auf Präparate beziehen, die vom Menschen gewonnen sind. Damit dürfte eine genauere Vergleichung der Detail-Resultate eventuell zu rechnen haben.

Was in zweiter Linie die Veränderungen betrifft, welche während der Heilung im Untergrund Platz greifen, so zeigen sich diese ziemlich konform denjenigen bei der prima in einem der Wundränder. Und zwar sind kaum bemerkenswerte Unterschiede vorhanden, ob es sich um eine frische mit Messer oder Schere angelegte Wundfläche handelt, oder ob dieselbe durch Abkratzen der Granulationen mit scharfem Löffel von der narbigen Unterlage gewonnen ist. Die veränderte histologische Struktur bedingt freilich etwelche Differenzen, die aber nicht prinzipieller Natur sind.

Schon 5 Stunden nach der Verwundung resp. der Hautpfropfung ist die oberste Schicht des Bodens mit Leukocyten durchsetzt; in der Nähe der Gefässe am stärksten. Diese Infiltration ist in den nächsten Stunden in rascher Zunahme begriffen und setzt sich auch bis in die tieferen Lagen hinein fort. Am 2. oder 3. Tag hat sie ihre Höhe erreicht. Von da an machen die mehrkernigen Wanderzellen immer mehr den einkernigen Fibroblasten Platz. Diese gruppieren sich hauptsächlich um Gefässe herum, und bilden ihrem Verlauf sich anschliessend Züge, welche in die Tiefe reichen.

Mit dem Auftreten der Fibroblasten zeigen sich an den Gefässendothelien des Untergrundes Wucherungsvorgänge, als Vorläufer der am 3. Tag beginnenden, am 4. schon deutlichen Bildung von

1) Graser. Wanderzelle und Wundheilung. Arch. für klin. Chir. 37. Bd.

2) Marchand. Ueber entzündliche Gewebsbildung. Beiträge z. pathol. Anat. v. Ziegler und Nauwerck. 1888.

3) O. Fischer. Exper. Untersuchungen über die Heilung von Schnittwunden der Haut unter dem Jodoformverband. Inaug.-Dissert. Tüb. 1888.

Gefässsprossen. Diese Granulationsgefässe streben ins Exsudat hinein und nehmen von den äussersten Enden der durch den Schnitt getroffenen Gefässe ihren Ausgangspunkt.

Bald setzen auch an den fixen Bindegewebszellen des Untergrundes Teilungsvorgänge ein; so besonders stark in den Präparaten vom 6. und 10. Tag.

Wo die Cutis und Subcutis den Boden für die Transplantation abgibt, da ist die Infiltration und die Kernwucherung am stärksten ausgesprochen und hält auch sehr lange Zeit an.

Wo die straffe Unterlage der Granulationen als Basis dient, da ist schon eine Rundzelleninfiltration geringen Grades vorhanden, die noch etwas zunimmt, doch selten einen bedeutenden Grad erreicht. Die Kernteilung und Gewebswucherung, welche schon nach 5 Stunden konstatiert werden kann, ist also nicht ganz auf Rechnung des Eingriffs zur Hautpfropfung zu setzen, sondern wohl älteren Datums und mit der Granulationsbildung in ursächlichem Zusammenhang.

Ebenso geringe Reaktion weist das fasciale Bindegewebe auf, sowie das Fettgewebe, wenn es der Transplantation als Unterlage dient. Dass die Anheilung auf beiden Geweben dennoch prompt und sicher vor sich geht, dafür sprechen die mikroskopischen Untersuchungen, sowie einige klinische Beobachtungen.

Am intensivsten ist die Rundzelleninfiltration entschieden im Muskel, wenn er direkt mit den Hautläppchen bedeckt wird. Nach 48 Stunden zeigen solche Präparate eine ganz auffallende Durchsetzung mit Leukocyten (s. Fig. 4). Leider fehlen mir die folgenden Stadien um die Rückbildung zu beobachten.

Von grossem Interesse dürfte es sein, die Anheilung der Thiersch'schen Hautläppchen auf dem Knochen zu verfolgen. So viel ich gesehen, heilen dieselben sehr leicht p. p. auf der gefässreichen Spongiosa an, während in einem Fall von Transplantation auf die des Periostes entblösste Corticalis ich einen Misserfolg zu verzeichnen hatte.

Von grösstem Interesse sind indessen die histologischen Veränderungen, die während der Heilung in dem transplantierten Hautläppchen vor sich gehen: ein vom Körper vollständig losgetrenntes Gewebsstück, das nach kurzer Ruhepause vom Körper langsam wieder zurückerobert, dem allgemeinen Kreisverlauf einverleibt wird.

Die Fixierung auf der Unterlage besorgt das Blutextravasat,

das ein vorzügliches Klebemittel darstellt. Schon nach ¼—½ Stunde nach dem Auflegen des Läppchens kann man konstatieren, dass dasselbe sich auf der Unterlage nicht mehr verschieben lässt, ohne eine gewisse Gewalt. Die ersten Präparate von 5 Stunden erweisen sich ebenfalls als fest verklebt, indem trotz der ziemlich plötzlichen Härtung in Alkohol absol. und in Flemming'scher Lösung keine Ablösung zu Stande kommt.

Die ersten Veränderungen, die sich zeigen, gehen von der Exsudatseite aus. Hier drängen sich schon nach 9 Stunden die ins Exsudat gelangten Leukocyten in Bindegewebsspalten der Unterfläche der Transplantation ein. Da schieben sie sich langsam vor, benutzen auch mit Vorliebe die leeren Gefässlumina, um von hier aus in den Papillarkörper vorzudringen. Nach 48 Stunden finden sich schon Papillargefässe bis in die Spitzen mit Rundzellen vollgepfropft. Es kommt demgemäss im Hautläppchen weniger zu einer diffusen Rundzelleninfiltration, sondern einer mehr in Zügen angeordneten. In wenigen Tagen sind mehrkernige Rundzellen bis ins Epithel vorgedrungen. Wie im Exsudat, so treten auch hier bald die Fibroblasten an Stelle der Leukocyten, und mit dem 10. Tage ca. sind auch — wie mir scheint, mit Vorliebe in verödeten Gefässen — Riesenzellen zu finden.

Der bindegewebige Teil der Transplantation erscheint aufgelockert, serös durchtränkt, was in den Präparaten durch grössere Transparenz zu optischem Ausdrucke gelangt.

Erst spät scheinen die fixen Bindegewebszellen durch Kernteilungen sich an den Wucherungsvorgängen zu beteiligen. Es existiert wohl in dieser Beziehung ein direkter Zusammenhang mit der Gefässbildung.

Die Orientierung über die Gefässbildung und vor allem über das Schicksal der alten Gefässe der Transplantation gehörte zum schwierigsten, aber zugleich anziehendsten Teil meiner Aufgabe. Mein Freund, Prof. Nauwerck, hat mir mit fachmännischem Rat beigestanden. Trotzdem war es bei möglichst vorurteilsfreier Prüfung der Präparate nicht möglich, über einige Punkte völlig ins klare zu kommen. Immerhin geben meine Untersuchungen über folgende Verhältnisse sicheren Aufschluss.

Viele, wahrscheinlich weitaus die Mehrzahl, der alten Gefässe der Transplantation degenerieren und veröden. Dafür spricht die Einwanderung der Leukocyten in die Gefässe von Exsudat aus, ferner der Umstand,

dass vom 6.—10. Tag an viele der Gefässlumina durch Keimzellen, später selbst durch Riesenzellen ausgefüllt sind, ferner die hyaline Quellung der Wandungen, die am 6. Tag zu konstatieren ist. Sodann finden sich nach 6½ Wochen in den transplantierten Stücken jene merkwürdigen Hohlräume, die mit Wahrscheinlichkeit auf degenerierte alte Gefässe zurückzuführen sind.

Eine kleine Anzahl von Blutgefässen nimmt vom 3. Tage an ihre Funktionen wieder auf und bleibt so erhalten. Dies scheint mir der Ausnahmsfall zu sein. Das Blut gelangt aus dem Untergrund in die Transplantation durch neugebildete Gefässsprossen, die zuerst die dünneren Schichten des Exsudat durchsetzen, oder wie Thiersch (l. c. p. 320) sagt unter Inoskulation, d. h. durch intercelluläre Gänge. Es ist mir nämlich unmöglich zu unterscheiden zwischen einem intercellulären Gang und einem Granulationsgefäss. Dies ist nach meinen Präparaten am 3. Tage der Fall, während in allen früheren Präparaten nichts von Gefässbildung im Exsudat zu sehen ist. Bei den Reverdin'schen Hautverpflanzungen hat Thiersch diese Inoskulation schon nach 18 Stunden beobachtet. Offenbar liegen bei einer intakten Granulation auf die ohne Zwischensubstanz ein Hautläppchen zu liegen kommt, die Verhältnisse für Gefässbildung günstiger, als bei zwei durch Blutextravasat getrennten Wundflächen.

Der 3. Tag (62 Stunden) ist nach meinen Untersuchungen somit der früheste Termin, wo eine Blutzirkulation zwischen Körper und Hautläppchen stattfindet. Es fragt sich somit, auf welche Weise die Transplantation vor dieser Zeit ihr Leben fristet. Man kann annehmen, dass durch eine Art endosmotischen Austausch von Gewebeflüssigkeit die Zellen erhalten bleiben; oder vielleicht bringen die rasch einwandernden Leukocyten Nährstoffe mit sich. Direkte Beobachtungen hierüber existieren keine.

Immerhin ist damit konstatiert, dass ohne nachweisbare Blutzirkulation grosse Zellkomplexe durch blosses Ankleben auf einer Wundfläche während mehr als 48 Stunden ihr Leben fristen können. In gleichem Sinne spricht eine Beobachtung Reverdin's, wonach er Hautstückchen auf Granulationen nach 48 Stunden noch verschieblich fand, die trotzdem anheilten.

Die hauptsächlichste Blutversorgung der Transplantation geschieht durch neugebildete Blutgefässe, die in dieselbe hineinwachsen.

Schon sehr frühzeitig beginnen im Untergrund Wucherungs-

vorgänge an den Gefässendothelien. Sie sind an 42—48stündigen Präparaten verzeichnet, und nach 62 Stunden sind sie sehr reichlich vorhanden. Das Resultat ist, dass schon zu dieser Zeit vereinzelte kleine Gefässsprossen ins Exsudat hineingetrieben werden, die z. T. schon Verbindung mit den Transplantationsgefässen finden. Nun mehren sich diese Granulationsgefässe von Tag zu Tag, und strecken bald ihre Spitzen in den Papillarkörper hinein. So kommt es, dass am 10. Tag ungefähr (s. Fig. 3) die Transplantation (um mich eines plastischen Ausdrucks von Thiersch zu bedienen) wie durch diese Gefässsprossen angespiesst erscheint. Sie haben gewöhnlich einen geraden Verlauf und teilen sich in spitze Winkel.

Nicht selten benutzen diese jungen Gefässe bereits vorgezeichnete Bahnen, indem sie in die mit Rundzellen erfüllten alten Gefässe hineinwachsen.

Um diese Zeit hat die Vascularisation ihre grösste Ausdehnung erreicht. Nun beginnt ein Teil der Gefässe wieder zu veröden, während andere sich erweitern und ausbilden. Nach Wochen und Monaten finden sich wenige Gefässe und ihre Anordnung weicht von der regelmässigen Gefässanordnung des normalen Papillarkörpers ab.

Es ermangelt uns noch einen übersichtlichen Blick auf das Verhalten des Epithels während der Anheilungszeit zu werfen. Dasselbe verhält sich in den ersten 3 Tagen vollständig passiv. Nicht nur, dass keine Mitosen in den Zellen des Rete Malpighi auftreten, sondern es bilden sich sogar Degenerationsprozesse, infolge deren am 3. und 4. Tag die Hornschicht samt den obersten Reteschichten verloren geht. Die mittleren Lagen der Retezellen degenerieren blasig und stossen sich samt der Hornschicht ab (Fig. 5).

Schon nach wenigen Tagen regenerieren sich dieselben durch Nachschub von unten, indem mit der neuen Gefässversorgung die Kernteilung in Rete Malpighi wieder beginnt.

An Stellen, wo das Rete Malp. direkt durch den Schnitt getroffen, also an Haarbälgen, am Rande und bei ganz feinen Läppchen, und dasselbe also direkt aufs Exsudat zu liegen kommt, da beginnt am 3. oder 4. Tage eine lebhafte Wucherung des Epithels. Es treibt ins Exsudat hinein Zapfen, die z. T. den Tr.-Boden direkt überkleiden (Fig. 2).

Diese Epithelwucherung scheint unabhängig von der Gefässversorgung zu sein, und unter Umständen von grossem Wert für die Ueberhäutung.

Beim Reverdin'schen Verfahren erlebt man es nicht selten,

dass die Hautpfropfungen nach wenigen Tagen abfallen. Erst nach weiteren Tagen zeigt sich an der Stelle, wo die Transplantation sass eingesenkt in die wuchernden Granulationen eine kleine Epithelinsel, die nun zu einem Ueberhäutungszentrum wird. Aehnliches sieht man hie und da beim Thiersch'schen Verfahren[1]). Ich glaube, dass sich dies durch das Haften der Epithelränder auf der Unterlage erklärt, während der Rest sich abstösst. Somit scheinen wirkliche Epidermistransplantationen grössere Chancen zur Anheilung zu haben, als die Haut-Epidermislappen. Ich kann also Reverdin nur beipflichten, wenn er sagt[2]): „L'épiderme seul, mais l'épiderme vivant, celui de la couche profonde, serait seul nécessaire au succès de la greffe," — obschon die praktische Ausführung nicht seiner Theorie entsprach.

Auch Hübscher folgert aus seinen praktischen Erfahrungen, dass dünnere Läppchen leichter und sicherer anheilen. Sie durchtränken sich leichter mit Serum. Die sog. plasmatische Zirkulation hält er in erster Linie für die Ernährung wichtig und erst in zweiter Linie die Verbindung mit den Blutbahnen.

Thiersch hält es nicht für wünschenswert Lappen aufzusetzen, die nur aus der Papillarschicht bestehen, sondern hält viel eher das Verfahren durch Anwendung dickerer Lappen einer Verbesserung fähig.

Die dünnen Läppchen haben überdies den Vorteil, dass sie sich den Unebenheiten des Bodens bei leichtem Andrücken mit dem Schwamm aufs innigste anschmiegen. Es werden dadurch tote Räume vermieden und die Anheilung entschieden erleichtert, wie die mikroskopischen Präparate aufs deutlichste zeigen.

Noch eines Umstandes, der bei der Anheilung mit in Betracht fällt, will ich an dieser Stelle gedenken. Nämlich des Exsudats. Wir haben gesehen, dass dasselbe meist aus Blut besteht. Je dichter die Schicht ist, um so länger Zeit bedarf es bis zu deren Substitution durch Keimgewebe. Erst von dieser Zeit an ist die Anheilung gesichert. Somit dürfte es für die rasche Verklebung von Vorteil sein, wenn die Blutschicht möglichst dünn ist. Das lässt sich in praxi erreichen, indem man die Wundfläche nicht so bald transplantiert, sondern lieber erst $^1/_2$ bis mehrere Stunden dazwischen verstreichen lässt. Wird sie dann mit einem Schwamm abgestrichen,

---

1) Vergl. Hübscher l. c. 414.

2) Arch. gén. de méd. 1872. Vol. 19. p. 707.

so erscheint das Gewebe ohne Blutextravasat. Auf so getrockneten Wunden sah ich in einigen Fällen erfreulich prompte und glatte Anheilungen.

Dies sind die beiden Momente, die als praktische Nutzanwendung aus den obigen Untersuchungen gefolgert werden können.

Anhang.

Ueber die Ursache des Zerfalls der Transplantationen auf Unterschenkelgeschwüren.

Auf den schlecht ernährten Granulationen eines Ulcus cruris ist es recht schwer, Reverdin'sche Transplantationen zur Anheilung zu bringen. Und wenn dies auch nach vieler Mühe gelungen war, so folgte allzubald die Enttäuschung. Die Hautläppchen fielen rasch ab.

Nach der Thiersch'schen Methode ist die Ueberhäutung der Beingeschwüre prompt vollendet. Deshalb gab man sich bereits der freudigen Hoffnung hin, wegen eines solchen Leidens nicht mehr vor die Alternative des „laisser aller" oder der Amputation gestellt zu sein. Bei längerer Beobachtung der Fälle mit Ulcus cruris — Bruns hat meines Wissens zuerst darauf hingewiesen — stellte sich jedoch bald heraus, dass nach Wochen und Monaten bei der Hälfte der Fälle die frisch angeheilten Transplantationen einem raschen Zerfall unterliegen, und das alte Leiden wieder da ist.

Bei der Reverdin'schen Methode hat Thiersch die Ursache ihres ephemeren Daseins in der durch den Vernarbungsprozess stark sich retrahierenden Unterlage — den Granulationen gefunden. Das Thiersch'sche Verfahren ist aber gerade in der Ausschaltung dieses schädlichen Momentes begründet, und ist dadurch zweifelsohne zu seiner allgemein anerkannten Superiorität gelangt. Die alten Beingeschwüre (zwar nur ein Teil derselben) sind denn in der That die einzigen zur Hautverpflanzung geeigneten Ulcera die auch dieser verbesserten Methode Trotz bieten. Deshalb war es mir von hohem Interesse Präparate zur Untersuchung zu bekommen, die über die Ursachen des Zerfalles etwelchen Aufschluss zu geben versprachen.

Das eine Präparat stammt von einem Patienten, der an einem 16 cm breiten ringförmigen Unterschenkelgeschwür litt. Dasselbe wurde etappenweise vom 25. Okt. bis 30. Nov. 87 transplantiert und bis 1. Jan. 88 zur vollständigen Ueberhäutung gebracht [1]). Die Heilung war aber von kurzem Bestand. Schon nach 1 Monat begann der Wiederaufbruch des Geschwürs, der an der hinteren Seite rapid zunahm und bald die Amputatio cruris bedingte.

Die vordere Geschwürsfläche, die zuerst (25. X. 87) transplantiert wurde, war zum grossen Teil noch intakt. Das ca. handtellergrosse Hautstück wurde excidiert und in Müller'scher Lösung aufbewahrt. Hievon gewann ich einige ganz interessante Präparate von Hautpfropfungen die 3 Monate in loco gehaftet hatten, die aber z. T. bereits Veränderungen zeigen, welche eine baldige Ablösung vom Mutterboden resp. einen Zerfall des transplantierten Stückes selbst voraussehen lassen.

Es handelt sich mikroskopisch der Hauptsache nach um zweierlei pathologische Veränderungen im Gewebe. Das einemal sind es Infiltrationsherde von Rundzellen unter dem Epithel, oder geradezu bandförmige Infiltrationszonen mit Schollen von Blutpigment, die in den obersten Lagen des Bindegewebsstroma durchziehen. An diesen Präparaten ist die Hornschicht dünn, an vielen Stellen abgelöst, sonst normal gebildetes Rete Malpighi mit tiefen Einsenkungen. Hoher Papillarkörper, an den sich noch wenige Lagen horizontal verlaufender Bindegewebszüge anschliessen. Dann aber zeigen die nächsten Lagen schon eine rasch an Intensität zunehmende Rundzelleninfiltration, die sich schliesslich zu einer eigentlichen bandartigen Zone verstärkt, welche die Struktur des Gewebes verdeckt. Eingestreut liegen Pigmentschollen, von zerfallenen roten Blutkörperchen herrührend. Die Infiltrationsschicht setzt sich in die Tiefe des Gewebes hinein teils diffus, teils in senkrecht oder schräg verlaufenden Zügen fort, meist der Richtung eines grösseren Gefässes folgend.

Die Stelle dieser pathologisch veränderten Schicht entspricht ungefähr der früheren Verklebungszone zwischen Transplantation und Untergrund.

Der Untergrund besteht aus denselben horizontalen, ziemlich derben Lagen von Bindegewebe. Es finden sich darin keine Schweissdrüsenknäuel, noch Talgdrüsen, noch Haarbälge. Es ist ein Narbengewebe.

Die Gefässe steigen senkrecht zur Oberfläche in die Höhe und verzweigen sich im Papillarkörper. In der Infiltrationsschicht sind sie schwer zu verfolgen; einige machen gerade an diesen Stellen Biegungen, um sich unmittelbar nacher zu verzweigen.

Aehnliche Verhältnisse, wie die eben geschilderten, fanden sich bei den unter Nr. 15 (Nagel l. c. p. 330) beschriebenen Präparaten, die 2½ Jahre

1) Vergl. O. Nagel. Ueber die Erfolge der Hauttransplantationen nach Thiersch. Diese Beiträge. Bd. IV. p. 338 u. 39.

gehaftet hatten, indessen am Rande des geschwürigen Zerfalls sassen. Am Ulcusrand fanden sich auch subepitheliale Infiltrationsherde (nur in bedeutend geringerer Ausdehnung als hier) die wahrscheinlich auch als die Vorläufer des Zerfalls anzusehen sind. Sie bestehen aus grosskernigen Leukocyten; diese sind vereinzelt sogar im Epithel zu finden.

Nicht weniger Interesse bietet die zweite Gruppe von Präparaten, die von den im Zerfall begriffenen 3monatlichen Hautpfropfungen stammen (vgl. Fig. 6).

Ungefähr in der Tiefe der früheren Verklebungsschicht findet sich ein nicht unbedeutender Blutaustritt ins Gewebe, der seiner Hauptsache nach in diesen wenigen parallelverlaufenden Bindegewebsschichten liegt. Dieselben sind zum Teil durch die Blutung auseinandergedrängt (Fig. 6 c). Nach der einen Seite des Präparates zu nimmt dieser Bluterguss ab. Die roten Blutkörperchen liegen da in kleinen Gruppen in spaltförmigen Bindegewebsräumen, die von grossen Spindelzellen begrenzt sind. Das Gewebe oberhalb und unterhalb der Zone des Blutergusses ist auf eine ziemliche Strecke hin mit roten Blutkörperchen durchsetzt; freilich gegen die Oberfläche zu weiter, als gegen die Tiefe zu (Fig. 6 e, f). Die Blutkörperchen sind blass, sonst in ihren Formen gut erhalten mit Ausnahme der Stelle, wo grössere Blutungen angesammelt sind; da beginnt der Zerfall. Hie und da Schollen von altem Blutpigment.

Die Gefässe, welche von der Tiefe aufsteigend senkrecht gegen die Blutschicht verlaufen, sind da meist in ihrem Verlauf ganz oder teilweise unterbrochen (Fig. 6 g'). Ihr Endstück im Papillarkörper ist strotzend mit Blut erfüllt und dilatiert. Die einzelnen Blutkörper lassen sich unterscheiden. (Symptom der Stase.) (Fig. 6 g. g.)

Kleinere Herde von Rundzelleninfiltration in der alten Transplantation eingestreut, gewöhnlich um Gefässe herum liegend.

Das Epithel ist an einzelnen Stellen in toto abgelöst vom Papillarkörper, teilweise sind noch einige Zellgruppen hängen geblieben. Es sind das besonders die Stellen über grösseren Blutaustritten (Fig. 6 a).

Ich habe oben an der Hand von mikroskopischen Präparaten gezeigt, dass 14 Tage nach der Hautpfropfung bei prompter Heilung bereits das vereinigende Exsudat, samt dem Bluterguss spurlos verschwunden ist, dass auch die Züge von Rundzellen und Keimgewebe im Untergrund, und in der Transplantation weg sind. Deshalb müssen die Blutaustritte sowohl als die vielen Infiltrationsherde bei den oben geschilderten Präparaten, die 3 Monate und 2½ Jahre alt sind, als pathologische Veränderungen bezeichnet werden.

Welches ist die Ursache ihrer Entstehung?

Der Bluterguss im Gewebe ist grossenteils frisch, denn die

roten Blutkörperchen sind noch gut erhalten. Er kann also auf ein Trauma zurückgeführt werden. Bemerkenswert bleibt dann immerhin noch der Umstand, dass gerade die frühere Verklebungsschicht in so hervorragender Weise betroffen ist. Es scheint darauf hinzudeuten, dass Gewebe und Gefässe an diesen Stellen eine geringere Resistenz aufweisen.

Schollen von Blutpigment, die hier und da im Gewebe sich finden beweisen hinwiederum, dass schon früher Blutaustritte stattgefunden haben.

Die Gefässe sind strotzend mit Blut erfüllt, die einzelnen Blutkörper gut erhalten. Das deutet auf Stase. Die Ernährung der oberen Schichten ist also durch die Stase herabgesetzt, darunter leidet das Epithel zunächst. Wir sehen den Erfolg darin, dass es sich an vielen Stellen von seiner Unterlage abhebt.

Die Anhäufungen von Rundzellen, die sich in anderen Präparaten finden, über denen ebenfalls das Epithel sich abstösst, oder sich Narbenepithel gebildet hat, sind wohl durch Entzündungsvorgänge zu erklären. Sie finden sich meist in der Umgebung eines schon vorhandenen Ulcus. Die Gefässwände sind am meisten davon betroffen, denn diese Infiltrationsherde lagen meist um Gefässe herum.

Erklärung der Abbildungen.

Tafel XI.

Fig. 1. Transplantation nach 62 Stunden. Uebersichtspraeparat bei schwacher Vergrösserung. a. Das transplantierte Hautstück mit der Hornschicht e. worin sich cystische Räume infolge der Degeneration bilden. d. Die Verklebungsschicht. c. Exsudat, das zu beiden Seiten der Transplantation lagert. b. Der Untergrund aus Subcutis bestehend, worin Infiltrationsherde (Rundzellen) f. f. verschieden angeordnet sind.

Fig. 2 zeigt bei starker Vergrösserung die Randpartie einer Transplantation, wo sie nur aus Epithel besteht. Am Ende des 3. Tages findet sich hier das Epithel a in üppiger Wucherung. Es bilden sich eigentliche Zapfen d d die sich ins Exsudat verschieben. Die vielen Kernteilungsfiguren e e im Epithel deuten auf die lebhafte Proliferation hin. b. Exsudat aus maschigem Fibrin und Rundzellen bestehend. c. Untergrund aus Subcutis bestehend mit vielen Mitosen (e e). f. Hornschicht durch Osmiumsäure schwarz gefärbt bei g die cystischen Degenerationen im Epithel.

Fig. 3. Präparat vom 12. Tage zeigt die Bildung neuer Gefässe a. Transplantiertes Hautstück; ins Epithel sind Rundzellen eingewandert. b. Die Stelle des früheren Exsudat, noch deutlich durch Anhäufung von Rundzellen, Fibroblasten und bei f von Riesenzellen. Die Gefässe d d durch-

setzen dasselbe in direkter Richtung; an ihren Endothelien Kernteilungsfiguren e'. Der Untergrund c besteht aus Subcutis, zeigt bei e Mitosen, bei g ein altes Gefäss und in der Tiefe ein Schweissdrüsenknäuel.

Tafel XII.

Fig. 4. Transplantation auf Muskel nach 48 Stunden. a. Das transplantierte Hautstück. b. Die verklebende Exsudatschicht, von der aus Züge von Rundzellen in die Transplantation hineinreichen, besonders längs der alten Gefässe. c. Der Untergrund besteht in der Mitte aus quer- und schiefdurchschnittenen Muskelbündeln d d — am Rande rechts und bei g aus Fascie — am linken Rande bei f liegt das Hautstück direkt auf Fettgewebe. e sind Gruppen von Fettzellen (durch Osmiumsäure schwarz gefärbt), zwischen denen und den Muskelbündeln reichliche Rundzelleninfiltration sich findet; weniger ist sie an den fascialen Teilen g ausgesprochen.

Fig. 5. Präparat von 62 Stunden bei starker Vergrösserung zeigt das transplantierte Hautstück mit einem Teil des Exsudats. a. Hornschicht, b. Degenerationszone mit Aufquellen der Epithelzellen und Spaltbildung, c. die tieferen Schichten des Rete Malpighi normal, d. dilatierte Gefässe mit roten, meist gut erhaltenen Blutkörperchen erfüllt, die wahrscheinlich in Verbindung mit den Gefässen des Untergrundes stehen, e. Verklebungsschicht aus zartmaschigem Fibrinnetz bestehend, in welches rote Blutkörperchen, mehrkernige Rundzellen und Fibroblasten eingebettet sind.

Fig. 6. Transplantation auf Ulcus cruris nach 8 Monaten. a. Hornschicht, b. transplantiertes Hautstück mit g g strotzend gefüllten Gefässen. Bei c die frühere Verklebungsschicht jetzt durch Blutaustritt zwischen das Bindegewebe charakterisiert (f f). a. der Untergrund mit grösseren Gefässen und Gefässschlingen bei g'. — Am rechten Rande des Präparates, wo der Bluterguss die grösste Mächtigkeit hat, löst sich das Epithel von seiner Unterlage ab.

AUS DER

HEIDELBERGER CHIRURGISCHEN KLINIK

DES PROF. DR. CZERNY.

XXV.

Durch welche Mittel kann man das Entstehen von pseudomembranösen Verwachsungen bei intraperitonealen Wunden verhindern[1])?

Von

Dr. R. Stern,
approb. Arzt aus Frankfurt a/M.

Seit dem Tage, da Mac Dowell die grosse That der ersten Ovariotomie vollführte — fast 90 Jahre sind seitdem verflossen — ist diese Operation, wenn sie auch relativ selten ausgeführt wurde, der Diskussion nie mehr ganz entzogen worden. Dabei ist es von dem höchsten Interesse, zu verfolgen, wie sich allmählich, namentlich in Deutschland, das Urteil über die eingreifende Operation zu deren Gunsten geändert hat. Noch 1848 sagt Dieffenbach: „Die Operation bringt weder der Kranken, noch dem Arzte Segen . . . Die unerfahrene kühne Jugend lässt sich wohl dazu hinreissen, der Erfahrene wird davor zurückschrecken." Und Scanzoni erklärt noch 1857 die Exstirpation der Ovariengeschwülste für ein chirurgisches Wagestück; dagegen meint er 1865: die Ansichten über die Zulässigkeit der Operation hätten sich sehr zu Gunsten derselben geändert; und 2 Jahre später erklärt derselbe Autor das akiurgische Bürgerrecht der Ovariotomie für gesichert und sagt, er sei ent-

1) Preisfrage für das Jahr 1888 von der mediz. Fakultät zu Heidelberg gestellt. Die vorliegende Bearbeitung wurde als des Preises würdig befunden.

schlossen, sich in passenden Fällen auf diesem Gebiete praktisch zu versuchen.

Es geht schon aus diesen Aeusserungen hervor, dass die Unternehmungslust der Operateure auf diesem Gebiete auch jetzt noch keine bedeutende war, und so ist es nicht zu verwundern, dass Grenser im Jahre 1869 in einer Zusammenstellung, die bis auf den Anfang der fünfziger Jahre zurückgeht und sich ausschliesslich auf Deutschland bezieht, nur 129 Fälle von vollendeter Ovariotomie beibringt, zu einer Zeit, wo Spencer Wells allein schon auf über 300 Laparatomien zurückblicken konnte.

„Einen Markstein", sagt Kaltenbach[1]) „in der Geschichte der Ovariotomie bildet die Antisepsis." Es würde hier zu weit führen, wollte ich nachweisen, inwieweit sich seit Lister die Resultate der Ovariotomie und — allgemeiner gesprochen — der Laparotomie gebessert haben.

Trotzdem bildet auch jetzt noch die septische Peritonitis „bei weitem die häufigste Todesursache[2])" nach Laparotomie.

Während man aber erwarten muss, dass mit immer weiterer Vervollkommnung des antiseptischen Verfahrens diese Ursache des letalen Ausganges immer seltener zur Geltung kommen wird, so gibt es andererseits ungünstige Ereignisse nach Laparotomie, die, auch bei Ausschluss jeglicher Infektion, nicht allzu selten und in der Praxis jedes Chirurgen ohne Ausnahme eintreten und zu den schlimmsten Ausgängen führen.

Eine bedeutende Rolle unter diesen Ereignissen spielt die Darmocclusion.

Nach Landsberg[3]) verloren Spencer Wells von 1000 Operierten 10 an Darmocclusion (1 %)

Olshausen	von 297	Operierten	3(1	„)
Schröder	„ 300	„	1(1/3	„)
Martin	„ 110	„ keine		
Koeberlé (in vorantis. Zeit)	„ 69	„	1(1,5	„)

Olshausen[4]) scheidet bei der Besprechung der Darmstenose nach Ovariotomie 3 Entstehungsweisen:

1. Einklemmung von Darm zwischen den in die Bauchwunde eingenähten Stiel und ein anderes Bauchorgan;

1) Hegar und Kaltenbach. Operat. Gynäkologie. III. Aufl. pag. 235.
2) eod. loc. p. 306.
3) Todesursachen nach Ovariotomieen. Inaug.-Dissert. Breslau 1887.
4) Krankheiten der Ovarien. p. 364.

2. Knickung des Darms durch eine an ihm inserierende Adhäsion;
3. Achsendrehung,

und hält im Gegensatze zu Billroth den Mechanismus Nr. 2 für den häufigsten.

In Uebereinstimmung damit ist das Resultat, das sich aus einer Zusammenstellung der bisher beschriebenen Fälle von Darmocclusion nach Laparotomie, — 25 an Zahl — ergibt.

Nr.	Name des Operateurs.	Ort der Veröffentlichung.	Operation.	Eintritt d. Tod. u. Occlusionserschgn.	Mechanismus des Verschlusses.	Peritonitis?	Stielbehandlung.
1	Müller.	Scanzoni's Beiträge zur Geb. u. Gyn. Bd. V.	Ovariotomie.	76 St.	Knickung des Ileum durch Hinziehung von dessen Mesenterium nach der Bauchwunde	ja	extrap.
2	Spencer Wells	Citiert v. Olshausen, Krankh. der Ovar. p. 366.	„	19 Tg.	Kreisförmige Umlagerung einer Dünndarmschlinge um den Stiel.	gering	intrap.
3	„		„	48 St.	Einklemmung zwischen Stiel und Bauchwand.	ja	extrap.
4	Koeberlé.	Gazette hebdomadaire 1868 Nr. 32.	„	?	Verwachsung von Darm mit einer versenkten Ligatur; Abknickung.	?	intrap.
5	Olshausen.	Krankh. der Ovar. p. 366 f.	„	6 Tg.	Umklammerung des Colons durch Netz.	ja	„
6			„	5 Tg.	Kompression einer Dünndarmschlinge durch grosse Fettmassen des Mesenteriums.	„	„
7	Spencer Wells.	Citiert von Hirsch, Arch. f. Gynäkol. XXII, p. 263.	„	40 St.	Einklemmung des Darms zwischen Stiel und Bauchwand.	?	extrap.
8	Bumm.	do. p. 255.	„	6 Tg.	Verwachsung des abgebundenen Netzes mit einer Ileumschlinge.	nein	intrap.
9	Skutsch.	do. p 264.	„	5 Tg.	Abknickung einer Dünndarmschlinge?	frische adhäsive Peritonit.	„
10	Le Bec.	do.	„	4 Tg.	Volvulus, keine Verwachsung.	nein.	„
11	Olshausen.	Dahm, Inaug.-Dissert Halle 1883.	„	15 Tg.	Verklebung von Darm mit der Wundfläche.	„	„
12	„	do.	Myomotomie.	14 Tg.	Adhäs. der Därme unter sich und einer Schlinge mit der Bauchwunde.	„	„
13	„	Krankheiten der Ovarien, p. 365.	Ovariotomie.	1 Jahr.	Volvulus?	—	?

Nr.	Name des Operateurs.	Ort der Veröffentlichung.	Operation	Eintritt d. Todes unt. Occlusionserschgn.	Mechanismus des Verschlusses.	Peritonitis?	Stielbehandlung.
14	Dunlamp.	Centralbl. für Gynäkol. 1885, Nr 8.	Ovariotomie	6 Jahre	Verwachsung des Ileum mit dem unteren Wundwinkel.	nein.	?
15	Leopold.	Archiv f. Gynäkol. XX.	„	7 Tg.	Verwachsung des Mastdarmes mit beiden Stümpfen.	„	intrap.
16	Schröder.	Berl. klin. Wochenschr. 1879, Nr. 1.	„	11 Tg.	Einklemmung d. Mastdarms durch den in der rechten Regio sacroiliaca adhärenten Stiel.	?	„
17	Müller.	Verhandl. der deutsch. Gesellsch. für Gynäk. 1886.	„	4 W.	Verwachsung der vorderen und hinteren Bauchwand in einer Ausdehnung von 25 cm.	?	„
18	„		Myomotomie.	4 M.	Verwachsung von Därmen mit Stumpf; Vereiterung desselben, Kothfistel.	?	„
19	Hegar u. Kaltenbach.	Operative Gyn. p. 491.	„	14 Tg.	Darmschlinge mit der Wand eines um den Stumpf entstandenen Abscesses verwachsen.	?	extrap.
20	Martin.	Berl. klin. Wochenschr. 1883.	Ovariotomie.	9 M.	Verwachsung mit der Bauchwunde.	?	?
21	Nieberding.	Centralbl. für Gyn. 1888, Nr. 12.	„	3 Tg.	Dünndarmschlinge mit der Bauchwand verwachsen.	ja	intrap.
22	„	eod. loc.	„	?	Stumpf des resecierten Netzes mit einer Darmschlinge verwachsen.	?	„
23	Hofmeier.	Zeitschr. für Geb. u. Gyn. Bd IX, p 219.	„	1 Jahr	Verwachsung einer Dünndarmschlinge mit dem Stumpf.	—	intrap.
24	Taufer.	Wien. med. Wochenschr. 1885.	Myomotomie.	6 Tg.	Volvulus. Näheres fehlt.	?	„
25	Frommel.	Diskuss. üb. Fritsch's Vortrag Halle 88.	„	?	?	?	„

$^2/_3$ der Fälle zeigen hier als Ursache der Darmocclusion Verwachsungen, sei es zwischen Stumpf und Darm (7), zwischen Netz und Darm (3) oder zwischen Bauchwunde und Darm (7). Von diesen 17 Fällen wurde bei 16 der Stiel intraperitoneal behandelt [1]). Bei den restierenden 8 Fällen finden wir 4mal die extraperitoneale

1) Ich rechne die als fraglich verzeichneten Fälle unter die mit intraperitonealer Stielbehandlung; diese Annahme ist für die Fälle aus neuester Zeit wohl gerechtfertigt.

Stielversorgung, 3mal mit Einklemmung von Darm zwischen Stiel und Bauchwand, 1mal mit Zerrung des Mesenteriums durch den Stiel; 4mal die intraperitoneale und hier wieder 2mal Volvulus und 2mal andere, besondere Ursachen.

Was kann man thun, um diese traurigen Folgen von Laparotomieen zu vermeiden? Diese Frage hat sich schon Scanzoni im Anschlusse an seinen einzigen Fall von Darmocclusion (Fall 1 der Tabelle) vorgelegt und sie dahin beantwortet: nur durch Aufgeben der vortrefflichen, damals neuen Errungenschaft der extraperitonealen Stielbehandlung. Dieser Vorschlag war mit Bezug auf den konkreten Fall jedenfalls plausibel, dass er aber bei der Mehrzahl der Fälle, wo der Mechanismus ein total anderer ist, nicht den üblen Ereignissen vorbauen lehrt, bedarf keiner weiteren Erläuterung. Kaltenbach[1]) widerrät ebenfalls die extraperitoneale Stielbehandlung bei kurzen oder mit dem Darm verwachsenen Stielen; des weiteren berücksichtigt er aber auch den Einfluss der pseudomembranösen Verwachsungen und gibt, um diese thunlichst einzuschränken, folgende Ratschläge: 1) Ueberdeckung der Därme mit Netz; 2) Vermeidung der Abschilferung des Peritoneal-Epithels durch strahlende Hitze, mechanische Insulte oder chemische Agentien.

Wenn es nun schon zur Vermeidung dieser unangenehmen Ereignisse wünschenswert wäre ein Mittel zu besitzen, durch welches man die adhäsive Peritonitis verhindern könnte, so erscheint es noch wichtiger für diejenigen Fälle, wo man sich zur Lösung von Darmadhäsionen nach vorausgegangener Peritonitis genötigt sieht, welche Kothstauung und Incarcerationserscheinungen verursachen.

Sehen wir uns also weiter in der Litteratur nach Vorschlägen um, welche die Vermeidung von Verwachsungen nach intraperitonealen Operationen bezwecken sollen, so ist die Ausbeute nicht eben reichlich. Krukenberg und Ribbert[2]) sahen von 15 Laparotomieen 3 tötlich enden und fanden bei der Sektion jedesmal — zwar nicht ausgesprochene Darmocclusion — aber reichliche Verwachsungen der Därme untereinander und mit der Bauchwunde. Sie gaben hieran der zu starken Konzentration der angewandten Sublimatlösungen (1 ‰ für Seide und Hände, 0,75 ‰ für Schwämme) Schuld und experimentierten deshalb an Kaninchen, denen sie 1,5 bis 2 ‰ Sublimat- oder 2½ % Karbollösungen in grösserer Menge

1) Operative Gynäkologie, p. 312.
2) Centralbl. für Gynäkologie. 1885. Nr. 21.

in das Abdomen brachten, teils auch damit getränkte Schwämme zur Peritonealtoilette benutzten. Dabei fanden sie, dass schwächere nicht intoxicierende Lösungen von Sublimat ebenso wie 2½ % Karbolsäuresolution Verklebungen der Därme hervorriefen, während stärkere Lösungen die Tiere töteten. In ähnlicher Richtung bewegt sich ein Aufsatz Scriba's[1]), der konstatiert, dass, während bei 21 Laparotomieen mit Karboldesinfektion 4 Todesfälle zu verzeichnen waren, darunter 2 an Darmocclusion, seit Anwendung sehr schwacher Sublimatlösungen. (1:5000 bis 1:6000) 24 zum Teil schwierige Laparotomieen ohne letalen Ausgang verlaufen seien. Ich bemerke hierzu, dass Säxinger (in der Diskussion über den unten citierten Vortrag Müller's) über 131 Fälle mit Karboldesinfektion berichtet, von denen keiner den Ausgang in Darmocclusion gezeigt hat.

Wir finden es also bisher stets betont, dass man zur Verhütung von Adhäsionen eine Reizung des Peritoneums, welcher Art sie auch sei, möglichst vermeiden müsse.

Gegenüber diesen Vorschriften mehr negativer Natur trat nun P. Müller 1886 auf der zu München abgehaltenen Versammlung der „Deutschen Gesellschaft für Gynäkologie" zum erstenmale mit dem positiven Vorschlage eines Verfahrens hervor, dessen einziger Zweck war, den Gefahren der auf pseudomembranösen Verwachsungen beruhenden Darmocclusion nach Laparotomieen vorzubeugen.

In seinem Vortrage wies er damals zunächst darauf hin, wie auch leichtere dyspeptische Störungen, die nicht zu den seltenen Folgen der Laparotomieen gehören[2]), oft ihre Ursache in „Veränderungen am Stiel oder am Amputationsstumpfe der Geschwulst" hätten, eine Anschauung, die er mit Beispielen aus seiner Erfahrung begründete. Des weiteren kam er auf die schweren, tötlichen Fälle von Darmstenose zu sprechen (vgl. Tab. Fall 17 und 18) und berichtete über ein Verfahren, welches dem Zustandekommen der Adhäsionen vorbeugen sollte; es bestand dies in Anfüllung des Abdomens vor Schluss der Bauchwunde mit einer grösseren Menge (2400 g) sterilisierter 7 ‰ Kochsalzlösung; durch den so hergestellten künstlichen Ascites sollte der Kontakt der Wundflächen von

1) Centralbl. für Gynäkol. 1885, Nr. 34.

2) S. übrigens auch: Sonntag. Zur Entstehung von Beschwerden nach Laparotomie. Berliner klin. Wochenschr. XXIV, 50.

Därmen und Amputationsstumpf mit einander und mit der Bauchwunde für eine gewisse Zeit aufgehoben und so den intraperitonealen Wundflächen Gelegenheit gegeben werden, zu heilen wie etwa eine Hautwunde, d. h. ohne Adhäsionsbildung.

Dass Müller gerade Kochsalzlösung vorschlug, hatte darin seinen Grund, dass sie, wie er glaubt, folgende Bedingungen am besten erfüllte: 1) Asepsis, 2) geringe Reizung des Peritoneums, 3) Fehlen jeder toxischen Wirkung, 4) leichte Resorbierbarkeit.

Ein Versuch mit diesem Verfahren führte bei der betr. Pat. mehrere unangenehme Symptome herbei (Dyspnoe, Fieber, Pulsfrequenz), die sich Müller aus der raschen Resorption der Flüssigkeitsmenge erklärte; um diese üble Nachwirkung zu umgehen, empfiehlt Müller als Ideal seiner Methode, die permanente Irrigation der Bauchhöhle.

Ich gehe auf diesen letzteren Vorschlag nicht weiter ein, weil, wie mir scheint, seine Verwirklichung in der Praxis vorerst kaum möglich ist. Was aber den künstlichen Ascites betrifft, so wies in der Diskussion Olshausen auf die Gefahr des Chocks hin und Landsberg[1]) macht darauf aufmerksam, dass einerseits die Lösung zu rasch resorbiert werde, um ihrem Zwecke entsprechen zu können[2]), andererseits sie durch Maceration des Peritonealepithels erst recht Adhäsionen herbeiführen könne; ferner hebt er hervor, dass die infundierte Kochsalzlösung, zumal mit Blut gemischt, einen vorzüglichen Nährboden für Mikroorganismen abgebe.

Es sei hier übrigens noch erwähnt, dass in der Diskussion über Müller's Vortrag alle Redner die Häufigkeit von Verwachsungen, besonders zwischen Därmen und Bauchwunde, hervorhoben, und namentlich Gusserow betonte, er habe bei zweiten Laparotomieen fast stets solche vorgefunden.

Bevor ich nun zum Berichte über eigene Versuche in gedachter Richtung übergehe, möchte ich noch eine Frage aufwerfen, die nach allem bisher Gesagten vielleicht paradox klingt: sollen wir die Adhäsionen überhaupt zu vermeiden suchen? Sind nicht, so könnte man sagen, diese Adhäsionen eine segensreiche Einrichtung der Natur, durch die schädliche Substanzen, die in die Bauchhöhle gelangen, unschädlich gemacht und Eiterherde abgekapselt werden,

---

1) S. o.

2) S. darüber unten, p. 657.

oder, wie schon Wegner[1]) hervorgehoben hat, gewissermassen eine flächenhafte Blutstillung bewirkt wird? Hierauf ist zu erwidern, dass wir dieses blutstillenden Mittels heute wohl entraten können; und was die Mikroorganismen betrifft, die man unter jenen „schädlichen Substanzen" zu verstehen hat, so durfte man zu einer Zeit, wo man die Abwehr pathogener Keime noch nicht beherrschte, sich zwar auf eine derartige Selbsthilfe der Natur berufen; heute, wo wir aseptisch operieren, sollte eine peinliche Desinfektion eine solche unnötig machen.

Dass übrigens die Mikroorganismen der Entstehung von Adhäsionen nicht zu Grunde liegen, hat schon Gusserow[2]) Firnig gegenüber hervorgehoben. Vielmehr beruhen dieselben auf den eigentümlichen Verhältnissen intraperitonealer Wundflächen; und auf diese werde zunächst in Kürze eingegangen.

Nach Wegner[3]) ist die normale Bauchhöhle nach der Eröffnung histologisch und klinisch gleichzuachten einer grossen Höhlenwunde; die Peritonealfläche ist parallel zu setzen einer grossen Wundfläche mit ausgesprochener Disposition zur prima intentio, d. h. der Fähigkeit, in ihrem Gewebe eine grosse Menge Zellen zu produzieren, welche, ohne je Eiterzellen zu werden, sich unmittelbar zu bleibendem Gewebe entwickeln.

Dieser Vergleich des Autors, dessen Arbeit aus vorantiseptischer Zeit datiert, ist sehr cum grano salis zu verstehen. Ein Peritoneum, das weder verletzt, noch chemisch oder mechanisch gereizt ist, noch mit irgend einer Wundfläche in Kontakt steht, hat keine Tendenz zur Adhäsionsbildung. Richtig aber ist, dass, wenn eine der genannten Bedingungen erfüllt ist — und charakteristisch ist gerade die letztere — dann unfehlbar Verklebungen und Verwachsungen zu Stande kommen. Auf welchem Wege, ist klar: es kommt unter allen jenen Verhältnissen zur Exsudation, im Anschluss daran, wegen des innigen Kontakts aller peritonealer Flächen zur Verklebung und durch Organisation der fibrinösen Klebesubstanz zur Verwachsung. Dass sich die Verklebung kaum je wieder löst, kommt eben von der „Plasticität des Peritoneums" wie es Wegner nennt, d. h. seiner ausgesprochenen Tendenz, auf Reiz rasch und in grosser Menge Zellen zu produzieren.

---

1) Chirurg. Bemerkungen über die Peritonealhöhle mit besonderer Berücksichtigung der Ovariotomie (Langenbecks Archiv XX p. 126).

2) Diskussion über den Müller'schen Vortrag.

3) L. c. pag. 109.

Es bedarf hiernach keiner weiteren Erläuterung, dass Stümpfe, wie sie bei Laparatomieen im Abdomen zurückbleiben, seien es Uterus-, Ovarien- oder Netzstümpfe, ebenso wie wunde Flächen, die nach Lösung von Adhäsionen entstanden sind und schliesslich auch der exsudierende Wundspalt, wie ihn die Bauchwunde darstellt, zu ausgedehnten Verwachsungen führen müssen. Bestätigt wird dieser Satz durch die Erfahrungen von Spiegelberg und Waldeyer[1]), Maslowsky[2]) und Kaltenbach[3]).

Hierdurch ist auch im Allgemeinen der Weg vorgezeichnet, den man einzuschlagen hat, wenn man die Adhäsionen vermeiden will: Man muss den innigen Kontakt zwischen Stumpf[4]) und Peritoneum parietale oder viscerale aufheben und zunächst der primären Verklebung vorbeugen. Ob der Müller'sche Vorschlag — rein theoretisch betrachtet — dies thut, ist die Frage; dass er es kaum genügend lange thut, darauf ist schon oben hingewiesen; Wegner[5]) hat durch Experimente gefunden, dass Kaninchen, denen künstliches Serum in das Abdomen injiciert ist, in 1 Stunde 3,3 bis 8,0 % ihres Körpergewichtes resorbieren (der Hund weniger) und dass dieser Wert grösser wird bei steigender Menge des Injicierten. Das Resorptionsvermögen des Peritoneums ist also ein kollossales, und wenn man für den Menschen die Zahlen entsprechend verändert, etwa nur ½ % und ein Körpergewicht von 60 kg annimmt, so käme man zu einer Resorption von 300 g pro Stunde. Allerdings wies Müller in seinem Falle erst am 6. Tage völliges Geschwundensein des Ascites nach: doch wäre denkbar, dass hier exsudativ-peritonitische Vorgänge mitgespielt haben. Aber gesetzt auch, dass die Resorption langsamer vor sich ginge, als es nach Wegner zu erwarten wäre, so ist es mir nicht wahrscheinlich, dass ein solcher künstlicher Ascites dem von mir angegebenen Zwecke der völligen Aufhebung des Kontakts zwischen Stumpf und Peritoneum genügt. — Zwei Versuche, die ich zur Prüfung des Verfahrens angestellt habe, haben meine Zweifel bestätigt.

Bevor ich über sie berichte, möchte ich im Allgemeinen folgendes erwähnen: Ich experimentierte ausschliesslich an Kaninchen,

---

1) Virchow's Arch. Bd. 44. p. 69.

2) Langenbeck's Arch. IX. p. 539.

3) Hegar und Kaltenbach. „Operative Gynäkol." p. 266.

4) Ich gebrauche dieses Wort der Kürze halber sowohl für Ovarien-, Uterus- und Netzstümpfe, als auch für sonstige Wundflächen des Peritoneums.

5) L. c. p. 84.

deren Peritoneum, wie auch Kruckenberg [1]) hervorhebt, sehr empfindlich ist. Ich ging davon aus, dass nach Resektion eines Stückes Netz, der restierende Stumpf in seinem weiteren Verhalten einen sehr guten Indikator für die Brauchbar- oder Unbrauchbarkeit eines gegen Adhäsionsbildung anzuwendenden Mittels darstelle. Die Tiere wurden auf dem Bauche rasiert, dann die rasierte Partie mit Spiritus gewaschen und mit Sublimat 1 : 3000 desinficiert, die Umgebung wurde in späteren Versuchen mit wollenen Decken zugedeckt, weil ich einige Todesfälle kurz nach der Operation nur auf die stattgehabte Abkühlung (in Verbindung allerdings mit dem Chok) beziehen konnte. Ueber die Decken wurden Karbolkompressen gebreitet. Hände des Operierenden und Assistierenden wurden, gleich den Instrumenten, desinficiert wie bei jeder aseptischen Operation. Die Instrumente lagen in 2 % Karbolsäure, sonst wurde zur Desinfektion nur Sublimat (1 : 3000) verwandt (Abweichungen davon werden erwähnt werden). Zur Ligatur wurde meist, zur Nath immer Katgut genommen. Auf Narkose wurde, wenn sich dadurch die Schwierigkeiten der Operation auch vermehrten, verzichtet, weil ihre Durchführung ohne zweiten Assistenten nicht möglich war. Der Hautschnitt wurde in der linea alba geführt, begann kurz unterhalb des Sternums und war ca. 5 cm lang, die Muskeln wurden in etwas geringerer Ausdehnung durchtrennt, das Peritoneum auf der Hohlsonde gespalten. Nun wurde das Netz gesucht und hervorgezogen, ein Stück davon abgebunden und reseciert. Der Stumpf wurde reponiert, Muskel- und Hautwunde isoliert geschlossen, erstere mit Knopfnähten, die das Peritoneum mit fassten, letztere mit fortlaufender Naht. Auf die noch gehörig gereinigte Wunde kam Jodoform, Jodoformgaze, Sublimatgaze, Watte und dann wurde mit einer Calicobinde ein Verband, der um Bauch und Brust ging und auch den Hals umfasste, angelegt. Darüber noch eine Stärkebinde. Die operierten Tiere wurden isoliert, der Verband nie vor 8, oft erst nach 14 Tagen, kurz vor Tötung des Tiers, entfernt. Bei der Sektion wurde stets unterhalb [2]) der Bauchwunde ein querer Schnitt gemacht und von dessen Enden parallel derselben 2 Schnitte sternalwärts geführt, und der so entstandene Lappen nach oben zurückgeklappt, so dass Verwachsungen mit der Bauchwunde nicht zerstört werden konnten.

---

1) Diskussion über den Müller'schen Vortrag.

2) Unten = regio pubica, oben = regio epigastrica.

Die 4 ersten Versuche wurden genau in der oben beschriebenen Art angestellt, durch sie sollte zunächst festgestellt werden, ob der gebildete Netzstumpf stets Verwachsungen eingehen muss.

Versuch 1. Operation den 17. III. 88. Karboldesinfektion. Sektion den 4. IV. 88. Bauchbruch. Mit dem unteren Wundwinkel ein Fettstrang verwachsen, der vom process. vermiformis ausgeht. Der Stumpf imponiert als ein c. kirschgrosser Knoten (in dessen Innern noch die Katgutligatur zu finden ist); er ist direkt mit einer Darmschlinge verwachsen und sendet zwei dünne Stränge zu zwei anderen.

Versuch 2. Operation den 21. III. 88. Ligatur des Netzes mit Seide. Sektion den 22. III. 88. Tod spontan eingetreten 15. post op. Keine Peritonitis, zarte Verklebung des Netzstumpfes mit der Bauchwunde.

Versuch 3. Operation den 22. III. 88. Sektion den 9. IV. 88. Netzstumpf einerseits mit dem oberen Wundwinkel verwachsen, andererseits mit einer Darmschlinge durch einen Strang in Verbindung.

Versuch 4. Operation den 23. III. 88. Sektion den 9. IV. 88: Verwachsung des Netzstumpfes mit der Bauchwunde, nicht mit dem Darm.

In allen Fällen also finden sich Verwachsungen des Stumpfs. Ich füge nun sogleich die beiden Experimente mit Infusion von Kochsalzlösung an. Den Tieren wurde vor Schluss der letzten Bauchknopfnaht 300—400 cbcm einer sterilisierten, 7 ‰ Kochsalzlösung auf Körpertemperatur erwärmt eingegossen und dann der oben beschriebene Verband angelegt.

Versuch 5. Operation den 6. IV. 88. 3 h. post. op. findet sich das Tier ausserhalb seines Verbandes. Derselbe wird 20 h. post. op. von Neuem angelegt. Sektion den 21. IV. 88. Netzstumpf ziemlich ausgedehnt mit der Bauchwunde verwachsen; ausserdem Magen mit Leber und diese mit Zwerchfell stellenweise verwachsen; Stränge vom Netz zu Darmschlingen.

Versuch 6. Operation den 9. IV. 88. Tod 12 Tage nach der Operation spontan erfolgt. Sektion den 21. IV. 88. Keine Peritonitis. Der Netzstumpf durch einen dünnen Strang mit der Bauchwunde im Zusammenhang. Sonst keine Verwachsungen.

Wie ersichtlich, sind in beiden Fällen Verwachsungen nicht ausgeblieben; bei Nr. 5 waren die ausgedehnten Verwachsungen auffallend und liessen mich daran denken, dass die Lösung reizende oder macerierende Eigenschaften haben könne. Nr. 6 scheint allerdings dagegen zu sprechen; doch war bei Nr. 5 das Versuchstier ein sehr kleines, weisses Kaninchen, dessen Peritoneum möglicherweise empfindlicher war als bei dem robusten von Nr. 6.

In meinen weiteren Versuchen unternahm ich es nun zu prüfen,

ob sich der Kontakt zwischen Stumpf und Peritoneum vielleicht dadurch beseitigen lasse, dass man den ersteren mit einer Fetthülle umgibt. In der chirurgischen Klinik des Prof. Czerny wurden mehrmals nach Darmresektionen und Operation stark verwachsener Ovarialcystome die Wundflächen mit sterilisiertem Jodoformvaselin bestrichen, um Adhäsionen zu verhüten. Da die Operationen gut ausgingen, konnte man nicht feststellen, ob die Einfettung der wunden Flächen die adhäsive Entzündung verhindert hatte. Der Brauch der Bauern, beim Verschneiden von Hühnern Butter auf den Stumpf zu schmieren, liess den Gedanken an ein derartiges Verfahren aufkommen und annehmen, dass es nicht gefährlich sei. Die vielfache Verwendung von Salben bei Hauterkrankungen, wo sie, als Deckungsmittel wirkend, die Ausheilung von Ekzemen etc. befördern, mochte wohl ein Analogon darstellen, das den Versuch plausibel erscheinen liess. Ich wählte nach reiflicher Ueberlegung der Sache mit Herrn Dr. Vulpius hier, dem ich für seinen liebenswürdigen Rat in dieser Frage meinen aufrichtigen Dank ausspreche, das Unguentum paraffini der Pharmacopoe, ein Fett [1]), dessen Reinheit ausser allem Zweifel steht, und das mehr als alle anderen als reizlos bezeichnet werden muss; ich verzichtete darauf, das Vaselin etwa mit Jodoform zu mischen, eben, um jeden chemischen Reiz auszuschliessen. Vielmehr sterilisierte ich dasselbe im Sterilisationsapparat und rührte es beim Erkalten. Dabei befand sich die Salbe von Anfang an in einem weithalsigen Glase mit eingeschliffenem Stöpsel, so dass eine Verunreinigung ausgeschlossen war.

Die Operationen wurden nun ausgeführt wie oben geschildert; nach Resektion des Netzes suchte ich dann den Stumpf so mit Vaselin zu umhüllen, wie man etwa einen Finger mit einer dünnen Schicht zu umziehen im Stande ist. Leider sollte ich erfahren, dass der gewünschte Effekt kaum zu erzielen war.

Versuch 7. Operation den 26. III. 88. Wiederholte Versuche, den Stumpf in der angegebenen Weise einzuhüllen; das Vaselin haftet nicht. Schliesslich wird der Stumpf versenkt und eine grössere Menge Vaselin zwischen ihn resp. Därme und Bauchwunde ausgebreitet. Dann die Wunde geschlossen. Sektion den 14. IV. 88. Netzstumpf mit dem Darm verwachsen; dieser ebenso wie die Leber mit der vorderen Bauchwand an der Stelle der Wunde.

Versuch 8. Operation den 28. III. 88. Ebensowenig wie das letzte Mal gelingt die Umhüllung. Die Wunde wird geschlossen, nachdem auf

1) Das Wort gebrauche ich selbstredend nicht im chemischen Sinne.

gleiche Weise verfahren wie bei Nr. 7. Austritt von zahlreichen Darmschlingen während der Operation. Sektion am 16. IV. 88. Netzstumpf mit einer Darmschlinge in strangförmiger Verbindung. Sonst keine Verwachsungen.

Versuch 9. Operation den 4. IV. 88. Durch Pressen des Tieres traten viele Darmschlingen aus. Diesmal wird mit einem Spatel eine Portion Vaselin hinter dem Stumpf gebracht, eine zweite vor ihn, so dass er zwar nicht mit zarter Hülle umgeben, aber doch in einer dicken Masse eingeschlossen ist. Sektion: Verwachsung des Netzstumpfes mit einer Darmschlinge, mit der Bauchwand keine Verwachsungen.

Von dem Vaselin war in allen Fällen nichts mehr sichtbar, eine reizende Wirkung desselben in keinem Falle nachzuweisen. Ich legte mir selbstverständlich die Frage vor, aus welchem Grunde das Vaselin, das auf den Finger sich in jeder gewünschten Dicke auftragen lässt, an dem Netzstumpf so konstant nicht haftete und meinte, mir dies schliesslich daraus erklären zu müssen, dass Vaselin bei Bauchhöhlentemperatur flüssig wird. Ich machte mich deshalb daran, mir ein Vaselin (d. h. eine Mischung von Paraffinum liquidum und P. solidum) herzustellen, das bei Körpertemperatur noch Salbenkonsistenz hätte. Aus einer Reihe von angestellten Versuchen ergab sich mir, dass bei einer Mischung von 2 Teilen Paraffinum liquidum und 1 Teil Paraffinum solidum [1]) dies erreicht werde. Das so hergestellte Vaselin wurde sterilisiert, beim Erkalten gerührt und bei einer konstanten Temperatur von 40° C. gehalten bis zum Gebrauch. Bei dieser Temperatur hatte das Gemisch noch Salbenkonsistenz. Die folgenden 6 Experimente wurden damit angestellt.

Versuch 10. Operation den 25. IV. 88. Es zeigt sich, dass auch mit dieser Mischung der gewollte Effekt nicht erreicht werden kann; da es nicht gelingt, eine dünne Schicht zum Haften zu bringen, so versuche ich ähnlich wie bei Versuch Nr. 9 eine grössere Menge Vaselins zu einem Mantel um den Stumpf zu formen; auf diese Art vermöge der Kohäsion der Salbe, lässt sich ein vollkommener Abschluss des Stumpfes von seiner Umgebung herstellen; doch sitzt, wie gesagt, das Vaselin dem Stumpf wie eine Mütze auf, adhäriert nicht; beides zusammen hat etwa die Grösse einer kleinen Kirsche. Sektion: der Stumpf zeigt keine Verwachsungen. In der Bauchhöhle finden sich vielerorts kleine, linsenförmige Stückchen Vaselin, frei drinliegend; keine Reaktion von Seiten des Peritoneums.

Versuch 11. Operation den 31. V. 88. Operation wie bei Ver-

1) Das ung. Paraff. der Pharmacopoe enthält bekanntlich diese Substanzen im Verhältnis von 4:1.

such 10. Nach vollständiger Anlegung der Muskelnaht platzt infolge anhaltender Kontraktion der Bauchmuskeln eine Sutur und es tritt Netz zu Tage; Reposition; neue Naht. Sektion den 18. VI. 88. Mehrfache Verwachsungen zwischen Netz und Bauchwunde.

Versuch 12. Operation den 31. V. 88 wie bei Versuch 10. Sektion den 18. VI. 88. Der Netzstumpf durch einen zarten Strang von ca. 1 cm Länge mit einer Darmschlinge verwachsen.

Versuch 13. Operation den 7. VI. 88 wie bei Versuch 10. Sektion den 20. VI. 88. Seitliche Netzpartieen mit der Bauchwunde verwachsen. Der Stumpf liegt frei in der Bauchhöle und ist durch Bindegewebe abgekapselt.

Versuch 14. Operation den 28. VI. 88 wie bei Versuch 10. Sektion den 12. VII. 88. Netzstumpf mit der Bauchwunde verwachsen. Vaselinmassen in abdomine wie bei 10.

Versuch 15. Operation den 28. VI. Diesmal wird nicht wie sonst ein dicker Klumpen Vaselin versenkt, sondern ich begnüge mich mit längerem Einreiben der Wundfläche des Stumpfes mit Vaselin, wodurch möglicherweise ein mikroskopisches Fetthäutchen als Ueberzug zu Stande kommen könnte. Die Sektion am 12. VII. 88. ergibt Verwachsung.

Dass das Vaselin sich vollkommen reizlos in der Peritonealhöhle verteilt, wird auch durch diese 6 Versuche dokumentiert. Wenn bei Versuch 11, 12 und 13 von Vaselin-Massen im Sektionsbericht nicht die Rede ist, so muss angenommen werden, dass diese so mannigfach verschleppt waren, dass sie trotz sorgfältigen Suchens nicht sichtbar werden konnten. In der Hauptsache aber war das Resultat auch dieser Experimente ein negatives. Dass 2mal Verwachsungen ausblieben, darf zwar nicht als „Zufall" bezeichnet werden; ich nehme an, dass in diesen beiden Fällen, aus unbekannten Gründen — und man kann beinahe sagen: wunderbarer Weise — die Vaselinkappe erst dann ihren Ort verliess, als die Möglichkeit einer pseudomembranösen Verwachsung nicht mehr bestand. Jedenfalls ist die Umkleidung mit Vaselin, auch in der von mir hergestellten festeren Form kein sicheres Mittel zur Vermeidung von Adhäsionen. Woher es kommt, dass jenes Vaselin auch an der Wundfläche des Netzstumpfes (das unverletzte Peritoneum mag wegen seiner Glätte die Adhäsion vereiteln) nicht haftet, ist mir unaufgeklärt.

Parallel mit jenen 6 Versuchen gehen 2 Reihen von anderen Experimenten. In der einen derselben versuchte ich, das schwer haftende Vaselin mit gewöhnlichem Hammeltalg zu vertauschen, der bei Körpertemperatur fest ist, der also als „Hülle" das denk-

bar beste leisten musste, von dem es aber fraglich war, ob er nicht reizend wirke und ob er resorbiert werde. Der Bericht über die 4 Versuche wird darüber Auskunft geben.

Versuch 16. Operation den 2. V. 88. Ich hatte mir eine ätherische Lösung des Talges hergestellt und suchte den Stumpf des Netzes dadurch mit einer dünnen Talgschicht zu überziehen, dass ich ihn in die Lösung tauchte und diese verdampfen liess. Doch ergab sich bei der Operation, dass dabei keine feste zusammenhängende Talgmembran entsteht, sondern eine leicht zerbröckelnde Masse; ausserdem nahm der Stumpf infolge der Kälte, die durch die Aetherverdampfung hervorgerufen wurde, ein verdächtig schwärzliches Aussehen an. Die Sektion ergab, den 17. V. 88, dass der Netzstumpf durch einen dicken Wulst mit der Bauchwunde verwachsen war: der Wulst enthielt zum Teil Talgmassen, zum Teil nekrotisch aussehende Gewebsteile, auch die Ligatur.

Versuch 17. Operation den 5. V. 88. Vor der Operation wurde der Talg mehrere Stunden auf 110° erhitzt und dadurch sterilisiert, dann bei konstanter Temperatur von ca. 50° gehalten; bei dieser ist er noch gerade flüssig. Ich hatte mir nun ein Papierkästchen kleinster Dimension hergestellt, ähnlich denen, die man zum Einbetten von Paraffin-Präparaten gebraucht. Dies wurde nach Resektion des Netzes mit dem Talg gefüllt und der Stumpf bis zum Erstarren hineingetaucht. Der Talgmantel löste sich leicht aus der Papierhülle, hatte aber eine beträchtliche Dicke; ich glättete die scharfen Kanten und versenkte. Sektion den 18. V. 88. Der Stumpf liegt von seinem Talgmantel umgeben, frei im Abdomen; eine seitliche Netzpartie mit der Bauchwunde verwachsen. Der Stumpf sitzt noch sehr fest in seiner Hülle. Von Reizerscheinungen, die der Talg hervorgerufen hätte, ist nichts zu sehen.

Versuch 18. Operation den 4. VII. 88. Da es mir darauf ankam, einen ganz dünnen Talgmantel um den Stumpf zu legen, versuchte ich diesmal den Talg mit einer Pipette aufzuträufeln; doch erwiesen sich die technischen Schwierigkeiten auch hier als kaum überwindlich. Der Talgmantel war wieder von ziemlicher Dicke. — Während der Manipulationen wurde das umgebende, sehr dünne Netz mannigfach gezerrt und wohl auch angerissen. Sektion den 4. VIII. 88. Netzstumpf liegt noch in der Talghülle; dieselbe ist aber vom Netz umwachsen und dadurch auch mit der Bauchwunde adhärent. Sonst keine Reizungserscheinungen.

Versuch 19. Operation den 4. VII. 88 wie beim vorigen. Sektion den 16. VII. 88 (Tod spontan erfolgt). Keine Verwachsungen des Stumpfes, der sich verhält wie bei den Versuchen 16 und 17. Keine Verwachsungen mit der Bauchwunde.

Es liess sich aus diesen Experimenten ersehen, dass eine reizende Wirkung dem Talg ebensowenig innewohnt, wie dem Vaselin.

Die Umwachsung durch benachbarte Netzmassen und Verlötung durch dieselbe mit der Bauchwand (Nr. 18) musste ich den mannigfachen Läsionen zur Last legen, die das Netz bei der Operation erlitten hatte. Was mich aber abhielt, des weiteren auf diese Versuche einzugehen, war der Umstand, dass es mir doch bedenklich schien, eine derartig harte Masse, die, wie es schien, gar nicht resorbiert wurde (bei Versuch 18 lagen mehr als 4 Wochen zwischen Operation und Sektion!) auf die Dauer einem Individuum einzuverleiben, zumal da die mechanische Applikation der Substanz sehr umständlich und schwierig war und, wie vorauszusehen, praktisch nicht durchführbar sein konnte. Dass die Masse bei relativ hoher Temperatur eingeführt werden musste, verstärkte noch meine Bedenken.

Eine zweite Reihe von 3 Versuchen sollte das Verhalten des Stumpfs nach Infusion von reinem Olivenöl in die Bauchhöhle prüfen. Bei meinen Nachforschungen nach den Bräuchen bei Kastration weiblicher Haustiere fand[1]) ich auch, dass man „zur Vermeidung des Eindringens von Luft" das Abdomen mit reinem Baumöl anfüllt. Dies sollte sich in wenigen Stunden emulgieren und in 24 Stunden resorbiert sein. Ich unternahm es, auch dies für meinen Zweck zu versuchen, indem ich von dem Gedanken ausging, die Ausbreitung einer Oelschicht über das ganze Peritoneum könne vielleicht der primären Verklebung vorbeugen.

Versuch 20. Operation den 11. IV. 88. Nach Resektion des Netzes Infusion von ca. 150 cbcm reinsten, sterilisierten, auf Körpertemperatur erwärmten Olivenöls in die Bauchhöhle. Sektion: 8 Tage nach der Operation Tod spontan eingetreten. Das Tier kollossal abgemagert; Bauchdecken fühlen sich spröde und trocken an. Bei Eröffnung der Bauchhöhle entleert sich eine grosse Masse Olivenöls. Peritoneum verfärbt, sieht in seiner ganzen Ausdehnung nicht mehr glatt und glänzend aus, zum Teil mit Oeltropfen bedeckt, stellenweise mit weissen Auflagerungen. Der Netzstumpf ist nicht mit der Umgebung verwachsen; dagegen ist die Leber mit Bauchwand und Zwerchfell adhärent und zeigt sich bei der Ablösung mit weisslichen Massen bedeckt, die festhaften; über ihr noch ein abgesacktes Quantum Oel. Mikroskopische Untersuchung der weissen Partikel ergibt ausser Fetttropfen nur unbestimmbaren Detritus.

Versuch 21. Operation den 13. IV. 88, genau wie bei Versuch 20, c. 24 h. post. op. tritt der Tod spontan ein. Keine Sektion.

Versuch 22. Operation den 20. IV. 88. Infusion von nur circa

---

1) Encyklopädie der gesammten Tierheilkunde, herausgegeben von Koch, Artikel: „Kastration."

15—20 cbcm. Olivenöl. Sektion den 5. V. 88. Ausgedehnte Verwachsungen des Netzes mit der Bauchwunde; auch die Leber adhäriert derselben. Kein Oel mehr zu sehen.

Dass diese Versuche auf Vollständigkeit keinen Anspruch machen, brauche ich nicht zu sagen. Doch scheint aus ihnen hervorzugehen, 1) dass eine grössere Menge Oels nicht resorbiert wird, sondern als stark reizendes Agens in der Peritonealhöhle verbleibt; 2) dass kleine Mengen Oels den gesuchten Erfolg nicht haben.

Ich komme nunmehr zur letzten Versuchsreihe; hatten die Experimente mit deckenden Mitteln bisher zu keinem befriedigenden Resultat geführt, so wagte ich von dem gleich näher zu beschreibenden letzten Verfahren von Anfang an sicherlich nicht viel Erspriessliches zu erhoffen. Ich überkleidete nämlich den Netzstumpf mit einer Kollodiumschicht, die ich mit einem gewöhnlichen Pinsel daraufpinselte. Für aseptisch durfte ich Kollodium, nach den Angaben Koch's über Aether halten. Was mir von vornherein das Beginnen als nicht sehr aussichtsvoll hinstellte, war das Bewusstsein, dass ich damit einen Fremdkörper in die Peritonelhöhle einführte, von dem nicht zu erwarten war, dass er würde resorbiert werden, und ein nicht resorbierbarer Fremdkörper galt mir gleich einem exquisiten Reiz auf die Umgebung. Das Resultat sollte meine Befürchtungen als grundlos erweisen.

Versuch 23. Operation den 26. IV. 88. Bepinselung des Netzstumpfes inkl. Ligatur mit Kollodium; nachdem sich ein trockenes Kollodiumhäutchen gebildet, wird der Stumpf versenkt. Sektion den 8. V. 88. Netzstumpf zeigt keine Verwachsung. Die Kollodiumhaut ist umkapselt, dadurch, dass sie von Netz umwachsen ist. Von einer anderen Netzpartie geht ein Strang, an dessen Ende eine Cysticerkusblase sitzt, zur Bauchwunde.

Versuch 24. Operation den 7. VI. 88, wie bei Versuch 22. Tod kurz nach der Operation an Kollaps.

Versuch 25. Operation den 21. VI. 88, wie bei Versuch 22. Sektion den 12. VII. 88. Netzstumpf liegt frei abgekapselt wie bei Sektion 23 in der Bauchhöhle. Keine Verwachsungen mit der Bauchwand.

Versuch 26. Operation den 21. VI. 88, wie bei Versuch 22. Langes Suchen nach dem Netz. Austritt von Därmen. Sektion den 4. VII. 88. Stumpf liegt frei abgekapselt in der Bauchhöhle; eine seitliche Netzpartie mit der Bauchwunde verwachsen.

In allen 3 secierten Fällen war also hier die Verwachsung vermieden; die Kollodiumhaut hatte ihre Schuldigkeit als Deckmittel

gethan, ohne auf ihre Umgebung einen schädlichen Reiz auszuüben. Resorbiert wurde sie zwar nicht, wohl aber vom Netz aus umwachsen. Das merkwürdige Ergebnis mahnte mich aber, auch an einem anderen Organe, wo die Chancen der Umwachsung weniger günstig wären, die Wirkung der Kollodium-Bepinselung zu untersuchen. Ich wählte hierzu den Uterus des Kaninchens. Es wurde, natürlich unter denselben antiseptischen Kautelen, ein Schnitt in der Unterbauchgegend geführt, eine Schlinge eines Uterushorns herausgezogen, mit Seide abgebunden und reseciert, so dass der Stumpf also 2 Uterus-Querschnitte enthielt, dann die Wundflächen und die Ligatur mit Kollodium sorgfältig überpinselt. Nachdem sich eine feste Kollodiumkappe gebildet hatte, wurde der Stumpf versenkt. Der Verband konnte bei diesen Versuchen nicht in der früheren Weise angelegt werden, wegen der tiefen Lage des Schnittes. Ich beschränkte mich daher darauf, die Wunde mit Jodoform zu bestreuen, mit Jodoformgaze zu bedecken und diese mit Kollodium zu fixieren.

Versuch 27. Operation den 13. VII. 88. Nach Durchschneidung der Muskulatur finde ich die Blase stark gefüllt und gelange infolge davon in den extraperitonealen praevescicalen Raum; das Peritoneum wird dann nach oben zu ziemlich gewaltsam stumpf durchtrennt; nun wälzt sich die Blase aus der Bauchhöhle heraus und bleibt während der Operation extra-abdominal liegen. Die Abbindung der Uterusschlinge und Behandlung des Stumpfes geschieht wie oben geschildert. Zum Schlusse wird die Blase, die sich gefüllt nicht reponieren lässt, exprimiert und die Wunde geschlossen. Sektion den 4. VIII. 88. Zwischen Blase und Bauchwunde ein käsiger Abscess. Der Stumpf liegt ohne jede Adhäsion an seinem Ort; er scheint etwas geschrumpft; die Kollodiumhülle von keiner weiteren Gewebsmembran umgeben. Das Stück Uterus tubarwärts von der Ligatur mit klarer Flüssigkeit prall gefüllt (Hydrometra). Keine Reizungserscheinungen im Abdomen.

Versuch 28. Operation den 19. VII. 88, wie bei Versuch 27. Dieselben Schwierigkeiten mit der Blase. Sektion den 4. VIII. 88. Blase wie bei Versuch 27 mit der Bauchwunde verwachsen. Der Stumpf zeigt keine Adhäsionen. Die Kollodiumhülle von einer dünnen Gewebsschicht überzogen, die sich von den Rändern der Kollodiumkappe über diese geschoben hat. Die Umgebung des Stumpfes zeigt einige erweiterte Gefässe. Auch hier Hydrometra.

Versuch 29. Operation den 21. VII. 88. Abbindung einer Tubenschlinge. Diesmal keine Verletzung des Blasenperitoneums. Sektion den 4. VIII. 88. Der Stumpf ohne Adhäsion, ist etwas geschrumpft, das Kollodium unüberdeckt, keine Flüssigkeitsansammlung.

Das Resultat dieser Versuche ist unzweifelhaft, dass die Kollodiummembran Dank ihrer Zartheit und Glätte einen Reiz auf das Peritoneum, das mit ihr in Kontakt steht, nicht ausübt. Nur in einem Falle war sie mit einer Gewebsmembran überkleidet, in demselben, wo sich am Grunde des Stumpfes etwas Hyperämie nachweisen liess. Es scheint also, dass hier, wo die Chancen einer Ueberkleidung mit Bindegewebe nicht so günstig sind, wie beim Netzstumpf, eine solche nur stattfindet auf besonderen entzündlichen Reiz hin. Worin dieser in unserem Falle bestand, ist nicht zu sagen. Dass Resorption des Kollodiums — wenigstens innerhalb 22 Tagen — nicht stattfindet, geht aus den Versuchen ebenfalls hervor; bei seiner absoluten Reizlosigkeit ist dies als etwas Bedenkliches nicht zu erachten.

Die Kollodiumembran genügt demnach, den beiden Bedingungen, die man bei dem Bestreben, intraperitoneale Verwachsungen zu vermeiden, erfüllen muss, und die im Vorhergehenden schon des öfteren namhaft gemacht worden sind: vollkommenste Deckung des Stumpfes mit möglichst geringer Reizung.

Fasse ich nun das Resultat aller Versuche zusammen, so ergibt sich

1. Intraperitoneale Wundflächen verwachsen im allgemeinen mit der Umgebung.

2. Infusion grösserer Mengen von sterilisierter 7 ‰ Kochsalzlösung hindert dies nicht.

3. Umkleidung des Stumpfs mit Vaselin ist gleichfalls in dieser Beziehung unwirksam, und zwar deshalb, weil dasselbe nicht genügend haftet.

4. Umkleidung des Stumpfes mit einem Mantel von Talg (bei Körpertemperatur fest) lässt keine Verwachsung zu Stande kommen, ist aber mit grossen technischen Schwierigkeiten verbunden, lässt sich in gewünschter Dünnheit kaum herstellen und erscheint wegen der anzuwendenden höheren Temperatur bedenklich.

5. Bepinselung des Stumpfes mit Kollodium, so dass eine dünne glatte Membran entsteht, beugt konstant den Verwachsungen vor und lässt dabei eine schädliche Nebenwirkung nicht erkennen.

Ich verhehle mir nicht, dass man durch dies letztere Verfahren nur einem Teil der Verwachsungen vorbeugen kann; den Verlötungen der Därme mit der Bauchwunde, oder unter sich infolge peritonitischer Reizung lehrt es nicht begegnen; hierführ bleiben

die oben wiedergegebenen Vorschriften Kaltenbach's zu R bestehen; dieselben sind freilich in der Praxis oft nicht strikt erfüllen und selbst wenn sie erfüllt werden, wird der Zweck, sie erstreben, häufig nicht erreicht. Dass übrigens eine Verwa sung mit der Bauchwand an der Stelle der Wunde nicht stattfind muss, das lehren zahlreiche der beschriebenen Experimente.

Soweit meine Versuche.

Inwieweit sich deren Resultat in der chirurgischen Praxis, der ja fast nie ganz die einfachen Verhältnisse des Experimen vorliegen, mit Erfolg verwerten lassen wird, lässt sich a priori nic entscheiden; es muss das die Zukunft lehren.

Es sei mir zum Schluss die Bitte an Herrn Geh.-Rat Czern gestattet, auch an dieser Stelle meinen innigsten Dank entgegen zunehmen für das Interesse, mit dem er meine Versuche begleite und die Unterstützung, die er mir durch Rat und That gewährt ha

Nachschrift.

Die Arbeit von Dr. Thadeus von Dembowski („Ueber die Ursachen de peritonealen Adhäsionen nach chirurgischen Eingriffen mit Rücksicht auf di Frage des Ileus nach Laparotomieen." Langenbeck's Archiv Bd. 37 p. 745 erschien erst nach Abschluss der meinigen. Sie beschäftigt sich hauptsächlich mit der Frage „durch welche mechanische und chemische Reize das Peritoneum zu Adhäsionen angeregt wird" und kommt zu Resultaten, die vielfach den von Anderen und mir erhaltenen widersprechen. Ich glaube dass ein Teil der Widersprüche — aber nur ein Teil — sich daraus erklärt, dass v. D. ausschliesslich an Hunden experimentiert hat; so injiciert er Origanumöl und Terpentin in die Bauchhöhle, ohne Adhäsionen zu erzeugen, während Krukenberg und Ribbert an Kaninchen durch 2½ % Karbolsäure und 2 ‰ solche in ausgedehntem Masse hervorgehoben haben; er reseciert mit demselben negativen Erfolg Stücke von Peritoneum parietale plus Musculatur — in direktem Gegensatz zu dem, was Sänger am Kaninchen gefunden. Es ist deshalb nicht statthaft, die Erfahrungen v. D.'s uneingeschränkt auf das menschliche Peritoneum zu übertragen. Wenn v. D. ausnahmslos Verwachsungen des Netzes mit der Bauchnarbe gefunden hat, so kann ich dem meine Versuche 8, 9, 10, 12, 13, 25 entgegenstellen in denen jene fehlten. Was schliesslich die Anwendung des Celloidins betrifft, die bei v. D.'s Versuchen genau zu dem entgegengesetzten Resultat geführt hat als die des Kollodiums in den meinigen, so ist hier der Widerspruch ein unlösbarer, wenn man nicht den Unterschied des Kollodiums vom Celloidin betonen will. Die Versuche an der Milz freilich sind nicht beweisend, weil hier die mehrfachen Ligaturen in Betracht kommen; wohl aber die am Darm, die mit Kollodium bei Kaninchen zu wiederholen wären. Ich behalte mir vor, auf diesbezügliche Versuche zurückzukommen.

ungen etc.

ch's zu Rec
nicht strikt :
r Zweck, de
eine Verwe
icht stattfinde
rimente.

en Praxis, i
Experimen
a priori nich

Rat Czern
k entgegen-
ie begleitet.
gewährt hat

rsachen der
icht auf die
. 37 p. 745)
hauptsäch-
eize das Pe-
n, die viel-
laube dass
klärt, dass
rt er Ori-
erzeugen,
arbolsäure
r reseciert
plus Mu-
nchen ge-
uneinge-
nn v. D.
den hat,
in denen
t, die bei
ihrt hat
ein un-
pidin be-
id, weil
n Darm,
lte mir

Fig 1.

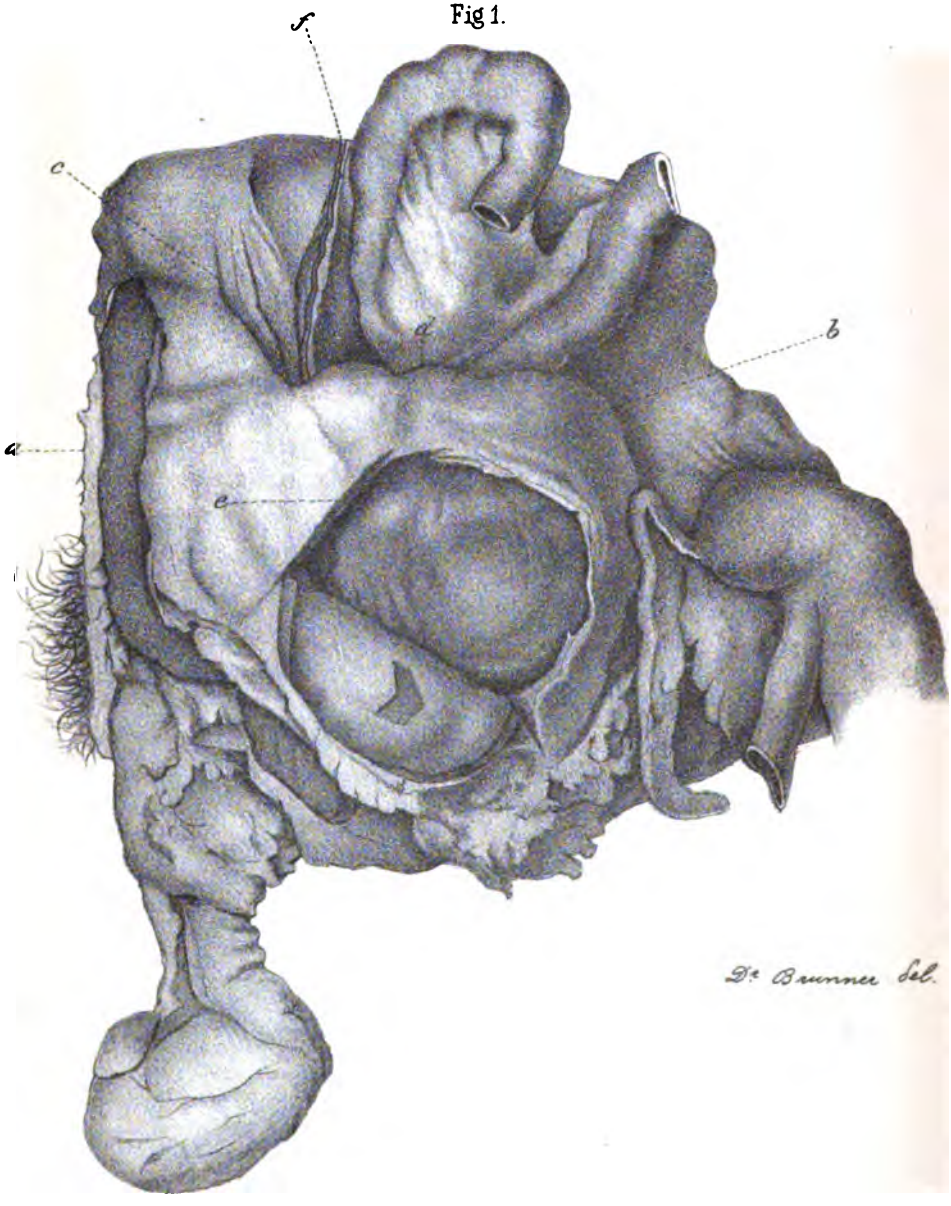

Fig. 1. Taf. II.

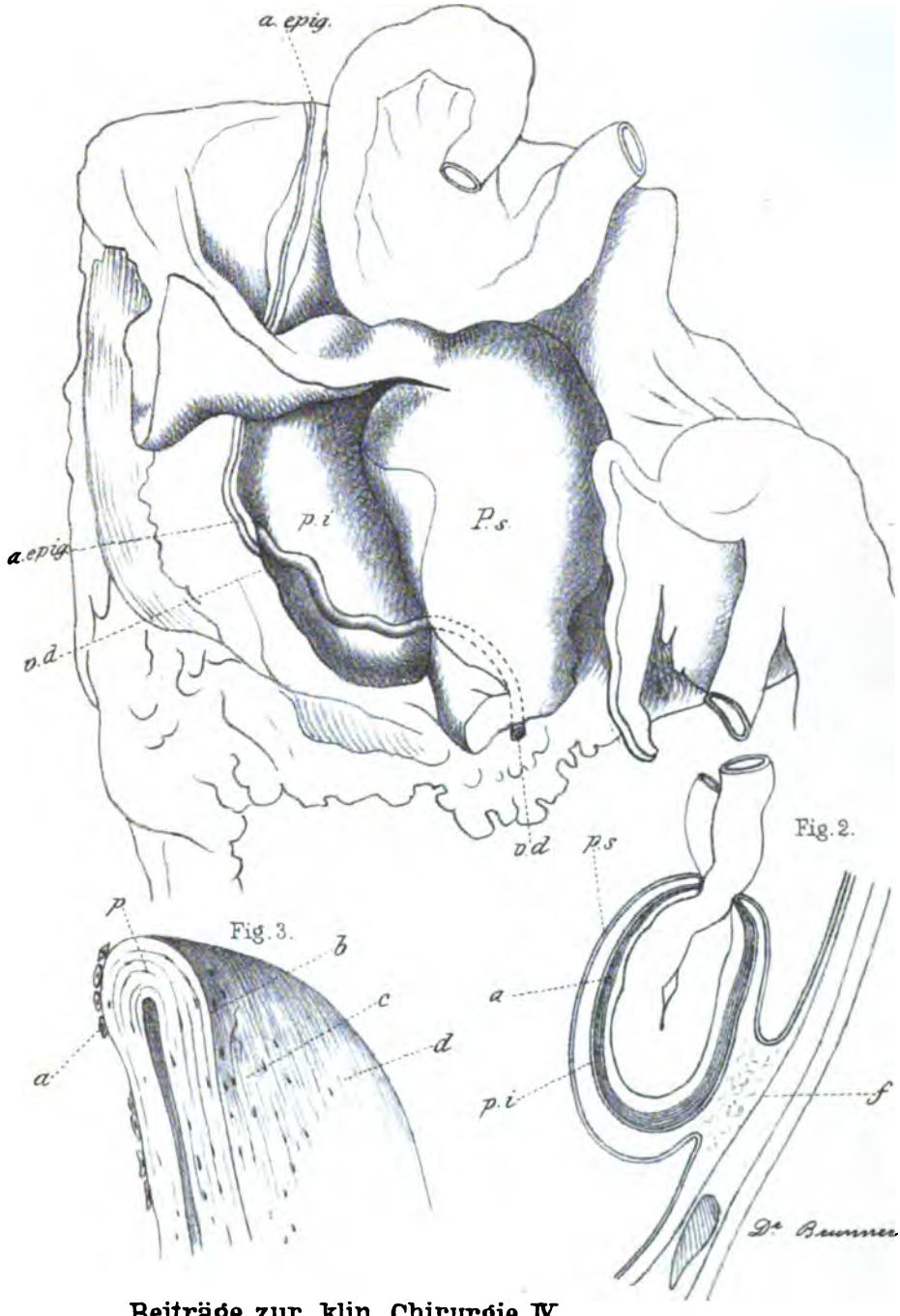

Beiträge zur klin. Chirurgie. IV.

H. Laupp'sche Buchhandlung in Tübingen.

Fig. 3.

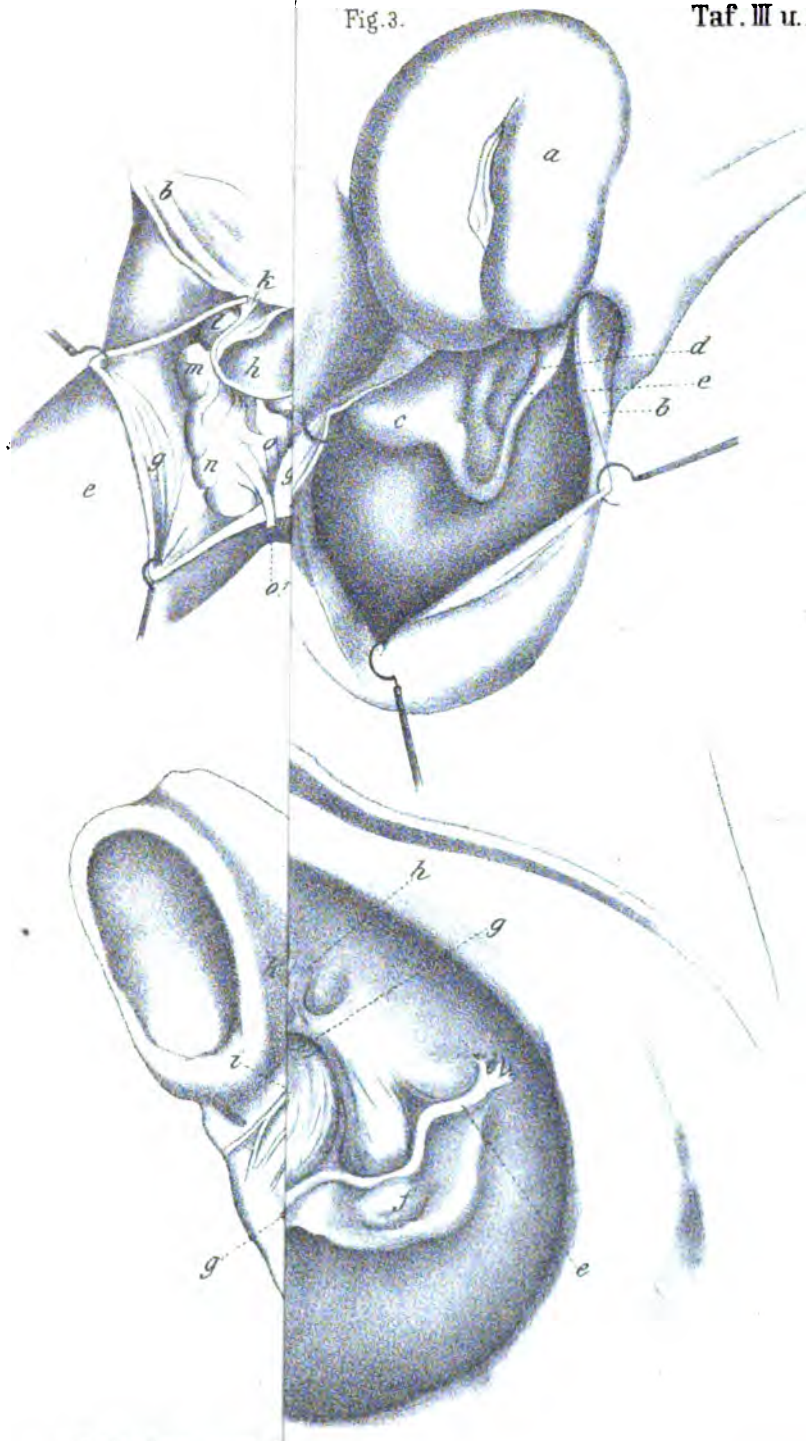

Fig. 3.

Taf. III u. IV.

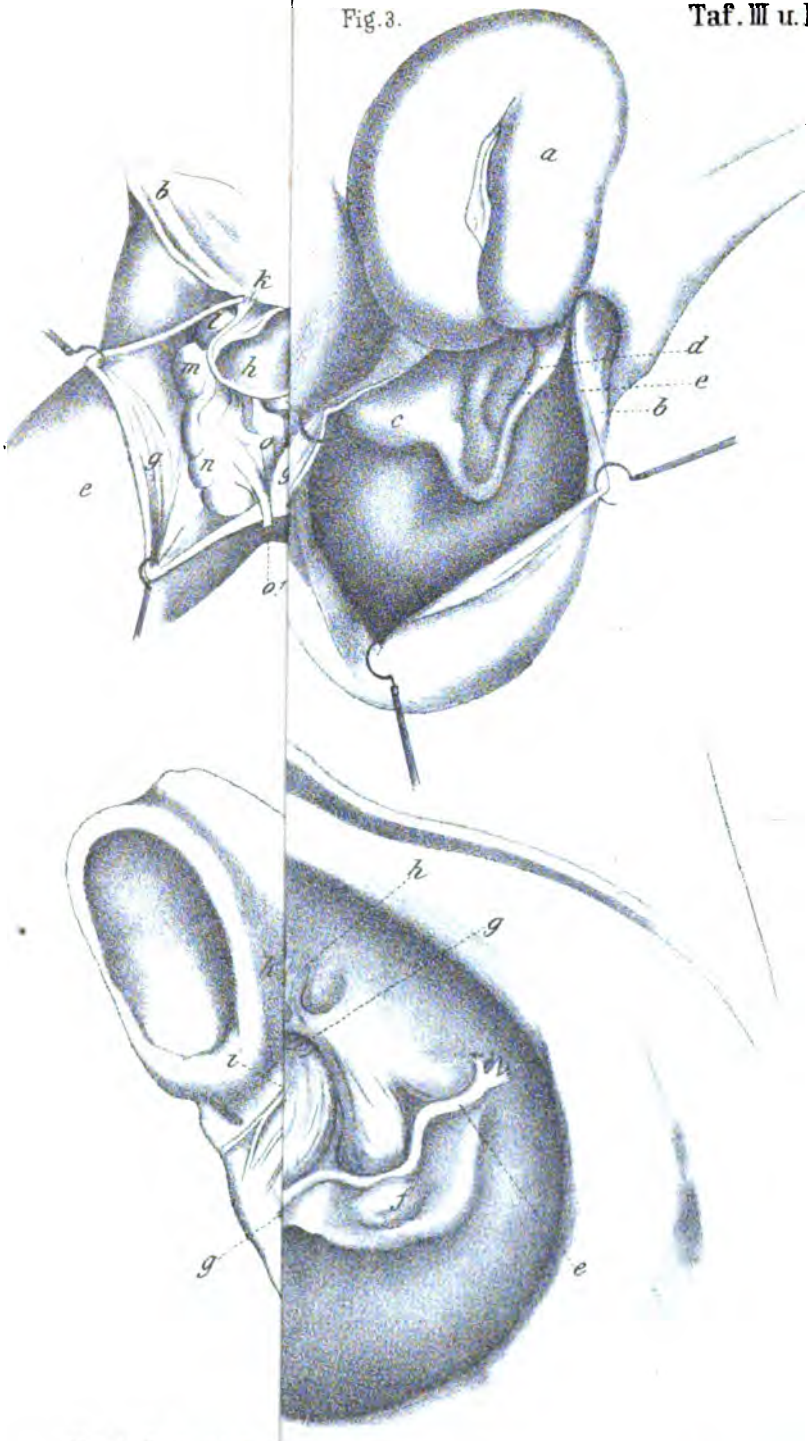

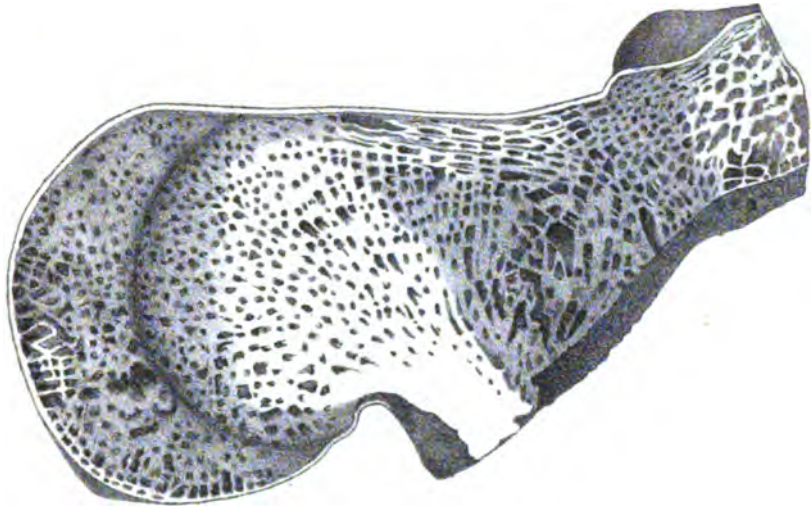

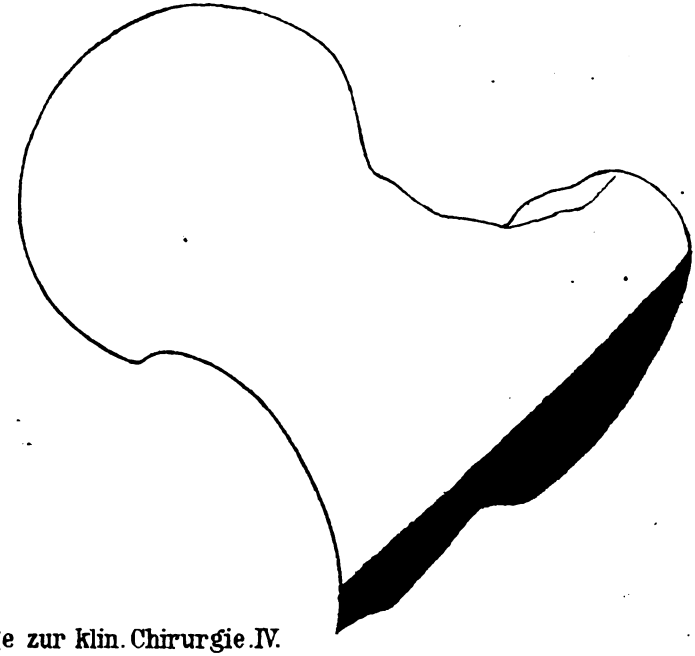

H. Laupp'sche Buchhandlung in Tübingen.

Fig. 3.

H. Laupp'sche Buchhandlung in Tübingen.

Fig. 1.

Fig. 2.

Fig. 3.

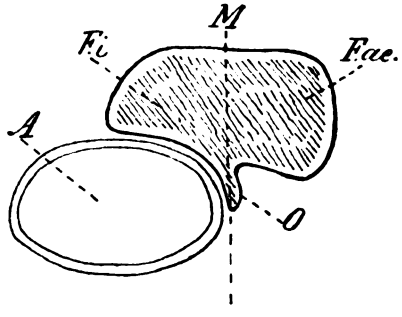

H. Laupp'sche Buchhandlung in Tübingen.

H. Laupp'sche Buchhandlung in Tübingen.

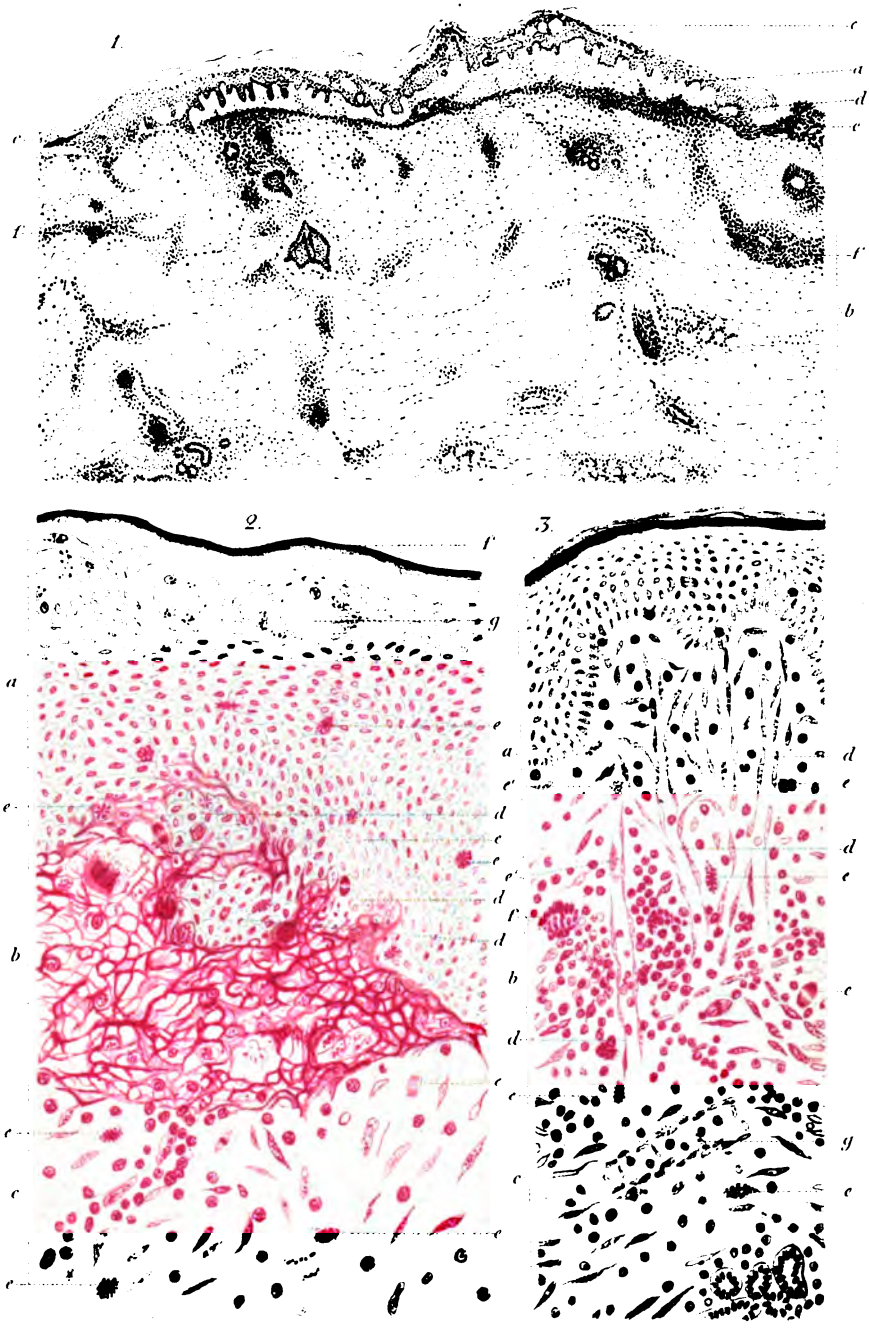
1.
2.
3.

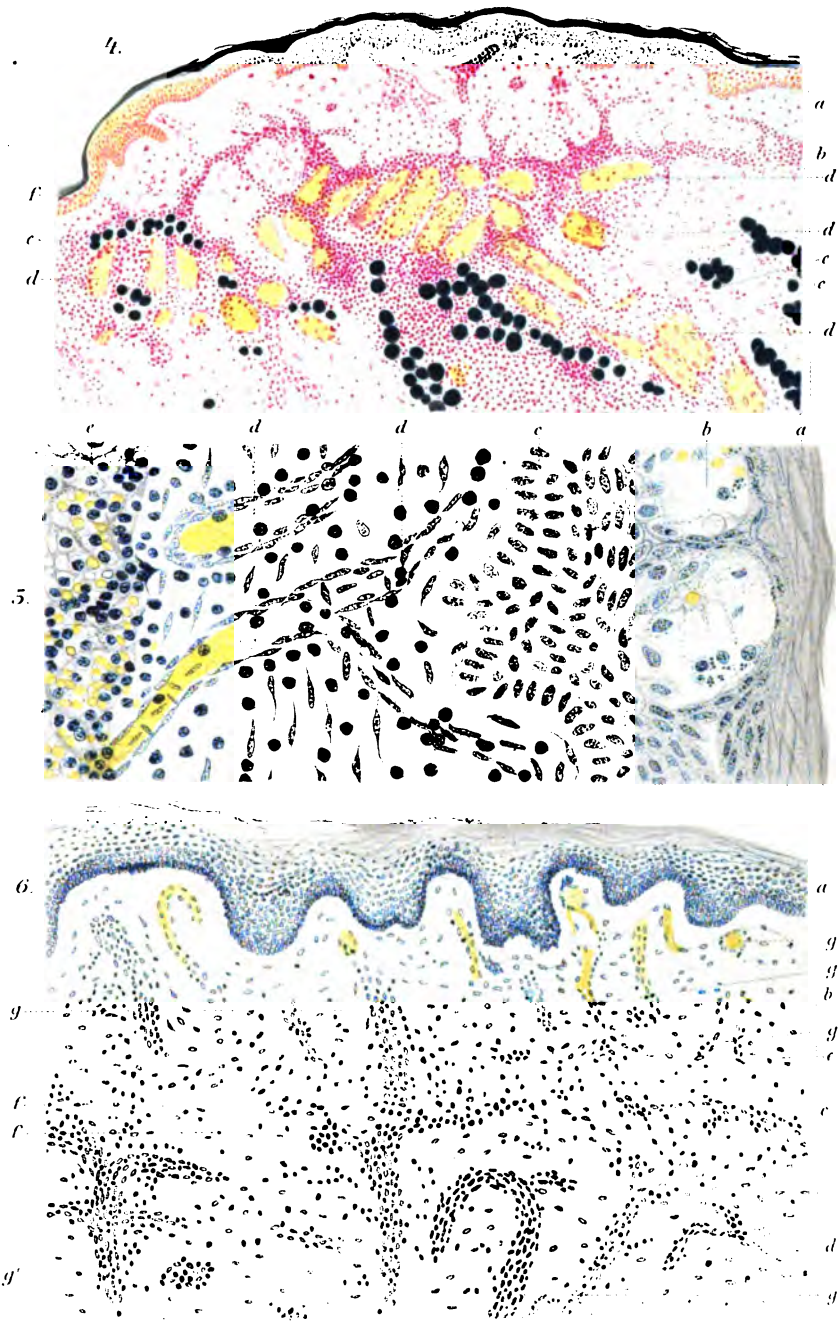
4.
a
b
d
f
c
d
d
c
c
d
c
d
d
c
b
a
5.
6.
a
g
g
b
g
g
c
f
f
c
d
g'
g

DATE DUE SLIP

UNIVERSITY OF CALIFORNIA MEDICAL SCHOOL LIBRARY

THIS BOOK IS DUE ON THE LAST DATE STAMPED BELOW

MAY 1 3 1932

DAY

RETURNED

MAR 7 1960

MAR 5 1960

1m-3,'28

v.4 1888-1889	Beiträge zur klinische Chirugie... hrsg. von Dr. P. Bruns.	21612
[illegible]	[illegible]	

21612